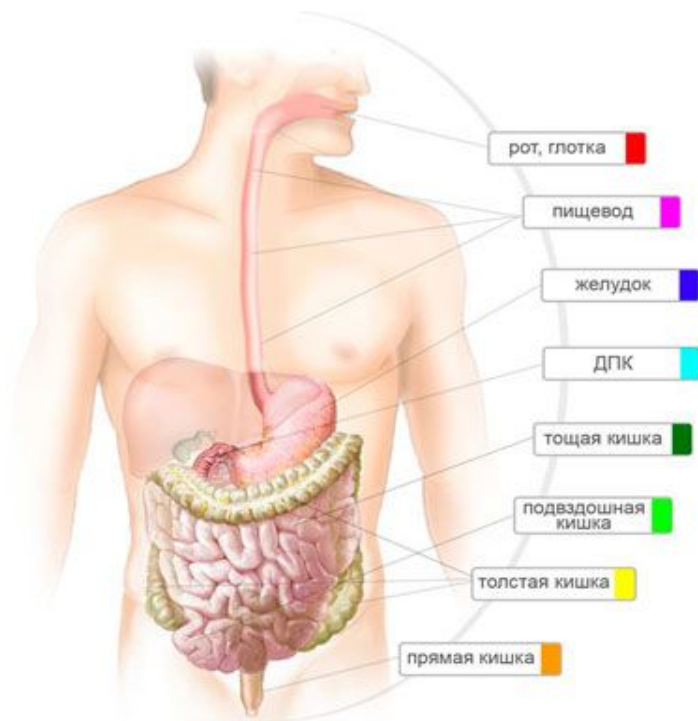


*Пищеварительная система
человека*

**Автор: учитель биологии
МКОУ ООШ д. Богданово
Карпова Елена Леонидовна**

Пищеварительная система человека



- Продвижение пищи по пищеварительному тракту, её механическая обработка, перемешивание с пищеварительными соками это одна из важных функций желудочно-кишечного тракта. Врачи её называют моторно-эвакуаторной функцией ЖКТ.

-
- Глотка - воронкообразный канал, выстланный слизистой оболочкой. Верхняя стенка глотки сращена с основанием черепа, на границе между VI и VII шейными позвонками глотка, сужаясь, переходит в пищевод. Из полости рта через глотку в пищевод поступает пища. Кроме того, через нее проходит воздух, поступающий из полости носа и изо рта в гортань. В глотке происходит перекрест пищеварительного и дыхательного путей.

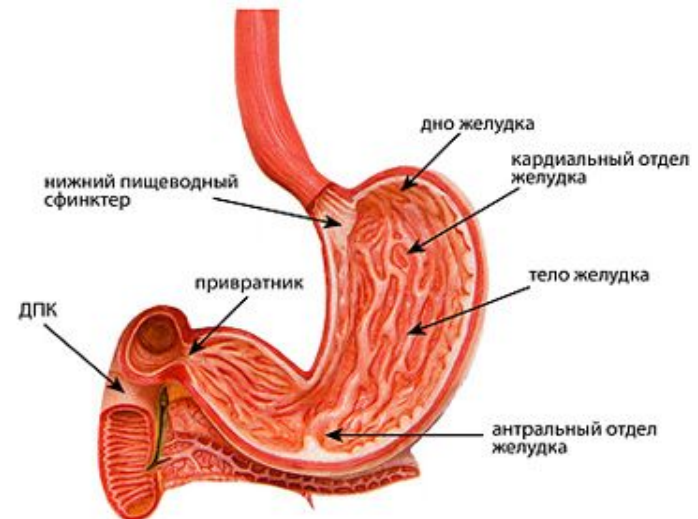
Пищевод



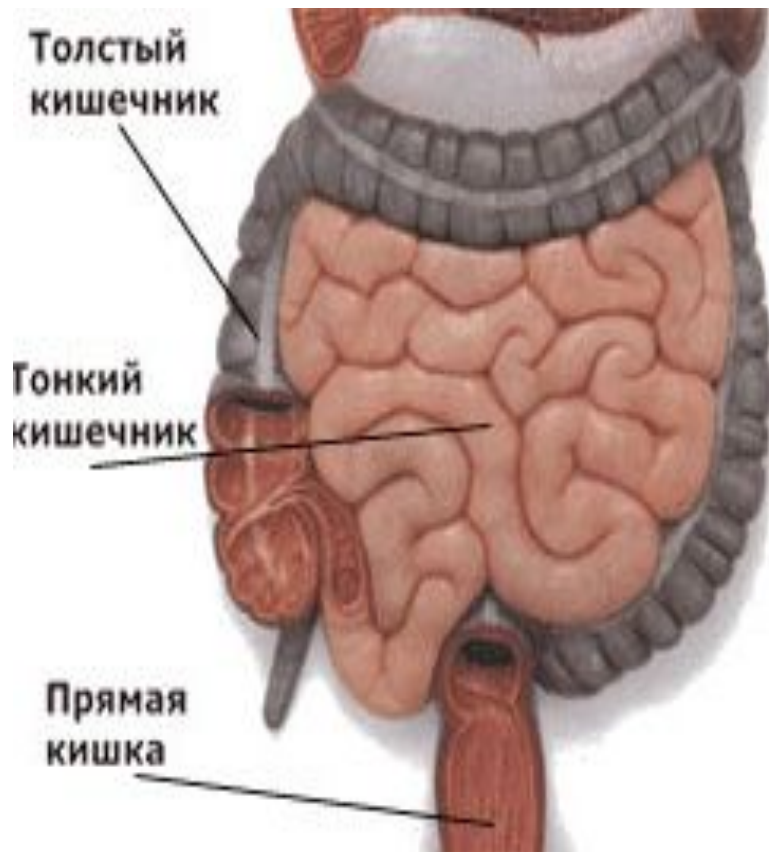Пищевод – цилиндрическая мышечная трубка, расположенная между глоткой и желудком длиной 22-30 см. В верхней части пищевода имеется верхний пищеводный сфинктер, в нижней – нижний пищеводный сфинктер, которые играют роль клапанов, обеспечивающих прохождение пищи по пищеварительному тракту только в одном направлении и препятствующих попаданию содержимого желудка в пищевод, глотку, ротовую полость. Пищевод выстлан слизистой оболочкой, в подслизистой основе его находятся многочисленные собственные железы, секрет которых увлажняет пищу во время ее прохождения по пищеводу в желудок. Продвижение пищевого комка по пищеводу происходит за счет волнообразных сокращений его стенки – сокращение отдельных участков чередуется с их расслаблением.

Желудок

- Желудок – это мешкообразное расширение пищеварительного тракта, растяжимый орган, который располагается между пищеводом и двенадцатиперстной кишкой. С пищеводом он соединяется через кардиальное отверстие, а с двенадцатиперстной кишкой – через отверстие привратника. Желудок изнутри покрыт слизистой оболочкой, в которой содержатся железы, вырабатывающие слизь, ферменты и соляную кислоту. Желудок является резервуаром для поглощенной пищи, которая в нем перемешивается и частично переваривается под влиянием желудочного сока. В желудке пищевой комок перемешивается с пищеварительными соками и подвергается механической обработке благодаря кратковременным перистальтическим сокращениям и медленным длительным изменениям тонуса.
- После завершения обработки в желудке пища небольшими порциями с периодом около 20 секунд поступает в двенадцатиперстную кишку



Тонкая кишка



- Тонкая кишка занимает большую часть брюшной полости и располагается там в виде петель. Длина ее доходит до 4,5 м. Площадь внутренней поверхности тонкой кишки увеличивается за счет наличия на ней большого количества напоминающих пальцы выростов, которые называются ворсинками. Тонкая кишка содержит много желез, выделяющих кишечный сок. Здесь происходит основное переваривание пищи и всасывание питательных веществ в лимфу и кровь. Перемещение химуса в тонком кишечнике происходит благодаря продольным и поперечным сокращениям мышц ее стенки - перистальтике
- Тонкая кишка, в свою очередь, делится на двенадцатиперстную, тощую и подвздошную кишки.
- здесь происходит её дальнейшая обработка пищи ферментами, выделяемыми поджелудочной железой и желчью. И здесь её движение обеспечивается перистальтическими волнообразными сокращениями. Затем пища, превратившаяся в своеобразную кашицу, химус, поступает в тощую, далее в подвздошную кишки, где происходит дальнейшее её переваривание и всасывание питательных веществ.
- Дальнейший её путь лежит в толстую кишку

Толстая кишка

- Толстая кишка - это нижняя часть пищеварительного тракта, а именно нижняя часть кишечника, в которой происходит в основном всасывание воды и формирование из пищевой кашицы (химуса) оформленного кала.
- Толстая кишка имеет длину 1,5 м, в свою очередь разделяется на слепую кишку, ободочную кишку и прямую кишку. В толстой кишке в основном усваивается вода, электролиты и клетчатка.
- Здесь пища задерживается надолго — до 20 часов.
- Известны три типа двигательной активности толстой кишки: прямое перемещение массы, ретроградное (обратное) продвижение и ритмичные сокращения в отдельных сегментах кишки. Такое сложное поведение кишки обеспечивает полное поглощение соли и воды из каловых масс и нормальную дефекацию.

Прямая кишка

- Прямая кишка — конечный отдел пищеварительного тракта. Она получила свое название из-за того, что идет прямо и не имеет изгибов. Служит для накопления и выведения каловых масс. Длина прямой кишки 15-16 см. Каловые массы накапливаются в области ампулы прямой кишки, диаметр которой составляет 8-16 см, но может увеличиваться при переполнении или атонии до 30-40 см. Конечная часть прямой кишки направлена назад и вниз, называется - заднепроходный канал, проходя через тазовое дно, заканчивается отверстием (анусом).

Работа ЖКТ

- В ЖКТ насчитывается около 35 сфинктеров или клапанов, которые играют исключительно важную роль в процессе продвижения химуса. Нарушение функции сфинктеров может вызвать тяжелые заболевания желудочно-кишечного тракта, ведущие порой к гибели организма.

