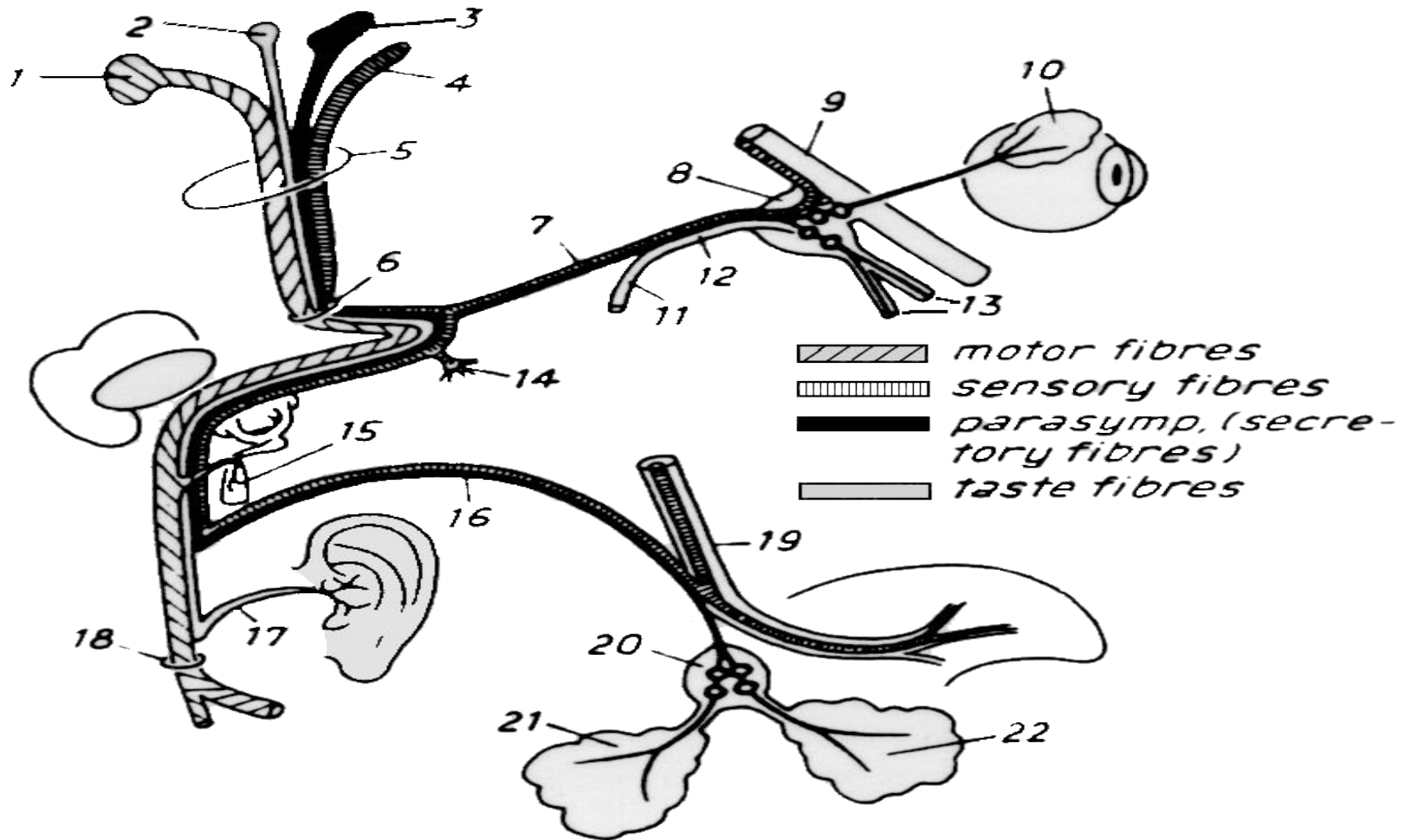
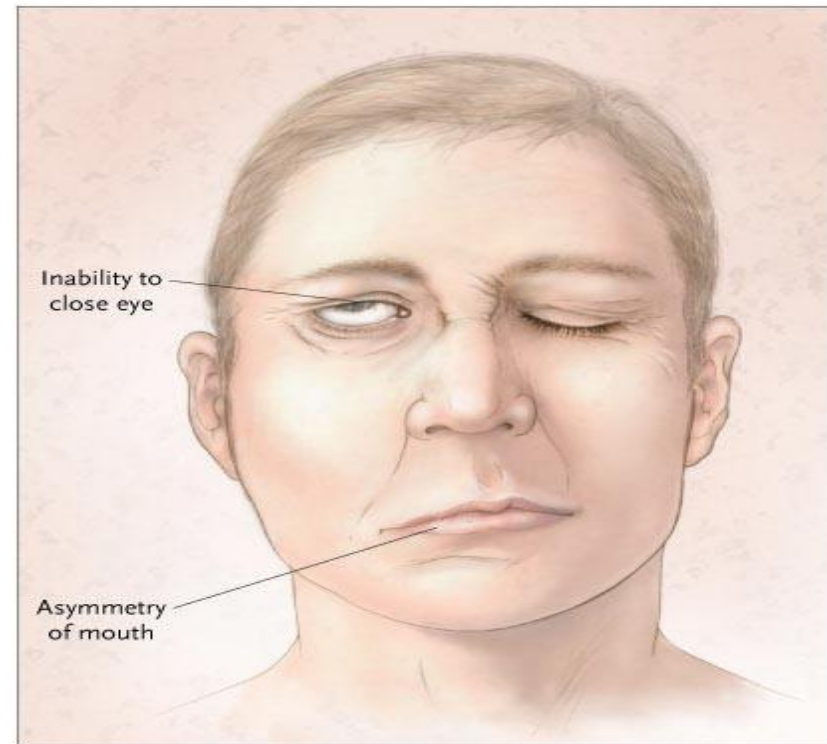
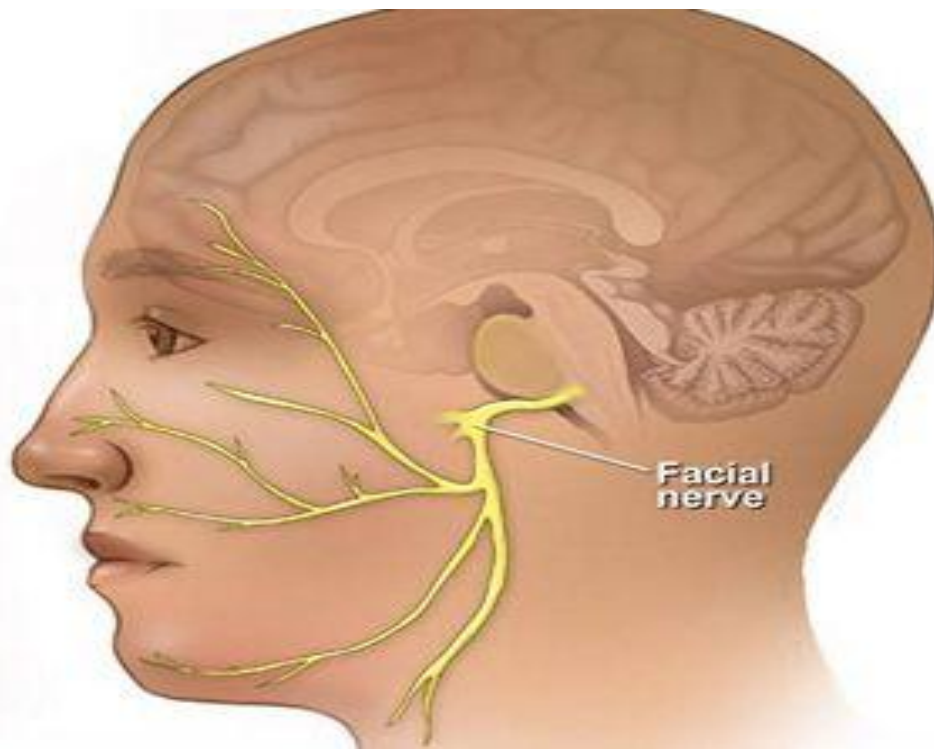


Бет нервісінің невропатиясы



Бет нервісінің невропатиясы

**VII ЖҰП НЕРВІСІНІҢ ЗАҚЫМДАЛУЫ
КЕЗІНДЕ, МИМИКАЛЫҚ
БҰЛШЫҚЕТТЕРДІҢ БІР ЖАҚТЫ
САЛДАНУЫ.**

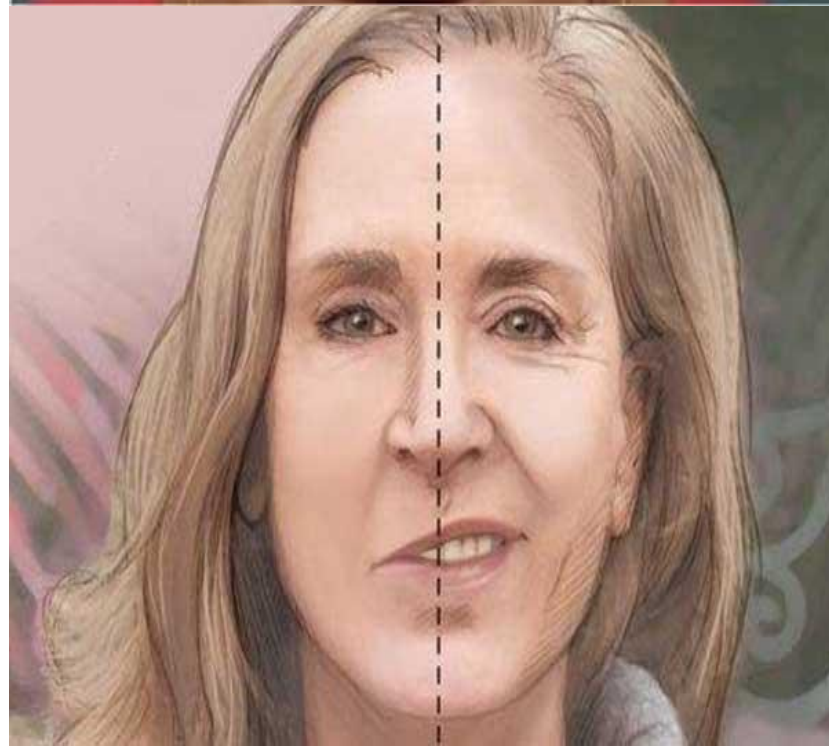
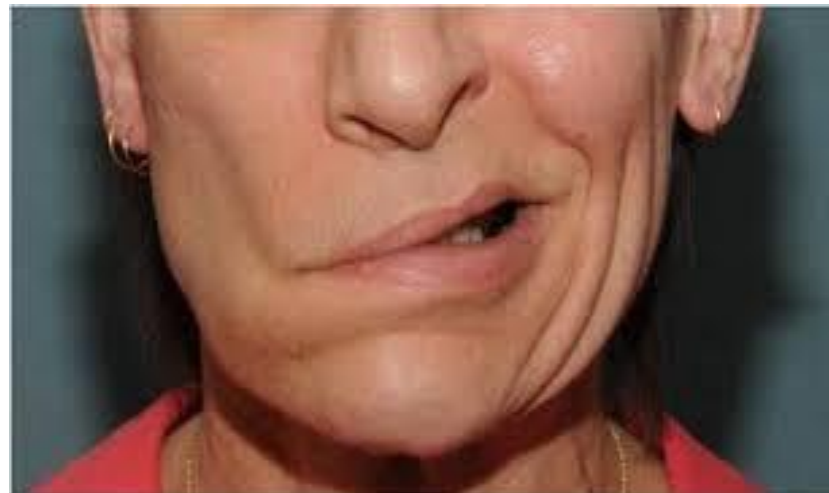
Этиологиясы мен патогенезі

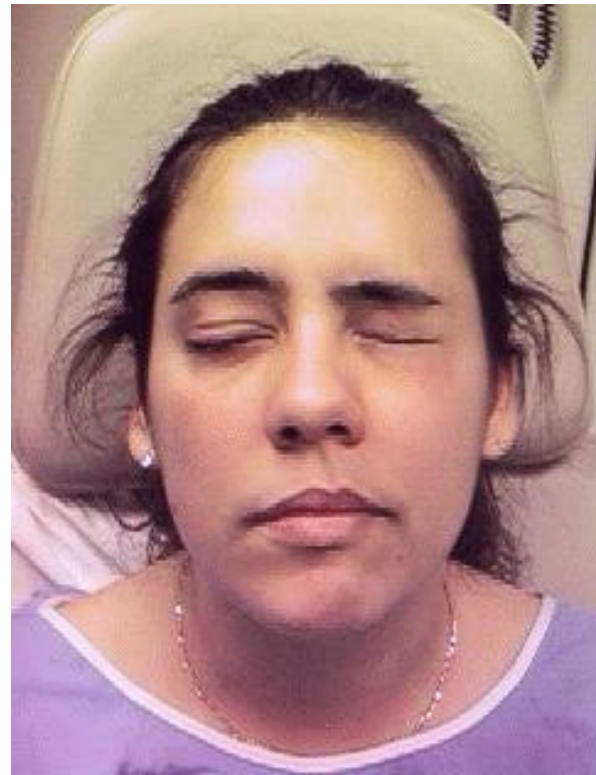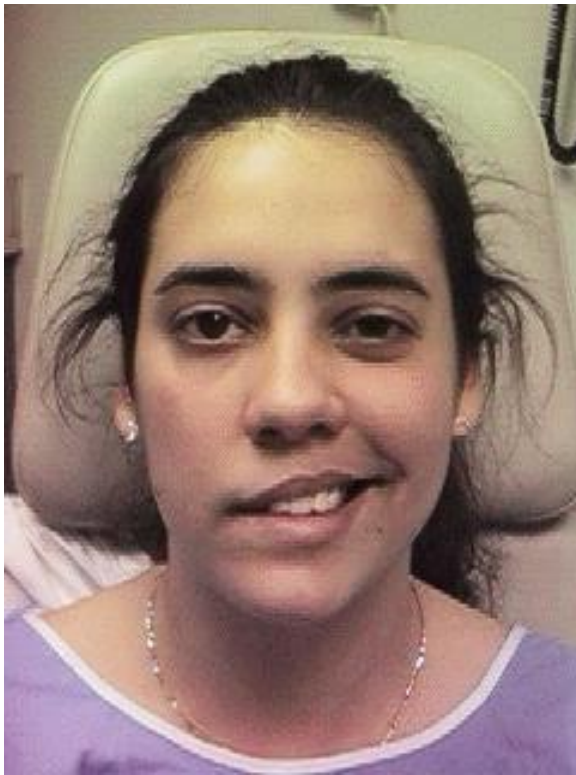Ер адамдар мен әйел адамдарда ауру жиілігі бірдей кездеседі, себептері вирусты және т.б. инфекциялар, суық тию, артериалді гипертензия, қант диабеті, отиттер, паротиттер, көпір-мишық бұрышының ісіктері, кейде бас-ми жарақаттары.

Клиникалық көрінісі

Бұлшықет парезінің салдарынан науқас зақымдалған жақта қабағын көтере алмайды, көзі жұмылмайды, жұмұға тырысқанда көз алмасы жоғарыға қарайды бұл -Белл феномені деп аталады, қабақтары жабылмағаннан көз алмасында ақ жолақ көрініп тұрады бұл- лагофthalm деп аталады. тістерін ақситқанда ауыз қуысы сау жаққа қарай тартылады, сұйық тағам ішкенде аузынан сыртқа ағып кетеді.



Бет нервісінің невропатиясы



Бет нервісінің невропатисы

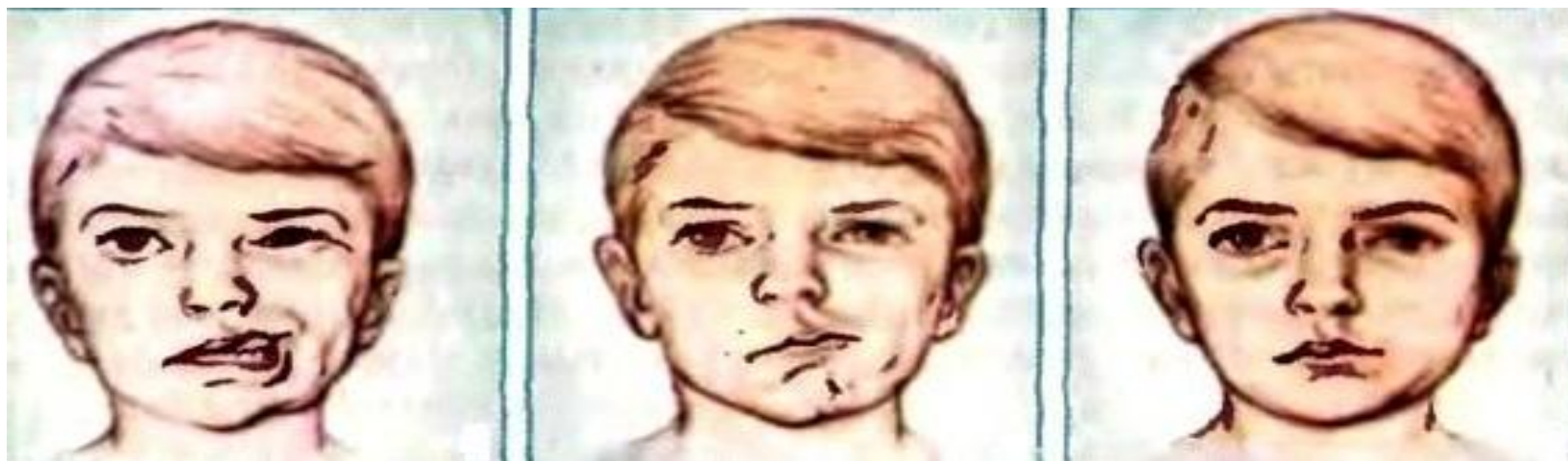

Клиникалық көріністері бет нервісінің зақымдалу ошағына байланысты

- *Бет нервісінің ядросы зақымдалса : прозоноплегия зақымданған жақта болады.*
- *Көпір-мишық бұрышында ішкі есту тесігіне кіре берісінде түбіршелердің зақымдануы болса : прозоноплегия,есту қабілетінің төмендеуі, тілдің бұлшықет парезінің салдарынан науқас зақымдалған жақта қабағын көтере алмайды, көзі жұмылмайды, жұмұға тырысқанда көз алмасы жоғарыға қарайды бұл -Белл феномені деп аталады, қабақтары жабылмағаннан көз алмасында ақ жолақ көрініп тұрады бұл- лагофталъм деп аталады. тістерін ақситқанда ауыз қуысы сау жаққа қарай тартылады, сұйық тағам ішкенде ауызынан сыртқа ағып кетеді. алдыңғы 2/3 бөлігінде дәм сезудің бұзылуы, көздің құрғауы.*
- *Нерв беттің каналында зақымдалса: прозоноплегия, көздің құрғауы, гиперакузия, дәм сезу мен сілекей бөлінуі бұзылады.*

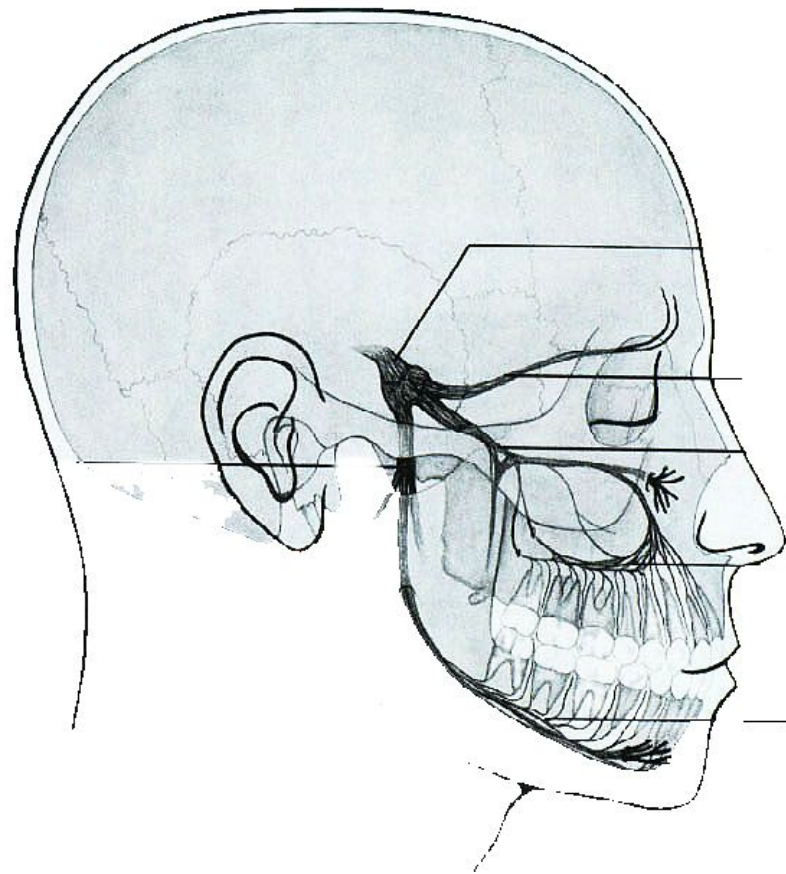
Емдеуі

- **Жедел кезеңі:**
 - *преднизолон қысқа курс, 1мг/кг салмағына, алмагел, верошпирон, калий препараттарымен бірге, пентоксифиллин, массаж, дегидротация*
 - **Ерте қалпына келу кезеңі : 11 -ші күннен бастап прозерин (АХЭП), милдронат, ФТЛ, ИРТ**
- Қабыну симптомдары бар болса– антибактериалді терапия, симптоматикалық терапия*



Үшкіл нерв невралгиясы (Фозергил ауруы)

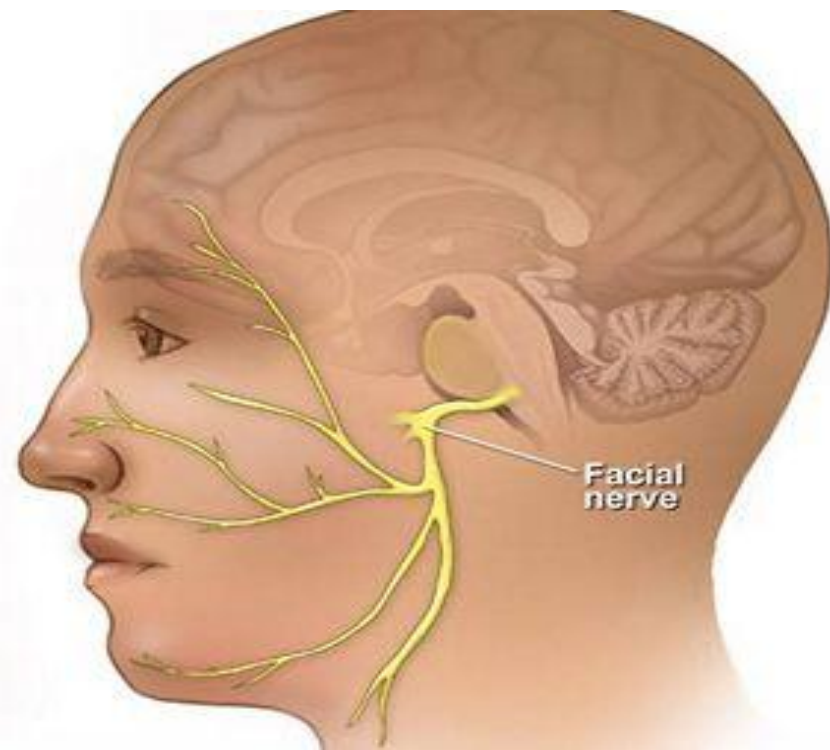
*үшкіл нервтің
анатомиясы*



- *Үшкіл нерв невралгиясы – осы нервтің тармақтары иннервациялайтын аймақта, қысқа пароксизмалді біржақтылы интенсивті ауырсынумен сипатталатын, шеткі сезгіш нейронның тітіркену құбылысы.*

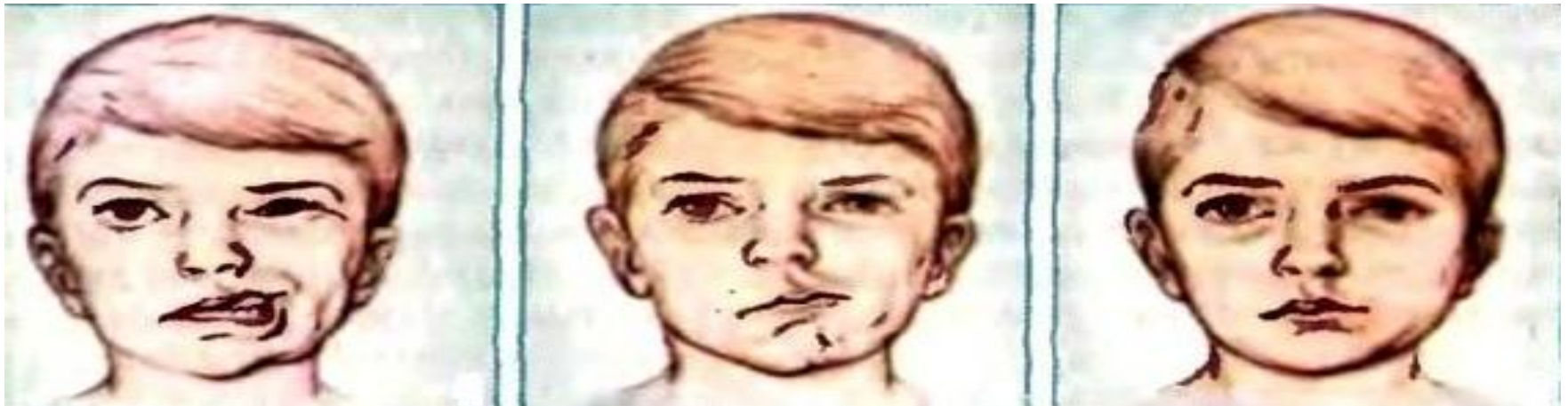Екі түрін белгілейді:

- *Идиопатикалық*
- *Симптоматикалық*



Диагностикасы

- Үшкіл нерв невралгиясына әкелетін себептерді КТ, МРТ арқылы анықтауға болады, әсіресе МР-ангиография нервтің түбіршесін жаншып тұрған аномалді қан тамырды анықтай алады.*




Үшкіл нерв невралгиясының емі:


- *Тырысқаққа қарсы препараттар*



- *Антидепрессанттар*



- *Жергілікті анестетиктер*



- **Бірінші фазасында:** *новокаинді және гидрокортизонды блокадалар.*
- **Екінші фазасында:** *блокадалармен қосымша ганглиоблокаторлармен анальгетиктер.*
- **Үшінші фазасында:** *карбамазепин, нейромидин.*
- **Төртінші фазасында:** *Физиопроцедуралар.*

***НАЗАРЛАРЫҢЫЗҒА
РАХМЕТ !***