



Российский Университет Дружбы Народов


Кафедра урологии и  
оперативной нефрологии  
с курсом онкоурологии




НЕФРОПТОЗ



# Нефроптоз ( опущение почки)



состояние, при котором почка смещается из своего ложа, располагается ниже, чем в норме, и ее подвижность при перемещении положения тела, особенно в вертикальном состоянии, превышает физиологические границы






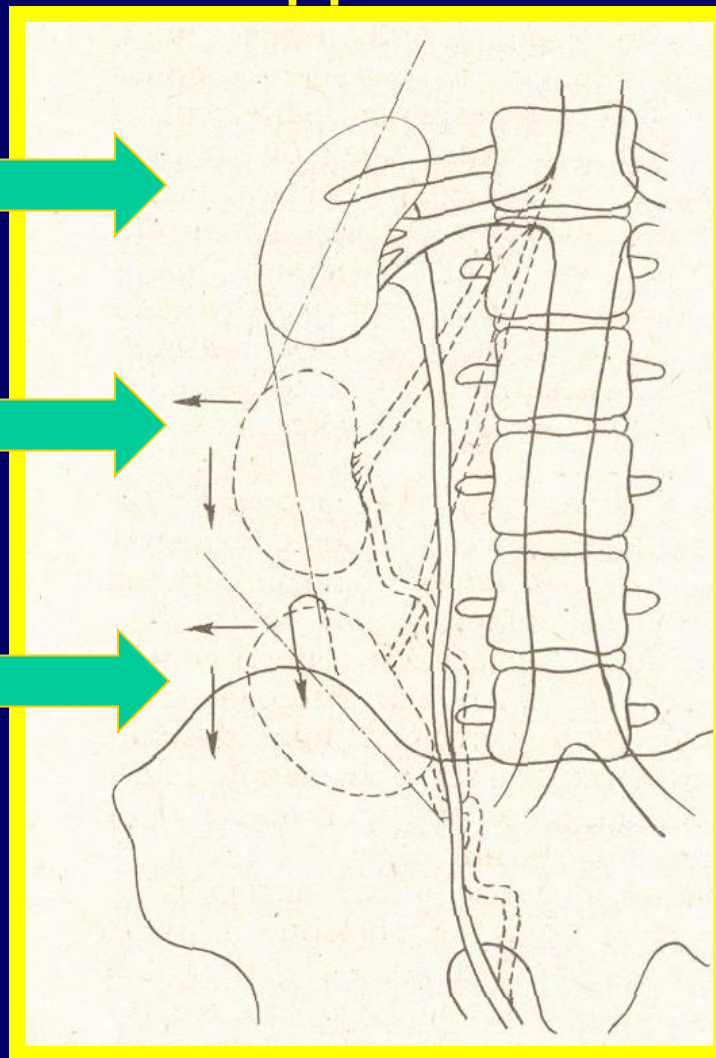

## Этиология и патогенез



Изменения со стороны связочного аппарата почки, фиброзной капсулы, жировой капсулы.


- *Патогенетические факторы* : инфекционные заболевания, резкое похудание, снижение тонуса брюшной стенки, травма.
- 

# Стадии нефроптоза





## Стадии нефроптоза

- \* I – на вдохе отчетливо пальпируется нижний сегмент почки, который при выдохе уходит в подреберье
  - \* II – вся почка в вертикальном положении выходит из подреберья, в горизонтальном положении возвращается или безболезненно вводится рукой на свое обычное место
  - \* III – почка полностью выходит из подреберья и легко смещается в большой или малый таз
- 



# Симптомы и клиника




I: тупые непостоянные боли в поясничной области, усиливающиеся при физич.нагрузке



II: + протеинурия ,эритроцитурия

III: + боли постоянные

Снижение аппетита, нарушение функции кишечника, психическая депрессия, неврастения



## **Осложнения:**

пиелонефрит, венная гипертензия почки, артериальная гипертензия, гидронефроз, гематурия

# Диагностика

Анамнез

Осмотр

Лабораторные  
исследования

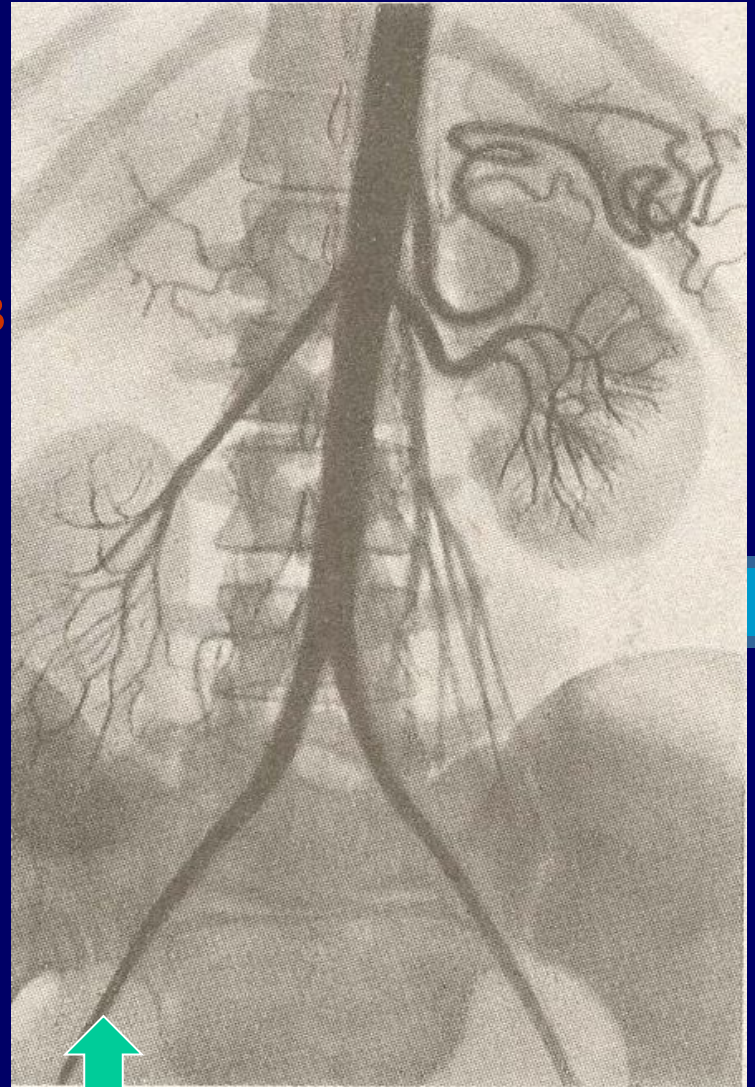
Экскреторная урография в  
горизонтальном и  
вертикальном  
положениях

Радиоизотопное  
сканирование

Радиоизотопная  
сцинтиграфия

Ренография

Венография,  
артериография почки




## Дифференциальный диагноз:

- ❖ **Дистопия почки:** отсутствие смещаемости почки в подреберье после перехода больного в горизонтальное положение; укороченный, натянутый мочеточник, отходящий от почки спереди или с латеральной поверхности; множественные артерии почки, отходящие ниже нормального уровня
- ❖ при наличии гематурии - **Опухоль почки**
- ❖ **Опухоль органов брюшной полости, водянки ЖП, спленомегалии, кисты яичника**







# Лечение



Консервативное:  
эластический  
бандаж,  
лечебная  
физкультура,



Оперативное:  
нефропексия  
(по Пытелю-  
Лопаткину)



**Показаниями являются осложнения нефроптоза:** боли, хронический и часто обостряющийся пиелонефрит, артериальная гипертензия, форникальное кровотечение, гидронефроз

