

Tema 12 Mușchii gâtului și trunchiului

Planul

1. Mușchii gâtului
2. Mușchii toracelui
3. Mușchii abdomenului
4. Mușchii cozii

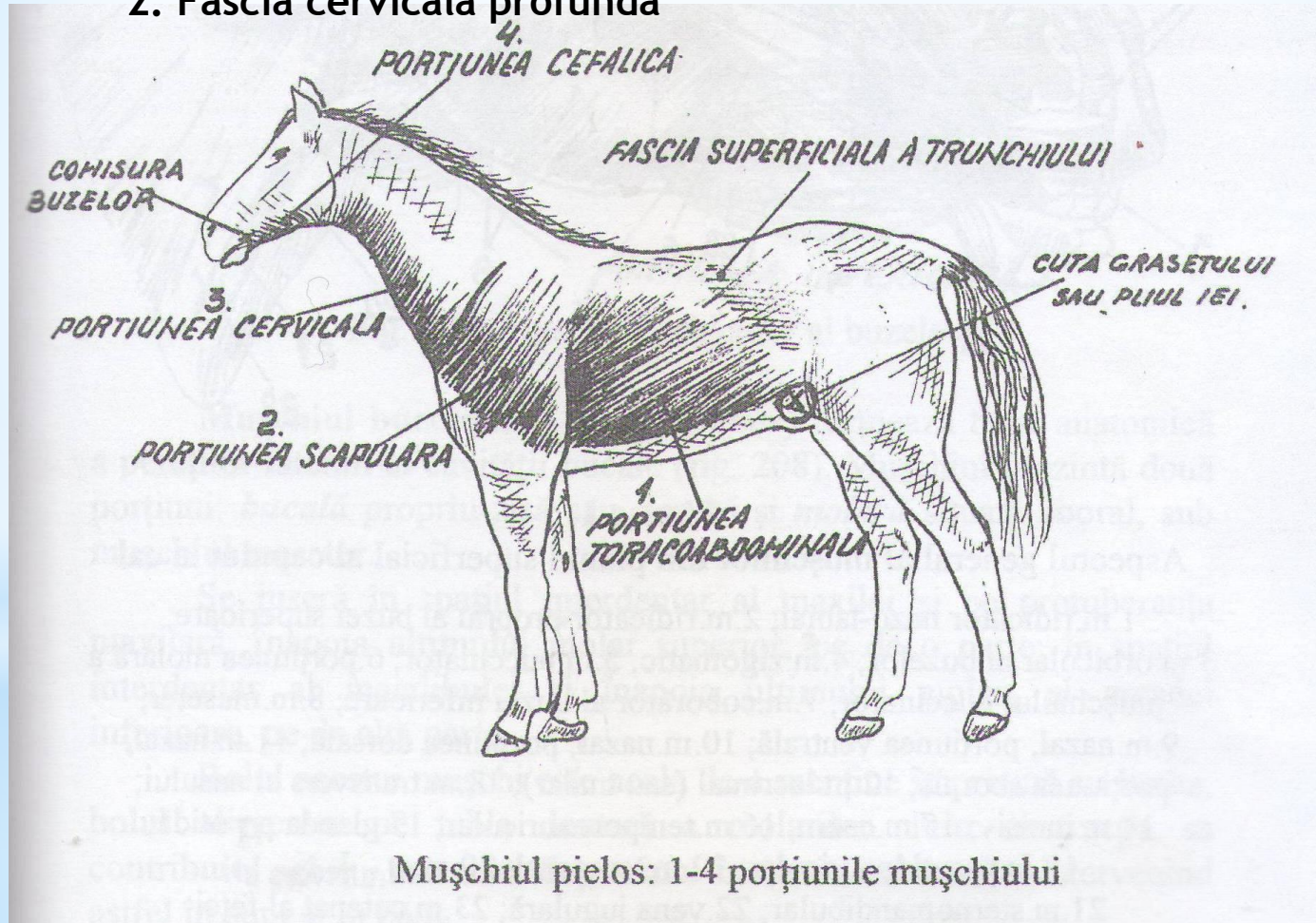
BIBLIOGRAFIE

- 1.Ciuclea A. Lucrări practice la anatomia animalelor domestice. Vol.1, Chișinău, 2000
- 2.Ciuclea A. Anatomia comparată și topografică. Capitolul „Capul și gâtul”, Chișinău, 2013
- 3.Ciuclea A. Anatomia comparată și topografică. Capitolul „Trunchiul”, Chișinău,2013
- 4.Coțofan V., Palicica R. și alții. Anatomia animalelor domestice. Vol.1, Timișoara, 1999
- 5.Damian A. și alții. Anatomie comparată Sistemul de susținere și mișcare.Editura Academicpres Cluj-Napoca,2001
- 6.Paștea E., Coțofan V. și alții. Anatomia comparată a animalelor domestice.Vol.1, București,1985
- 7.Spătaru Mihaela-Claudia Anatomia comparată a animalelor. Iași,2009
- 8.Акаевский А.И. и др. Анатомия домашних животных. Москва,1984
- 9.Акаевский А.И. и др. Анатомия домашних животных. Москва,2005
- 10.Осипов И.П. Атлас анатомии домашних животных. Москва,1972
- 11.<http://www.vsavm.by/> - «Витебская ордена «Знак Почета» государственная академия ветеринарной медицины»

1. Mușchii gâtului

În regiunea cervicală, mușchii sunt acoperiți de două fascii:

1. Fascia cervicală superficială
2. Fascia cervicală profundă



1. Mușchii gâtului

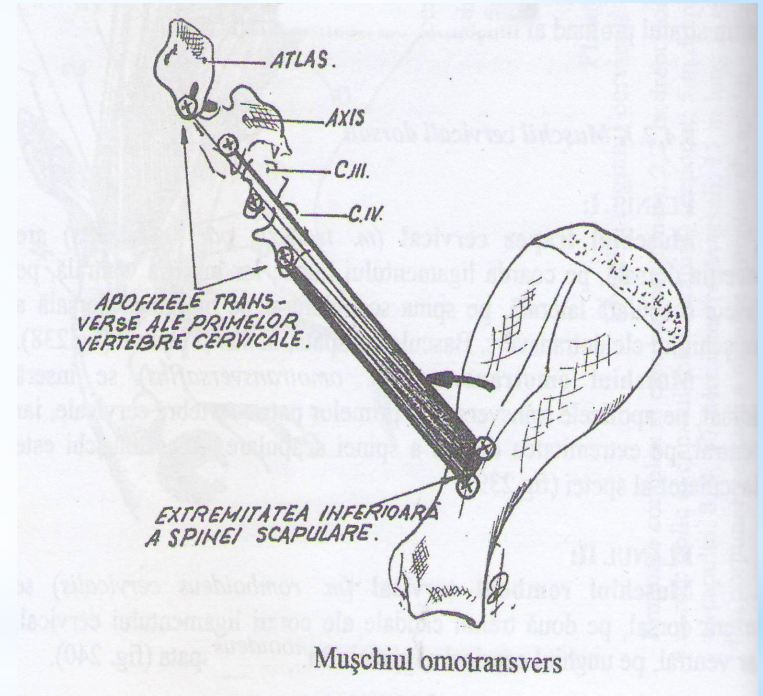
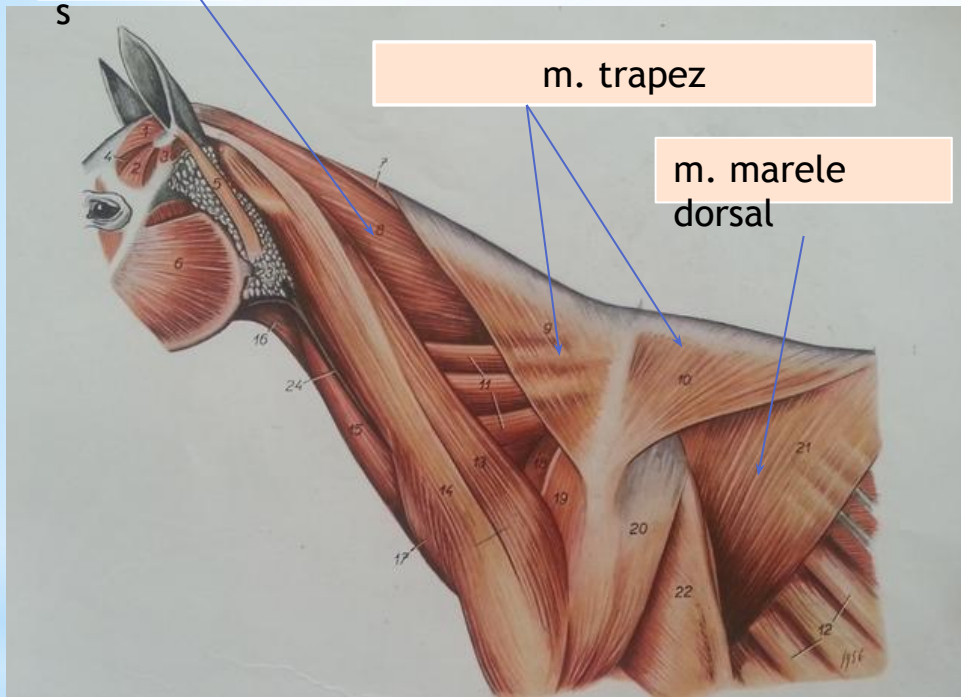
sunt sistematizați în mușchi cervicali dorsali și
ventrali

m.spleniu

S

m. trapez

m. marele
dorsal



Mușchiul omotransvers

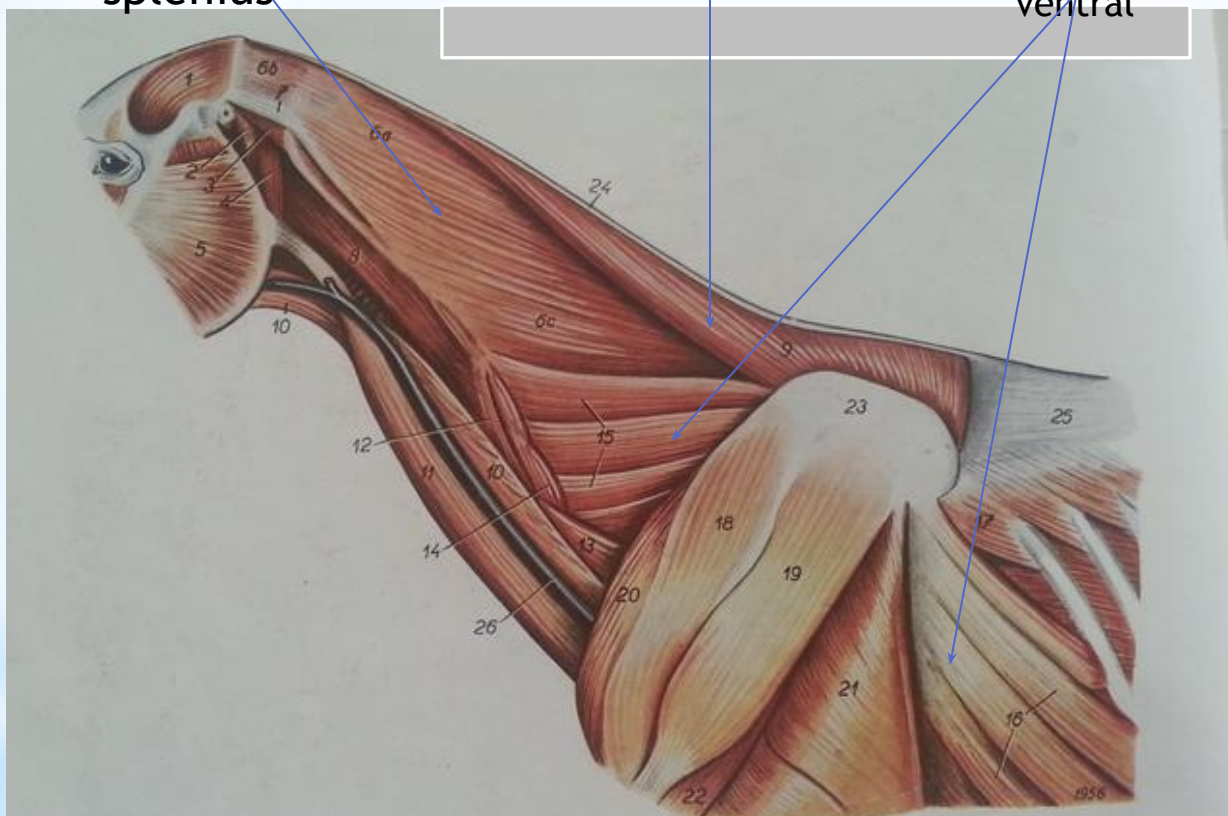Mușchii cervicali dorsali la cal -
planul I

1. Mușchii gâtului

m.
splenius

m.
romboid

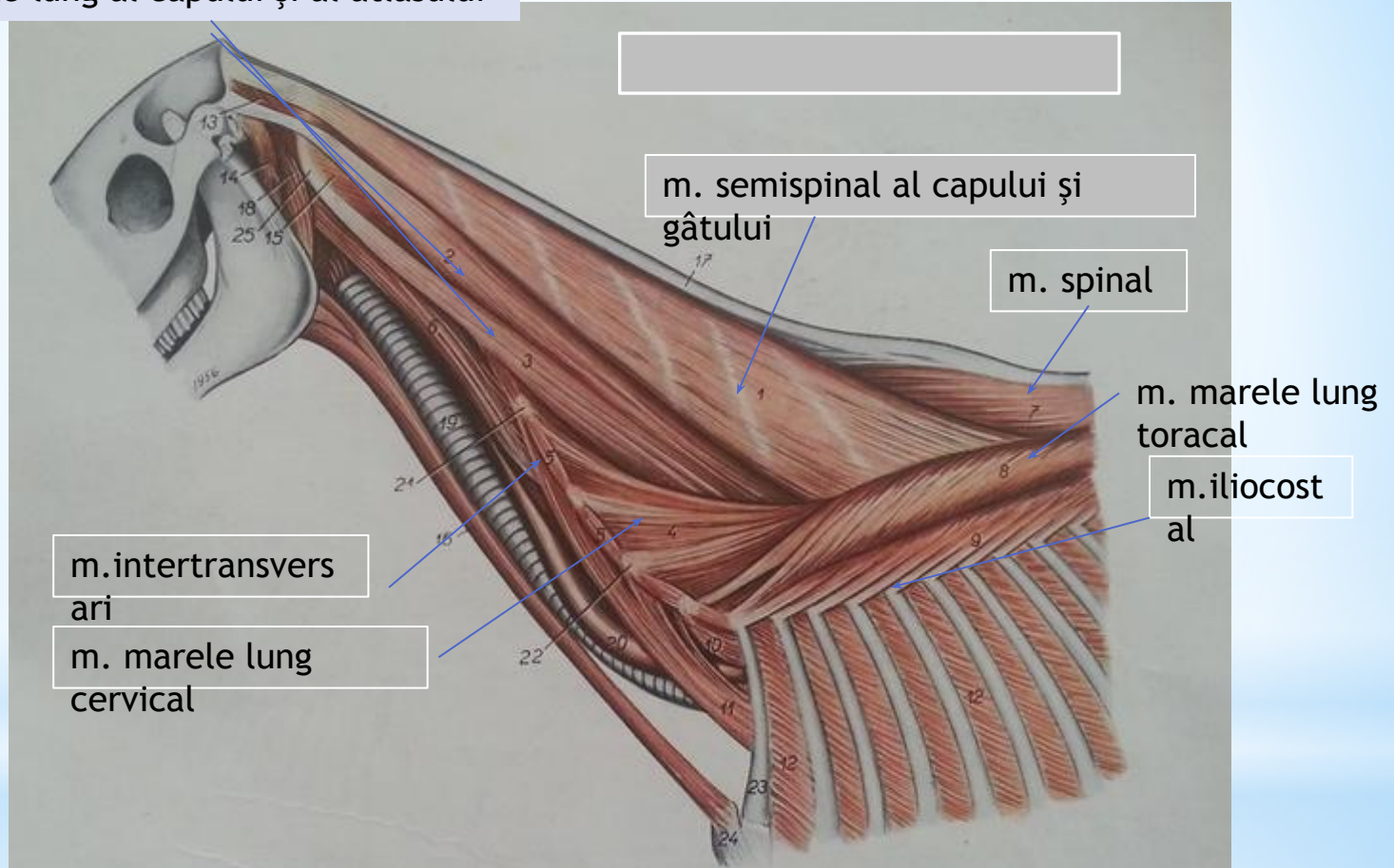
m. dințat
ventral



**Mușchii cervicali dorsali la cal -
planul II**

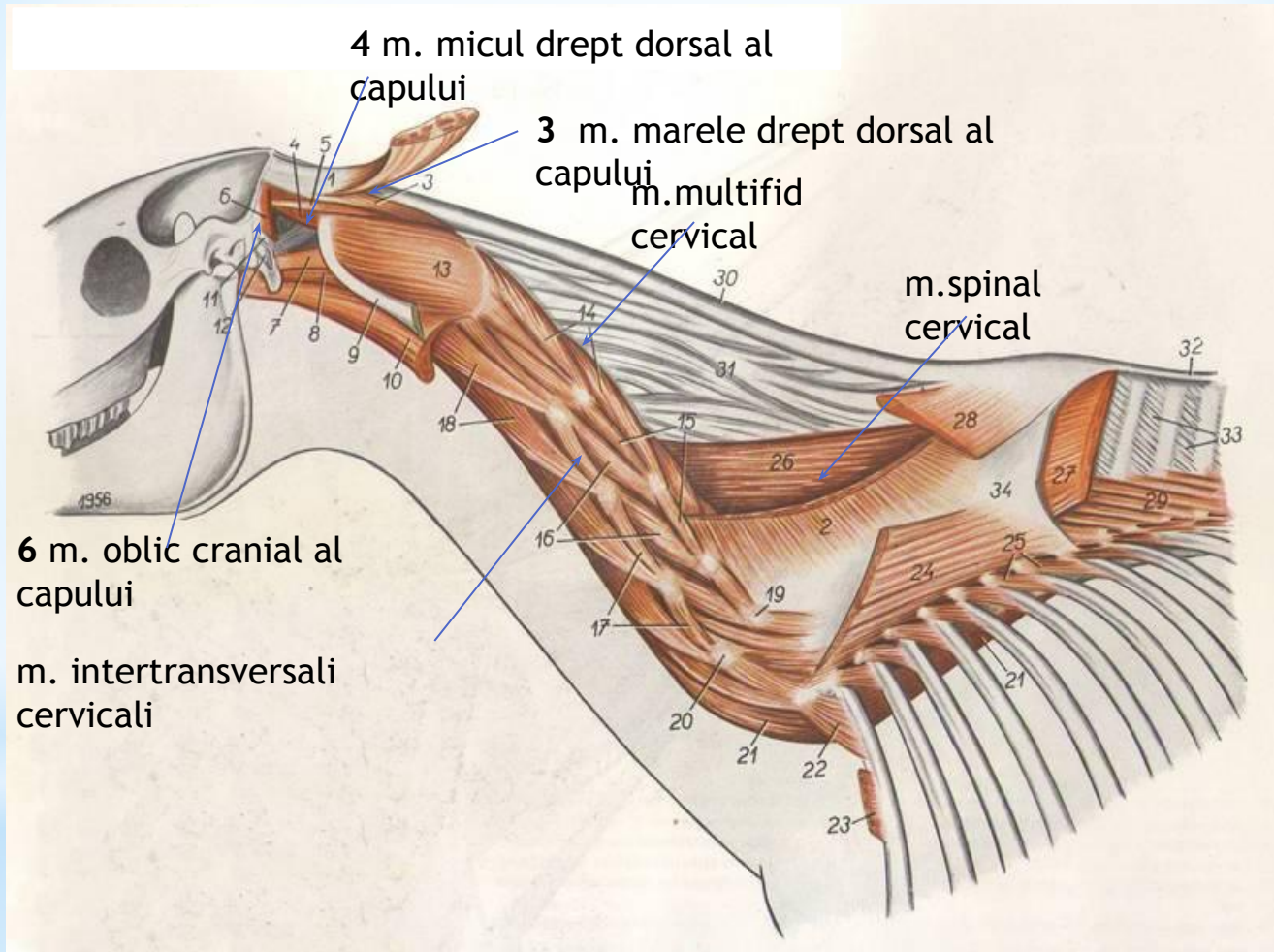
1. Mușchii cervicali

m. marele lung al capului și al atlasului



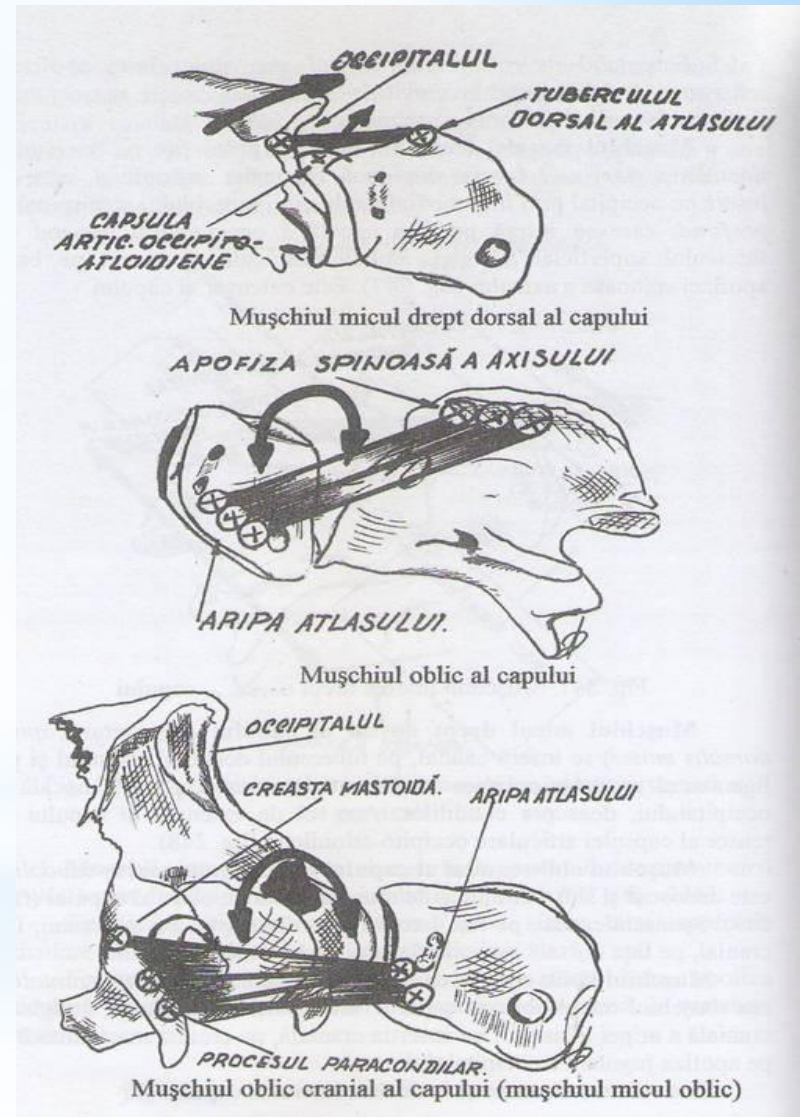
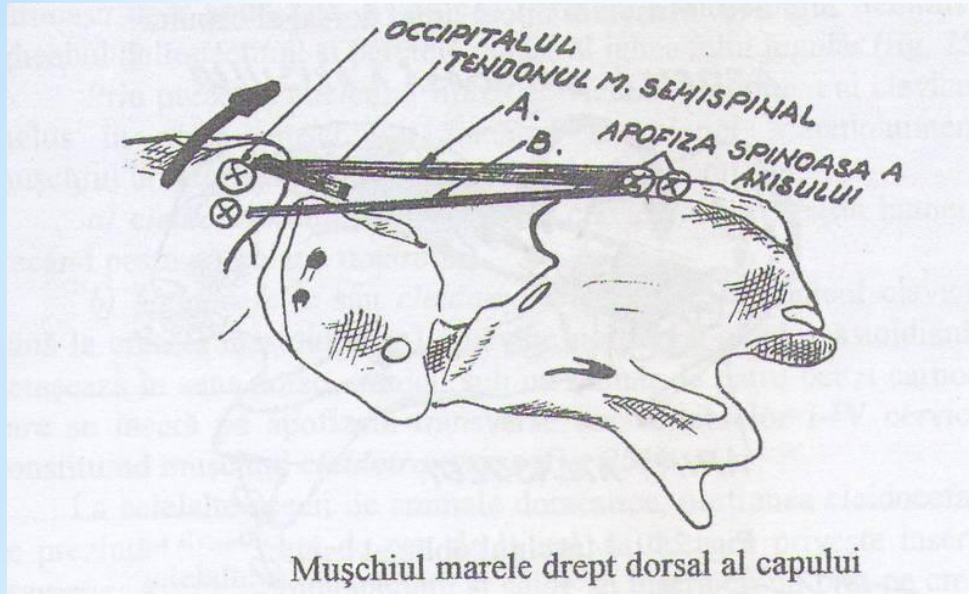
Mușchii cervicali dorsali la cal - stratul III

1. Mușchii gâtului



**Mușchii cervicali dorsali la cal -
stratul IV**

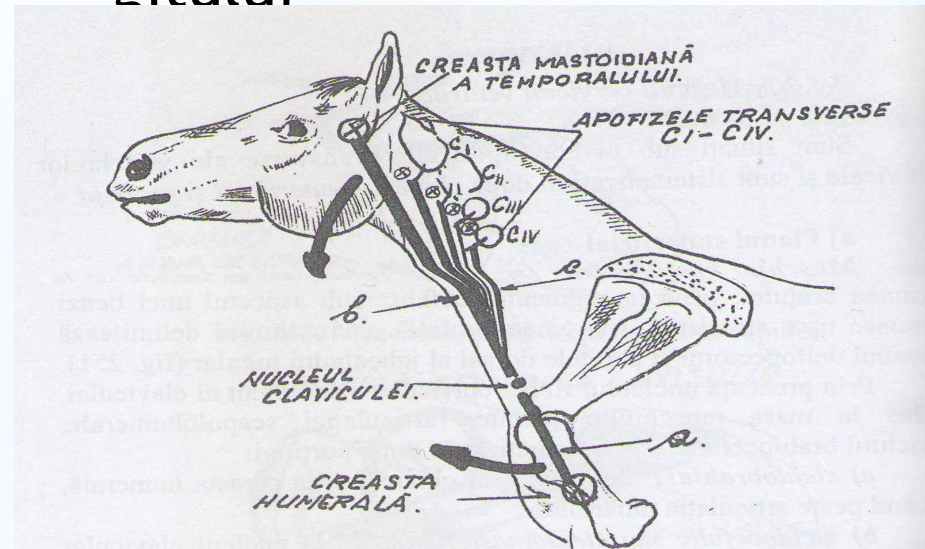
1. Mușchii gâtului



Mușchii cervicali dorsali la cal - stratul IV

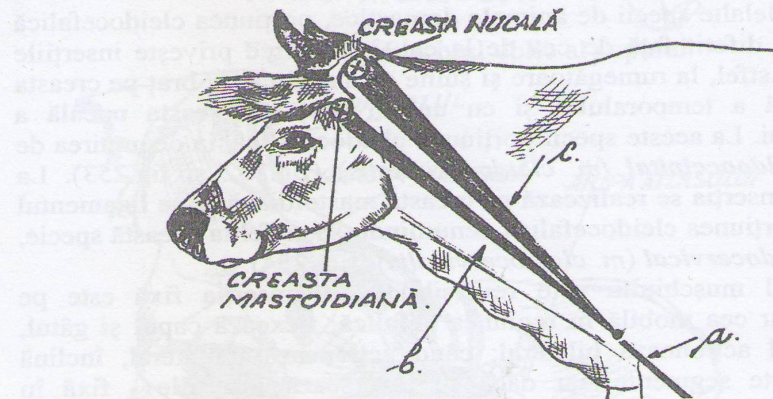
1. Mușchii gâtului

Mușchii cervicali ventrali



Mușchiul brahiocefalic la cal:

- a) porțiunea cleidobrahială; b) porțiunea cleidomastoidiană;
c) porțiunea cleidotransversă

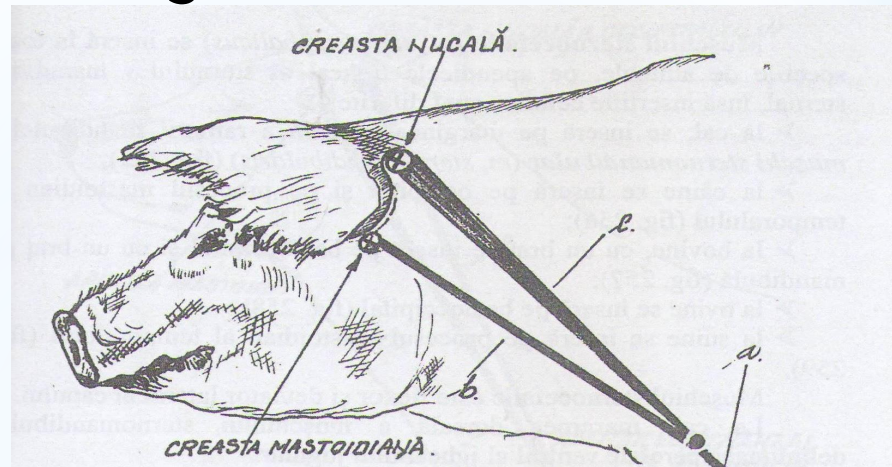


Mușchiul brahiocefalic la bovine:

- a) porțiunea cleidobrahială; b) porțiunea cleidomastoidiană;
c) porțiunea cleidooccipitală

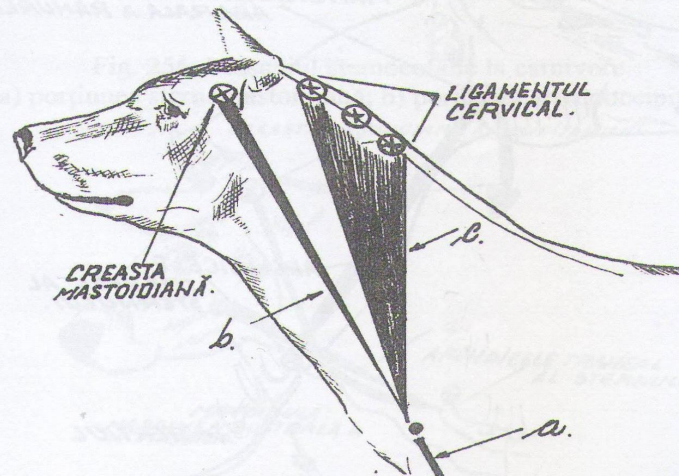
1. Mușchii gâtului

Mușchii cervicali ventrali



Mușchiul brahiocefalic la suine:

- a) porțiunea cleidobrahială;
- b) porțiunea cleidomastoidiană;
- c) porțiunea cleidooccipitală

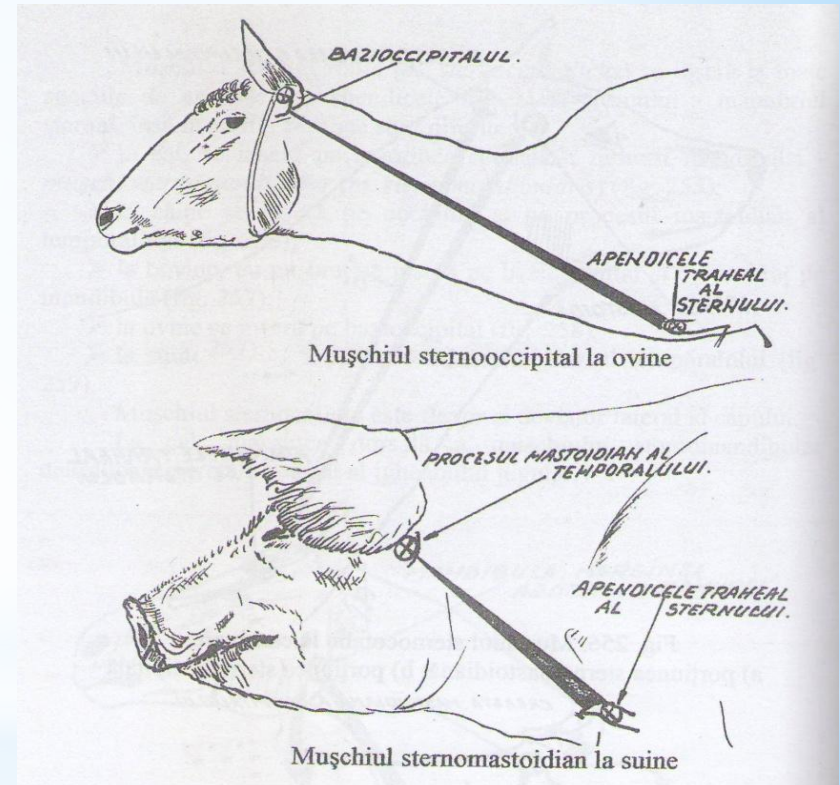
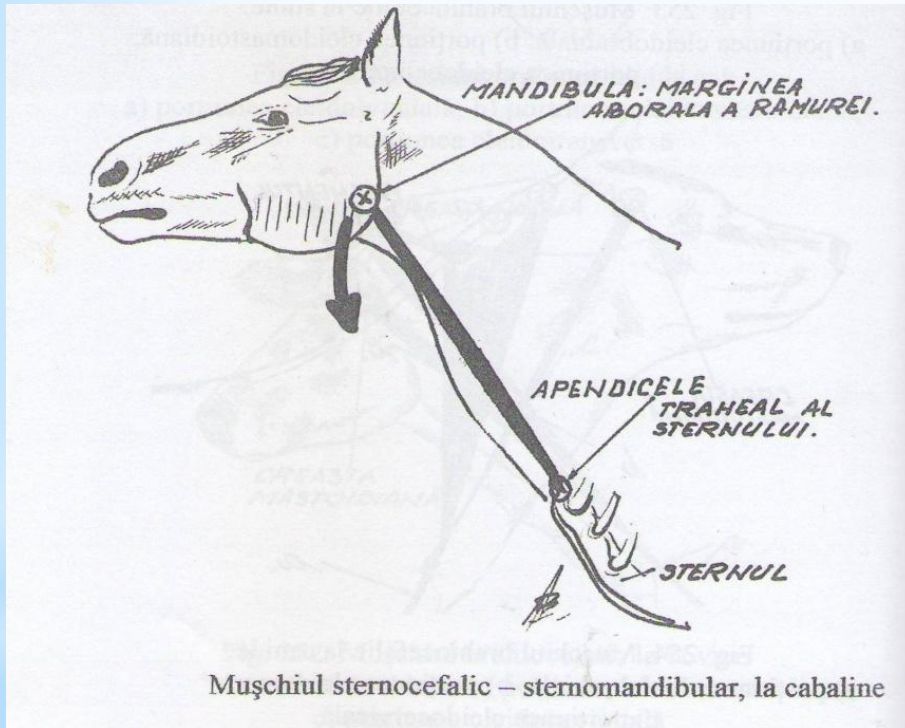


Mușchiul brahiocefalic la canide:

- a) porțiunea cleidobrahială;
- b) porțiunea cleidomastoidiană;
- c) porțiunea cleidocervicală

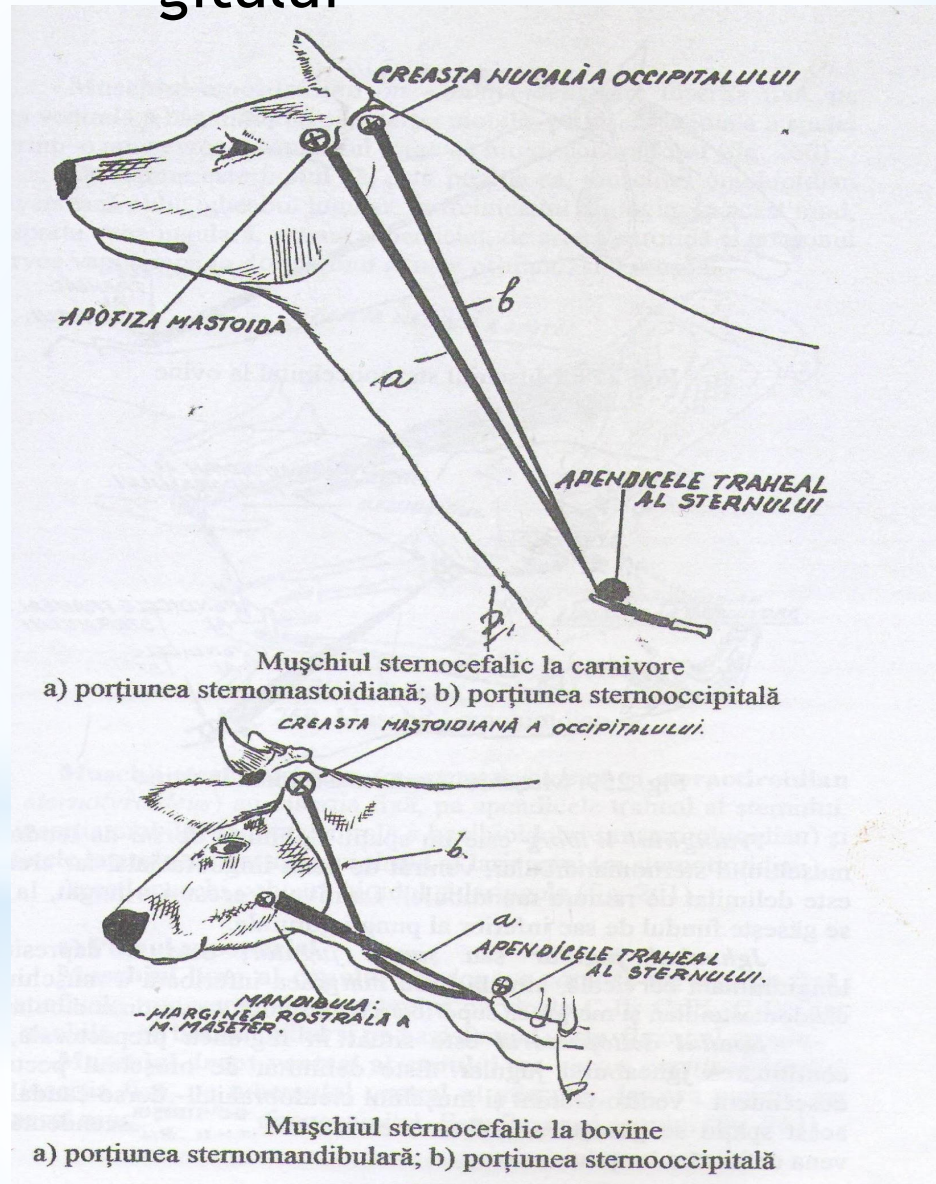
1. Mușchii gâtului

Mușchii cervicali ventrali



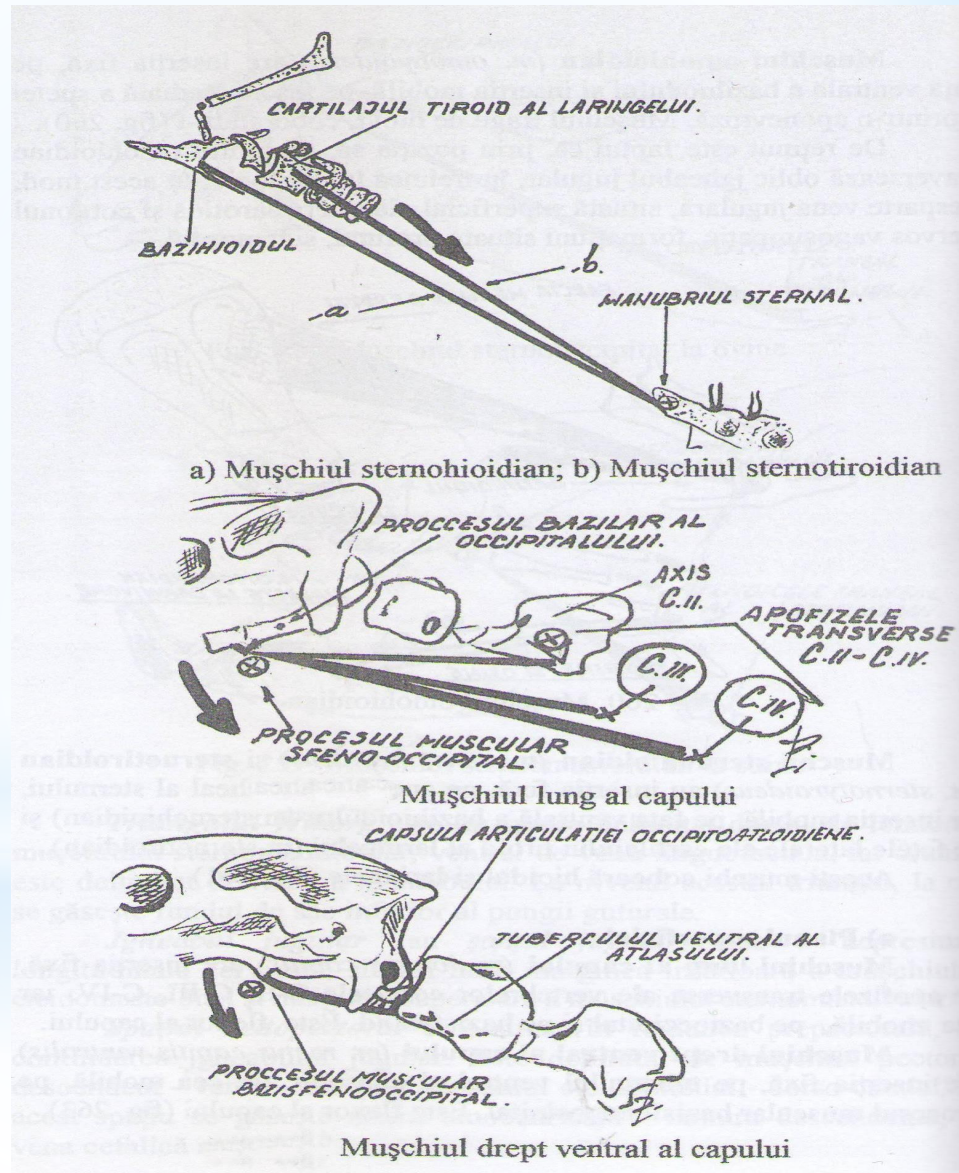
1. Mușchii gâtului

Mușchii cervicali ventrali

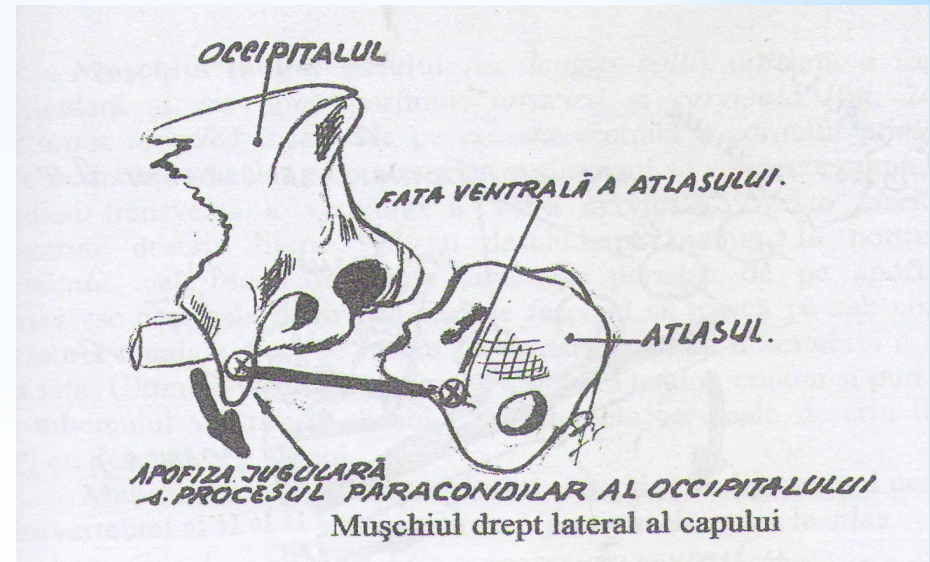
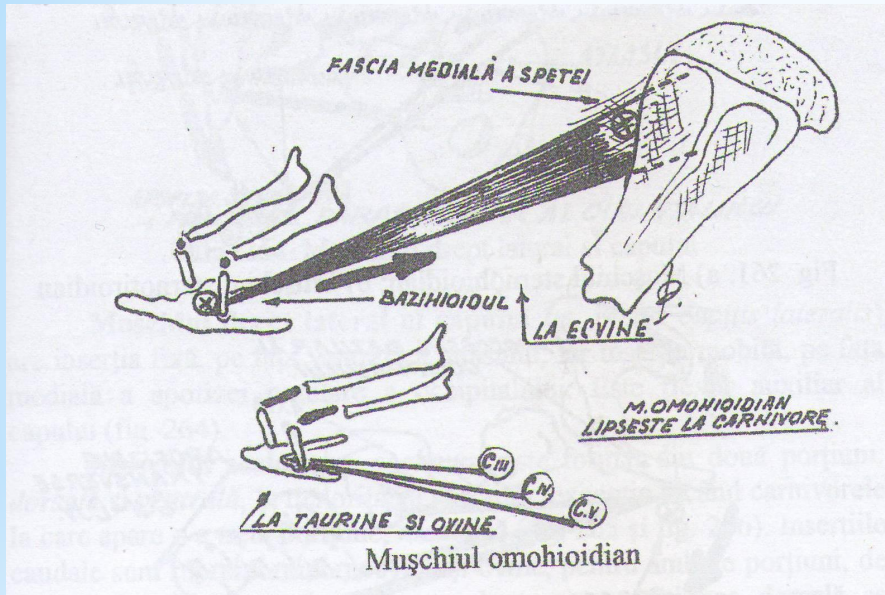


1. Mușchii gâtului

Mușchii cervicali ventrali

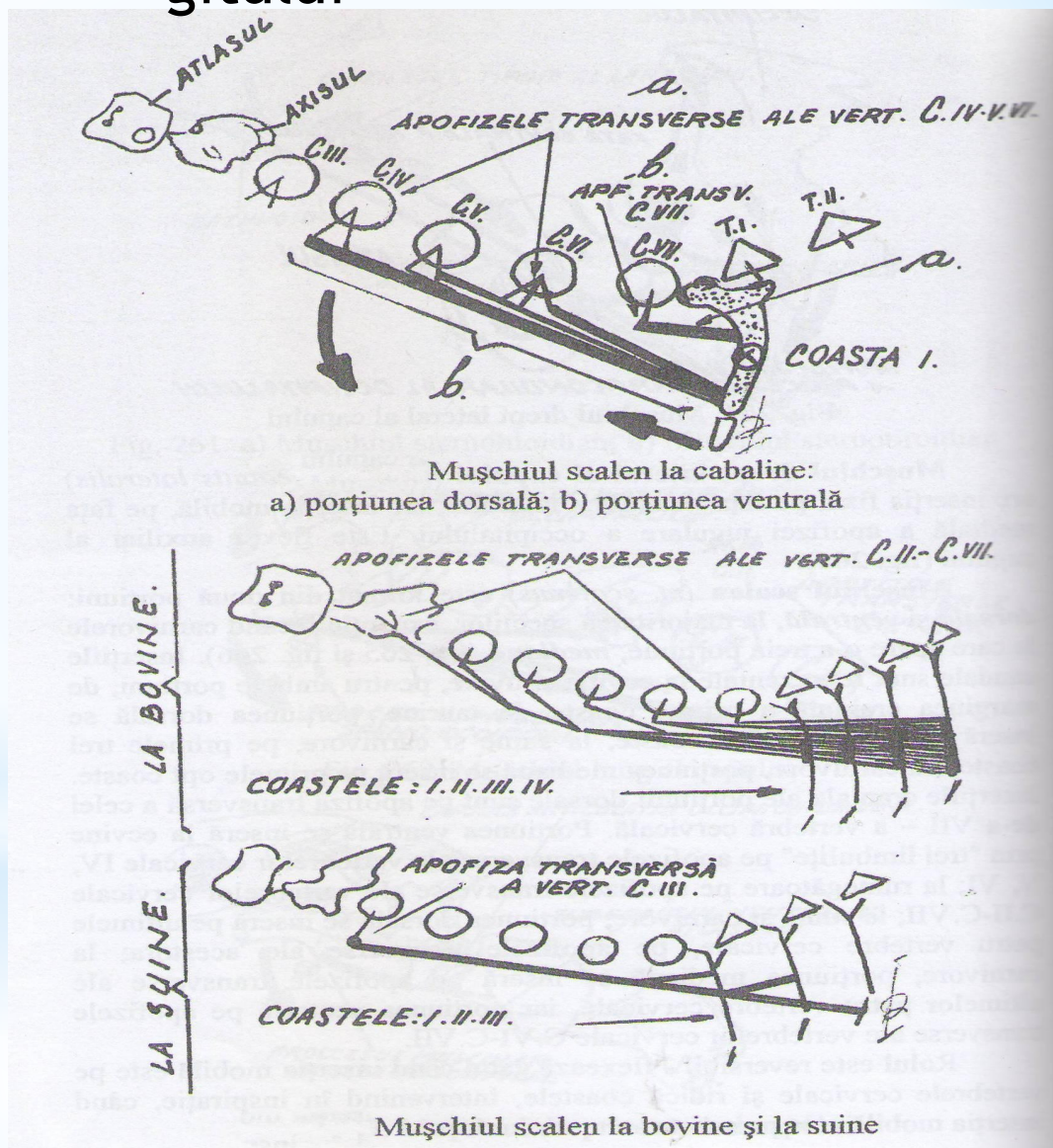


1. Mușchii gâtului



Mușchii cervicali ventrali

1. Mușchii gâtului



Mușchii cervicali
ventrali

2. Mușchii toracelui

Mușchii trunchiului se sistematizează în:

1. Mușchii toracelui:

- a) m. pectorali (axilari)
- b) m. peretelui costal
- c) m. dorso-lombari

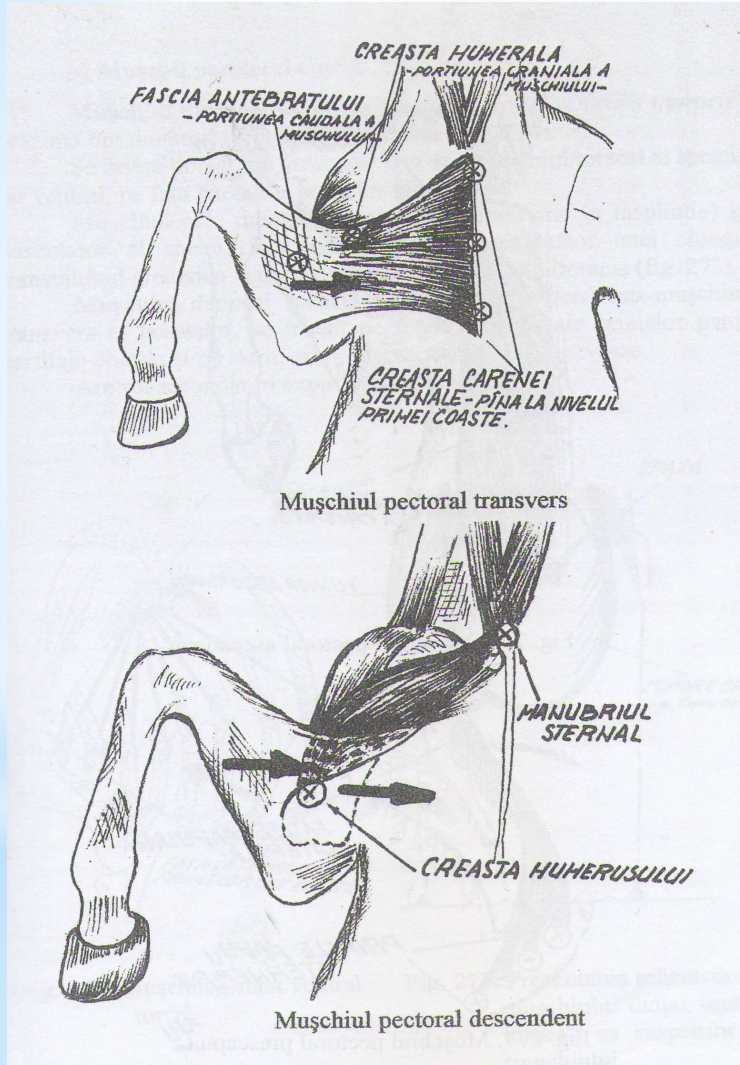
2. Mușchii abdomenului:

- a) m. abdominali ventro-lateral
- b) m. abdominali dorsali

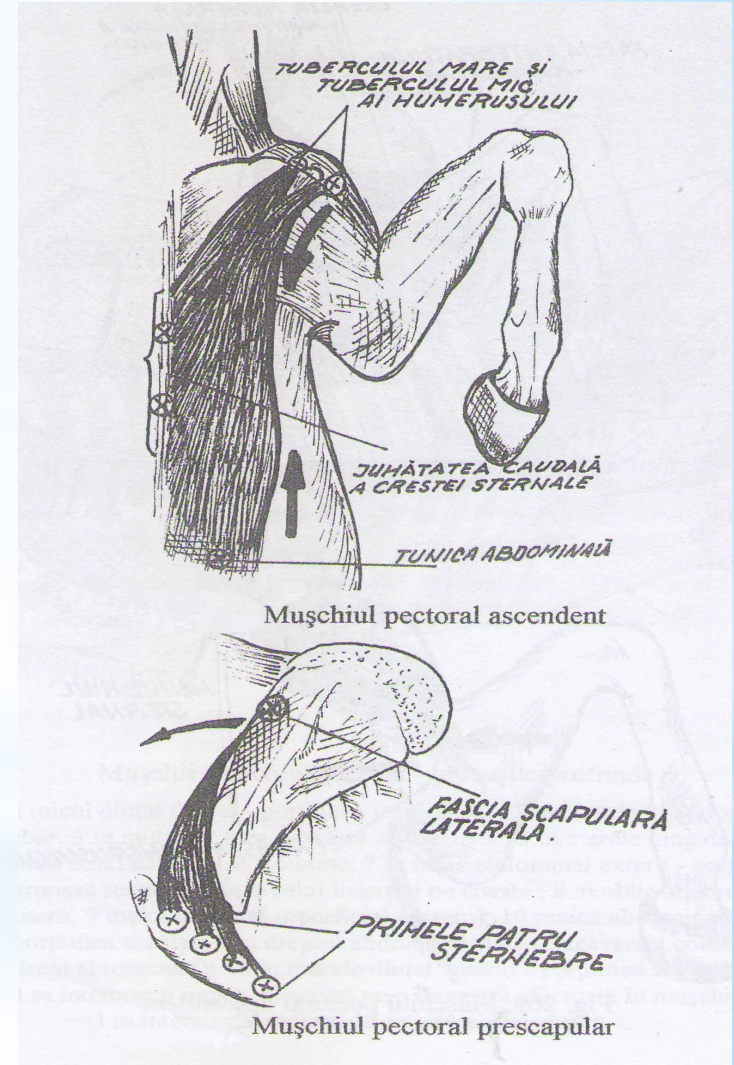
3. Mușchii cozii

2. Mușchii toracelui

A. Mușchii pectorali



stratul superficial

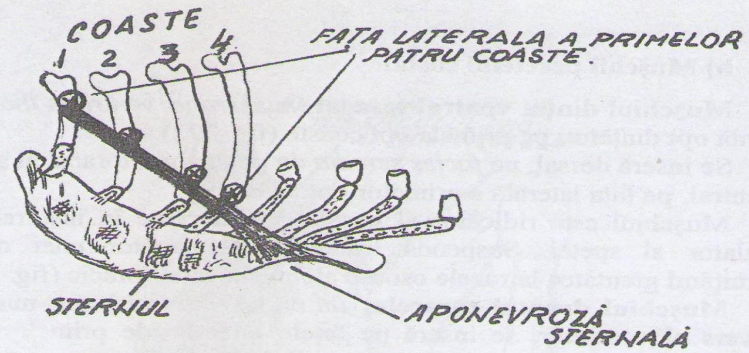


stratul profund

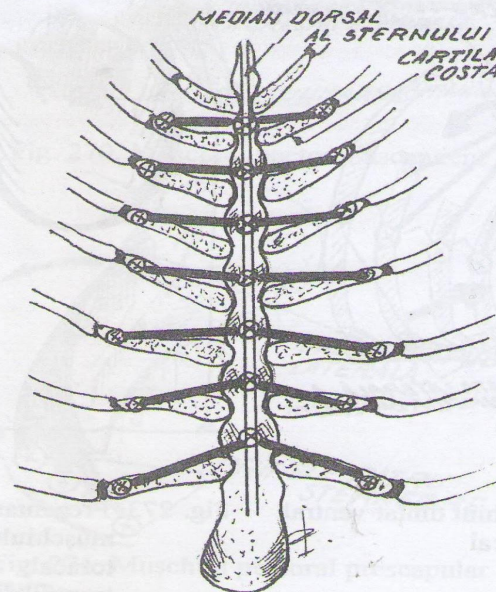
2. Mușchii

toracelui:

B. Mușchii peretelui costal



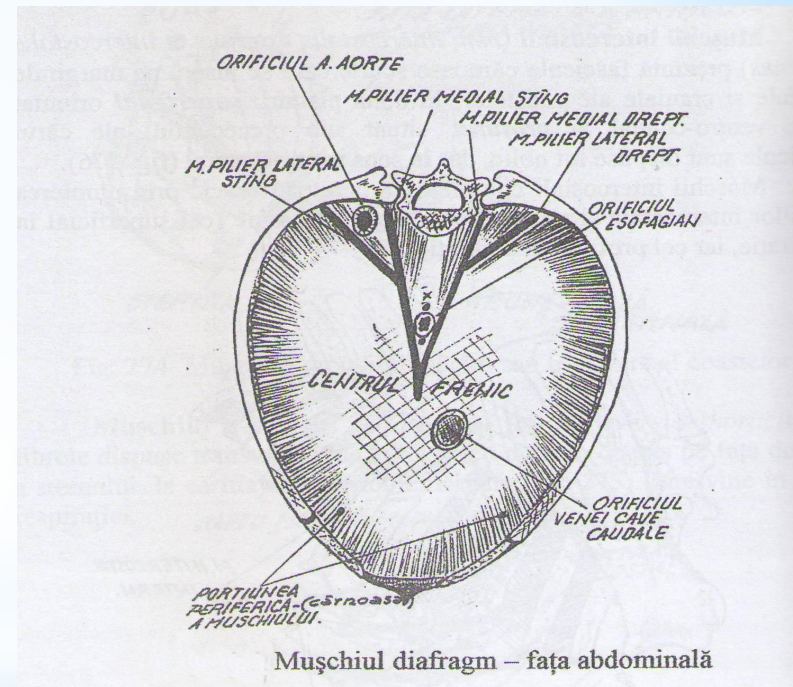
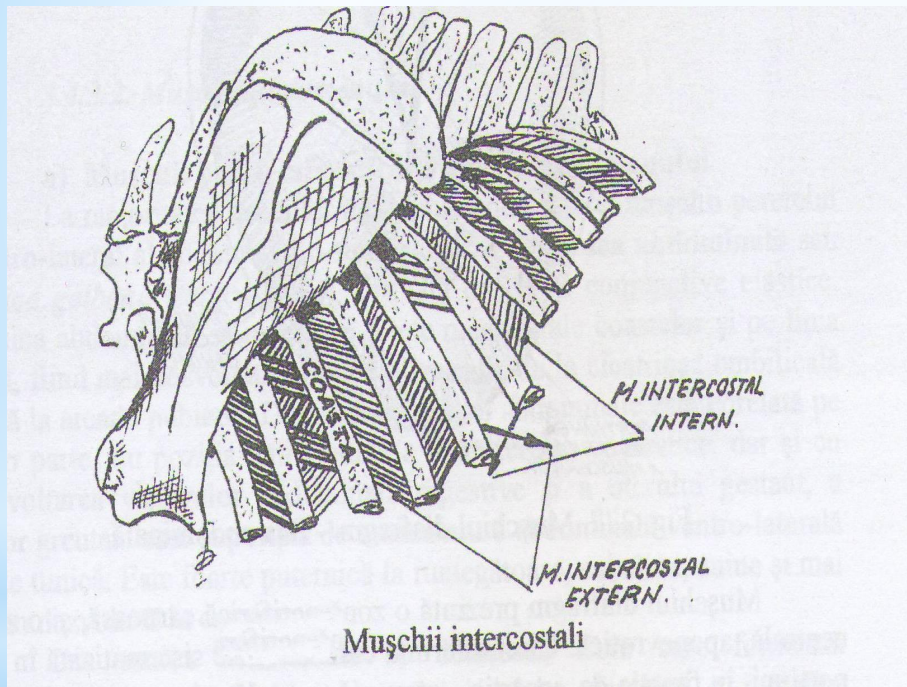
Mușchiul dreptul toracelui sau transvers al coastelor



Mușchiul transvers al toracelui

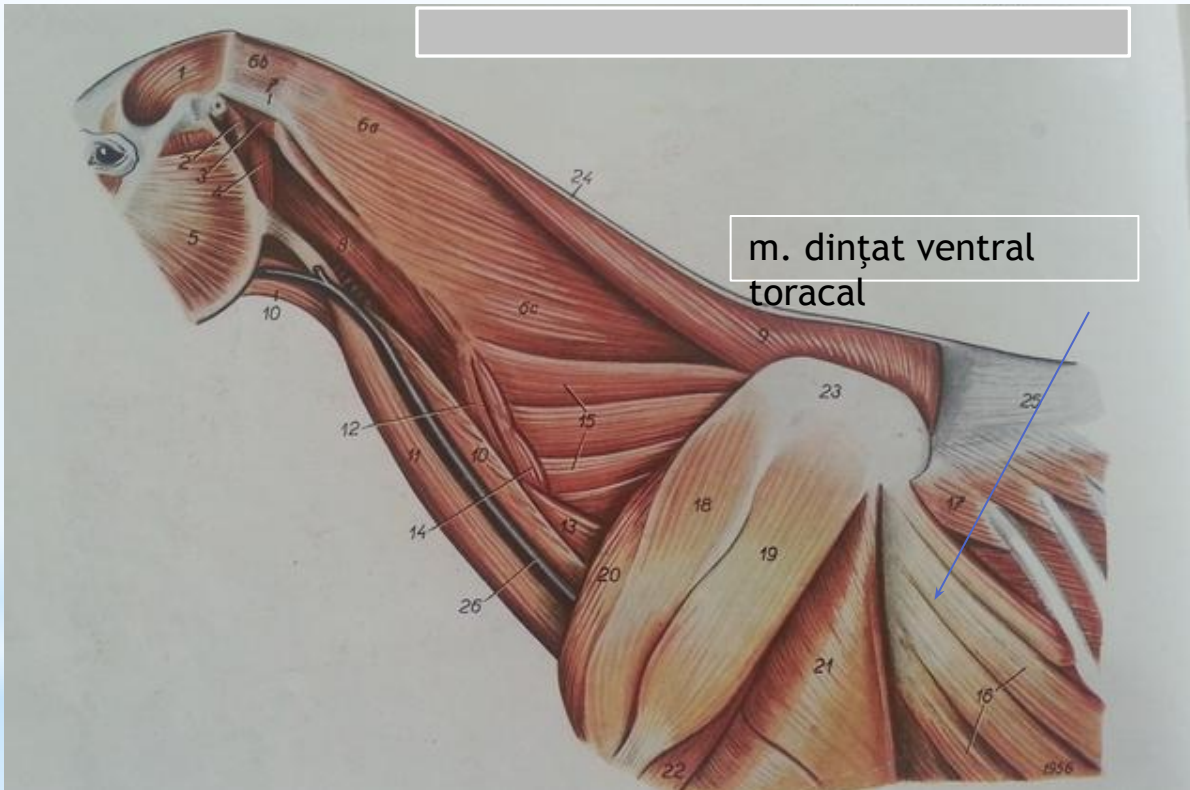
2. Mușchii toracelui

B. Mușchii peretelui costal



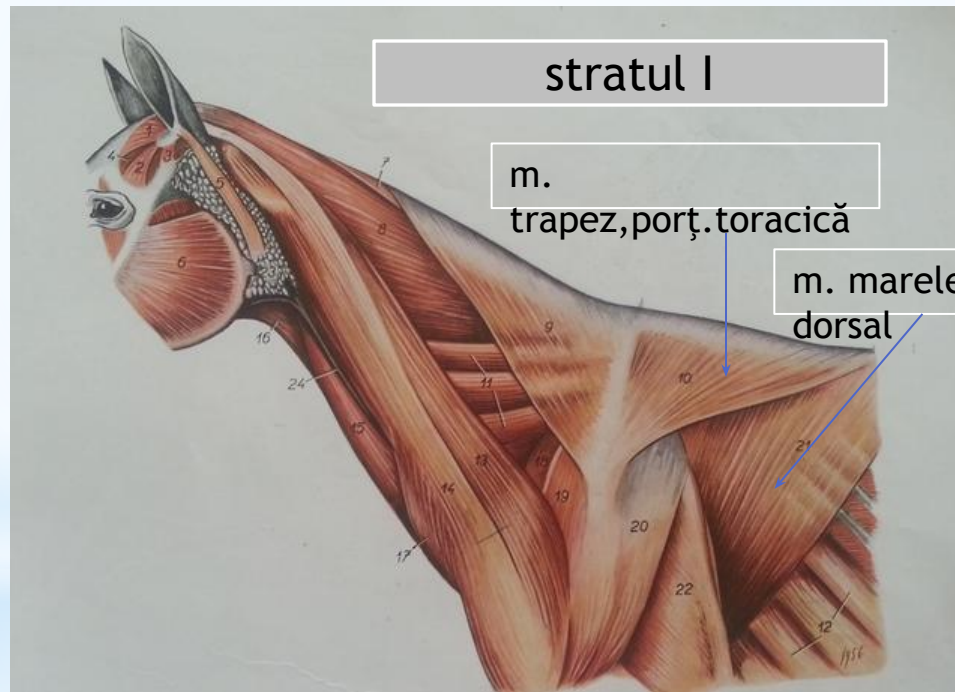
2. Mușchii toracelui

B. Mușchii peretelui costal



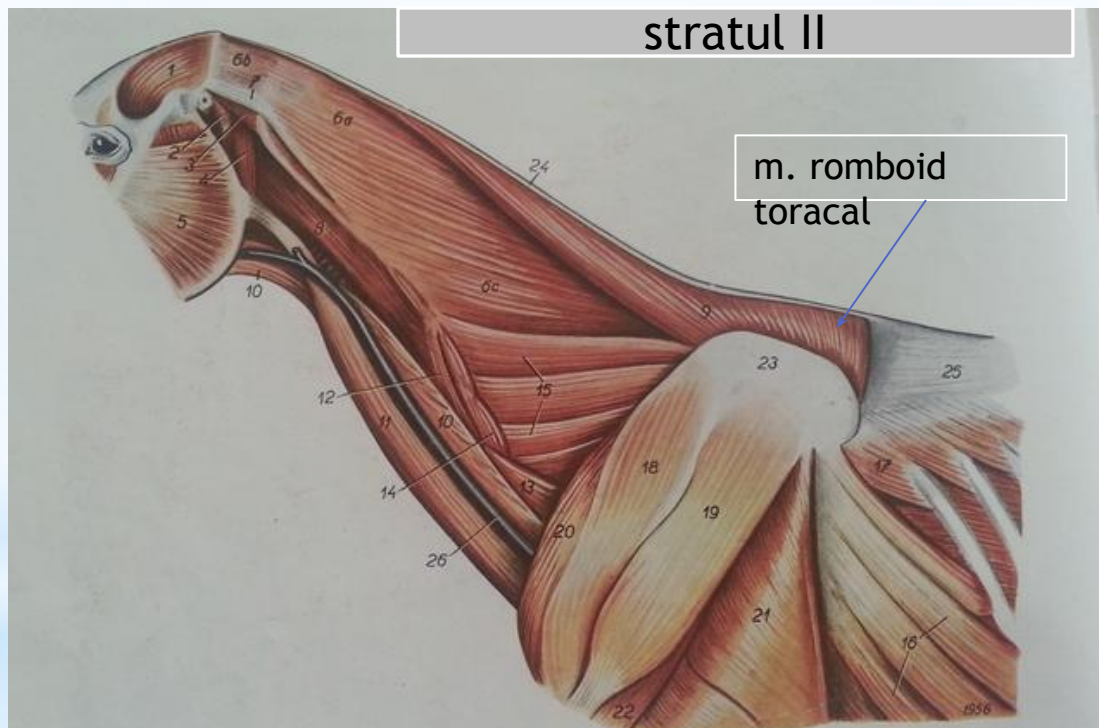
2. Mușchii toracelui

C. Mușchii dorso - lombari



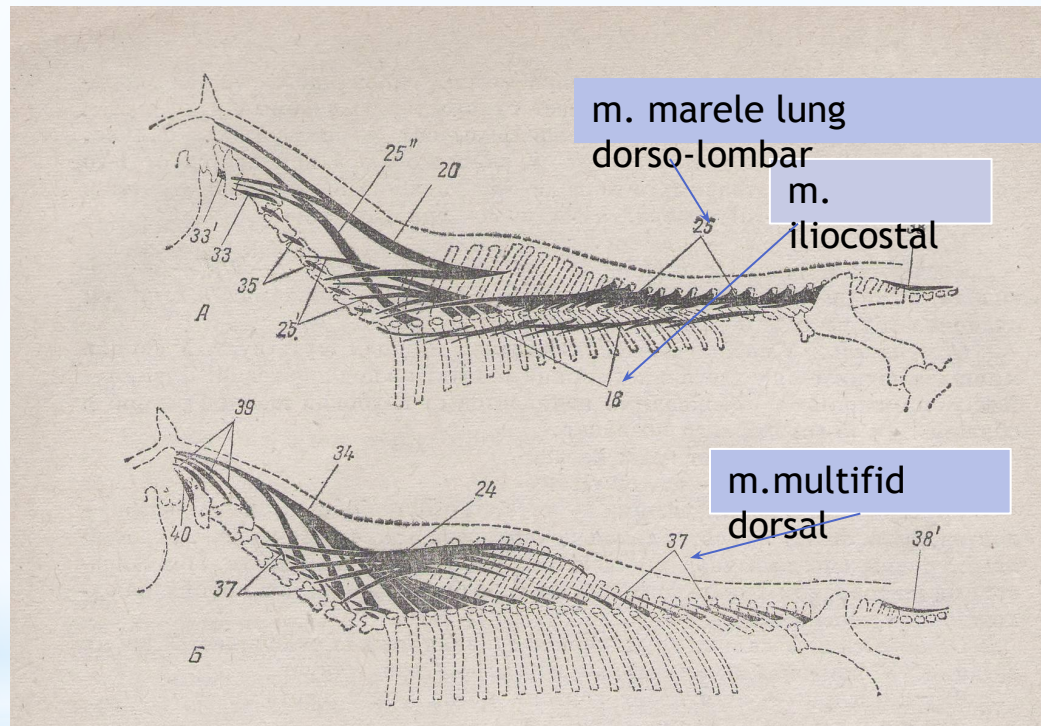
2. Mușchii toracelui

C. Mușchii dorso - lombari



2. Mușchii toracelui C. Mușchii dorso - lombari

stratul
III



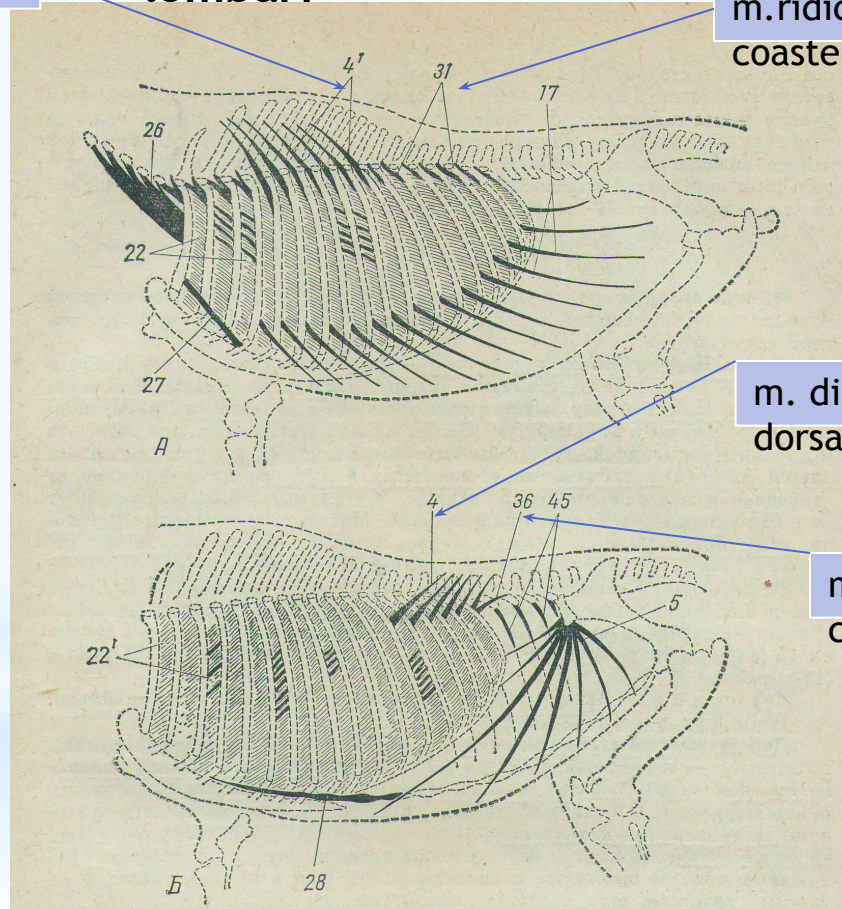
Prezentarea schematică a mușchilor

2. Mușchii toracelui

C. Mușchii dorso - lombari

m. dințat dorsal, inspirator

m. ridicători ai coastelor



m. dințat dorsal, expirator

m. retractor al ultimei coaste

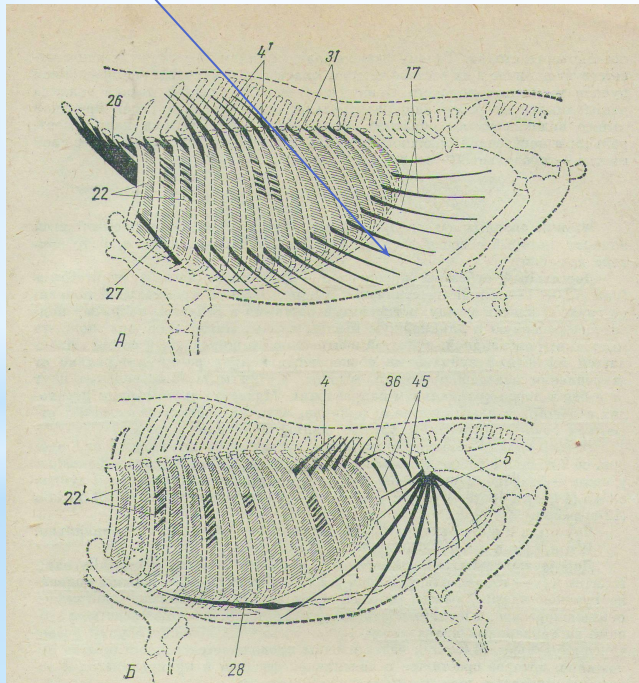
Prezentarea schematică a mușchilor

3. Mușchii abdomenului

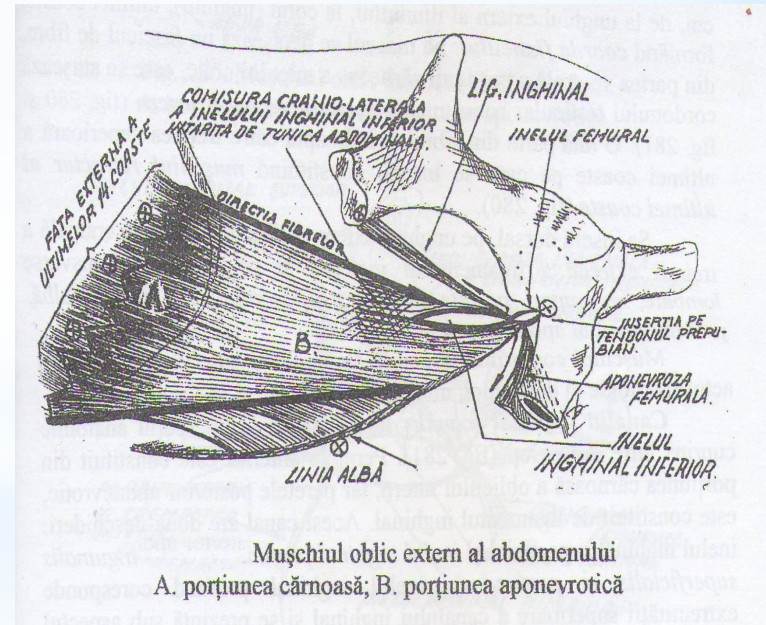
Se sistematizează în: mușchi abdominali ventro - laterali și mușchi abdominali dorsali.

A. Mușchi abdominali ventro - laterali

m. oblicul extern al abdomenului

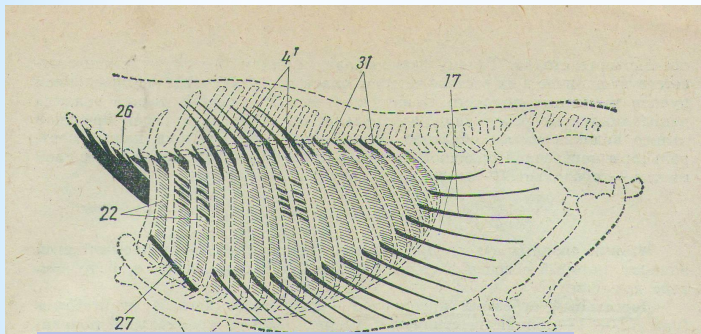


Prezentarea schematică a mușchilor

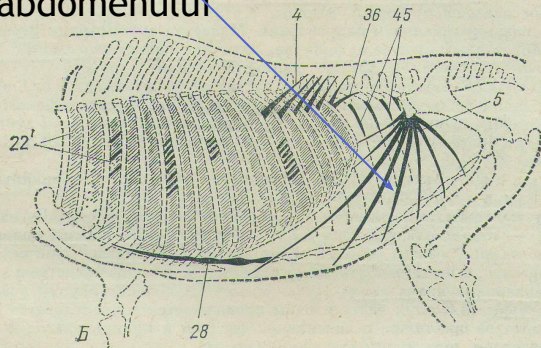


3. Mușchii abdomenului

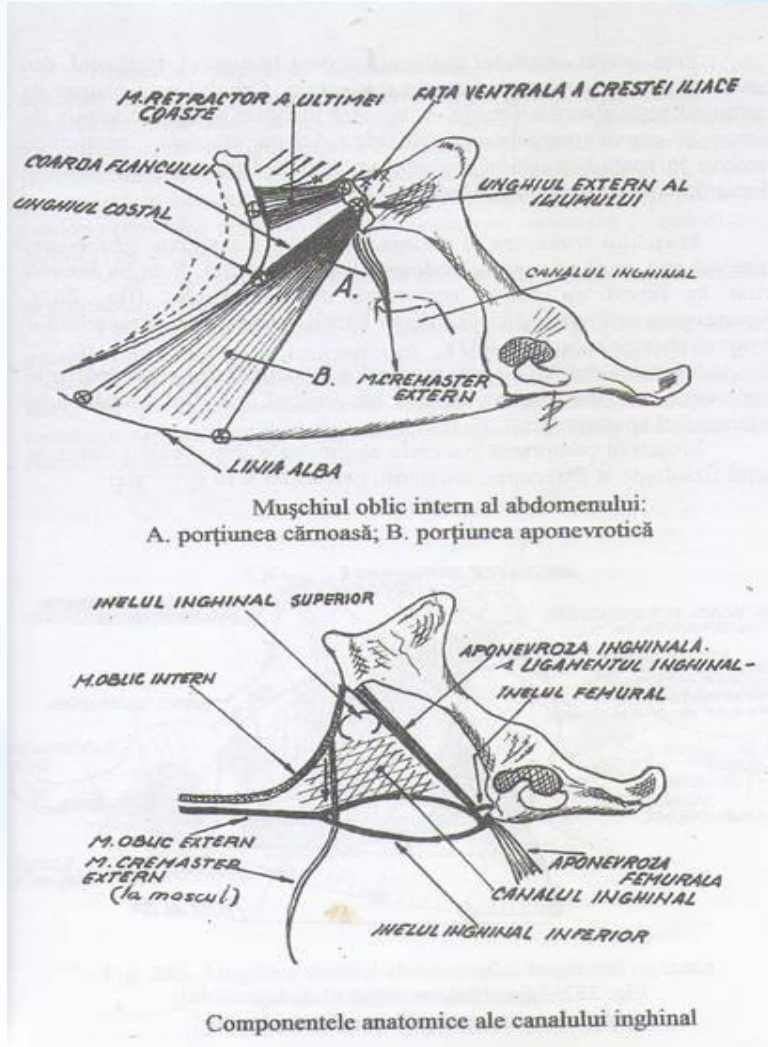
A. Mușchi abdominali ventro - laterali



m. oblicul intern al abdomenului

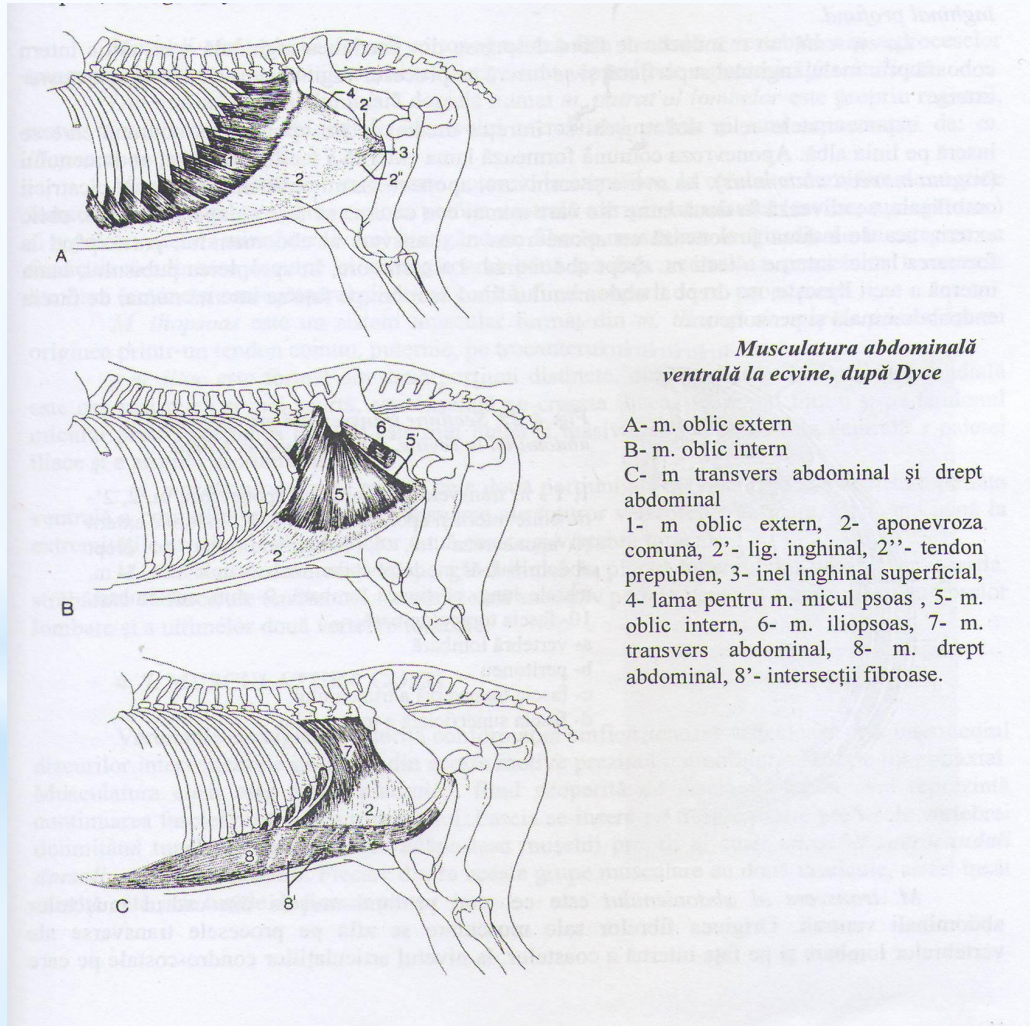


Prezentarea schematică a mușchilor



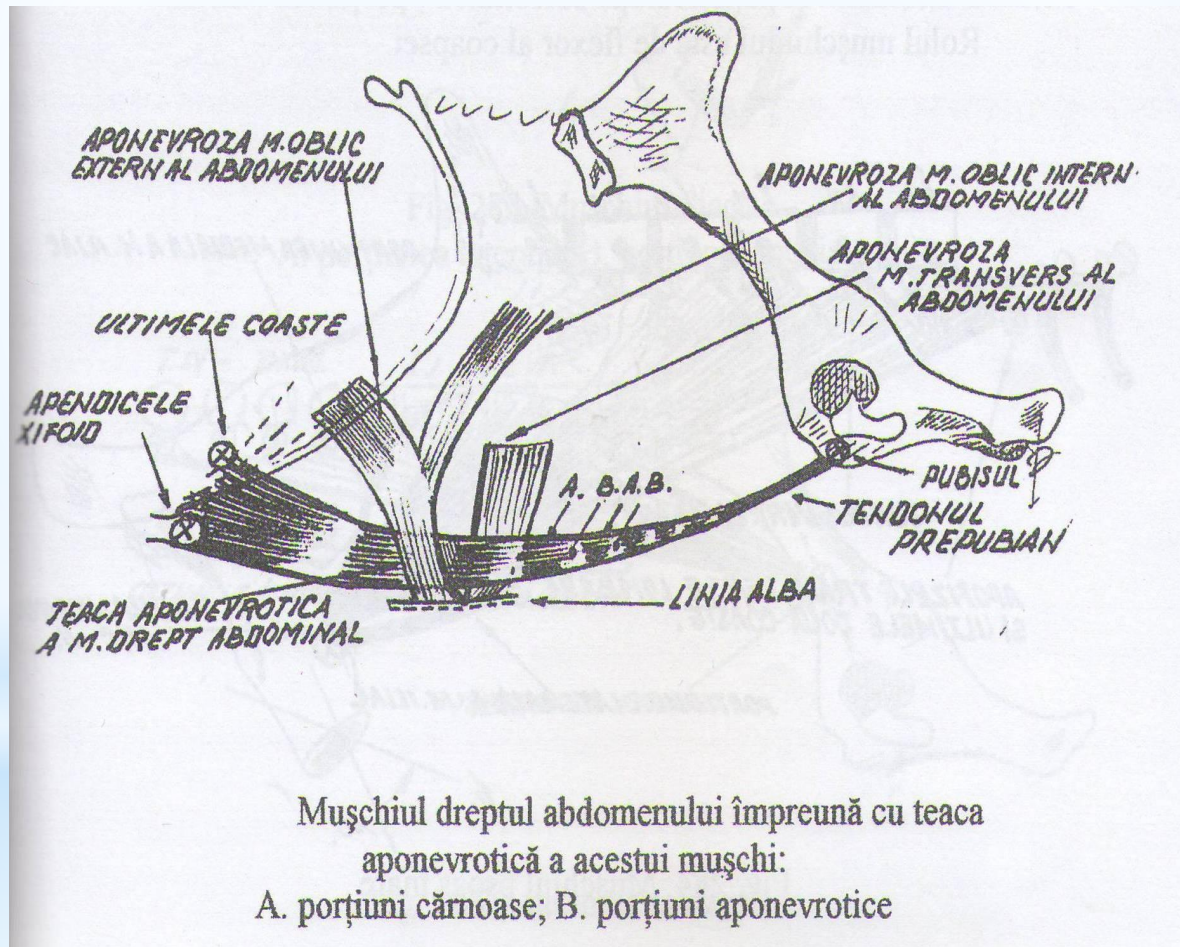
3. Mușchii abdomenului

A. Mușchi abdominali ventro - laterali



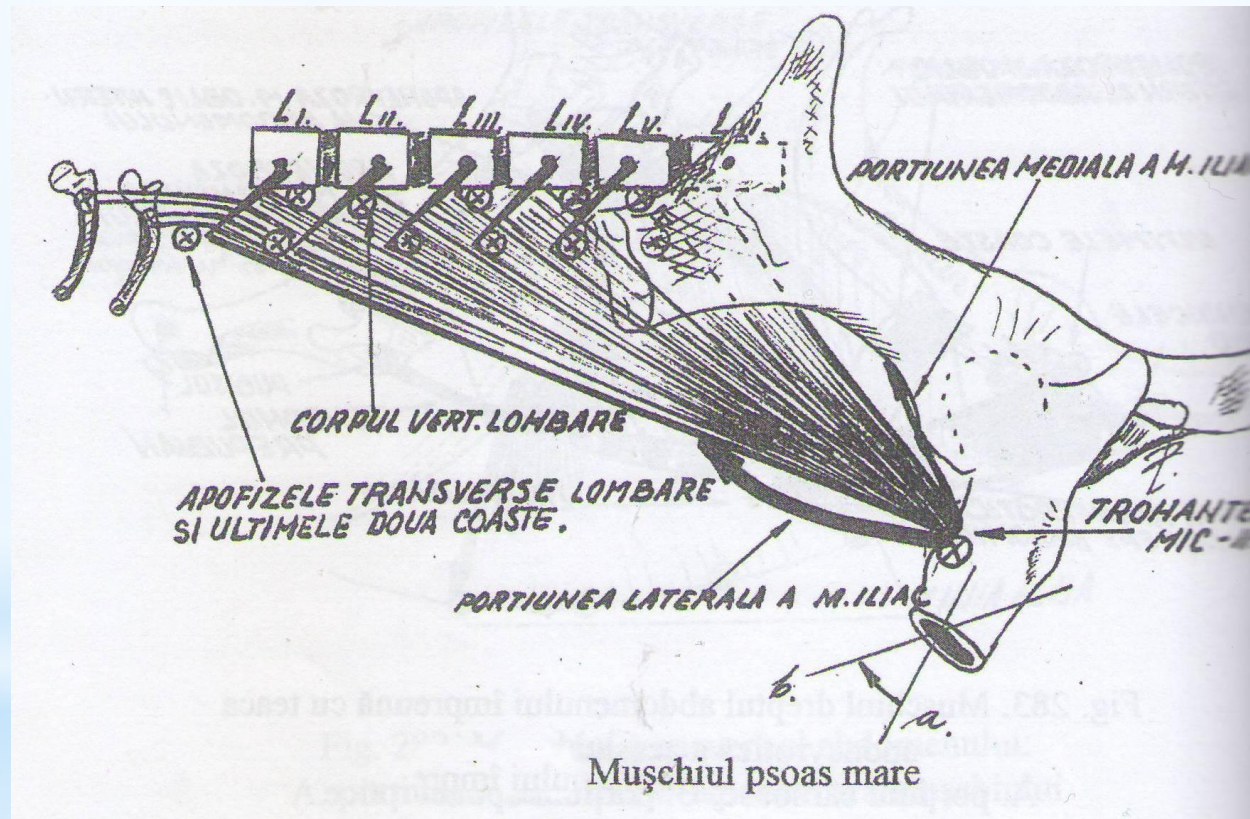
3. Mușchii abdomenului

A. Mușchi abdominali ventro - laterali



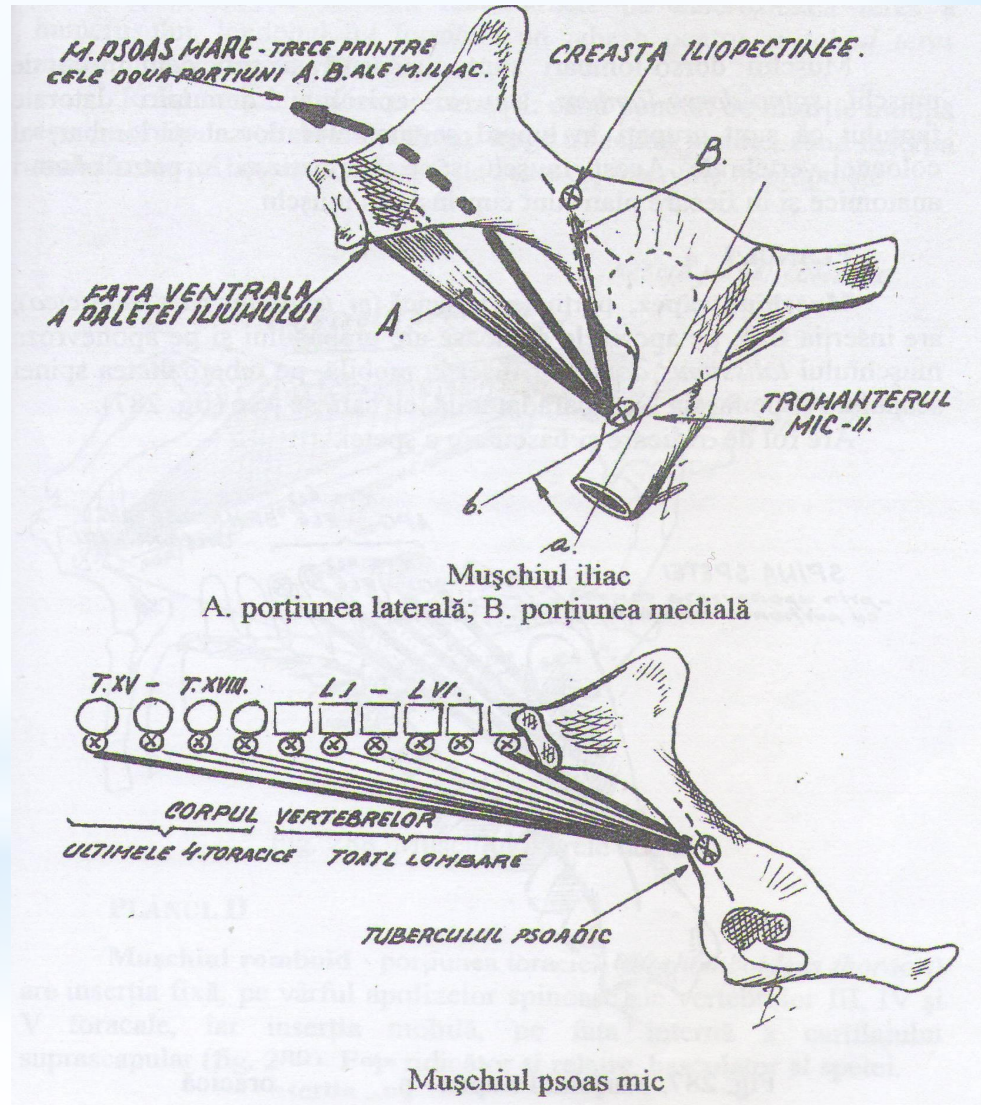
3. Mușchii abdomenului

B. Mușchii abdominali dorsali



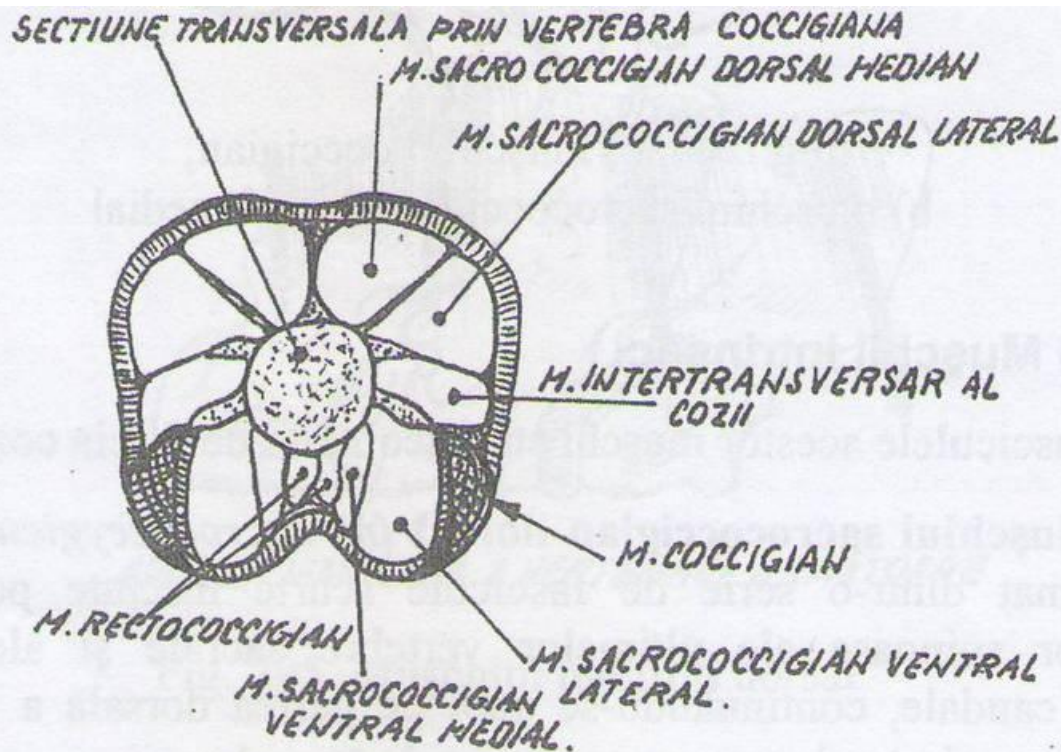
3. Mușchii abdomenului

B. Mușchii abdominali dorsali



4. Mușchii cozii

Situați în jurul vertebrelor caudale, sunt sistematizați în două grupe:
extrinseci și intrinseci.



Mușchii cozii - secțiune transversală