

# *Лекция № 14*

## *Воспалительные заболевания гортани. Отек и стеноз гортани*

**Профессор Л.А.Лучихин**

**Кафедра ЛОР-болезней (зав.- член-корр РАМН проф.  
В.Т.Пальчун) лечебного факультета ООО ВПО РГМУ**

**Москва -2008**

## ***Основные вопросы лекции:***

- **Воспалительные заболевания гортани: катаральный ларингит, отечно-инфильтративный ларингит, флегмонозный ларингит.**
- **Острый и хронический стеноз гортани – клиника, диагностика, лечение**
- **Трахеотомия и коникотомия**

# Острый ларингит

- Острый ларингит часто встречается как проявление острых воспалительных заболеваний верхних дыхательных путей, но причиной может быть также перегрузка голосового аппарата, вдыхание раздражающих газов, горячего или холодного воздуха, аллергические реакции, травма, инородное тело и т.д.
- Различают формы острого ларингита: катаральную, отечно-инфильтративную, флегмонозную.

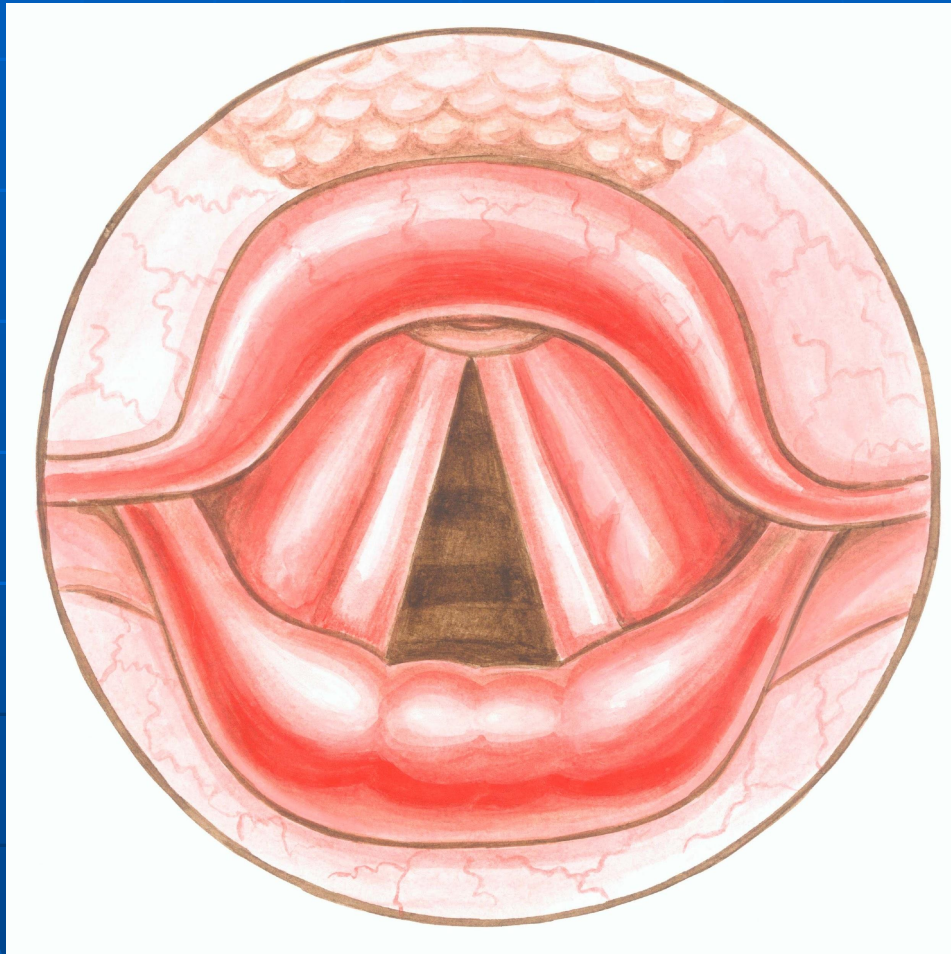
# *Катаральный ларингит.*

- Процесс локализуется в слизистой оболочке гортани: инфильтрация, повышенное кровенаполнение, субэпителиальные разрывы сосудов чаще на голосовых складках.
- Клиника:
  - дисфония, охриплость, першение, саднение и сухость в горле при нормальной или субфебрильной температуре.
  - при ларингоскопии: гиперемия, припухлость и отечность слизистой оболочки гортани, более выраженная в области голосовых складок, на поверхности их могут быть точечные кровоизлияния, вязкая слизь.

## **Лечение:**

- голосовой покой,
- щадящая диета (исключить острую, соленую пищу, горячее, холодное, спиртные напитки, курение, алкоголь),
- местная лекарственная терапия

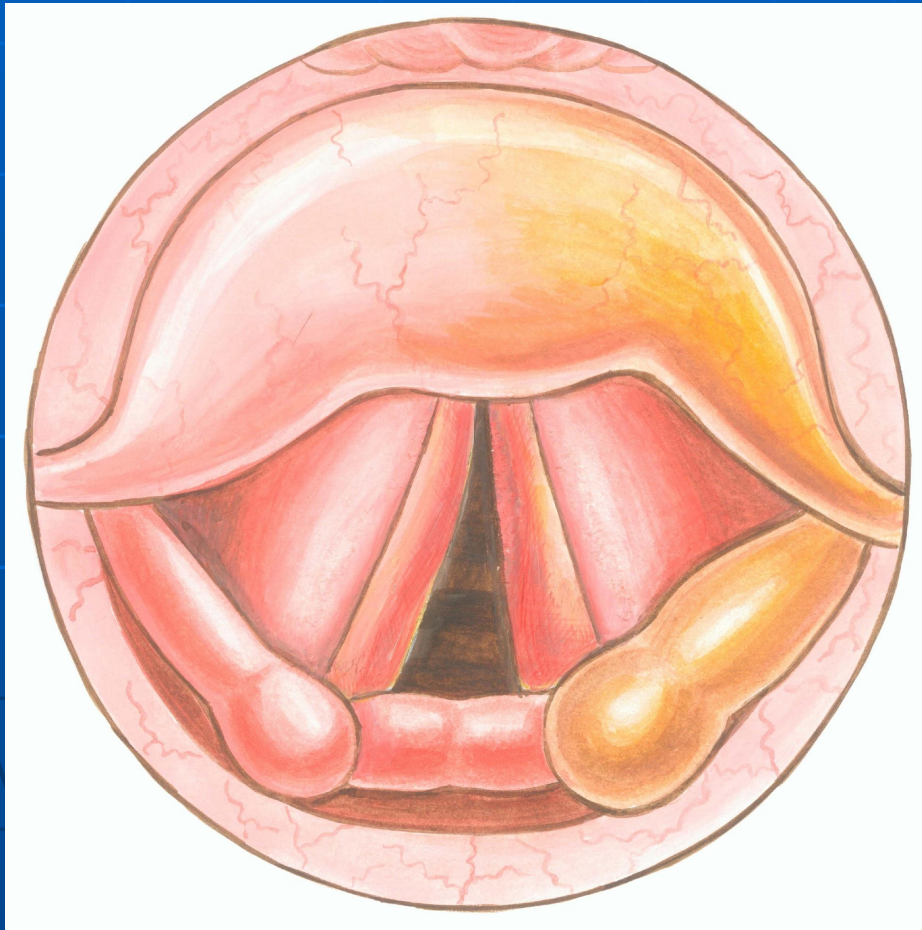
# *Катаральный ларингит*



# Отечно-инфильтративный ларингит

- *Инфильтративный ларингит – острое воспаление гортани, при котором процесс не ограничивается слизистой оболочкой, а распространяется на глубже лежащие ткани. В процесс может вовлекаться мышечный аппарат, связки, надхрящница.*
- *Характерны признаки интоксикации, боль в горле, дисфония, нарастающая симптоматика стеноза гортани, иногда нарушение глотания. Возможен кашель с отхаркиванием густой слизисто-гноющей мокроты.*

# Отечно-инфильтративный ларингит



- Гиперемия и инфильтрация слизистой оболочки гортани, отек правой половины надгортанника и черпало-надгортанной складки.
- Сужен просвет голосовой щели.

## *Подскладочный ларингит*

- Развивается на фоне острого воспаления верхних дыхательных путей, сопровождающегося заложенностью и выделениями из носа, субфебрильной температурой, кашлем.
- Состояние ребенка днем вполне удовлетворительное, однако ночью внезапно начинается приступ удушья, лающий кашель, цианоз кожных покровов.
- При ларингоскопии - валикообразная симметричная припухлость, гиперемия слизистой оболочки подголосового пространства, которая в виде валиков выступает из-под голосовых складок, значительно суживая просвет гортани и тем самым затрудняя дыхание.



# Дифференциальный диагноз ложного и истинного крупа

## ■ Истинный круп (дифтерия):

- возбудитель – дифтерийная палочка
- заболевание развивается постепенно
- дисфония вплоть до афонии, постепенно развивается удушье
- кашля обычно нет,
- регионарные лимфоузлы увеличены, припухшие, болезненны при пальпации,
- в глотке и гортани фибринозные грязно-серого цвета дифтеритические пленки

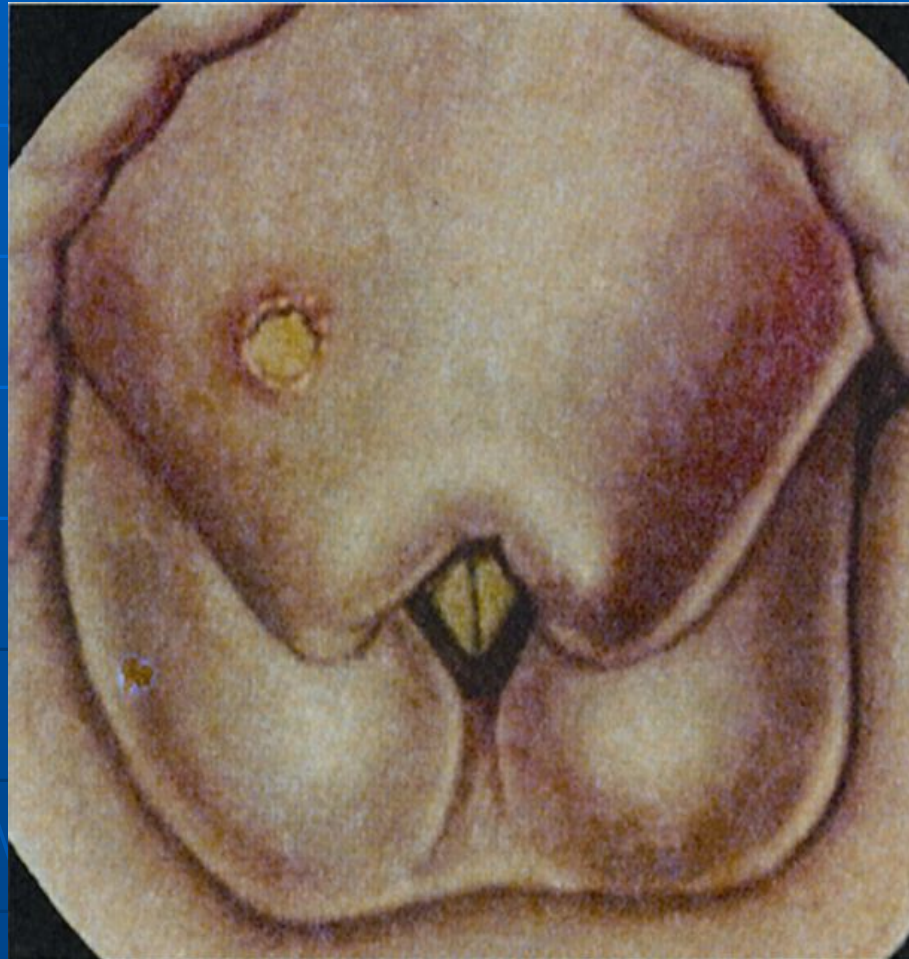
## ■ Ложный круп (подскладочный ларингит):

- начало заболевания связано с острым воспалением слизистой оболочки в.д.п.
- заболевание носит приступообразный характер
- голос не изменен
- ☛ характерный лающий кашель
- ☛ значительного увеличения лимфоузлов нет
- ☛ при ларингоскопии видна валикообразная симметричная припухлость, гиперемия слизистой оболочки подголосового пространства,

## **Флегмонозный ларингит**

- Боль в горле резко усиливается, нарастает температура, ухудшается общее состояние,
- затрудняется дыхание, вплоть до асфиксии,
- при непрямой ларингоскопии обнаруживается инфильтрат, где через истонченную слизистую оболочку может быть виден ограниченный гнойник, что является подтверждением образования абсцесса.

# **Флегмонозный ларингит**



# *Стеноз гортани и трахеи.*

- Сужение просвета гортани или трахеи, которое нарушает поступление воздуха в дыхательные пути и легкие, называется стенозом.
- По срокам различают острые стенозы, развивающиеся в течение сравнительно короткого времени (до 1 месяца), и хронические, формирующиеся медленно.

# Причины острого стеноза

- Местные причины *воспалительной природы*: отек гортани и трахеи, подскладочный ларингит, острый ларинготрахеобронхит, хондроперихондрит гортани, гортанная ангина.
- Общие заболевания организма: острые инфекционные заболевания (корь, дифтерия, скарлатина), болезни сердца, сосудов, почек и др., эндокринные заболевания.
- *Невоспалительные процессы* – опухоли, аллергические реакции, инородные тела, травмы гортани и трахеи, состояние после бронхоскопии, интубации.

# Четыре стадии острого стеноза гортани и трахеи:

- **I стадия компенсации:** одышка появляется только при ходьбе, отмечается урежение и углубление дыхания, укорочение или выпадение пауз между вдохом и выдохом, снижение частоты сердечных сокращений. Голосовая щель 6-8 мм, просвет трахеи сужен на 1/3 диаметра.
- **II стадия субкомпенсации:** дыхание стридорозное в покое, кожные покровы бледные; инспираторная одышка с включением в акт дыхания вспомогательных мышц, втяжение межреберных промежутков, мягких тканей яремной и надключичной ямок.. АД нормальное или повышенное, голосовая щель 4-5 мм, просвет трахеи сужен на 1/2 диаметра и более.

# *Четыре стадии острого стеноза гортани и трахеи:*

- **III стадия декомпенсации:** частое поверхностное дыхание, резко выражен стридор, кожные покровы бледно-синюшные, акроцианоз, вынужденное сидячее положение; гортань совершает максимальные экскурсии; тахикардия, АД снижено, голосовая щель 2-3 мм, просвет трахеи резко сужен.
- **IV стадия асфиксии:** дыхание прерывистое, временами прекращается, резкое угнетение сердечной деятельности; пульс нередко не прощупывается, кожные покровы бледно-серые. Возможна потеря сознания, экзофтальм, непроизвольное мочеиспускание, остановка сердца, голосовая щель 1 мм.

## **Консервативное дестенозирование – показано в I-II стадиях**

- антигистаминные препараты (2 мл пипольфена, тавегил и др.),
- мочегонные (внутримышечно лазекс, фуросемид),
- кортикостероидная терапия (преднизолон - до 120 мг внутримышечно; при тяжелом течении стеноза доза увеличивается до 200 мг)
- глюконат кальция 10% - 10,0 мл, внутривенно 20 мл 40% раствора глюкозы вместе с 5 мл аскорбиновой кислоты.;
- при воспалительной природе стеноза - антибиотики широкого спектра действия парентерально (цефалоспорины, полусинтетические пенициллины, макролиды и др.).

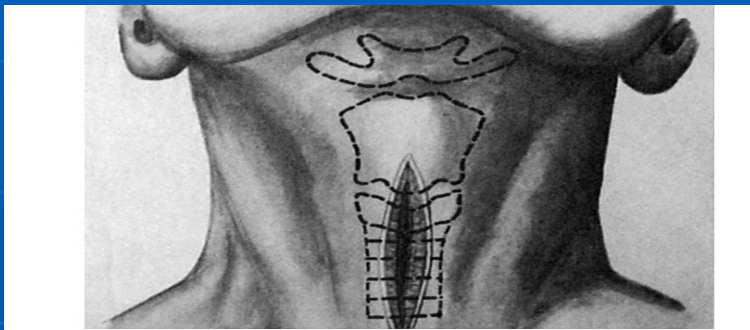


**При декомпенсированной стадии стеноза необходима срочная трахеостомия, а в стадии асфиксии срочно производится коникотомия, а затем - трахеостомия.**

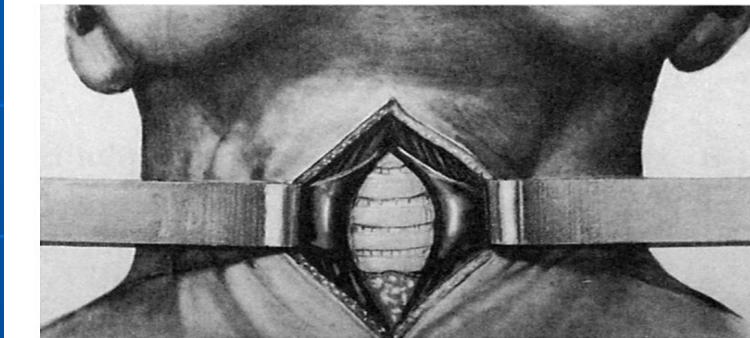
При **верхней** трахеотомии вскрывают 2-3 кольца трахеи, при **средней** - 3-4 кольца и при **нижней** - 4-5 кольца.

- **В зависимости от уровня разреза** по отношению к перешейку щитовидной железы различают **верхнюю трахеотомию** – над перешейком щитовидной железы, **нижнюю** под ним и **среднюю** через перешеек, с предварительным его рассечением и перевязкой.

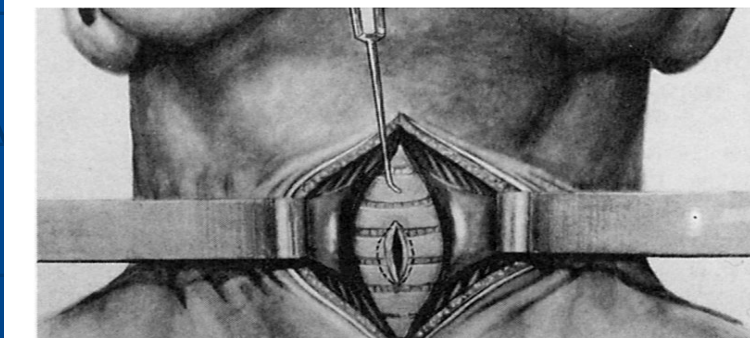
# Трахеотомия - этапы



А послойный разрез кожи и подкожной клетчатки от нижнего края щитовидного хряща на 4-6 см. вертикально книзу строго по срединной линии,

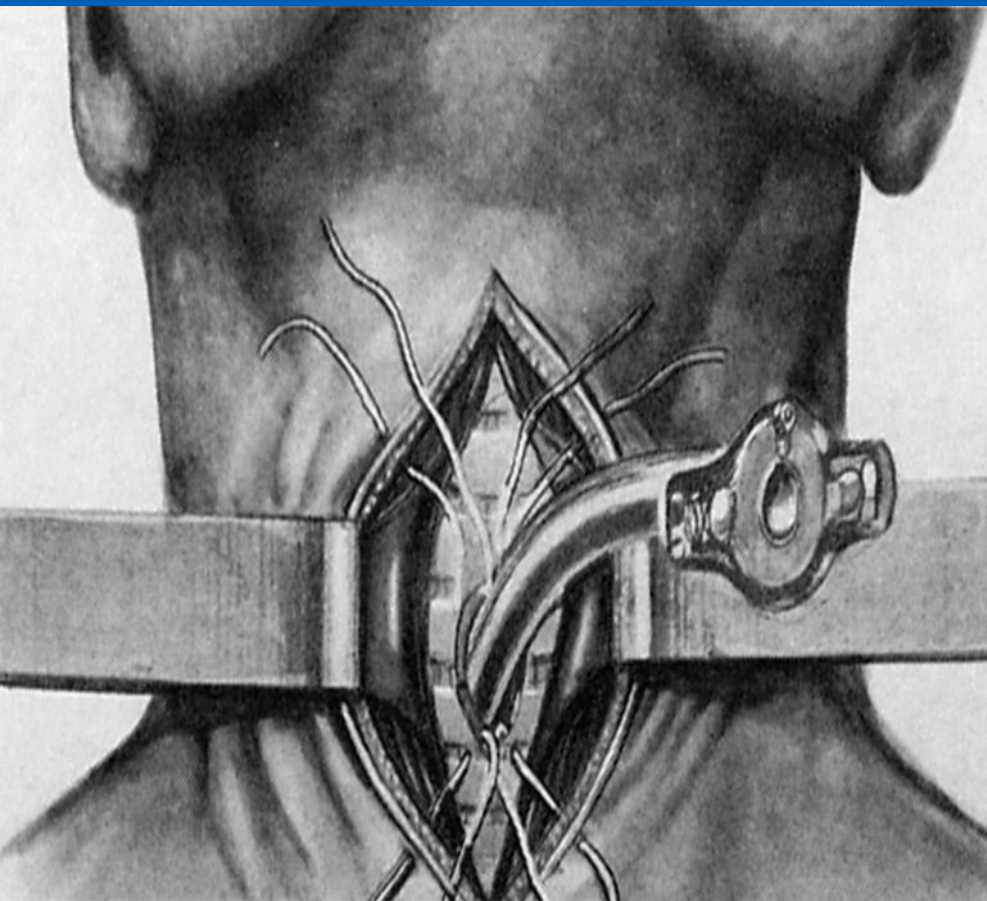


Б Перешеек щитовидной железы смещается книзу и удерживается тупым крючком.



В Для фиксации гортани вкалывают острый крючок в шитоподъязычную мембрану. Во избежание сильного кашля в трахею вводят несколько капель 10% раствора лидокаина. Остроконечным скальпелем вскрывают 2-3 кольца трахеи.

# Введение трахеотомической трубки



- Величина разреза должна соответствовать величине трахеотомической трубки.
- Формируют трахеостому – кожу в окружности раны на шее отсепааровывают от подлежащих тканей и четырьмя шелковыми нитями подшивают к надхрящнице рассеченных колец трахеи.
- Края отверстия в трахее раздвигают при помощи расширителя Труссо и вводят трахеотомическую трубку.

# *Осложнения трахеотомии*

- геморрагия из краев раны с аспирацией крови и развитием в последующем аспирационной пневмонии;
- формирование трахеопищеводного свища;
- подкожная эмфизема мягких тканей шеи вследствие поступления выдыхаемого воздуха минуя просвет трахеотомической трубки.

# ***Крикотомия, крикоконикотомия***

***выполняются при крайней степени асфиксии, когда нет времени для проведения типичной трахеотомии***

- **Крикотомия** – рассечение перстнещитовидной мембраны и введение в просвет дыхательных путей трахеотомической канюли.
- Если при этом дополнительно производят разрез дуги перстневидного хряща, то операция носит название **крикоконикотомии**.

# Коникотомия и трахеостомия

