

С.Ж. Асфендияров атындағы Қазақ Ұлттық Медицина Университеті

**Тақырыбы : “Терапиялық стоматологияда
симптомдар мен синдромдар”.**



**Дайындаған :Абдуллаева А.Р.
Факультет : Стоматология
Курс : 5
Топ : 08-005-1
Тексерген : Утеулиева Г.К.**

Алматы, 2012 оқу жылы

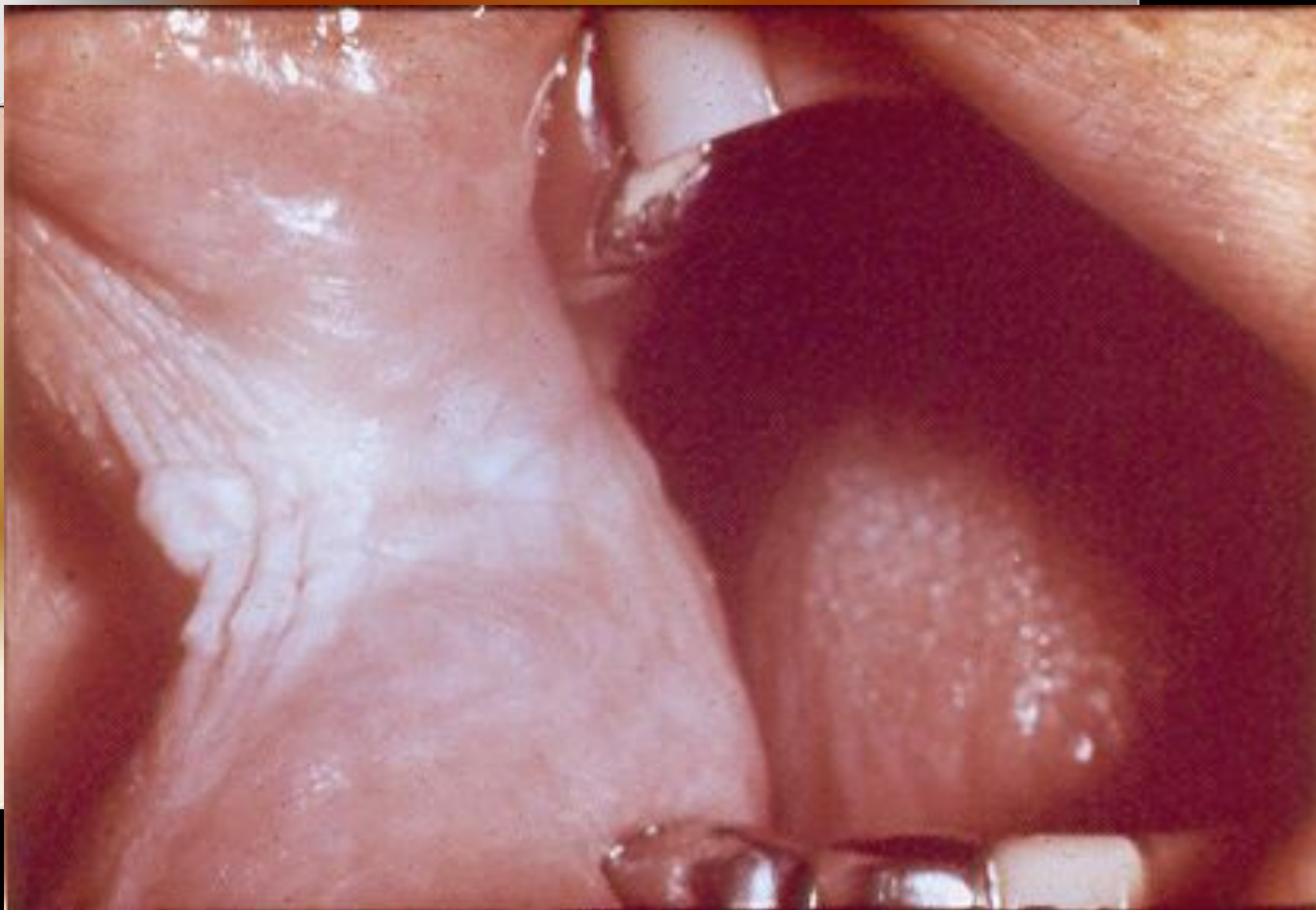
Симптом (грек. Symptoma- сәйкестік, белгі)-
дәрігердің науқасты қарау кезіндегі аурудың
немесе патологиялық жағдайдың бірлік белгісі.
Егер симптом тек бір ауруға ғана тән болса онда
патогномды деп аталады.

Синдром (грек. Syndrome- бірге жүгіруші
немесе ағыммен)-арнайы симптомдардың
ЖИЫНТЫҒЫ.

Лейкоплакия

- **«Ляпис күйігі».**
- **«Папирос қағазы».**
- **«Түкті» лейкоплакия – АИВ-инфекцияда.**

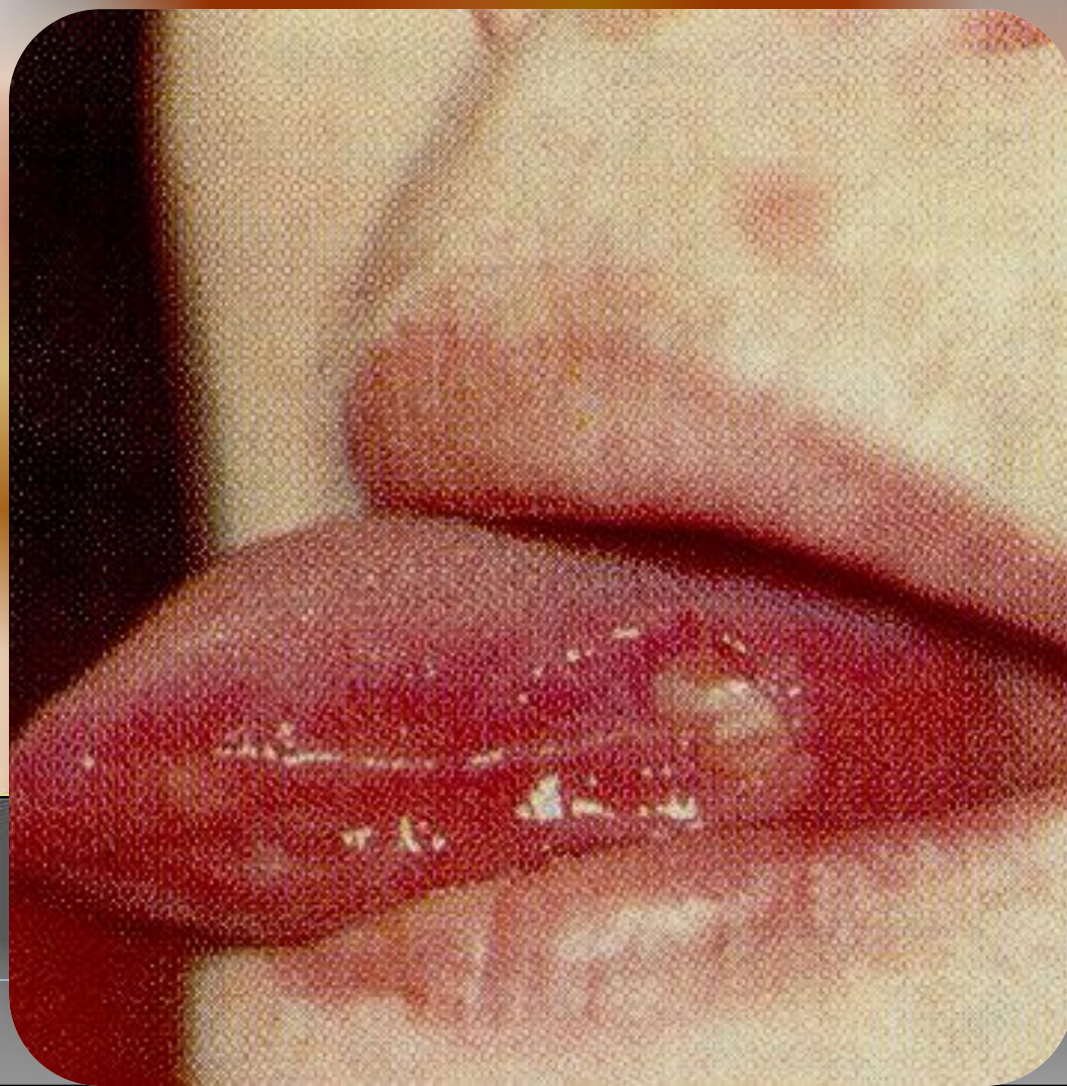
«Папирос қағазы».



Туберкулез

- Жара шеті “жыртылған”
 - Ірімшікті некроз
- Симптом «алма желесі».
 - Малина жемісі
- Пospelов симптомы (феномен) .

Туберкулезды жара



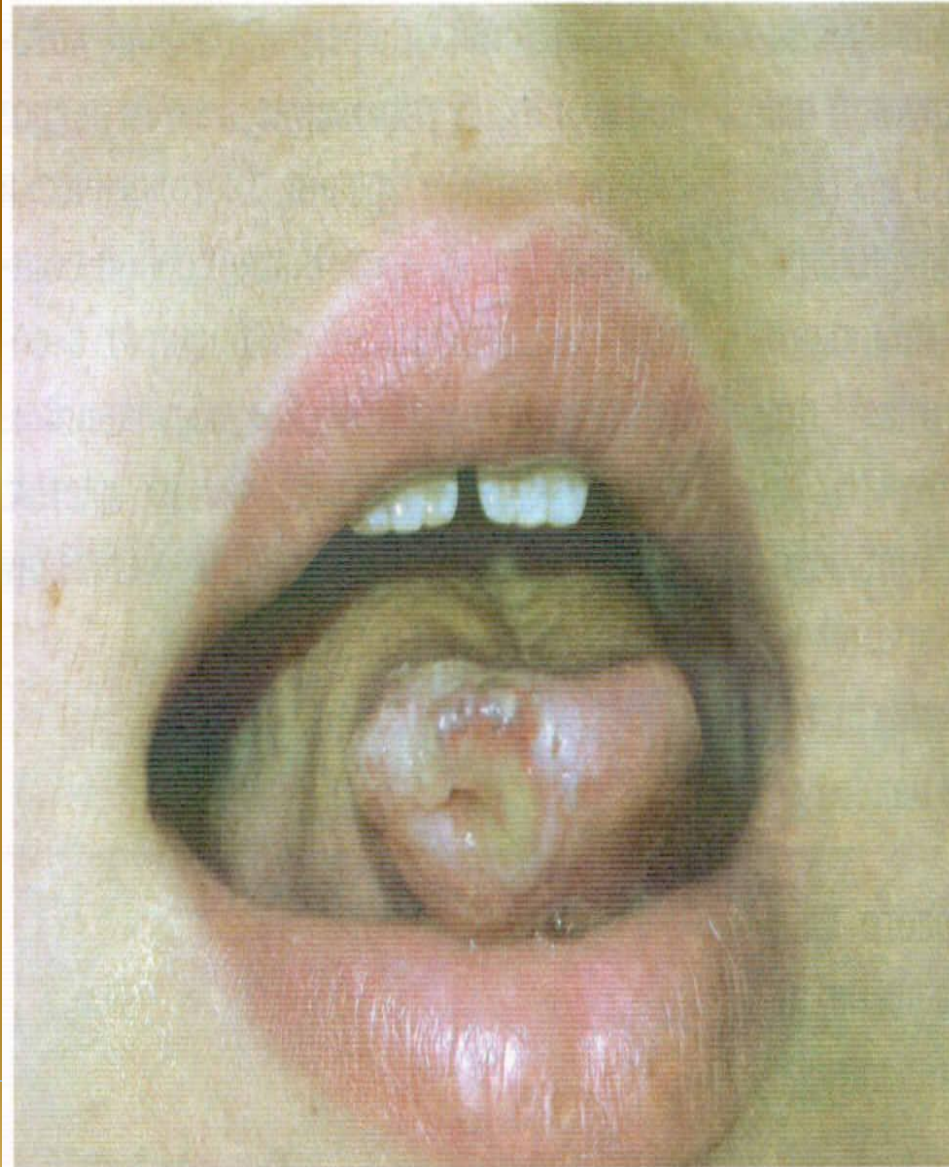
Симптом (феномен) Пospelов.

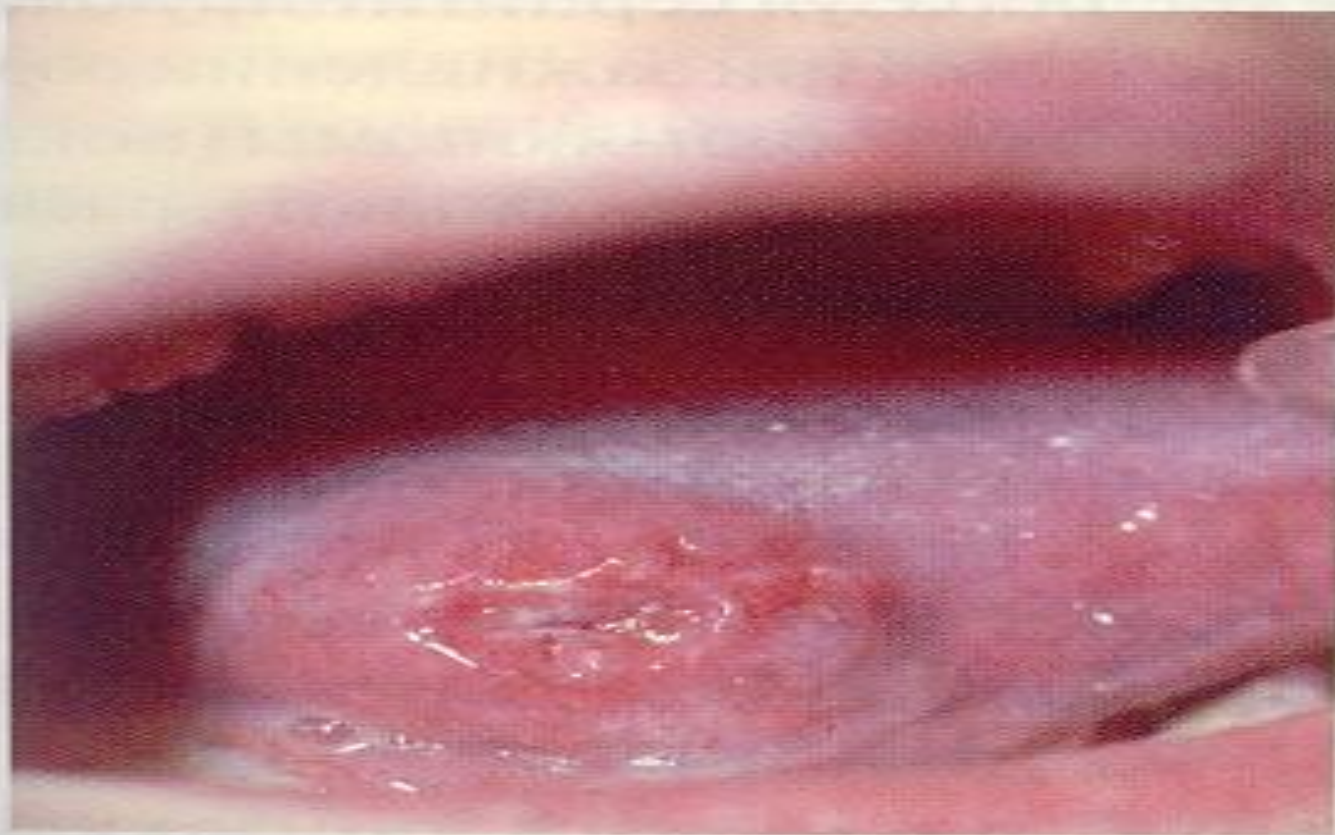

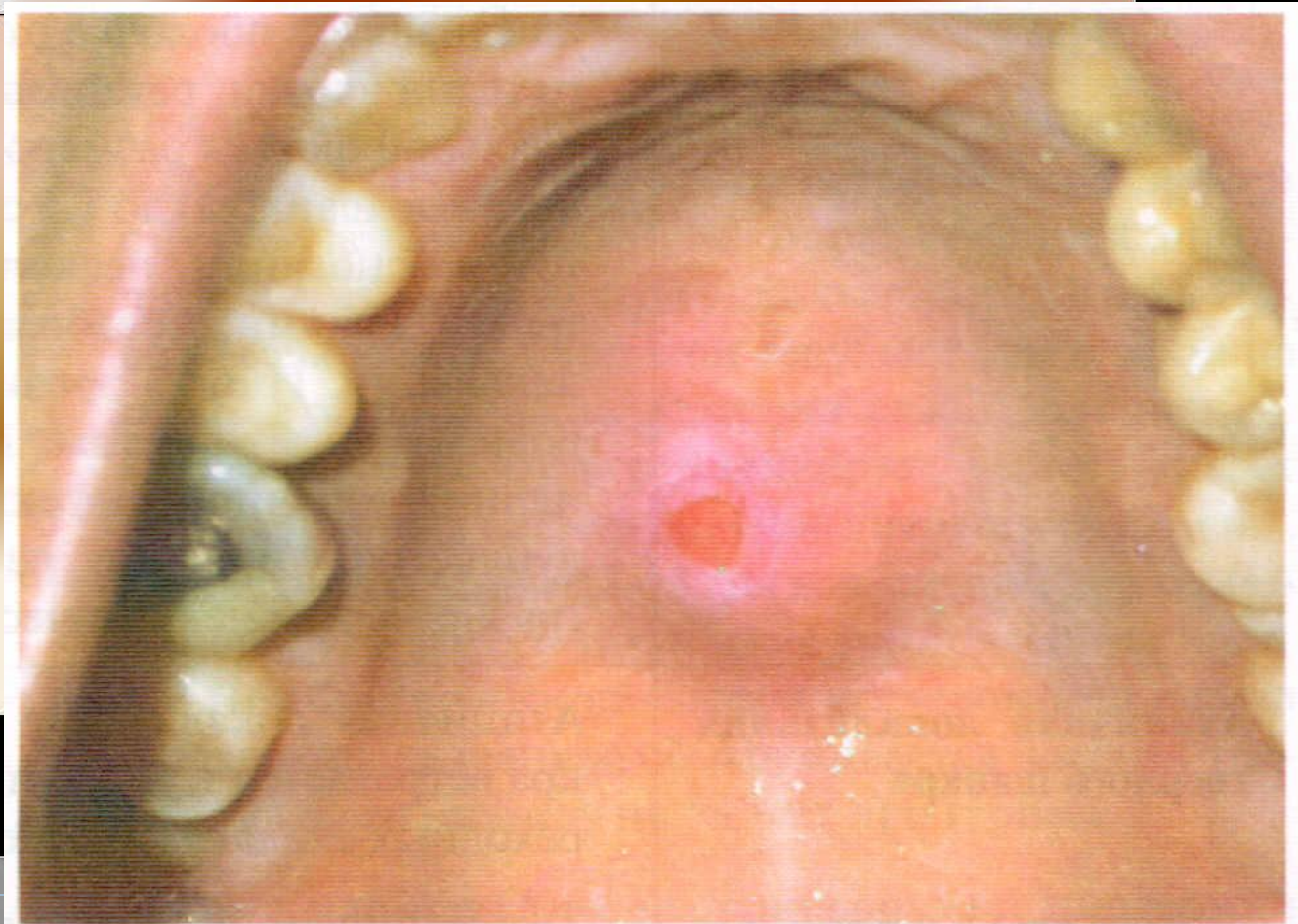
Рис.4-12: Туберкулёзная язва языка.

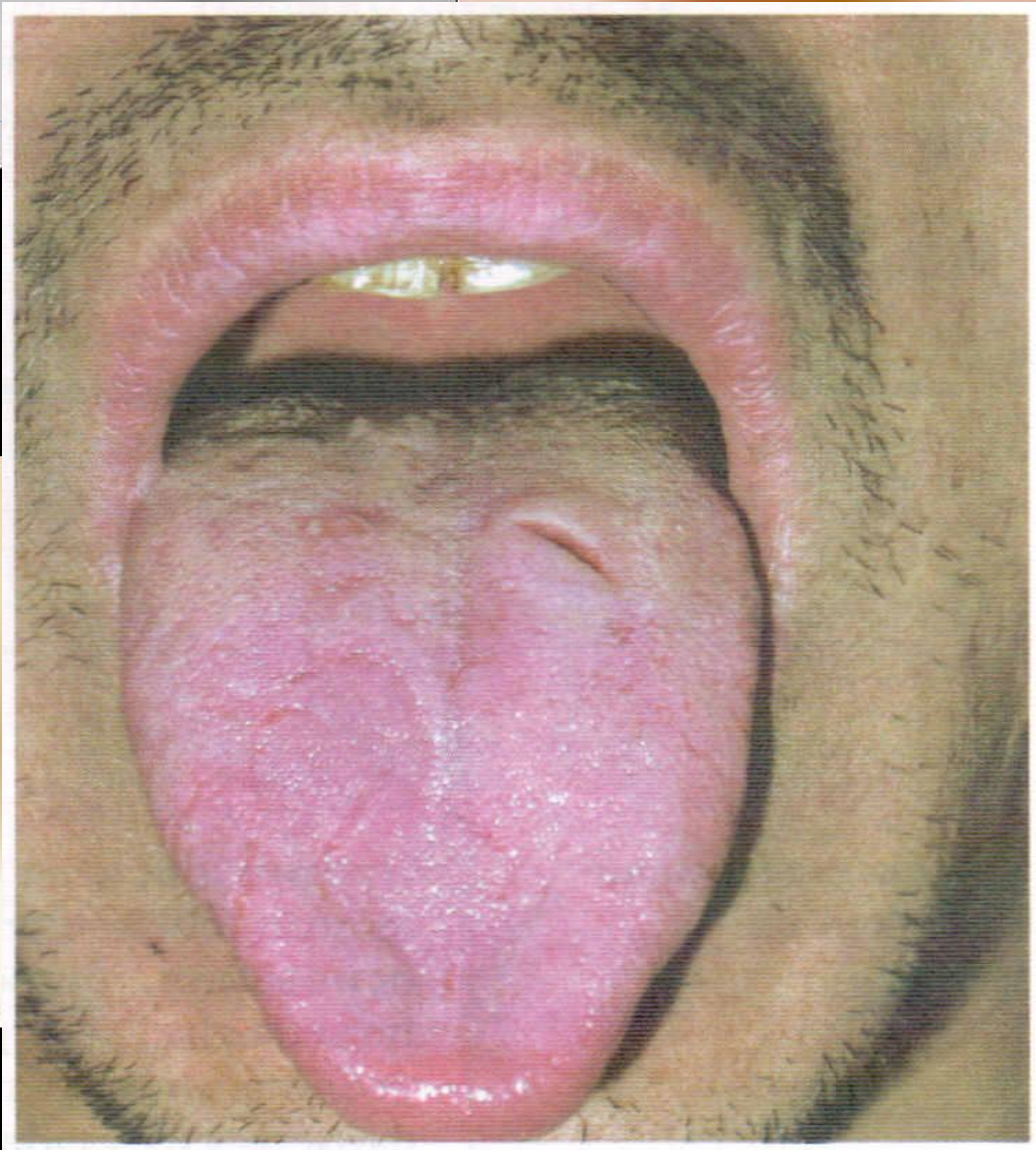
Сифилис

- домалақ пішінді жара;
- “Сальный” қак;
- Негізгі зақымдаушы элементінде хрящ тәрізді инфильтрат болады;
- “скошенного луга” қак



**Біріншілік сифилис.
Қатты шанкр**

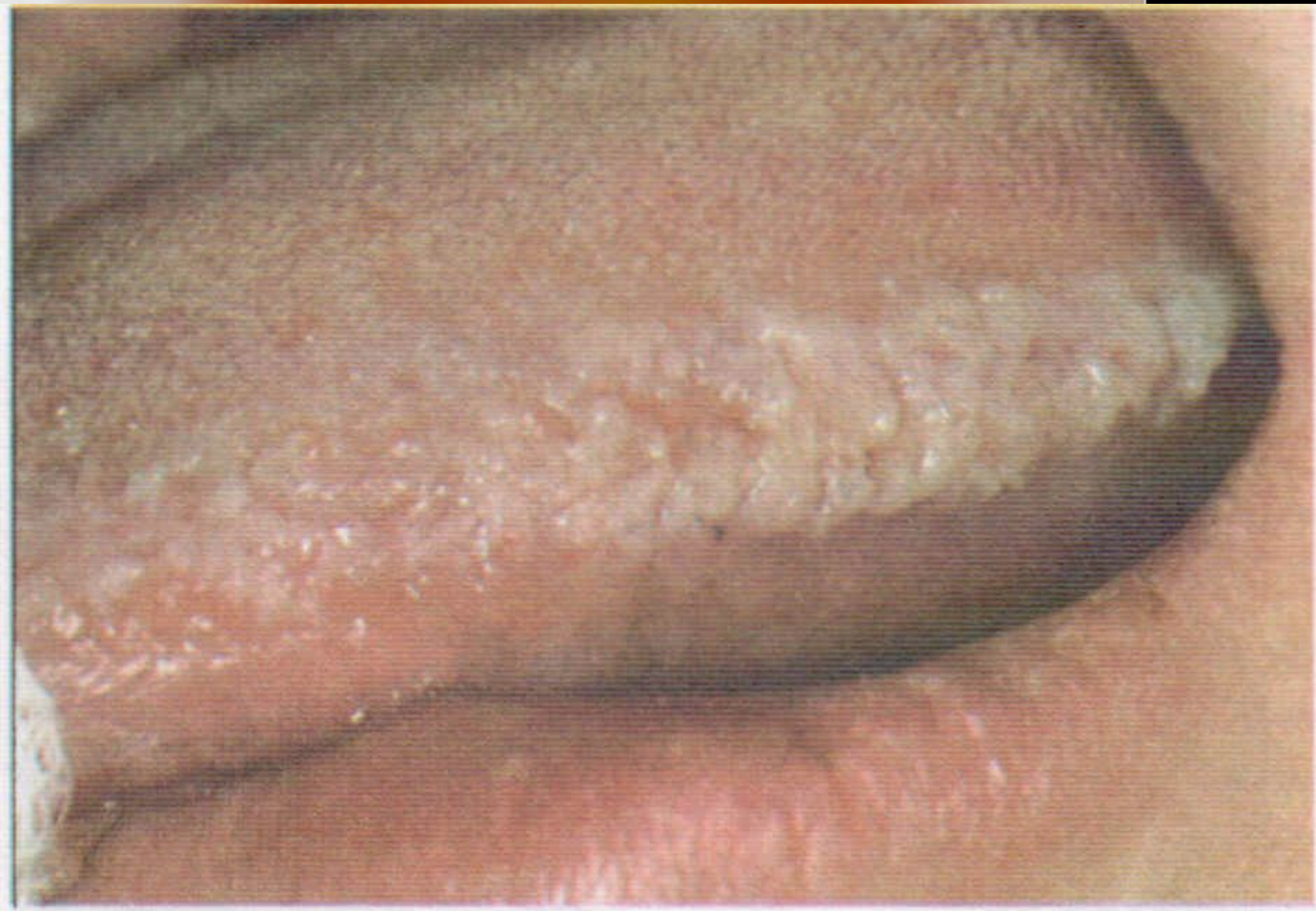



Екі
сифиліс.
арқасы
сифилисті
папулалар

АИТВ (ВИЧ) - инфекциясы

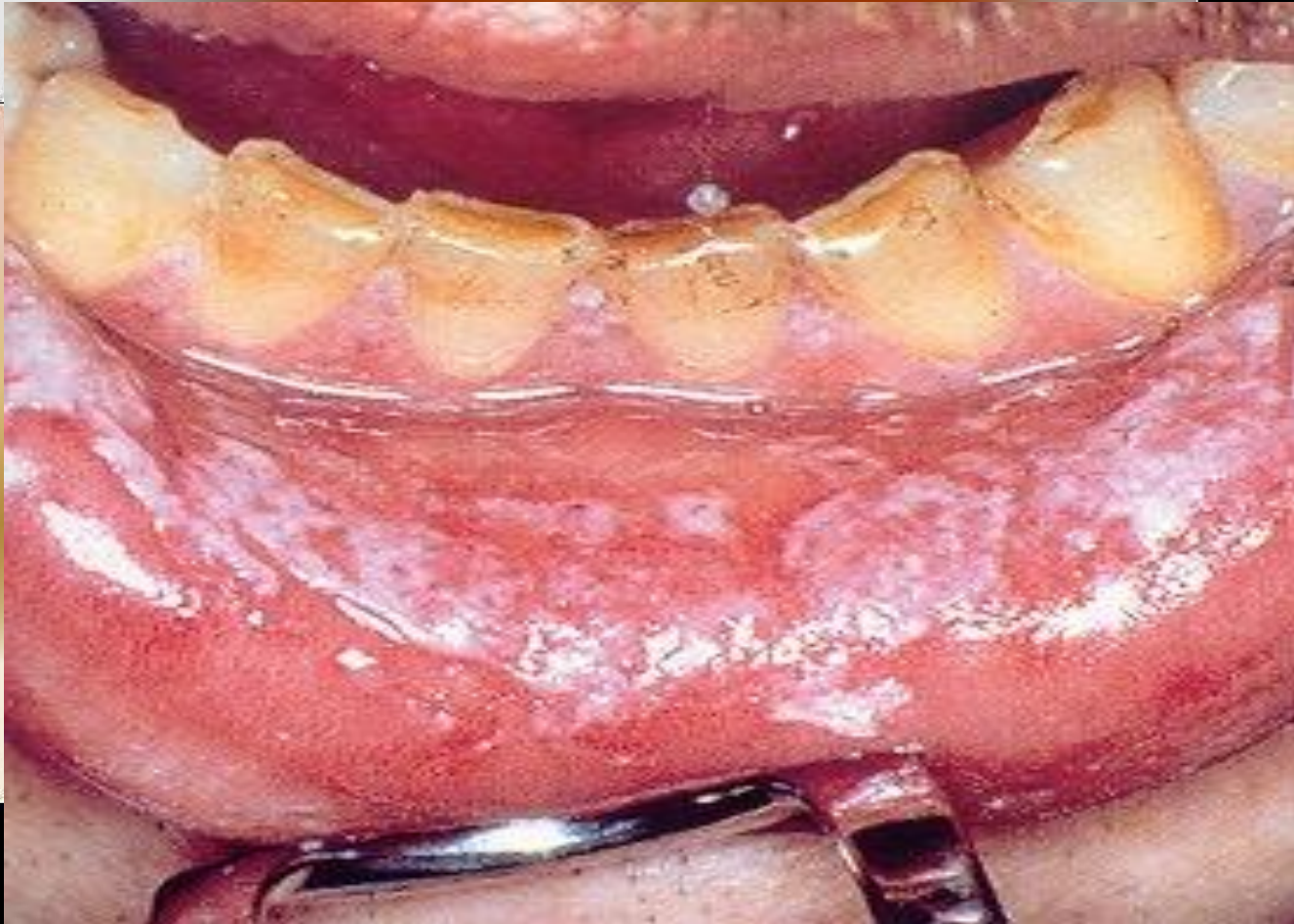□ Түкті лейкоплакия



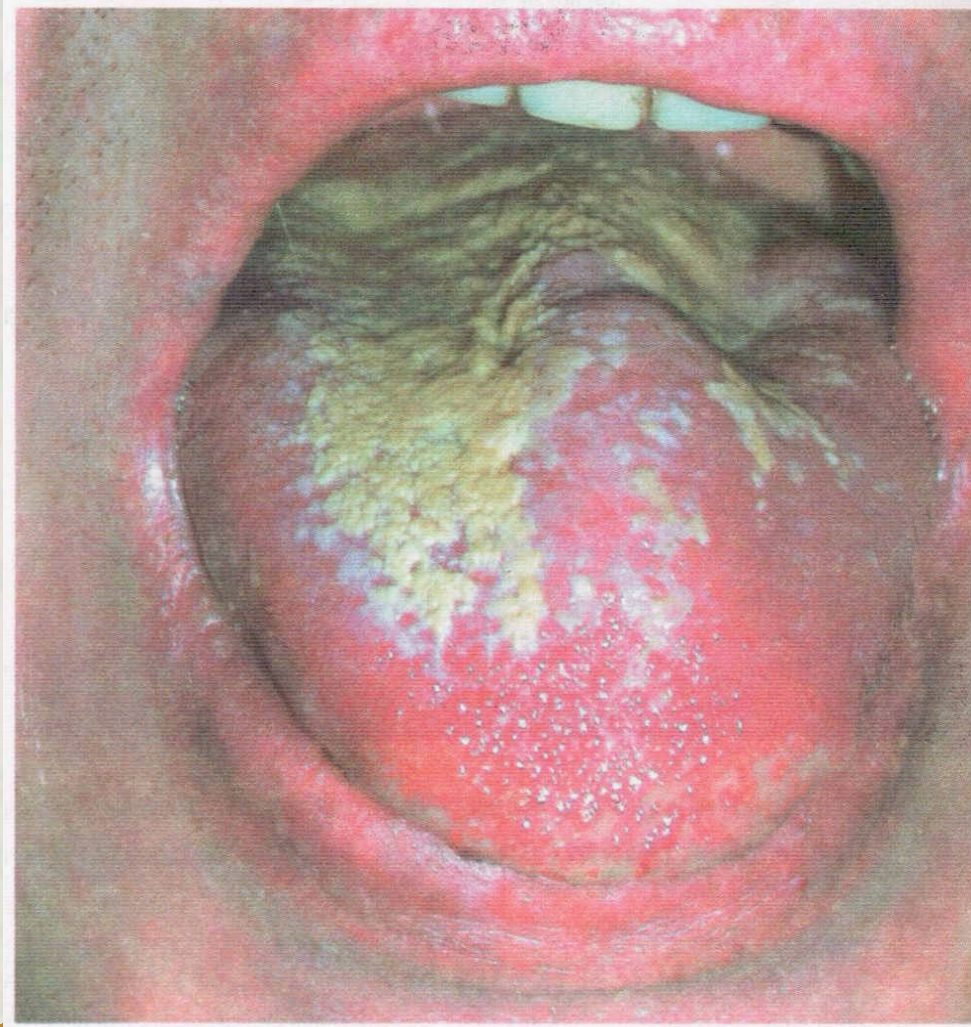
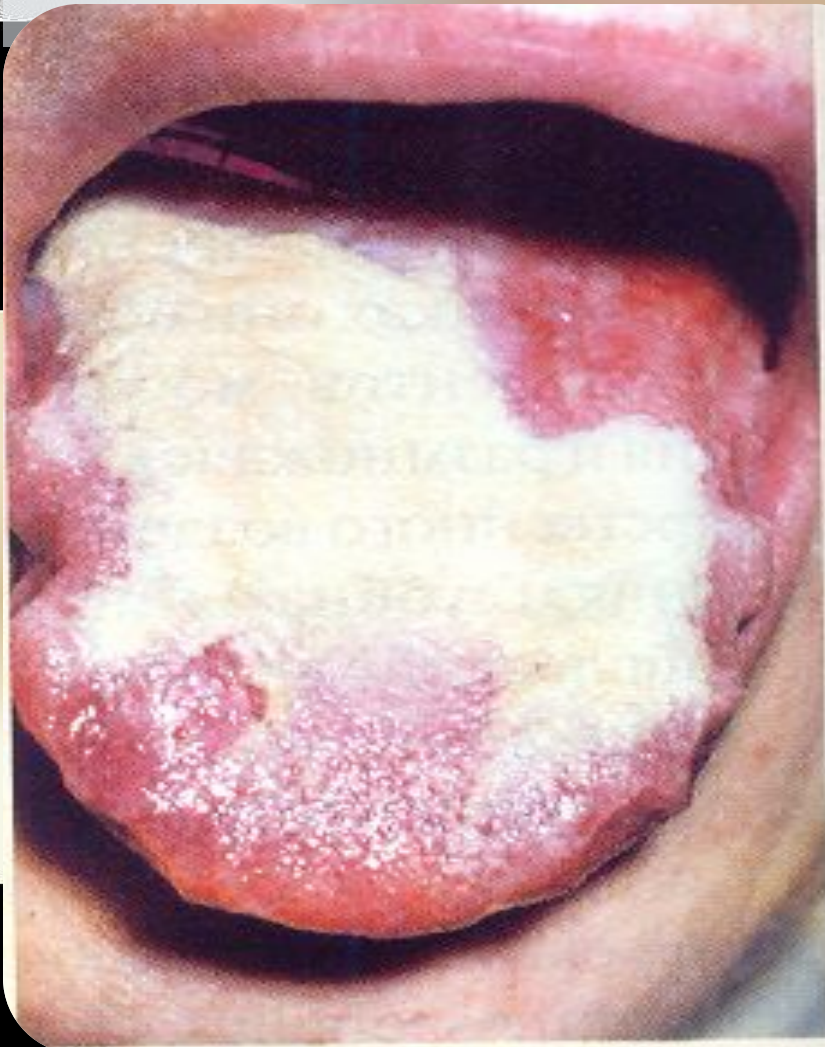
Кандидоз

- **Ірімшікті қак**
 - **Ірітілген сүт тәрізді қак**
- **«Жанып тұрған» кілегей қабық**

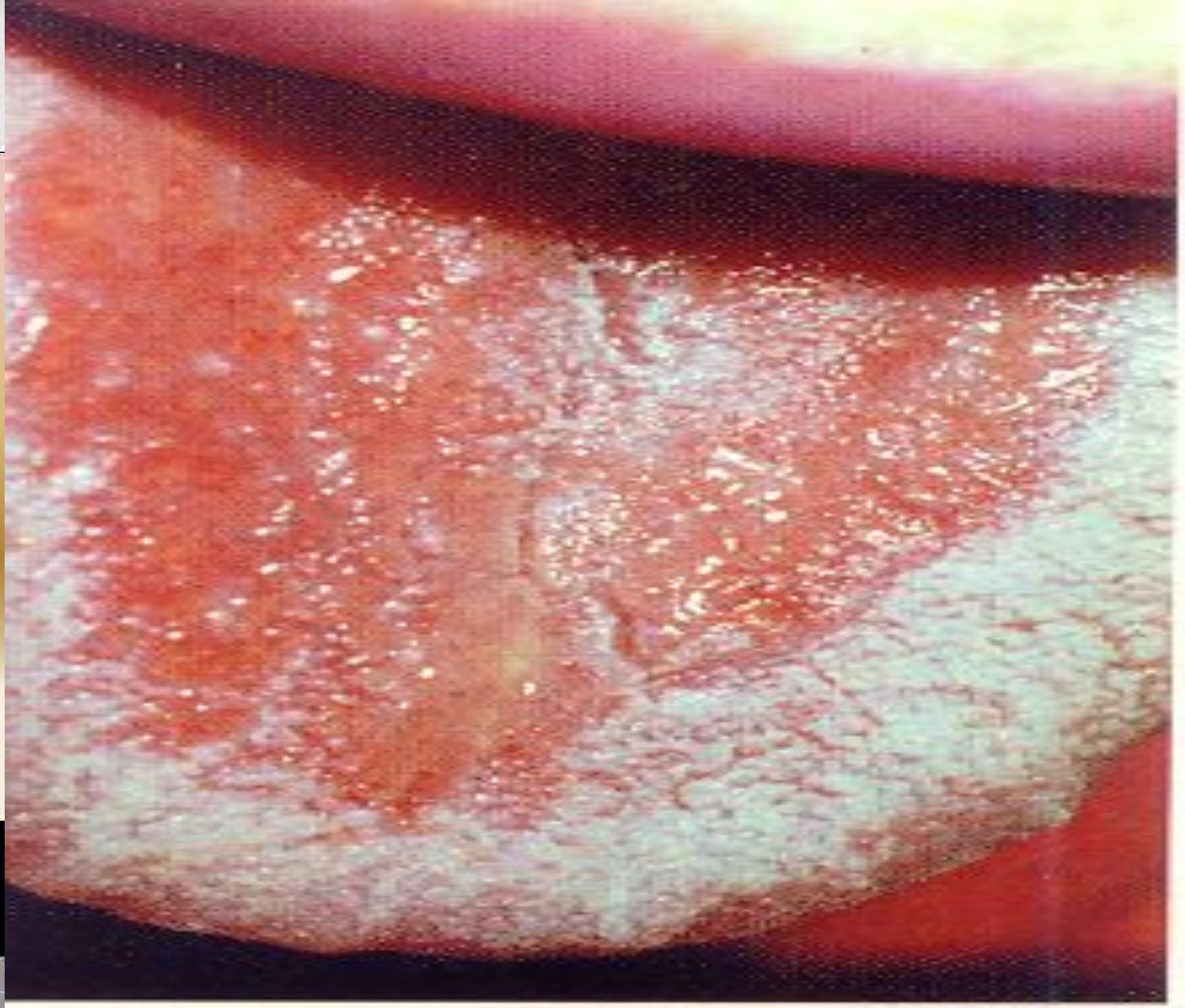Кандидоз



Ірімшікті қаж

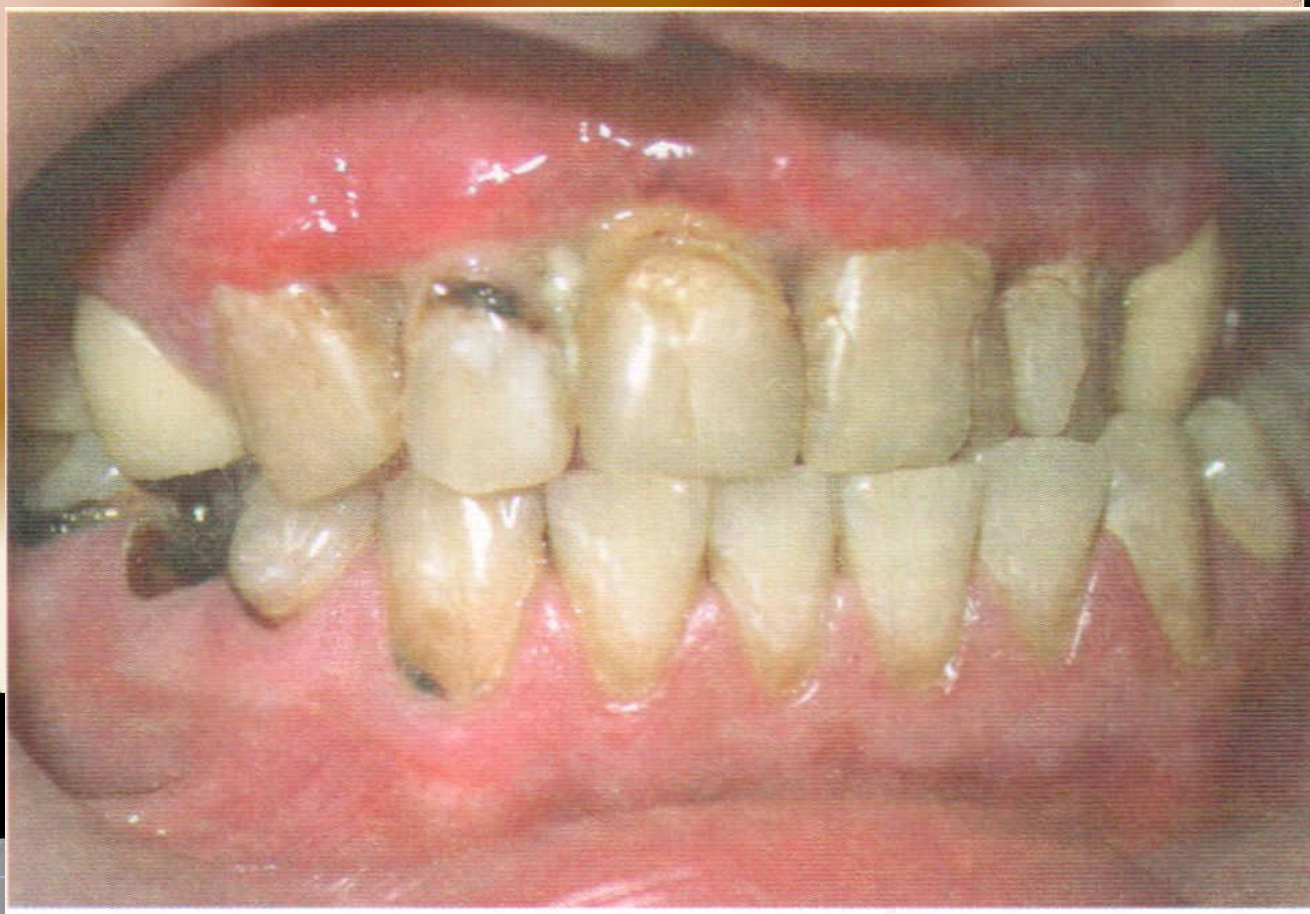

«Жанып тұрған» кілегей қабық



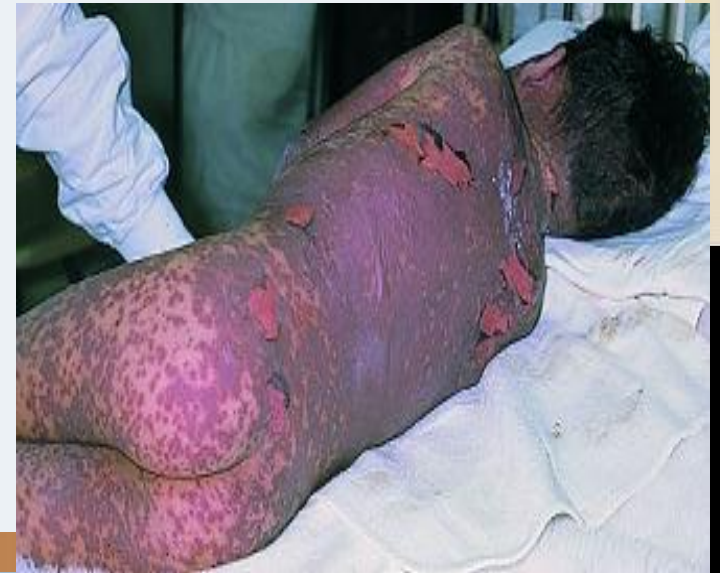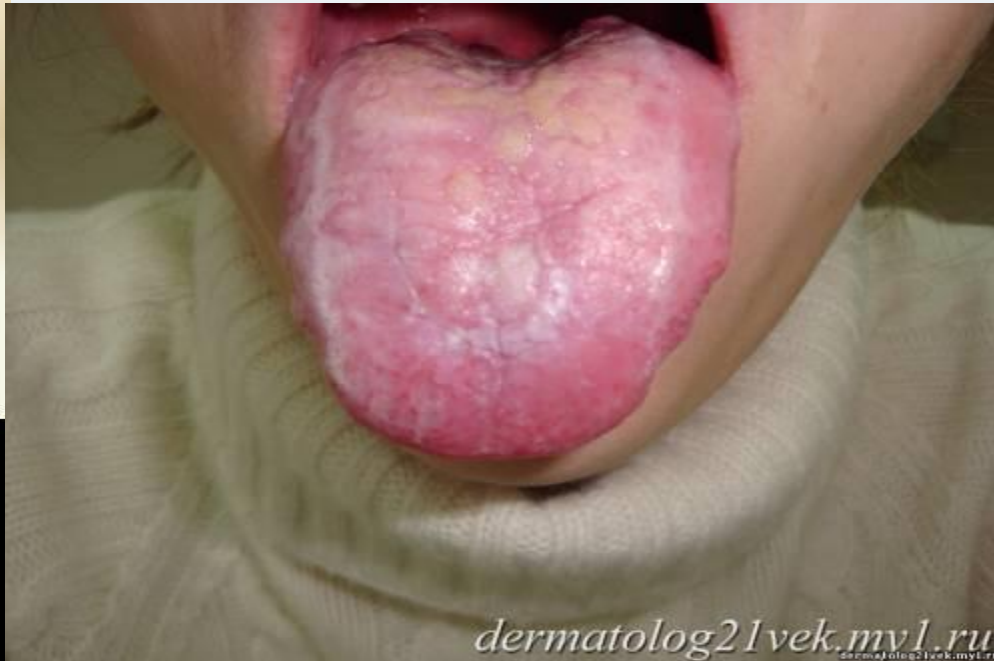Жаралы – некротикалык Венсан стоматиті

- Симановский-Плаут-Венсан ангиносы
изолированное поражение зева



Лайелла синдромы

- **Синонимы:** эпидермальды токсикалық некролиз.
- АҚКҚ және тері эпидермисінің ауқымды некролизі
- Зақымдалған элементтер күйіктің III дәрежесіндей
- **Никольский симптом** (+).
- **Жақпада акантолитикалық клеткалардың болуы**



Стивенс – Джонсон Синдромы

- **Синонимдері:** жедел кілегей-тері-көз синдромы, Баадер дерматостоматиті.
- Көп түрлі жалқықты эритеманың ауыр түрі.
- Зақымдалған элементтер теріде, АҚКҚ, аран
- Конъюнктивит, кератит

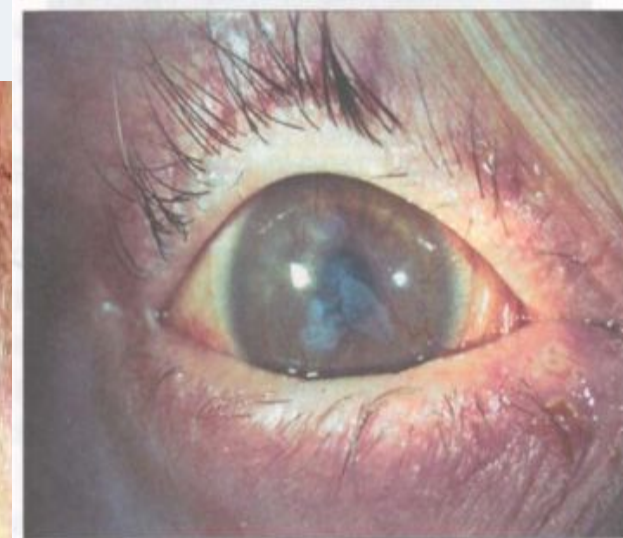
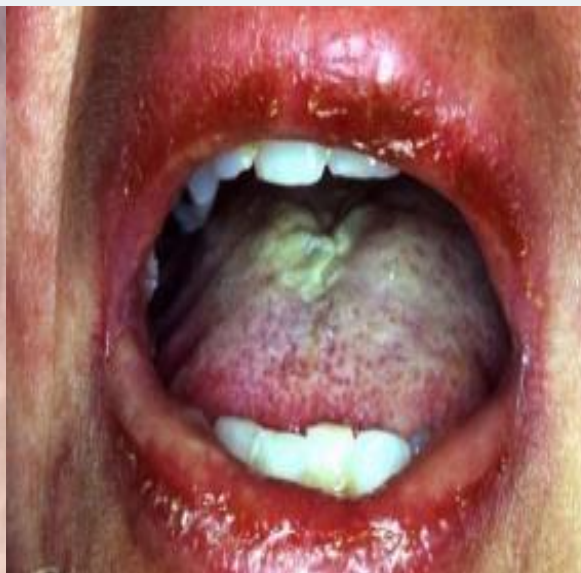
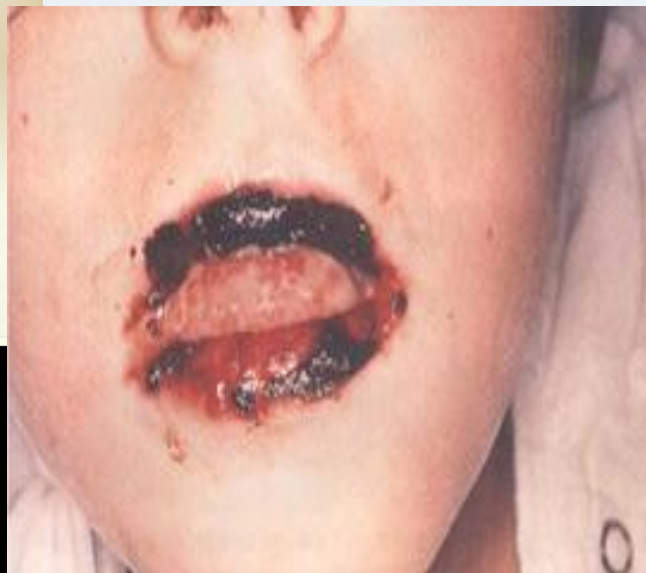Рис. 17. Васкуляризированное помутнение роговицы при синдроме (Стивенс-Джонсон синдром, клиническое наблюдение)  www.zreni.ru

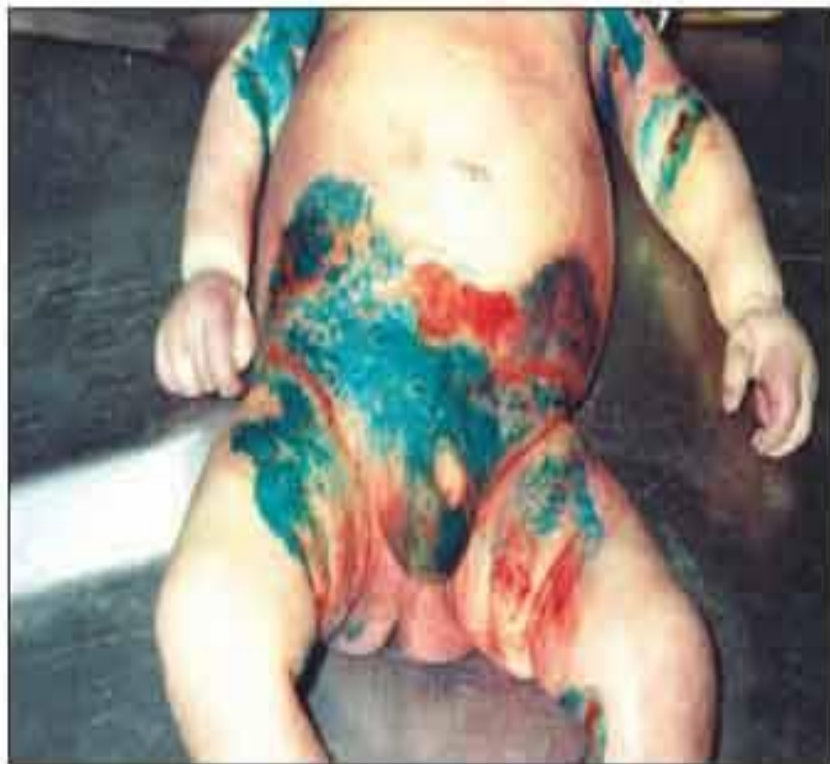

Рисунок 3

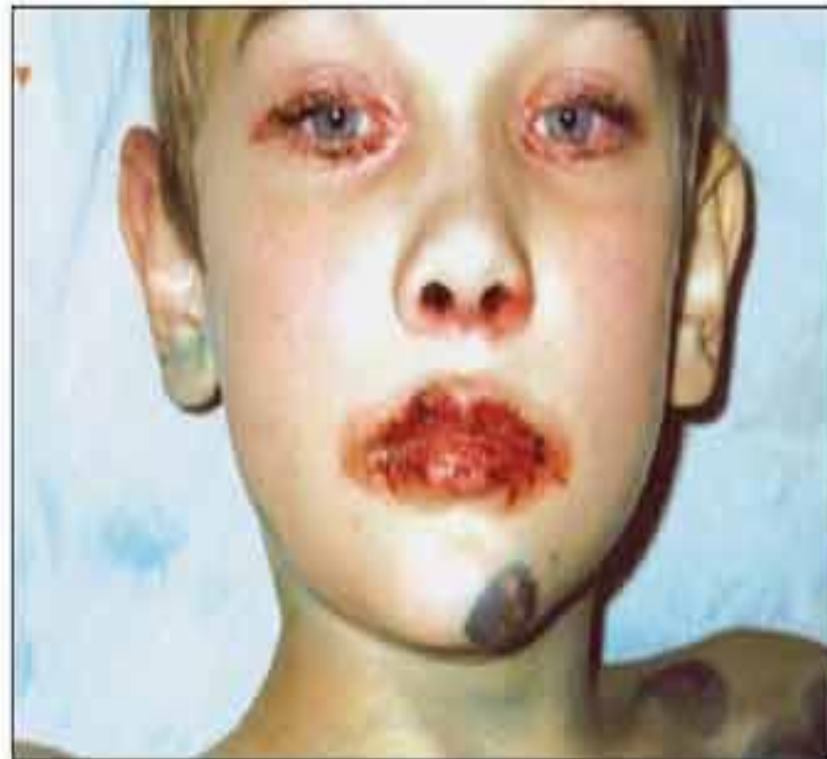
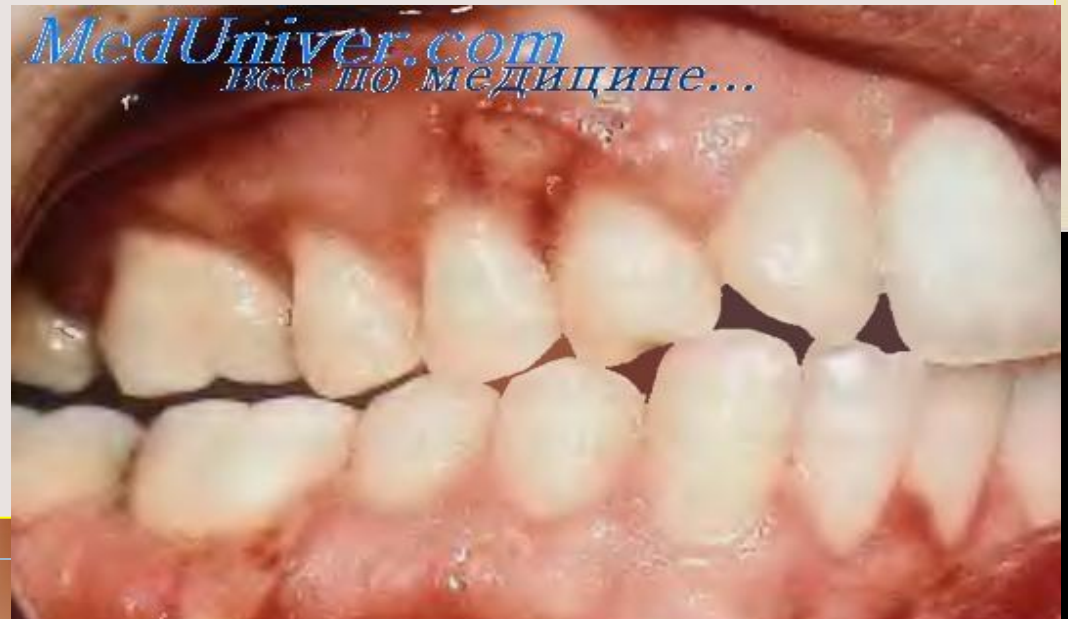
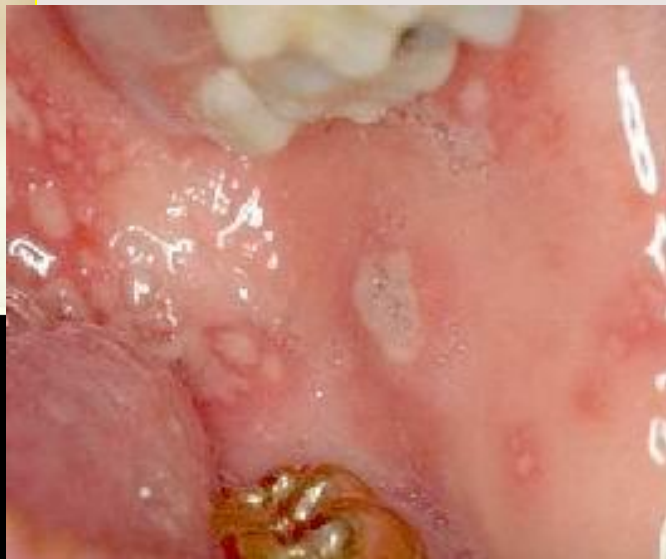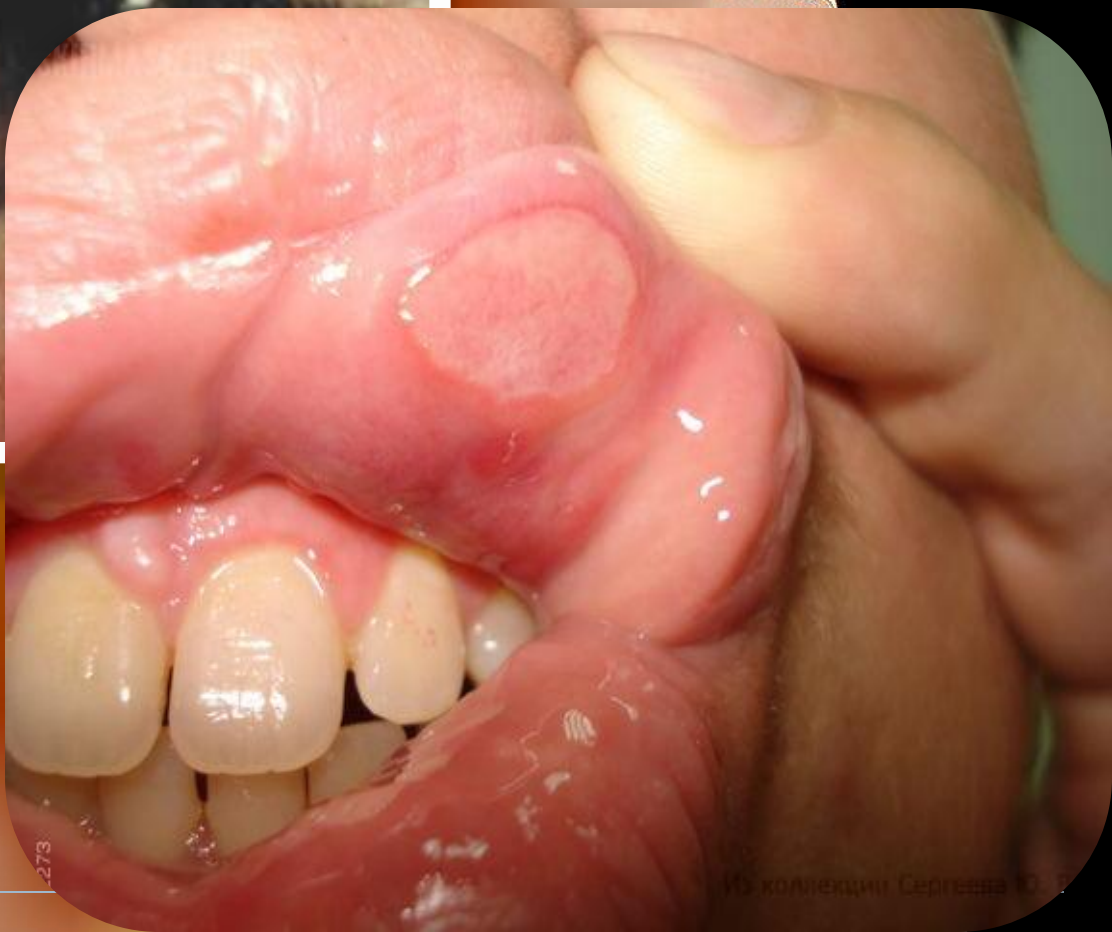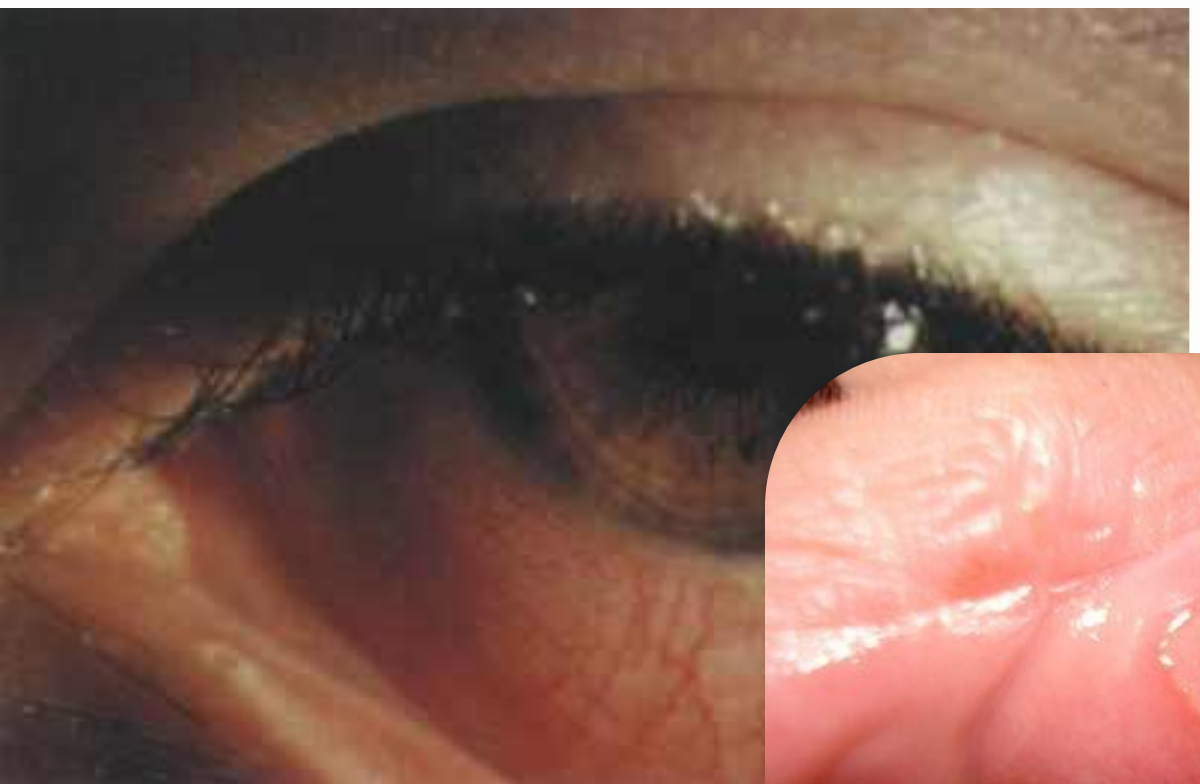
Рисунок 4



Бехчет синдромы

- 1937 ж. түрік стоматологы Бехчет зерттеген
- Бір уақытта немесе реттілікпен АҚКҚ афталардың пайда болуы;
- Жыныс ағзаларының зақымдалуы
- Көздің зақымдалуы - ирит, увеит, соқырлыққа алып келеді.



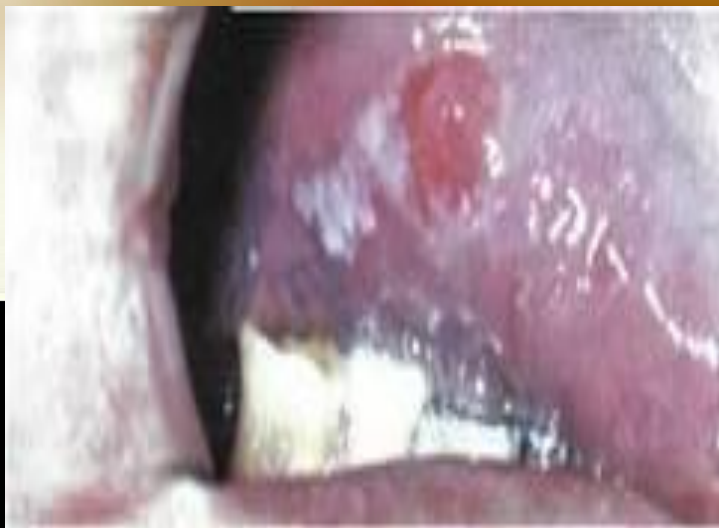

273

Из коллекции Сергея Ю.

Туреннің үлкен афтозы

- 1941 жылы зерттелген
- Ауыз қуысында қайталамалы афтозды белгілер пайда болады
 - Жыныс ағзаларында
 - Ішектің зақымдалуы
 - Көздің зақымдалуы

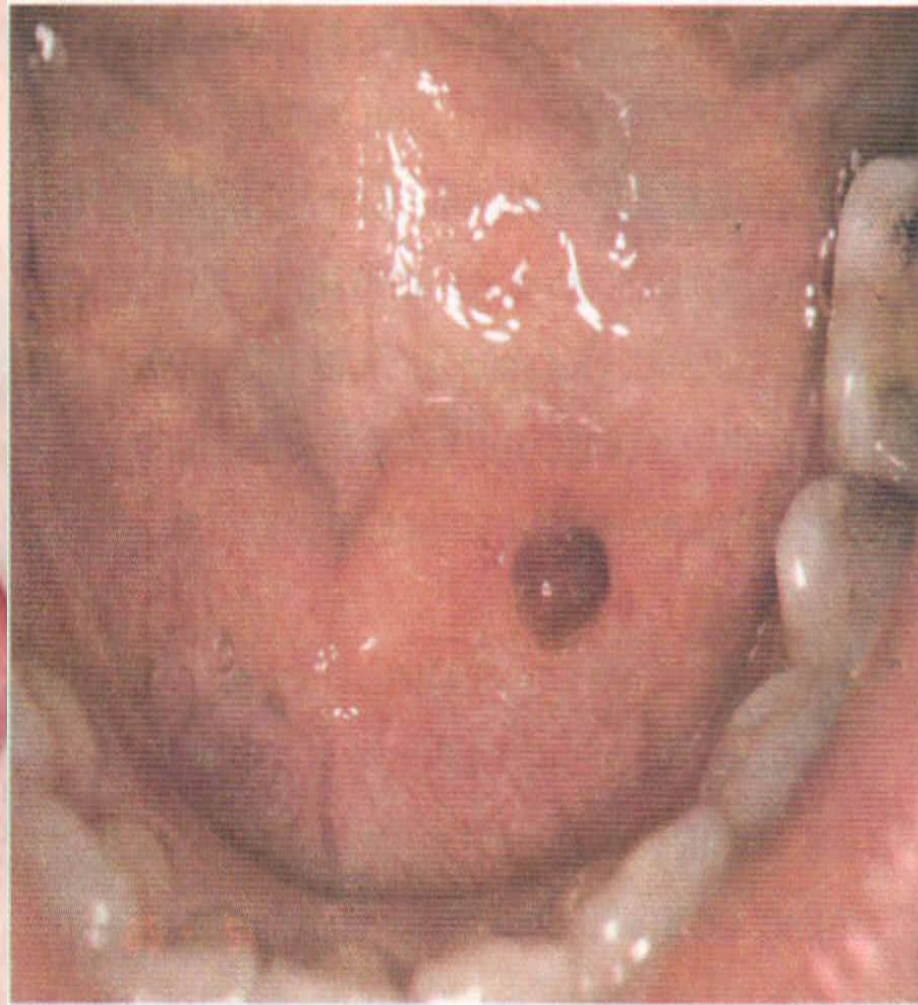
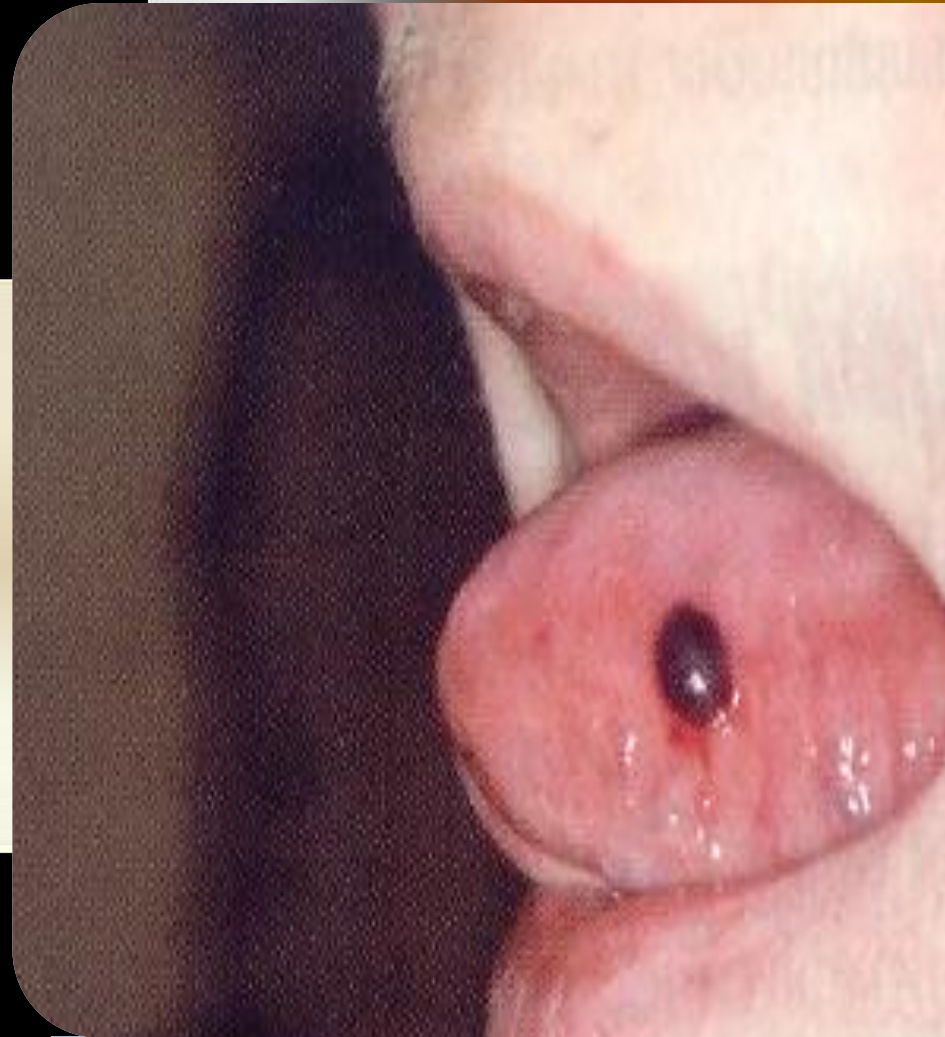

Күлбіреуік-тамырлы синдром

- Тығыз, жылтыр күлбіреуік немесе әр түрлі пішінді қызыл түсті үлкендіктегі геморрагияның пайда болуы.
- Күлбіреуіктер тамақ қабылдағанда пайда болуы мүмкін.
 - Гипертониктермен байланысты;
- Орналасуы – жұмсақ таңдайдың кілегей қабығында, ұртта, тілдің бүйір беттерінде

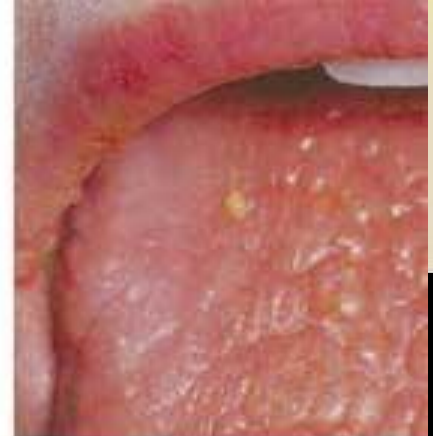
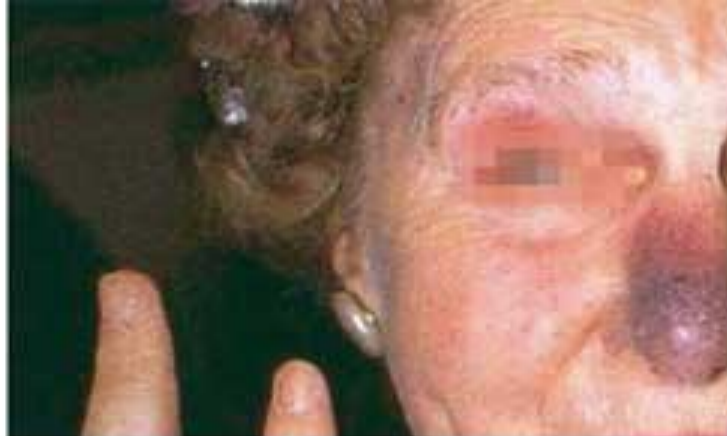
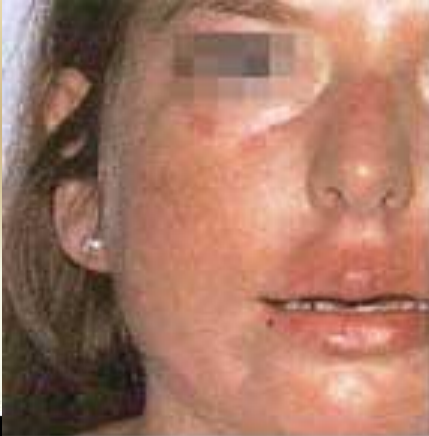Күлбіреуік-тамырлы синдром.



Шегрен синдромы

- 1933 ж. сипатталған
- Жүйелі ауру, экзокринді бездердің жетіспеуі
 - 1) Құрғақ кератоконъюнктивит.
 - 2) Ксеростомия.
 - 3) Ревматоидты полиартрит.



Заданя 6 - ответ
А. синдром Шегрена

Заданя 5 - ответ
D. красная волчанка, синдром Шегрена

Заданя 4 - ответ
B. системная красная волчанка

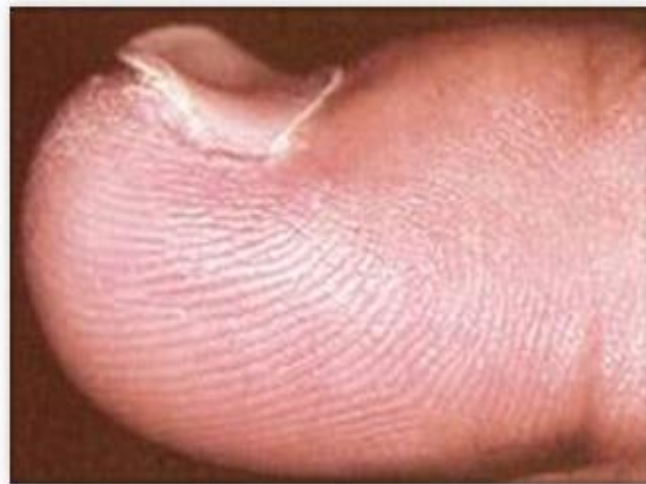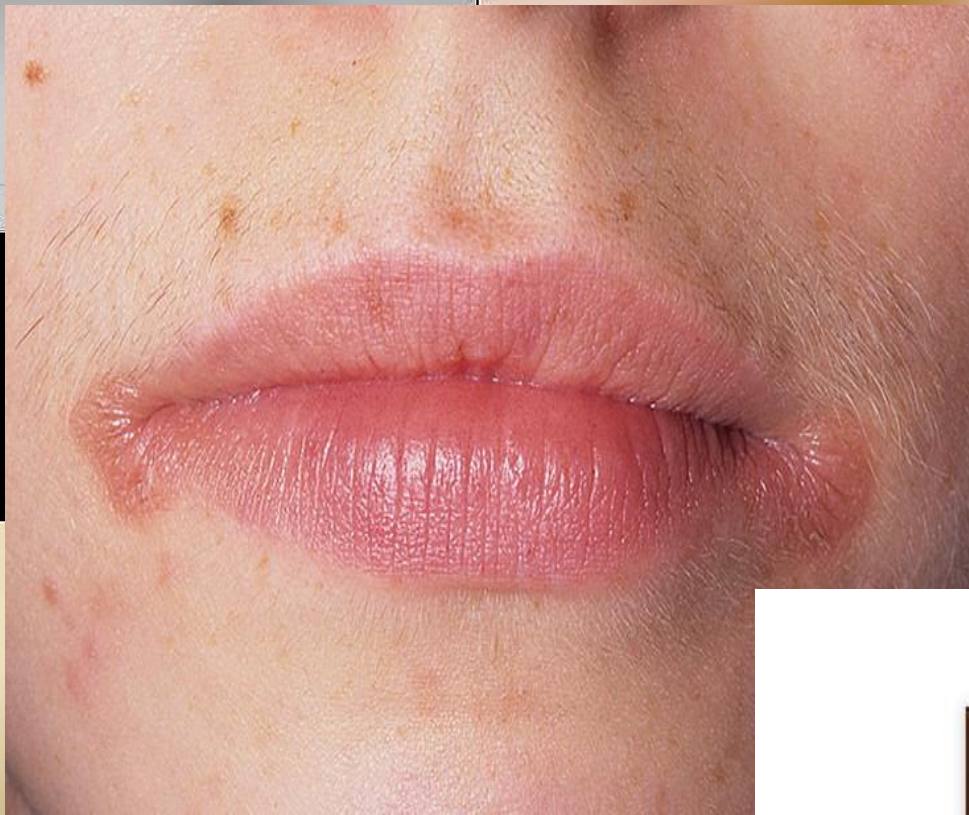Синдром Пламмера-Винсона

- Сидеропениялық дисфагия –АҚКҚ ат
жұтқыншақтың және өңештің.

□ Этиология:

- 1) рибофлавина және никотин қышқылының гиповитаминозі .
 - 2) созылмалы гипоацидный гастрит.
 - 3) темір жетіспеушілік анемия.

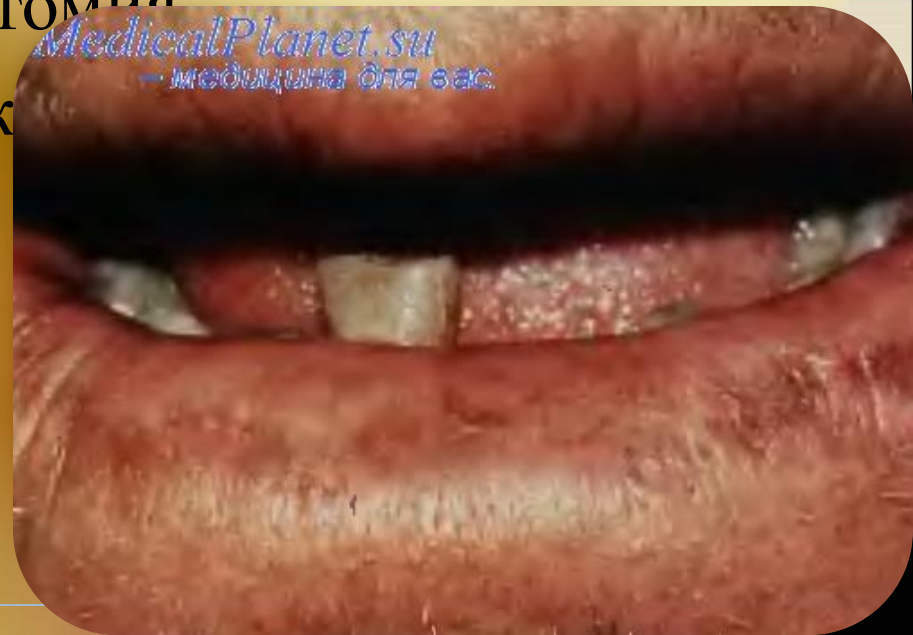



Койлонихия

Микулич синдромы

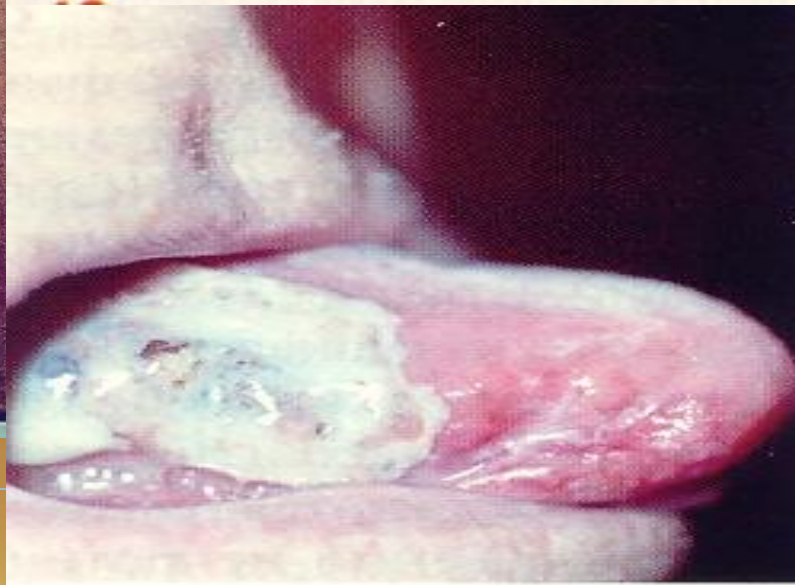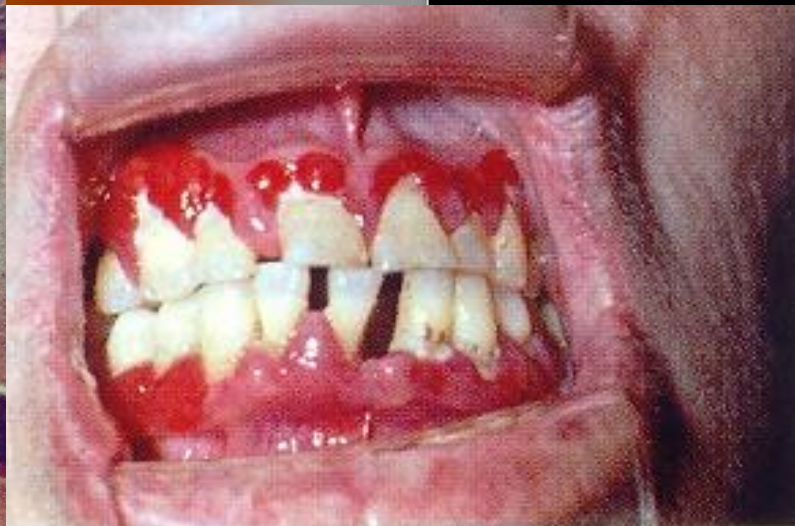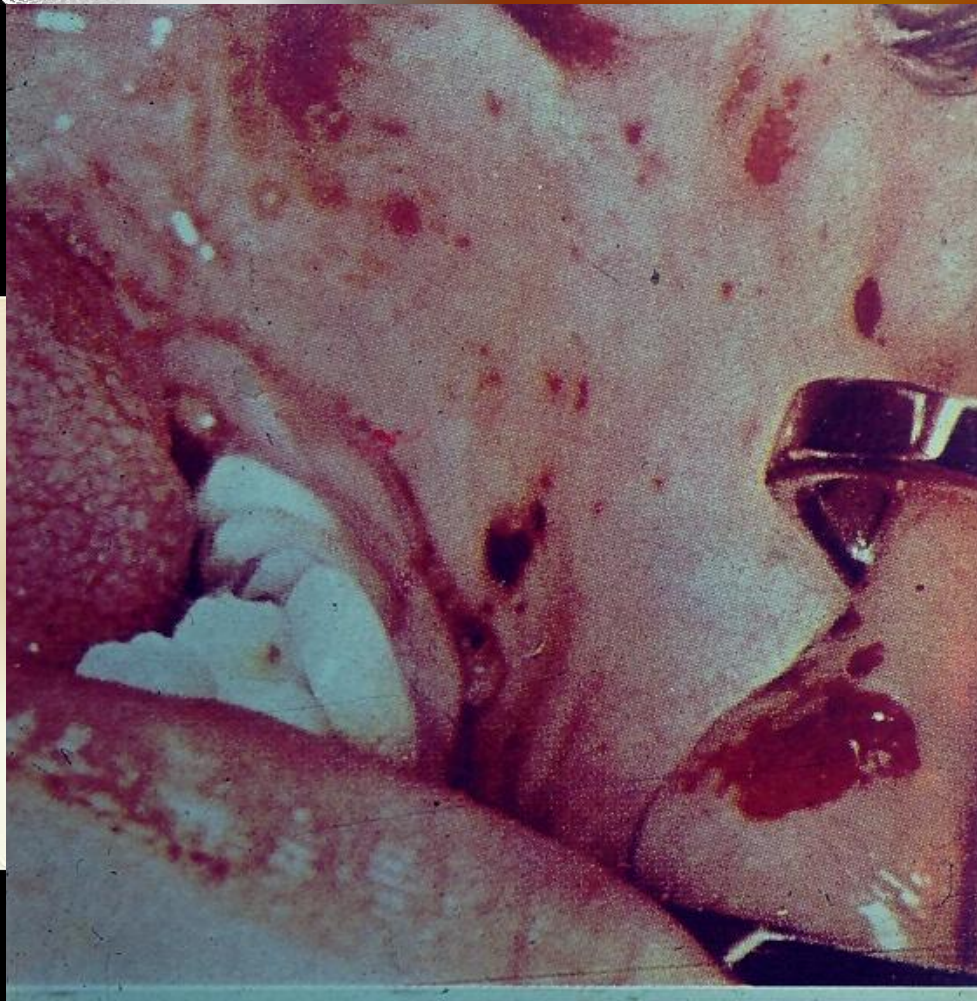- 1892 ж сипатталған.
- Жас және сілекей безінің симметриялы өсуі.
- Ауыз қуысында майда сілекей бездері көбейіп, өсіп кетеді.
- Соңы - сілекей бездерінің атрофиясы.
- Ксеростомия.
- Тіс және жұтқыншық етінде атрофия.



Лейкоз

- **Анемиялық синдром.**
- **Геморрагиялық синдром.**
- **Гиперпластикалық синдром.**
 - **Уыттану синдром.**

Лейкоз

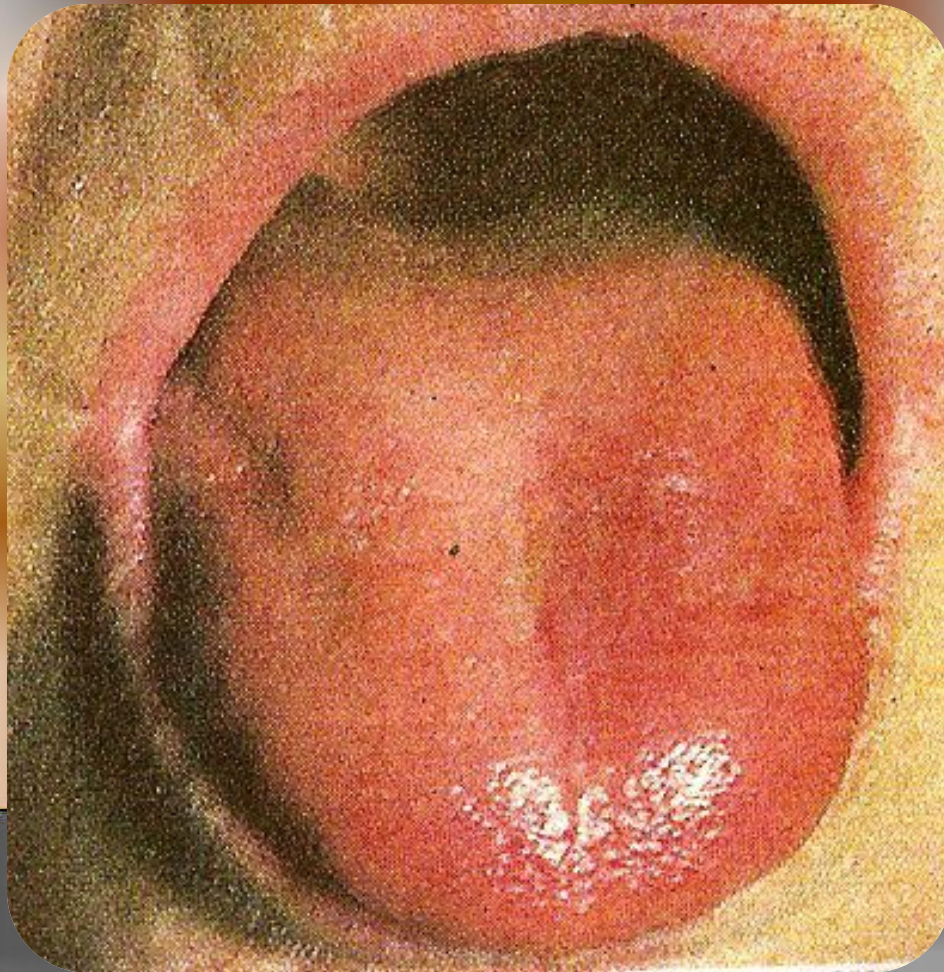


Қызыл жегі

- Беттің терісінде “көбелек” тәрізді эри
- Еріннің қызыл жиегиінде “пестрый” көр
инфильтрат пен телеангиэктазияның бірі нен со
ауысып отыру нәтижесінде

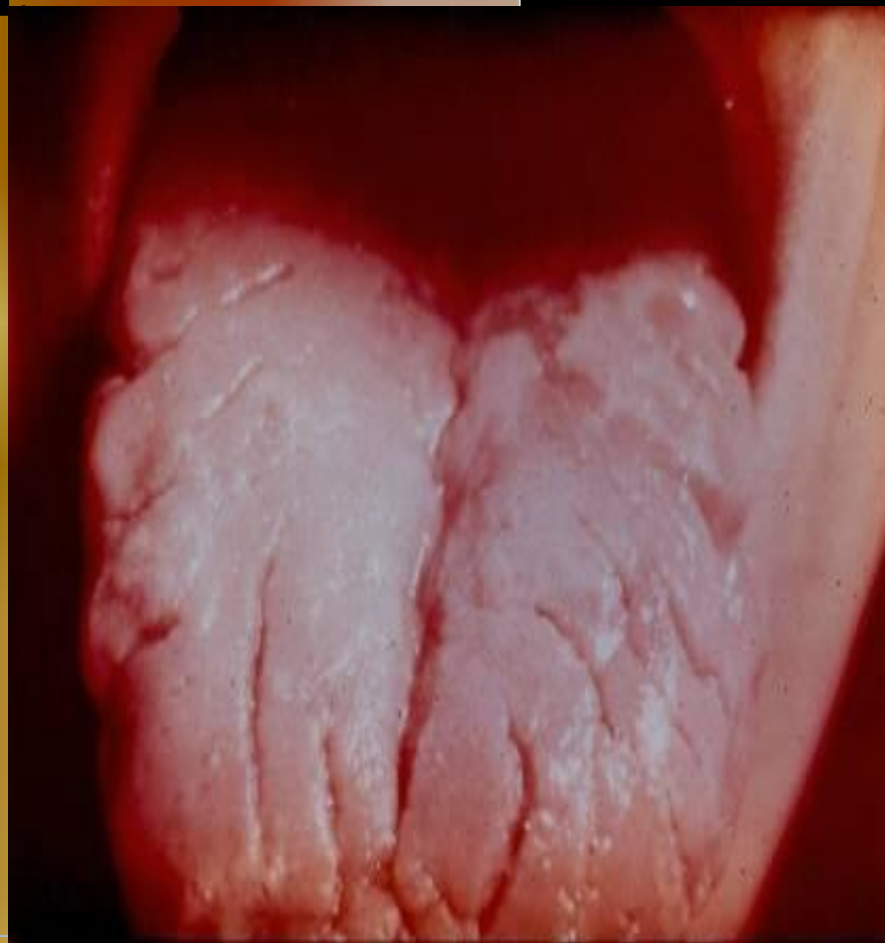

Гентер-Меллер глосситі (Жылтыраған тіл)



Қатпарлы тіл

- Мелькерссон- Россолимо – Розенталь синдромының симптомы
- – гемипарез бет нервінің
- + макрохейлит.



Акантолитикалық күлбіреуікше (пемфигус)

- Никольский симптомы
- Алмұрт симптомы

Ядассон-Левандовский (туа пайда болған пахионихия)

- Жарақат аймағында кілегей қабықтың қа...
- Тілдің түгел мүйізденуі.
- Онихогрифоз.



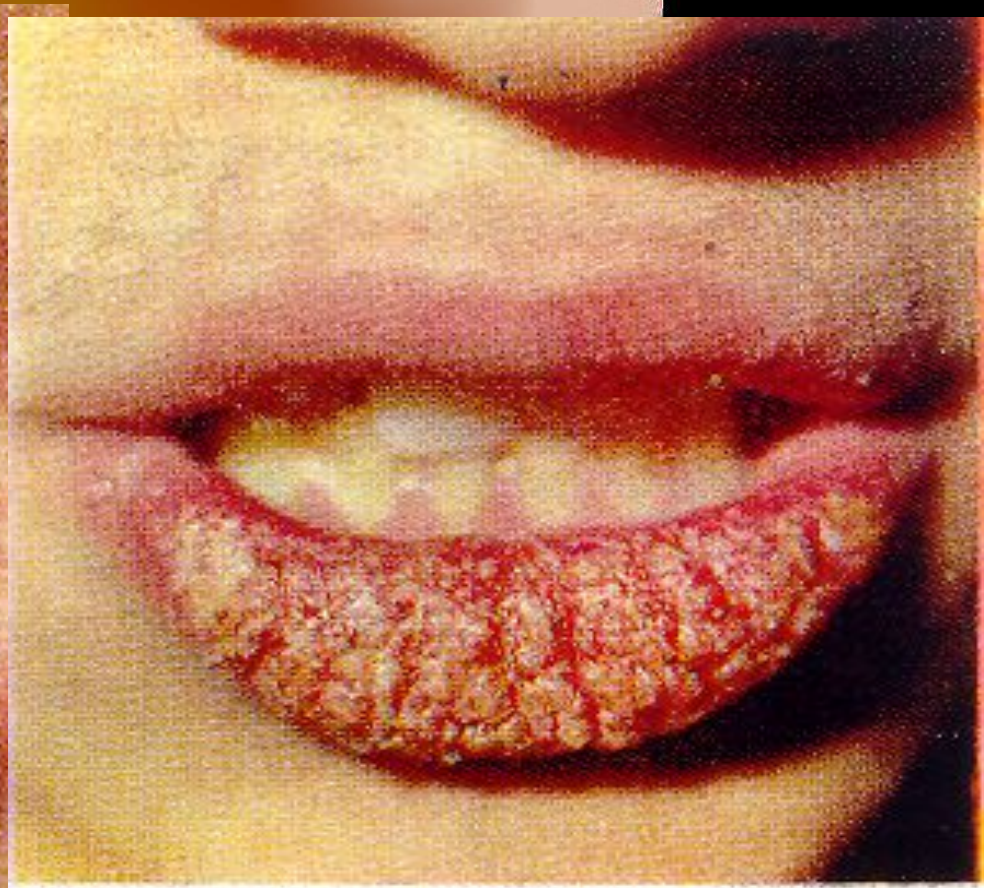
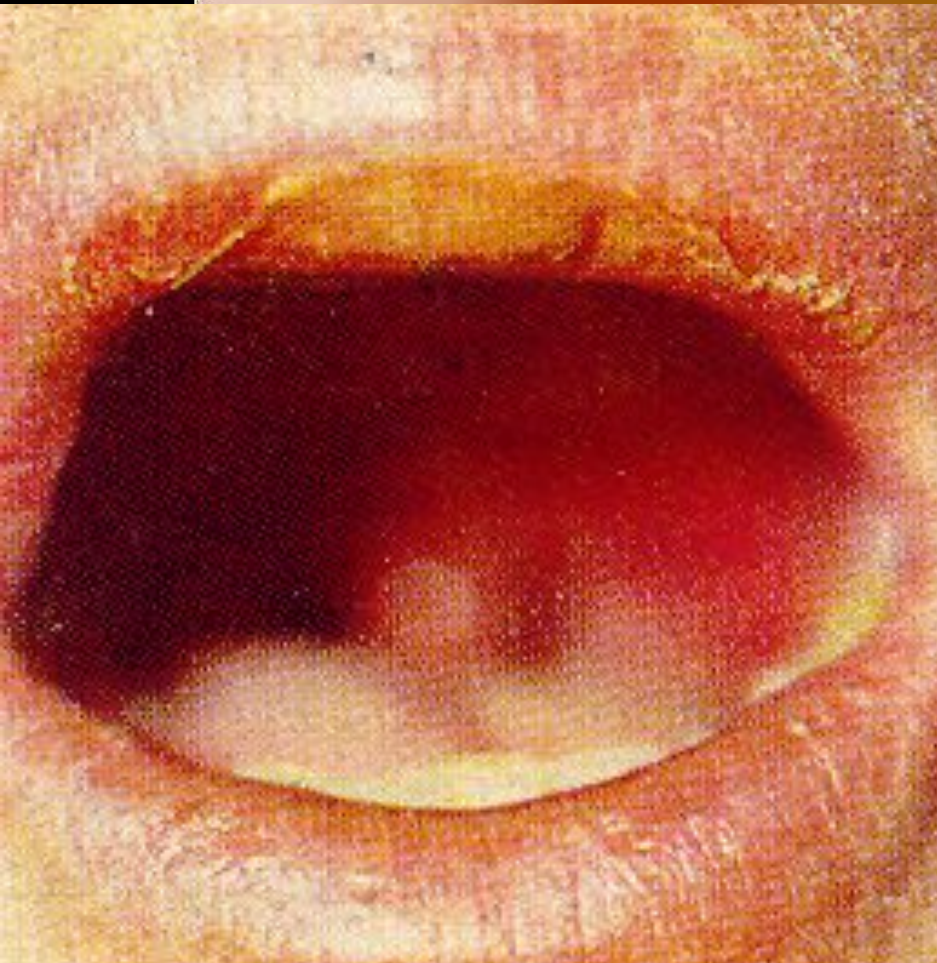
Маффуччи СИНДРОМЫ

- ▣ АҚКҚ және терідегі көп гемангиома.
- ▣ Сүйектің диффузды асимметриялы хондроматозы.
- ▣ Витилиго.




Эксфолиативті хейлит

- «лента» симптомы (құрғақ түрі)
- «Алжапқыш» симптомы (экссудативті түрі)



Назарларыңызға рахмет!



針灸

