

ҚР ДЕНСАУЛЫҚ САҚТАУ МИНИСТРЛІГІ
С.Д.АСФЕНДИЯРОВ АТЫНДАҒЫ
ҚАЗАҚ ҰЛТТЫҚ МЕДИЦИНА УНИВЕРСИТЕТІ



МИНИСТЕРСТВО ЗДРАВООХРАНЕНИЯ РК
КАЗАХСКИЙ НАЦИОНАЛЬНЫЙ МЕДИЦИНСКИЙ
УНИВЕРСИТЕТ ИМЕНИ С.Д.АСФЕНДИЯРОВА

Терапиялық стоматология промедевтикасы модулі

СРС

**Түбір өзектерін
фотодинамикалық өңдеу**

Орындаған: Гаджикулов С.С.
Тексерген: Абдикаримов С.Ж.
Факультет: Стоматология
Курс: IV
Тобы: 14-003-02-топ

Алматы 2018

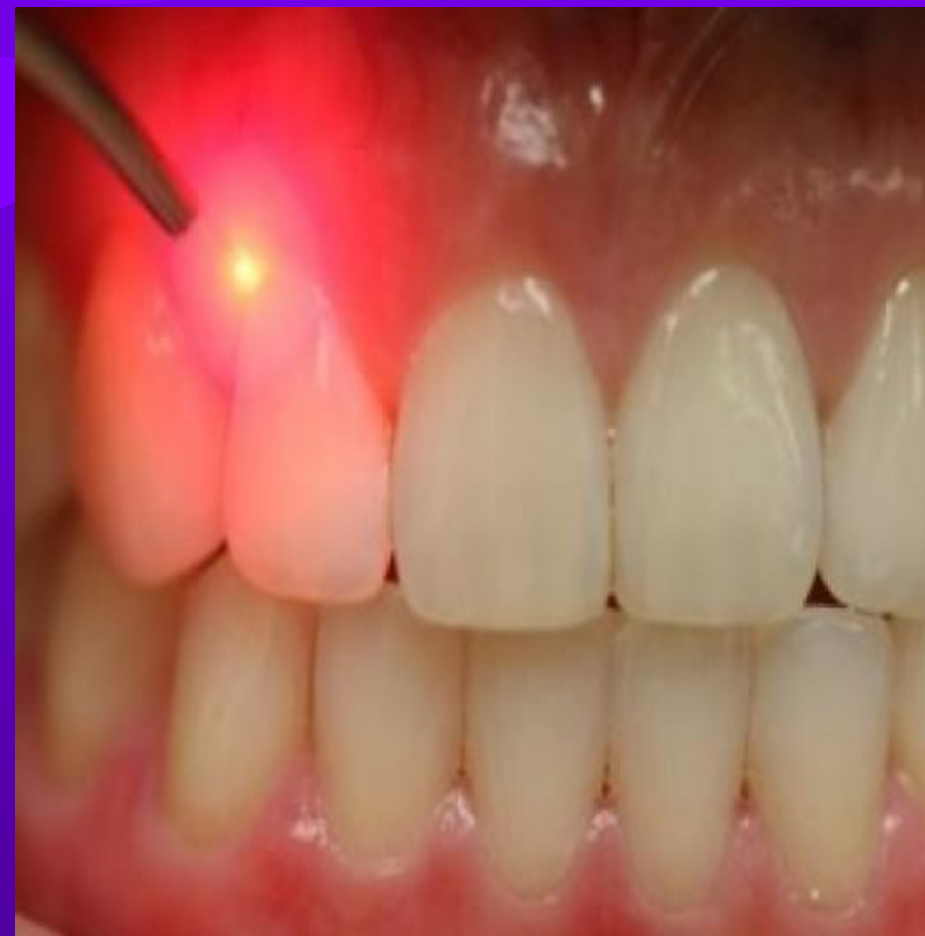Жоспар



- Кіріспе
- Негізгі бөлім
 - Фотодинамикалық терапия, түсінік
 - ФДТ көрсеткіштері
 - ФДТ қасиеттері , артықшылықтары
 - Фотодинамикалық терапияның әсер ету механизмі
 - Түбір өзегінде ФДТ жүргізу тәсілі
- Қорытынды
- Қолданылған әдебиеттер
-

Кіріспе

- Фотодинамикалық терапия (ФДТ) - фотоактивті дезинфекция-эндодонтиядағы перспективті әдіс. Ол түбір өзегінде кездесетін барлық дерлік микроорганизмдерге, мысалы *Enterococcus faecalis*, *Staphylococcus aureus*, *Porphyromonas*, *Bacteroides* қарсы әсер етеді.
- Фотодинамикалық терапия - жасушалар, микроорганизмдердің немесе молекулалардың жеңіл-индукцияланған залалсыздандырылуы. Бактериялардың жою мақсатында ФДТ пайдалану принциптері көптеген жылдардан бойы белгілі. ФДТ арқылы патогенді бактериялардың 99 % астамын ешқандай зиянды әсерсіз жоюға болады.



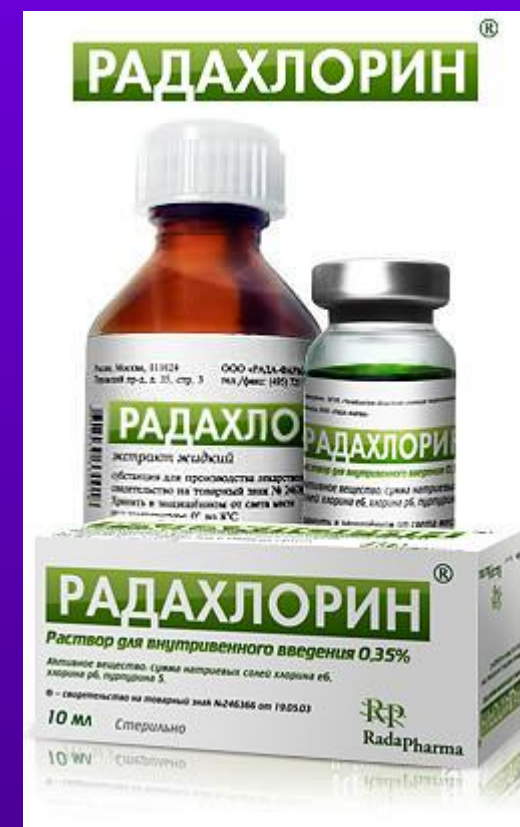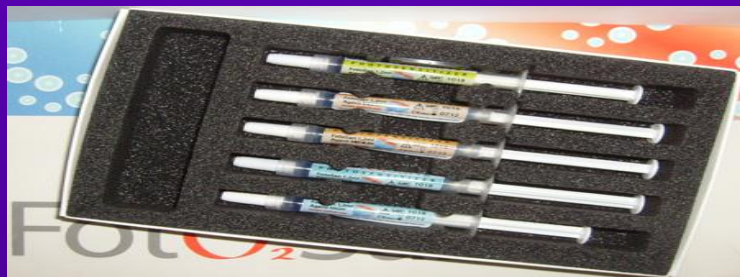ФДТ қасиеттері ,артықшылықтары

- Фотоактивті дезинфекциядан кейін науқаста ешқандай жағымсыз сезім,симптомдар, перкуссияда ауру сезім пайда болмайды.Керісінше рентген суреті периапикальды сүйек тіндерінің қайта қалпына келуін көрсетеді.
- ФДТ арқылы патогенді бактериялардың 99 % астамын ешқандай зиянды әсерсіз жоюға болады.
- ФДТ процедураларынан кейін қызыликте тіндердің зарарсыздығын ұзақ уақытқа дейін сақтайтын фотокоагуляциялық шел қалыптасады.
- Жергілікті иммунитет көтеріледі.
- Аллергиялық реакция бермейді
- Ауыз қуысысы шырышты қабатын тітіркендірмейді
- Қабынуға қарсы әсер
- Парадонт тіндерінің трофикасын жақсартады

ФДТ көрсеткіштері

- Переимплантация
- Ауыз қуысының бактериялы және саңырауқұлақпен зақымданулары (стоматит, хейлит)
- Тісжегіні емдеу кезінде
- Түбір өзегін стерилизациялау үшін
- Тісті ағарту үшін (щадящего отбеливания зубов.)
- Әр түрлі дәрежедегі парадонтит
- Дәріні көтере алмаушылық
- Дисколоритті емдеу

- Фотодинамикалық терапия-екі компонентті лазерлі терапиядан біріктірілген әдіс. Ол фотосезгіш бояудың (фотосенсибилизатор) белгілі бір жасушаларға таңдаулы жинақталуына және олардың кейіннен арнайы қарқындылықтағы және ұзындықтағы толқынмен сәулеленуіне негізделген.
- Бірінші компонент-патологиялық тіндерде сау тіндерге қарағанда ұзақтау жинақталып, ұсталып тұратын фотосенсибилизатор. Фотосенсибилизатор ретінде қолдануға болады:
- 1. толониум хлориді (толуидиновый синий);
- 2. метилен көгі
- 3. радахлорин
- 4. фотолон
- 5. фотодитазин





- Екінші компонент-лазер. Ол фотосенсибилизатордың максималды сіңіруіне сәйкес келетін толқын ұзындығымен өтіп, патологиялық тіннің жасушасындағы молекулалық оттегімен фотохимиялық (фотодинамик) реакцияға түседі. Пайда болған бос радикалдар, сутегінің асқын тотығы және оттегінің активті формасы (синглетный кислород) патологиялық тіннің жасушасының мембранасының қышқылданған немес тотыққан деструкциясын тудырады, бактерияның макромолекуласы мен ДНК зақымдап, микроорганизмді жояды.



Түбір өзегінде ФДТ жүргізу

ТӘСІЛІ

- 1.Түбір өзегіне микроорганизмдер боялуы үшін фотосенсибилизатор ерітіндісін енгізу, 1 мин.уақытқа;
- 2.Дистилденген сумен жуу,кептіру;
- 3.Эндодонтиялық жарық өткізгіш арқылы лазермен сәулелендіру,1 мин.уақыт;
- 4.Тұрақты пломбалау.

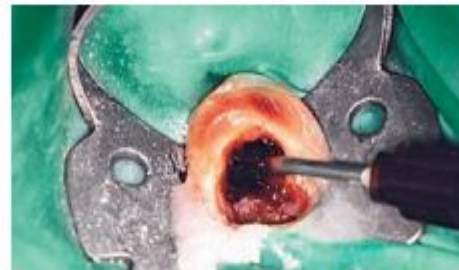
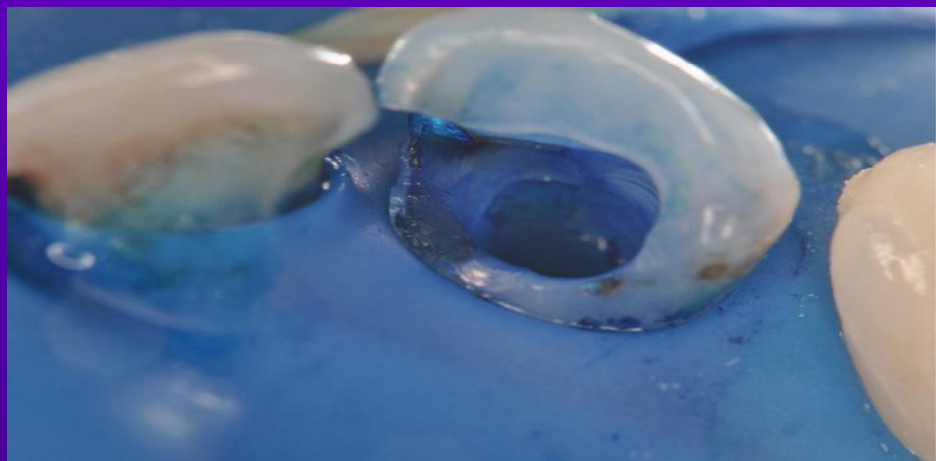
Рис. 7. Внутриканальное введение фотосенсибилизатора.

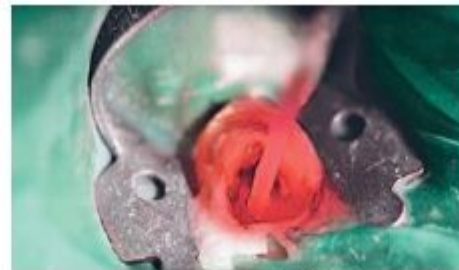

Рис. 8. ФАД с использованием световода для эндодонтического лечения.

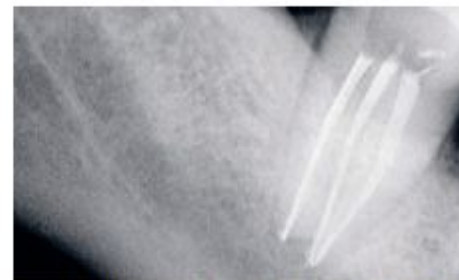

Рис. 9. Рентгеновский снимок 47-го зуба через 6 месяцев после ФАД.

Фотодинамикалық терапияның әсер ету механизмі

1-бактерия жасушасы өзінің ішіне және мембранасына фотосенсибилизаторды жинақтап алуы

1-арнай толқын ұзындығындағы лазердің жасушаны сәулелендіруі

2-жасушадағы оттегі молекуласымен фотохимиялық реакцияның басталуы

2,3- пайда болған бос радикалдар, сутегінің асқын тотығы және оттегінің активті формасы(синглетный кислород) патологиялық тінің жасушасының мембранасын зақымдауы, жоюы

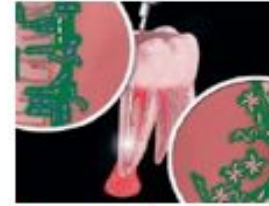


Рис. 1. Взаимодействие фотосенсибилизатора с микробными клетками.

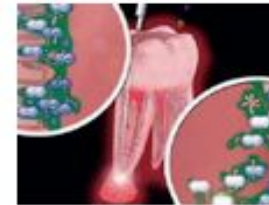


Рис. 2. Образование синглетного кислорода.

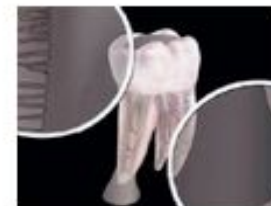
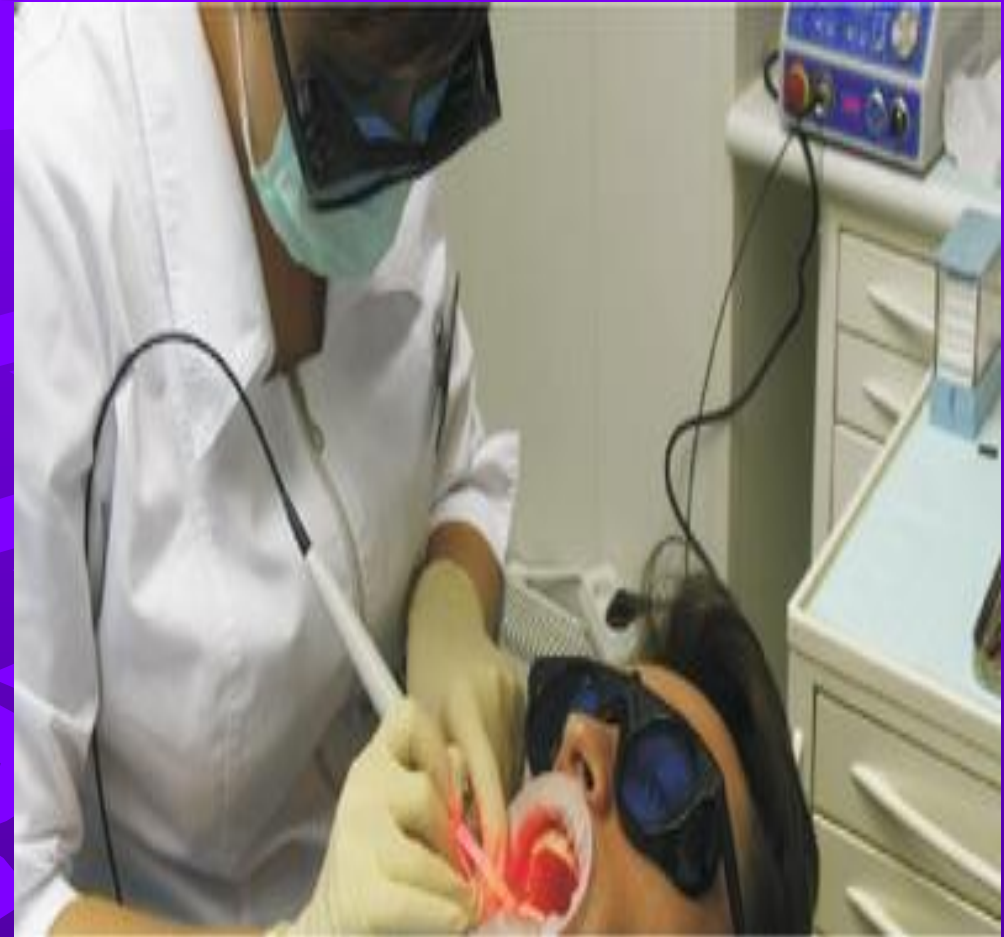
Рис. 3. Отсутствие микрофлоры после фотоактивируемой дезинфекции.

- Фотоактивация лазер көмегімен жүргізіледі. Ол фотосенсибилизатор молекулаларын қоздырғышы ретінде роль атқарады және ол диодтың шығу күші 100 мВт болған соң, ешқандай жылу бөлмейді. Жарықтың жіберілуі оптикалық кабель және 40 өлшемдегі эндодонтиялық аспапқа сәйкес келетін эндодонтиялық ауыстырылатын қондырғы арқылы жүргізіледі. Аппарат жарықтың 70 % қондырғы ұзындығы бойымен, ал 30 % тек ұшынан бөлінетіндей етіп жасалынған. Ол энергияны өңделіп жатқан түбір өзегіне сәйкес келетін дозада таратуына мүмкіндік береді.



Қорытынды

ФДТ артықшылықтары мен жетістіктері бүгінгі күні тәжірибеде дәлелденген.

ФАД түбір өзектерінің толық санациясына жауап бере алады, микрофлоралардың толық элиминациясы жүреді. ФДТ эффективтілігі емдеу алгоритмін толық және сәулелі лазердің параметрлерін толық орындауға байланысты. Сол жағдайда ғана керекті клиникалық емге қолжеткіземіз. ФДТ жоғары эффективті, аз инвазивті, аз қарсы көрсеткіші бар, экологиялық таза емдеу әдісі болып табылады.

Қолданылған әдебиеттер

- 1. Рисованная О. Н. *Экспериментально-клиническое обоснование бактериотоксической светотерапии воспалительных заболеваний тканей пародонта* // Диссертация на соискание ученой степени доктора медицинских наук. — 2005. — С. 324.
- 2. Рисованная О. Н. *Изучение влияния бактериотоксической терапии в эксперименте* // *Российский стоматологический журнал*. — Москва, 2004. — № 4. — С. 7—8.
- 3. Болонкин, В. П. Применение лазерной терапии в эндодонтии / В. П. Болонкин, Ф. Н. Федорова // *Лазерная медицина*. 2003. Т. 7. Вып. 1. С. 42-43.
- 4. Бонсор, С. Дж. Современные возможности клинического применения фотоактивируемой дезинфекции / С. Дж. Бонсор, Г. Дж. Пирсон // *Клиническая стоматология*. 2007. № 1. С. 24-27.
- 5. Боровский, Е. В. *Клиническая эндодонтия* / Е. В. Боровский. М. : Стоматология, 1999. 176 с.