Интерпретация рентгенограмм

Выполнила: Сейтжаппарова А.С
679ВБ
Проверила:Абдахина Б.Б.

Этапы интерпретации

- 1. Общий осмотр.
- 2. Детальное описание.
- 3. Сопоставление с данными предыдущего рентгенологического или другого лучевого исследования.
- 4. Сопоставление с клиническими данными и определение патоморфологической и патофизиологической сущности выявленной симптоматики.
- 5. Заключение.

- Прежде чем разместить снимок на негатоскопе, необходимо ознакомиться с его маркировкой – ФИО, возраст больного, дата исследования, название лечебного учреждения. Снимок размещается на негатоскопе таким образом, чтобы маркировка была обращена к интерпретатору. Кроме того, на снимке обычно имеются буквы «П» или «Л», что означает правую или левую половину туловища, правую или левую конечность. На линейной томограмме указывается ещё глубина среза (обычно от дорсальной поверхности тела) в сантиметрах.

Описание первого этапа включает в себя следующие разделы

- а)оценка качества снимка
- б)определение вида рентгенологического исследования
- в)установление объекта съёмки (орган, часть тела)
- г)определение проекции исследования
- д) разграничение нормы и патологии в общих чертах..

- ***Оценка качества снимка*** включает в себя исключение артефактов, определение "жёсткости" и контрастности снимка, оценка его резкости.
- ***Артефакты*** – это различные дефекты эмульсионного слоя вследствие производственного брака или неправильного обращения с пленкой – царапины и срывы эмульсионного слоя, светлые пятна от склеивания при проявлении, темные пятна от засветки, цветные пятна вследствие погрешностей при фотохимической обработке.

- ***Жёсткость*** – это степень проработки структуры органа. Стандартные снимки имеют среднюю жесткость,при которой достигаеся максимальная контрастность изоброжения. Критерием средней жесткости является видимость на рентгенограмме только 3-4 верхних грудных позвонков.Если их видно больше,то снимок является жестким.

- ***Контрастность снимка*** есть степень разграничения «белого» и «чёрного» на рентгенограмме. Выделяют слабоконтрастный снимок («вялый» снимок), снимок средней степени контрастности, повышенной контрастости.

- Резкость снимка может зависеть от разных факторов, чаще это банальное шевеление пациента в момент рентгенографии.

- 1б. В названии вида рентгенологического исследования обычно указывают рентгенологическую методику и тот орган, который был подвергнут исследованию. Например: рентгенограмма правого плеча, прицельная рентгенограмма желудка, томограмма корня правого легкого, ДОКограмма толстой кишки, флебограмма левой голени, холецистограмма, экскреторная урограмма и т.д.

- 1в. Учитывая анатомическое и топографическое строение органа или части тела, изображенных на снимке, определяют объект рентгенографии. Например: снимок таза, грудной клетки, правого плеча и т.д. Если имеется изображение нескольких органов, и один из них контрастирован, объектом исследования считается именно этот орган. Например: если на рентгенограмме изображена правая половина живота с контрастированным жёлчным пузырем, снимок будет называться «холецистограмма».
- 1г.Проекция исследования определяется исходя из маркировки снимка и характера расположения изображенных органов на рентгенограмме.

- ***1д. Разграничением "нормы" и "патологии" начинается диагностический процесс***
- ***Форма***
- ***размер***
- ***контуры***
- ***структура***

- ***Третий этап*** – проводится в том случае, если есть данные предыдущего рентгенологического или другого лучевого метода исследования. В этом случае необходимо оценить динамику рентгенологической картины или сопоставить полученные данные с данными другого лучевого метода.

- ***Четвертый этап.*** Выявив и описав рентгенологические признаки заболевания, необходимо дать им патоморфологическую и патофизиологическую оценку и сопоставить с клиническими данными больного, подтверждая или отвергая предполагаемое заболевание. Этот этап обычно не находит своего отражения в протоколе, то есть проводится мысленно.
- ***Пятый этап*** – формулировка рентгеновского заключения. Оно может быть в виде двух вариантов: определенное и предположительное.

ПЛАН ИЗУЧЕНИЯ (СХЕМА ОПИСАНИЯ) ОБЗОРНОЙ РЕНТГЕНОГРАММЫ ГРУДНОЙ КЛЕТКИ

- 1. Проекция снимка (передняя или задняя прямая, правая или левая боковая, передняя или задняя косая: 1-ая или 2-ая).
- 2. Особые условия рентгенографии (в положении больных сидя или лежа из-за тяжести их состояния; с дыхательной динамической нерезкостью изображения у больных без сознания и т.п.).
- 3. Оценка качества снимка (физико-технические характеристики: оптическая плотность, контрастность, резкость изображения; отсутствие артефактов и вуали).
- 4. Состояние мягких тканей грудной клетки (объем, структура, наличие инородных тел или свободного газа после травм и т.п.).

- 5. Состояние скелета грудной клетки и плечевого пояса (положение, форма, величина и структура костей: ребер, грудины, видимых шейных и грудных позвонков, ключиц, лопаток, головок плечевых костей; состояние ядер окостенения и зон роста у детей и молодых людей).
- 6. Сравнительная оценка легочных полей (площадь, форма, прозрачность). При обнаружении симптомов патологии (обширное или ограниченное затемнение или просветление, очаги, круглая или кольцевидная тень) подробное описание их положения, формы, размеров, плотности тени, структуры, контуров.
- 7. Состояние легочного рисунка (распределение элементов, архитектоника, калибр, характер контуров).

- 8. Состояние корней легких (положение, форма, размеры, структура, контуры элементов, наличие дополнительных образований).
- 9. Состояние средостения (положение, форма и ширина его в целом и характеристика отдельных органов).
- 10. Рентгеноморфометрия.
- 11. Рентгенологическое (клинико-рентгенологическое) заключение.
- 12. Рекомендации.

Анализ анатомических структур на нормальной рентгенограмме легких

- положение средостения справа и слева; расположение трахеи (норма, если она посередине); локализацию тени сердца. В физиологическом положении она выступает справа не более 1 см, а слева – контур не должен заходить за среднеключичную линую; в корнях легких (образованы легочными сосудами) могут находиться увеличенные лимфатические узлы округлой формы;

- анализируем легкие. Их периферические части прозрачны (если в нормальном состоянии), что на снимке проявляется черным цветом (затемнение). Сравните интенсивность легочных полей с обеих сторон. В периферических отделах сосудистый рисунок прослеживаться не должен; реберно-диафрагмальные (плевральные) синусы должны быть свободны (без теней). Обратите внимание также на отсутствие просветлений под куполами диафрагмы, что может свидетельствовать об остром состоянии – скопление газа в брюшной полости (перитонит); состояние костно-суставной системы. В мягких тканях и суставах могут быть опухоли, скопление жидкости или отложение солей кальция.

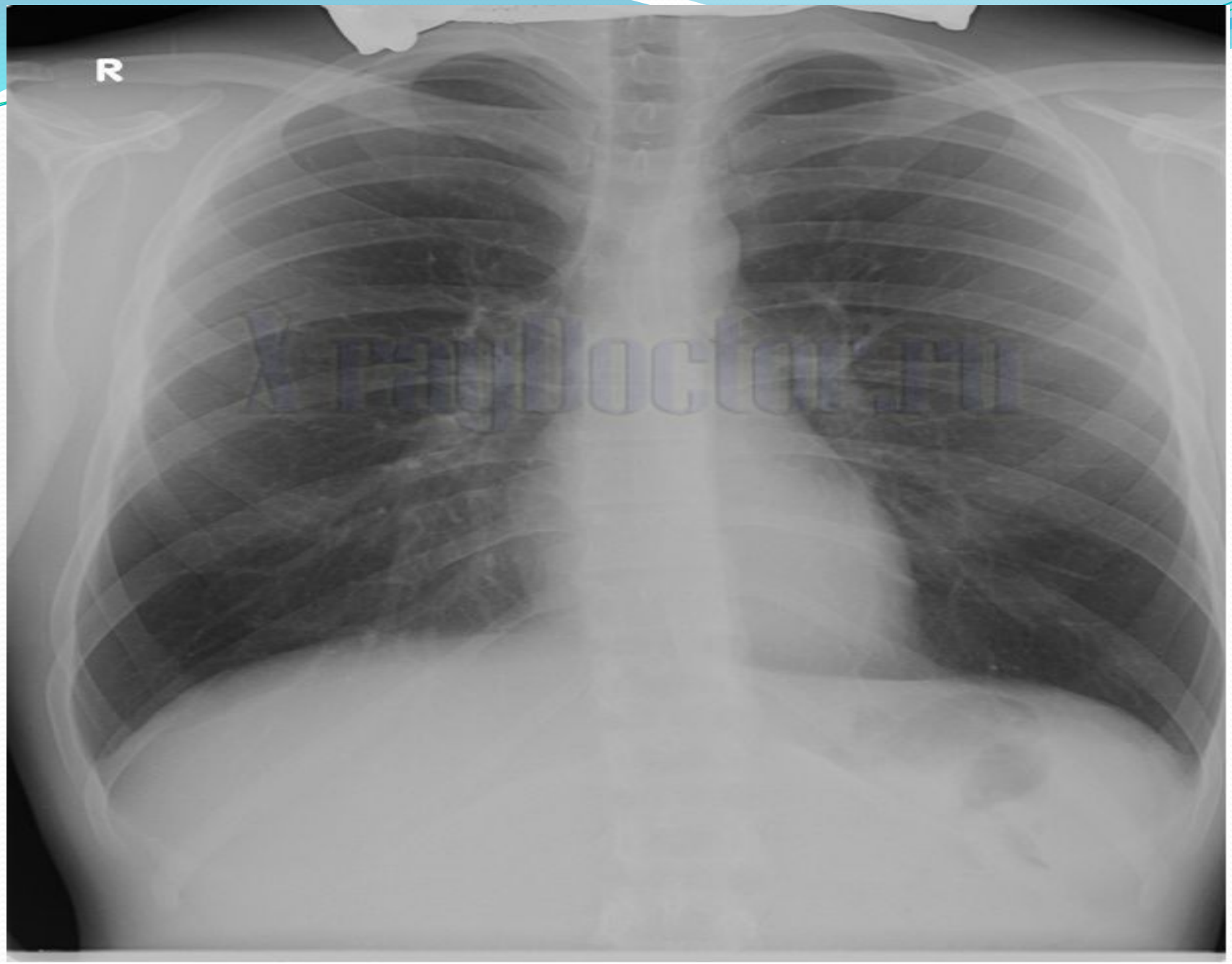
R
XrayDoctor.ru

Анализ бокового рентгеновского снимка ОГК

- *Прозрачность областей сзади и спереди сердечной тени должна быть примерна одинакова. Наличие затемнений спереди означает патологию верхушек или средостения. Затемнение заднего средостения может наблюдаться при ателектазе или локальном уплотнении нижних отделов легких.*

Основные рентген-симптомы на снимках легких

- *Смещение или оттягивание трахеи кпереди, что часто случается при наличии воспалительной жидкости в плевральной полости (плеврит). Аналогичная картина наблюдается при пневмотораксе (скоплении воздуха под плеврой). Отклонение средостения при плевральном выпоте, напряженном пневмотораксе. Увеличение размеров сердца при застойной недостаточности. Усиление легочного рисунка в верхних долях – признаки туберкулеза*

плеврит

пневмоторакс

Туберкулез

- *Уменьшение прозрачности легочных полей на фоне воспалительных изменений в альвеолах при пневмонии. Увеличение корней на фоне повышения давления в малом круге кровообращения, а также при стенозе или недостаточности митрального клапана. Появление округлых теней на фоне корней может быть признаком расширенных лимфатических сосудов при туберкулезе, опухоли или саркоидозе.*

ПЛАН ИЗУЧЕНИЯ (СХЕМА ОПИСАНИЯ) РЕНТГЕНОГРАММ КОСТЕЙ

- 1. Область исследования.
- 2. Проекция снимка (прямая, боковая, аксиальная, тангенциальная, специальная, дополнительная или нестандартная у тяжелого больного).
- 3. Оценка качества снимка (физико-технические характеристики: оптическая плотность, контрастность, резкость изображения; отсутствие артефактов и вуали).
- 4. Состояние мягких тканей (форма, объем, интенсивность и структура тени, наличие инородных тел или свободного газа после травм и т.п.).

- *5. Положение кости (обычное, смещение вследствие вывиха или подвывиха).*
- *6. Величина и форма кости (нормальная, укорочение или удлинение, утолщение вследствие рабочей гипертрофии или гиперостоза, истончение вследствие врожденной гипоплазии или приобретенной атрофии, искривление, вздутие).*
- *7. Наружные контуры кости с учетом анатомических особенностей (ровные или неровные, четкие или нечеткие).*
- *8. Кортикальный слой (нормальный, истончен или утолщен за счет гиперостоза или эностоза, непрерывный или прерывистый за счет деструкции, остеолиза или перелома).*

- *9. Костная структура (нормальная, остеопороз, остеосклероз, деструкция, остеонекроз, секвестрация, остеолиз, кистовидная перестройка, нарушение целостности).*
- *10. Реакция надкостницы (отсутствует, имеется: линейная или отслоенная, бахромчатая, слоистая или "луковичная", спикулы или игольчатая, периостальный козырек, смешанная).*
- *11. Ростковые зоны и ядра окостенения у молодых людей (соответствие возрасту, положение, форма и величина).*

- *12. Состояние рентгеновской суставной щели (нормальной ширины, деформирована, сужена равномерно или неравномерно, расширена равномерно или неравномерно, затемнена вследствие обызвествлений или наличия выпота, содержит дополнительные образования: костные отломки, инородные тела, костные или хрящевые фрагменты - суставные мыши).*
- *13. Рентгеноморфометрия.*
- *14. Рентгенологическое (клинико-рентгенологическое) заключение.*
- *15. Рекомендации.*

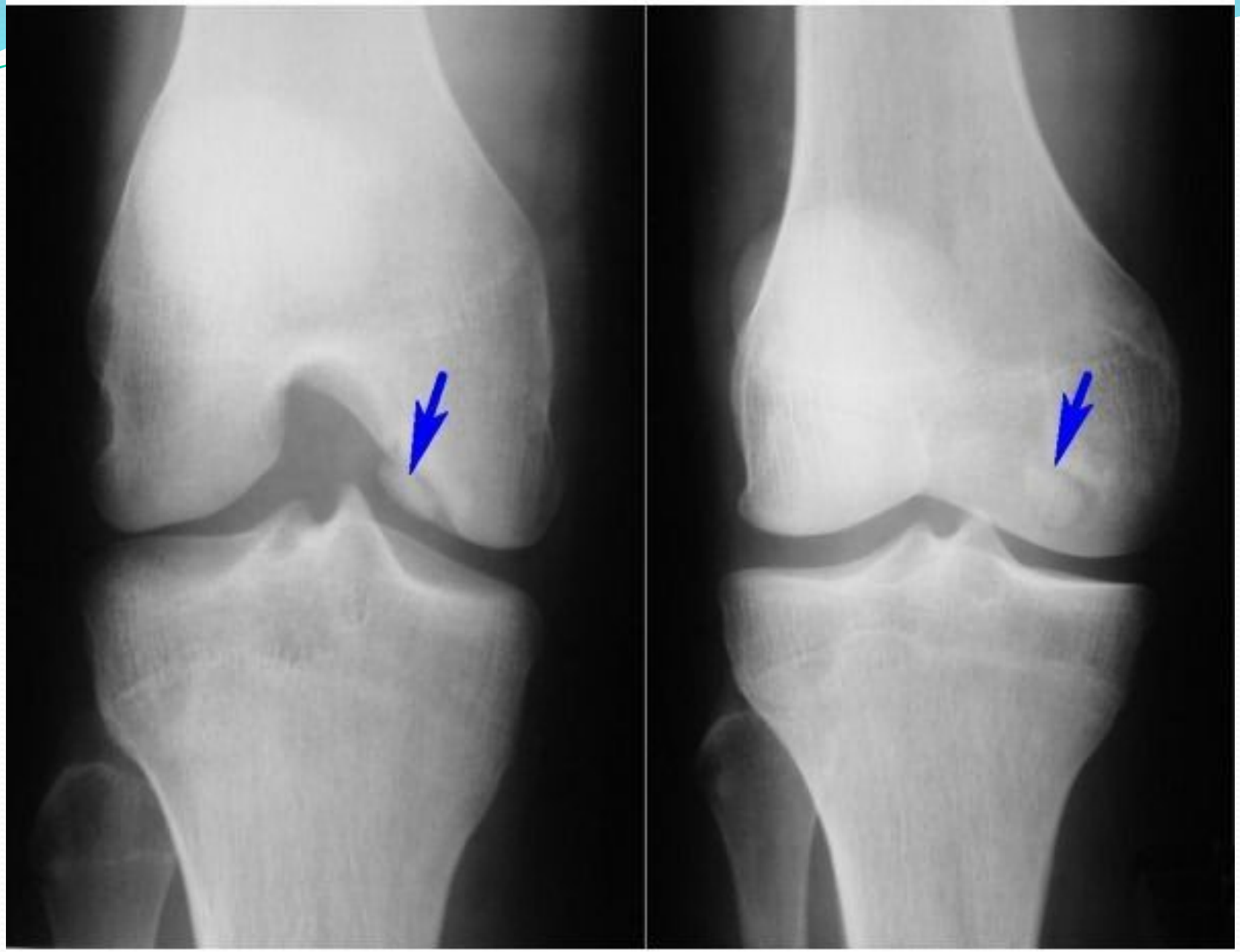

ПЛАН ИЗУЧЕНИЯ (СХЕМА ОПИСАНИЯ) РЕНТГЕНОГРАММ СУСТАВОВ

- *1. Область исследования.*
- *2. Проекция снимка (прямая, боковая, аксиальная, специальная, дополнительная или нестандартная у тяжелого больного).*
- *3. Оценка качества снимка (физико-технические характеристики: оптическая плотность, контрастность, резкость изображения; отсутствие артефактов и вуали).*
- *4. Состояние мягких тканей (форма, объем, интенсивность тени, структура, наличие инородных тел или газа после травм и т.п.).*

- *5. Состояние рентгеновской суставной щели (нормальной ширины, деформирована, сужена равномерно или неравномерно, расширена равномерно или неравномерно, затемнена вследствие обызвествлений или наличия выпота, содержит дополнительные образования: костные отломки, инородные тела, костные или хрящевые фрагменты - суставные мыши).*
- *6. Ростковые зоны и ядра окостенения у молодых людей (соответствие возрасту, положение, форма и величина).*
- *7. Величина и форма суставных концов (нормальная, утолщение или атрофия, вздутие, уплощение, грибовидная деформация и т.п.).*
- *8. Конгруэнтность (соответствие друг другу) суставной впадины и суставной головки.*

- *9. Положение суставных концов (нормальное, смещение вследствие вывиха или подвывиха с указанием направления).*
- *10. Контуры замыкательных пластинок эпифизов (непрерывные или прерывистые, ровные или неровные, четкие или нечеткие, утолщенные или истонченные).*
- *11. Структура подхрящевого (субхондрального слоя) (нормальная, остеопороз, остеосклероз, деструкция, секвестрация, кистовидная перестройка).*
- *12. Костная структура эпифизов и метафизов (нормальная, остеопороз, остеосклероз, деструкция, остеонекроз, секвестрация, остеолиз, кистовидная перестройка, нарушение целостности).*
- *13. Реакция надкостницы (отсутствует, имеется: линейная или отслоенная, бахромчатая, слоистая или "луковичная", спикулы или игольчатая, периостальный козырек, смешанная).*
- *14. Рентгеноморфометрия.*
- *15. Рентгенологическое (клинико-рентгенологическое) заключение.*
- *16. Рекомендации.*

Нормальная
щель
сустава

R
RKF 3220714
L

ПЛАН ИЗУЧЕНИЯ (СХЕМА ОПИСАНИЯ) РЕНТГЕНОГРАММ ПОЗВОНОЧНИКА

- *1. Область исследования.*
- *2. Проекция снимка (прямая, боковая, косая, другие).*
- *3. Оценка качества снимка (физико-технические характеристики: оптическая плотность, контрастность, резкость изображения; отсутствие артефактов и вуали).*
- *4. Состояние мягких тканей, особенно пара - и превертебральных (форма, объем, интенсивность и структура тени).*
- *5. Выраженность физиологических (лордоз, кифоз) и наличие патологических (сколиоз, кифоз) изгибов.*

- *6. Состояние позвонков:*
- *- тела (положение, форма, величина, контуры, структура, ядра окостенения у молодых людей);*
- *- дужки (положение, форма, величина, контуры, структура);*
- *- отростки (положение, форма, величина, контуры, структура, ядра окостенения у молодых людей).*
- *7. Состояние межпозвоночных суставов (дугоотросчатых, унковертебральных; в грудном отделе - реберно-позвоночных и реберно-поперечных).*
- *8. Состояние межпозвоночных дисков (рентгеновских межпозвоночных промежутков) (форма, высота, структура тени).*

- *9. Состояние позвоночного канала (форма и ширина).*
- *10. Состояние других видимых отделов скелета.*
- *11. Рентгеноморфометрия (при функциональных исследованиях, сколиозе и т. п.).*
- *12. Рентгенологическое (клинико-рентгенологическое) заключение.*
- *13. Рекомендации.*

ПЛАН ИЗУЧЕНИЯ (СХЕМА ОПИСАНИЯ) ОБЗОРНЫХ РЕНТГЕНОГРАММ ЧЕРЕПА

- *1. Проекция снимка (свыше 20 обзорных и специальных проекций).*
- *2. Оценка правильности укладки (по критериям для каждой проекции).*
- *3. Оценка качества снимка (физико-технические характеристики: оптическая плотность, контрастность, резкость изображения; отсутствие артефактов и вуали).*
- *4. Форма и размеры черепа в целом.*
- *5. Соотношение мозгового и лицевого отделов.*
- *6. Состояние мягких тканей в области мозгового черепа (форма, объем, интенсивность и структура тени).*

- *7. Состояние свода черепа (форма и размеры; толщина и структура костей, состояние наружной и внутренней пластинок и губчатого слоя; положение и состояние швов; состояние сосудистых борозд, венозных выпускников, пахионовых ямок; выраженность "пальцевых вдавлений"; пневматизация лобных пазух).*
- *8. Состояние основания черепа (конфигурация и размеры; границы и контуры передней, средней и задней черепных ямок; размеры углов основания черепа; состояние турецкого седла; пневматизация костей; состояние естественных отверстий в области основания черепа и пирамид височных костей).*
- *9. Наличие обызвествлений в области черепа и анализ их тени (физиологические или патогенные).*

- *10. Общий обзор лицевого отдела черепа (форма, величина).*
- *11. Состояние мягких тканей в области лицевого черепа (форма, объем, интенсивность и структура тени).*
- *12. Состояние глазниц (форма, величина, контуры).*
- *13. Полость носа и грушевидное отверстие (положение, форма, величина, пневматизация, состояние носовых раковин).*
- *14. Состояние клеток решетчатого лабиринта (положение, форма, величина, контуры, пневматизация).*

- *15. Состояние верхнечелюстных пазух (положение, форма, величина, контуры, пневматизация).*
- *16. Состояние видимых отделов челюстей и зубов.*
- *17. Рентгеноморфометрия.*
- *18. Рентгенологическое (клинико-рентгенологическое) заключение.*
- *19. Рекомендации.*

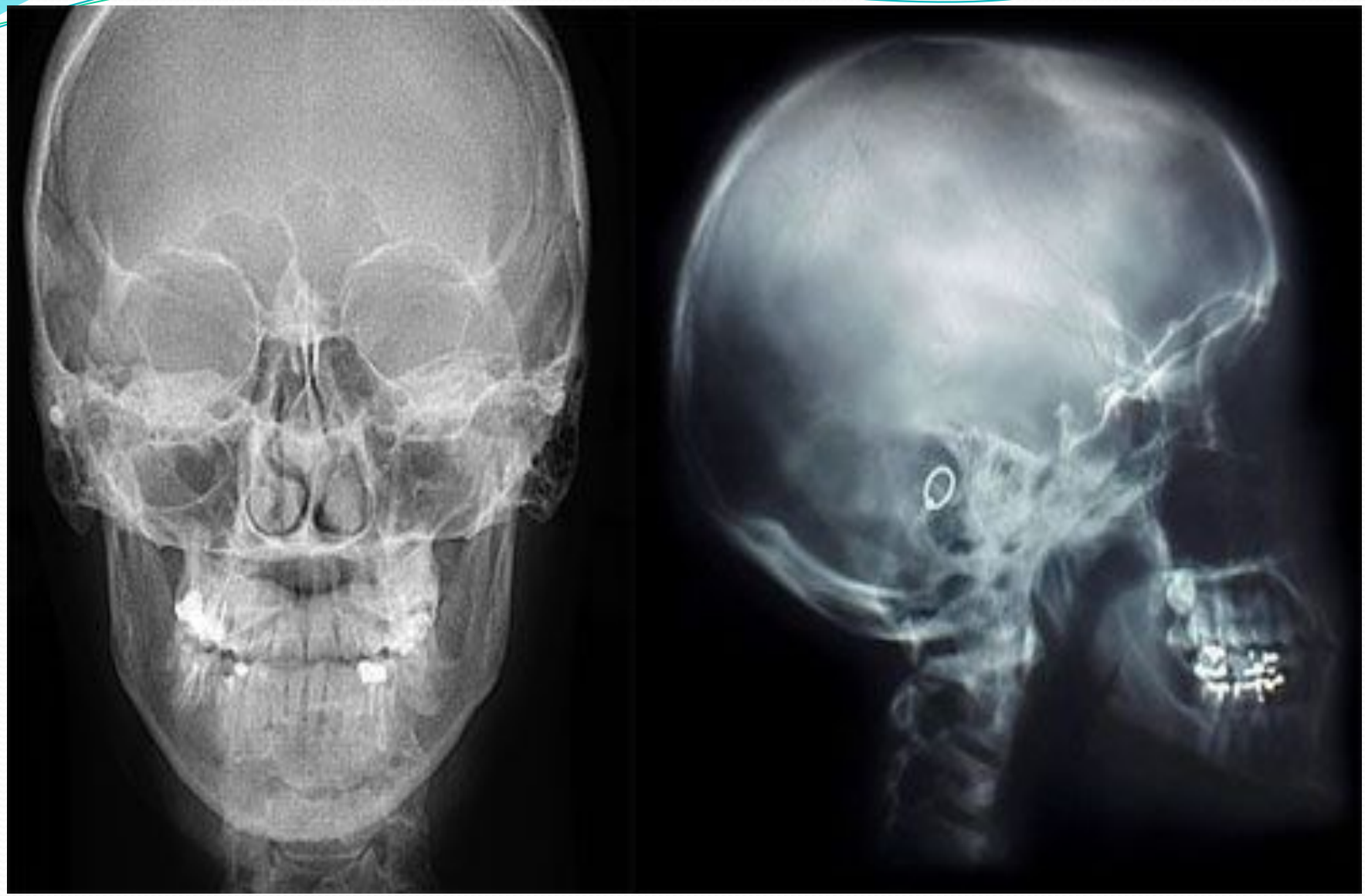

ПЛАН ИЗУЧЕНИЯ (СХЕМА ОПИСАНИЯ) РЕНТГЕНОГРАММ С КОНТРАСТИРОВАНИЕМ ОРГАНОВ МОЧЕВЫДЕЛИТЕЛЬНОЙ СИСТЕМЫ

- *1. Условия проведенного исследования (вид, концентрация, количество и способ введения контрастного вещества; количество, проекция и последовательность снимков; положение больного, дыхательные пробы, другие условия).*
- *2. Оценка качества снимка (качество подготовки больного к исследованию; физико-технические характеристики: оптическая плотность, контрастность, резкость изображения; отсутствие артефактов).*
- *3. Состояние видимых отделов скелета.*
- *4. Состояние окружающих мягких тканей и соседних органов.*
- *5. Контуры больших поясничных мышц, в сравнении с обеих сторон (определяются или нет; ровные, неровные; четкие, нечеткие).*

- *6. Положение почек.*
- *7. Форма почек.*
- *8. Размеры почек.*
- *9. Контуры почек.*
- *10. Интенсивность и структура тени почек.*
- *11. Наличие дополнительных теней в проекции мочевых путей и других органов забрюшинного пространства и брюшной полости, подозрительных на конкременты, петрификаты, опухоли и т.п.*

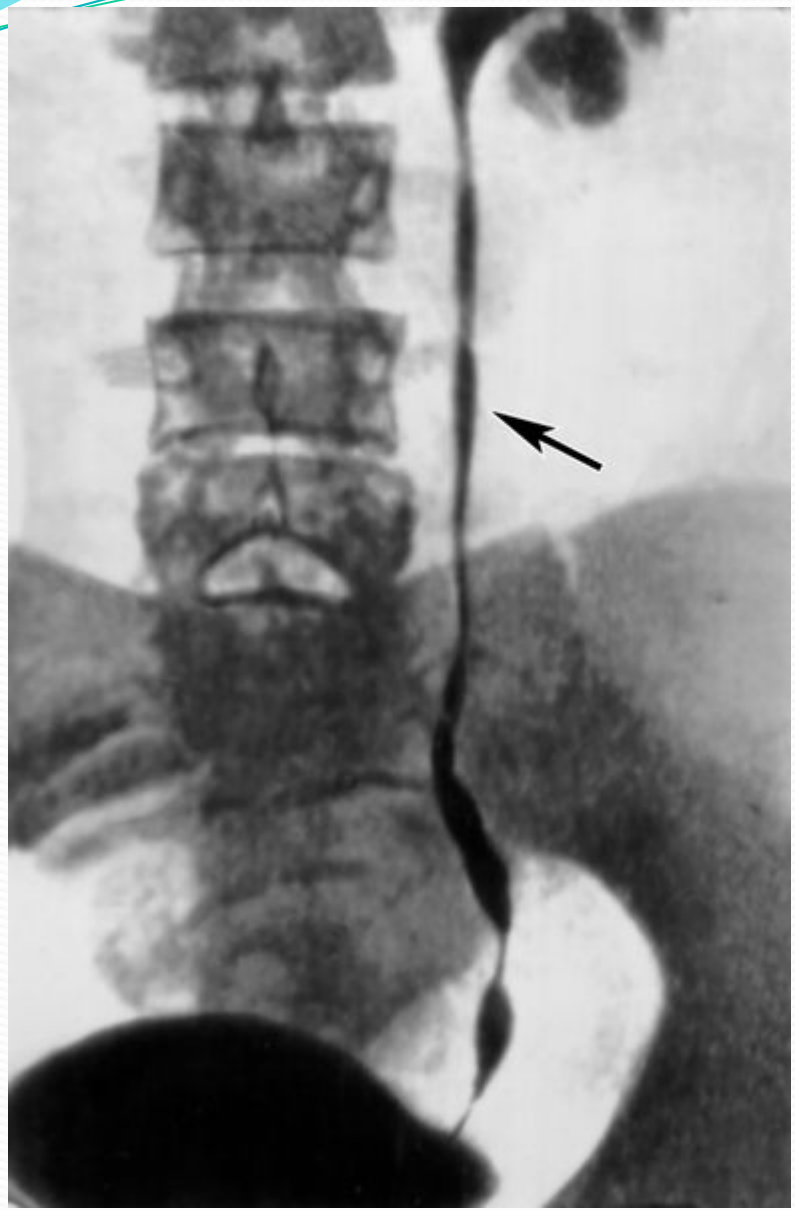

- Экскреторная урограмма при туберкулезе левой почки и мочеточника: сужения и расширения мочеточника — так называемый четкообразный

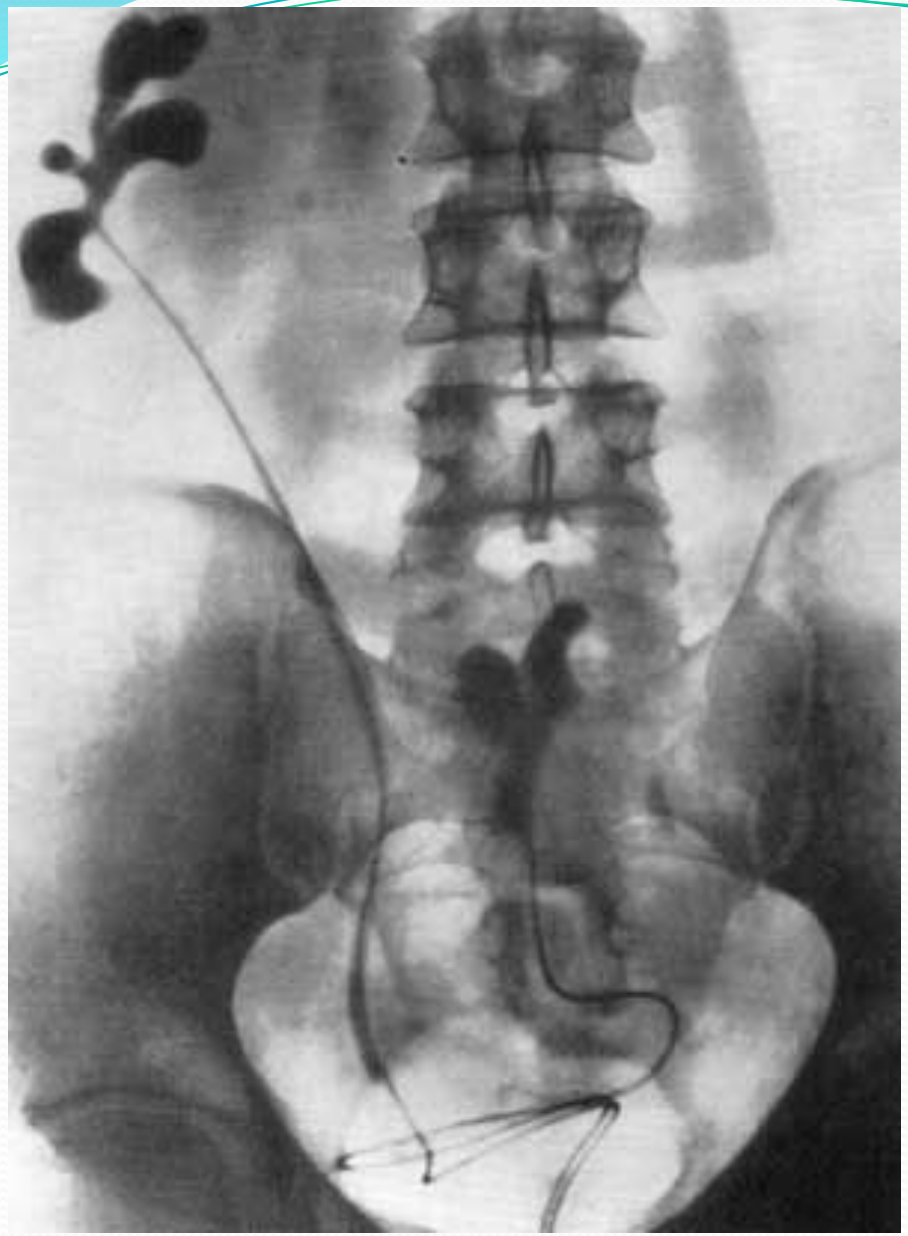

Ретроградная двусторонняя пиелограмма. Мужчина 42 лет. Хронический пиелонефрит. Тазовая дистопия левой почки.

- 12. Сравнительная оценка выделения контрастного вещества почками (сроки и выраженность нефрографической фазы, сроки и характер заполнения контрастом полостных систем).
- 13. Положение, форма и размеры чашечек и лоханок.
- 14. Положение, форма, контуры и ширина просвета различных отделов мочеточников.
- 15. Степень и характер заполнения мочеточников контрастным веществом.

поликистоз почек

- 16. Положение, форма, величина мочевого пузыря.
- 17. Контуры и структура тени мочевого пузыря.
- 18. Рентгеноморфометрия.
- 19. Рентгенологическое (клинико-рентгенологическое) заключение.
- 20. Рекомендации.