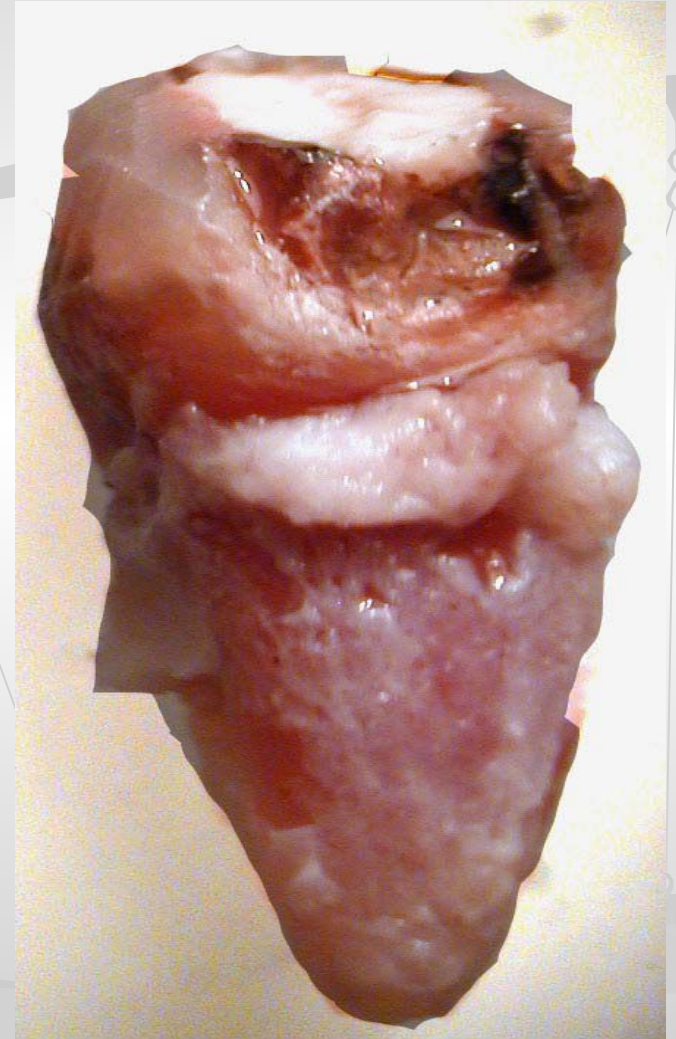
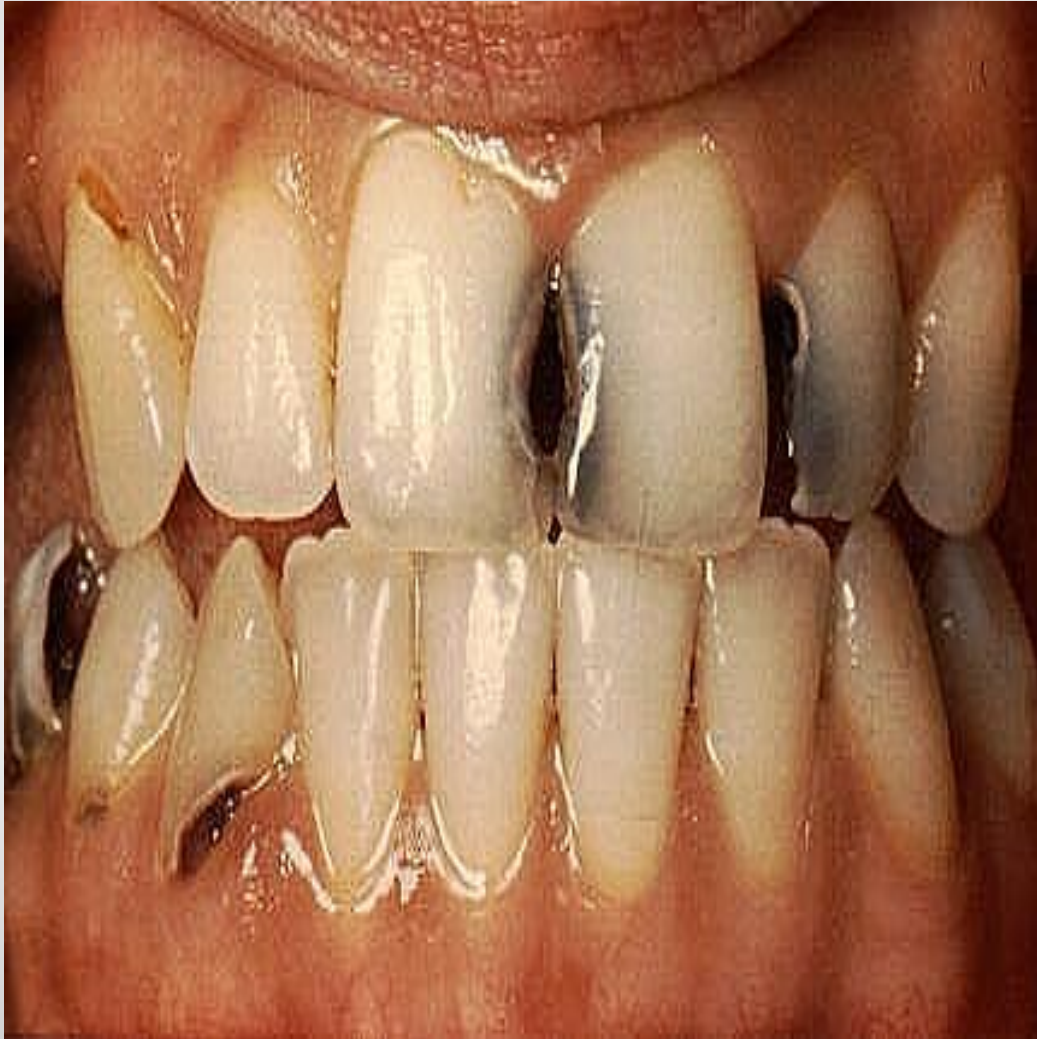
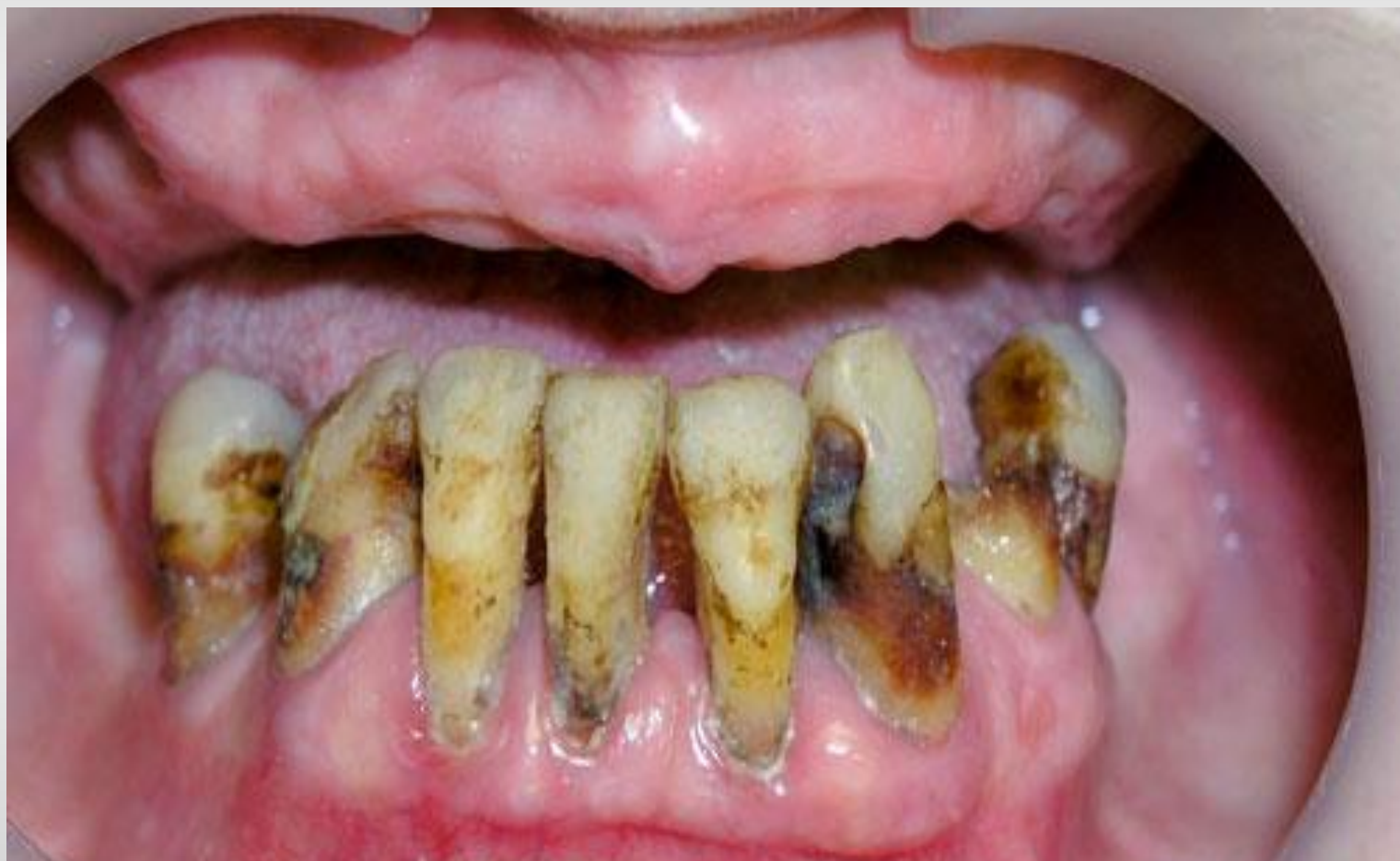
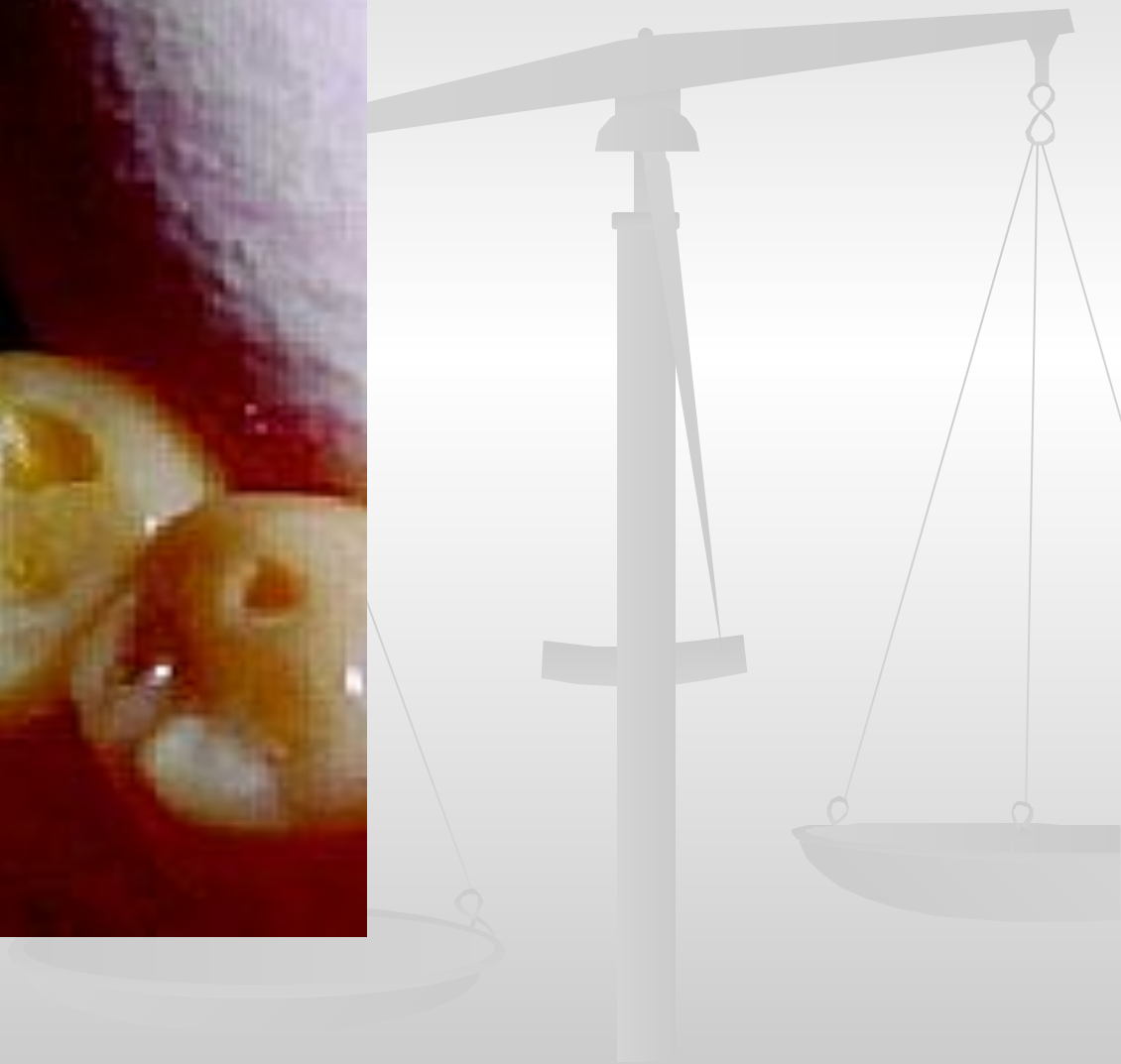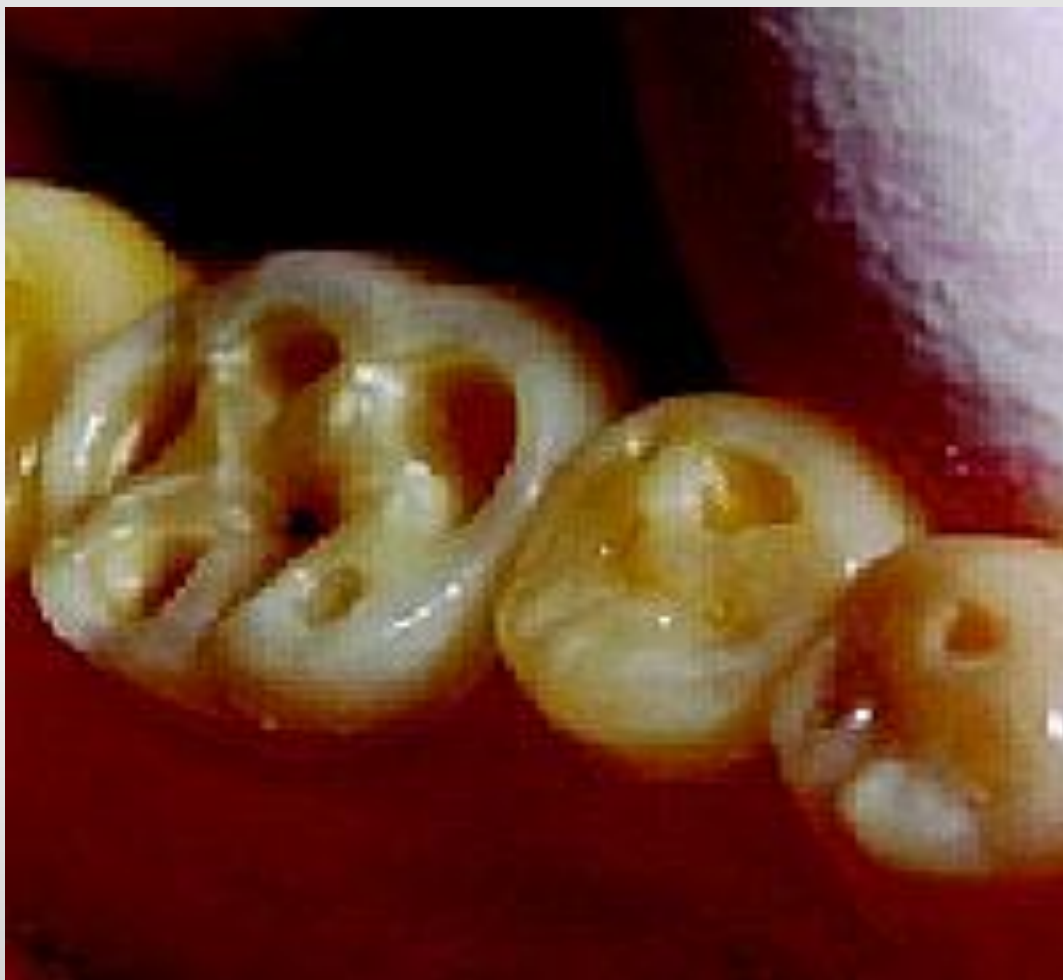Глубокий кариес



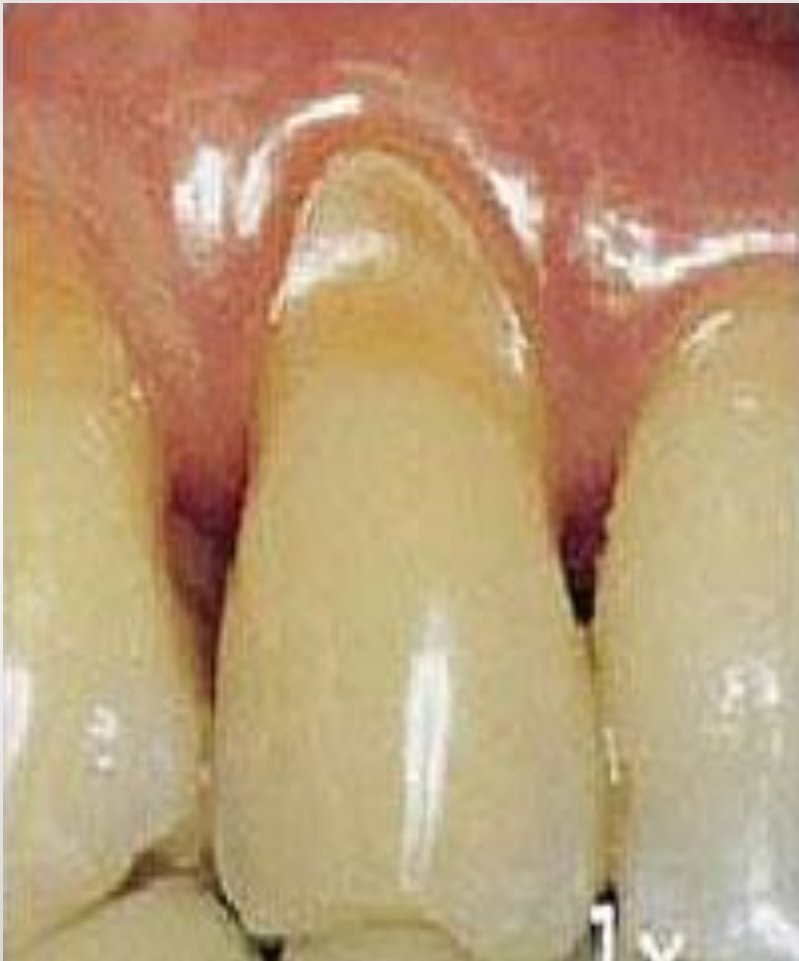Пародонтоз



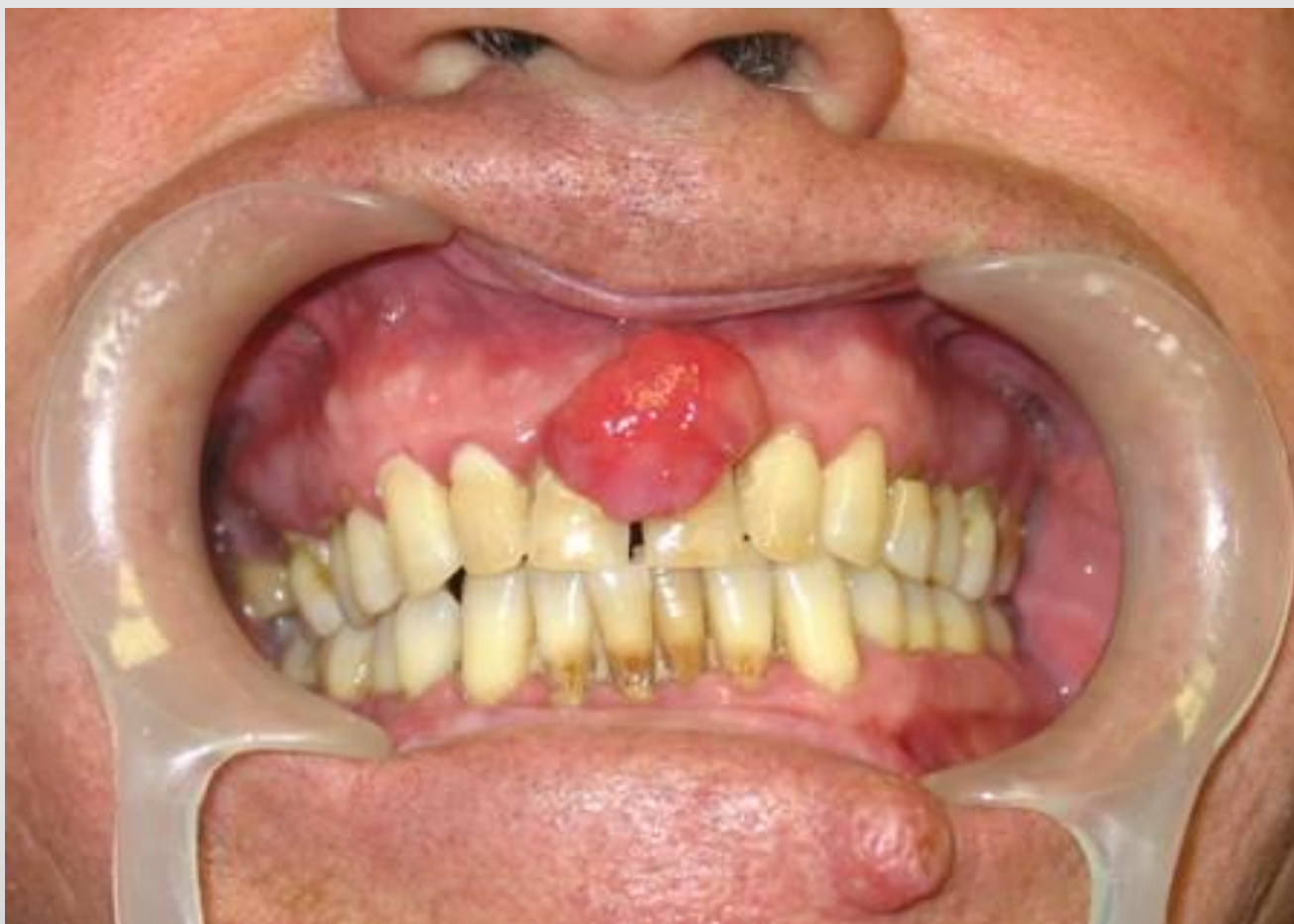
Эрозии эмали



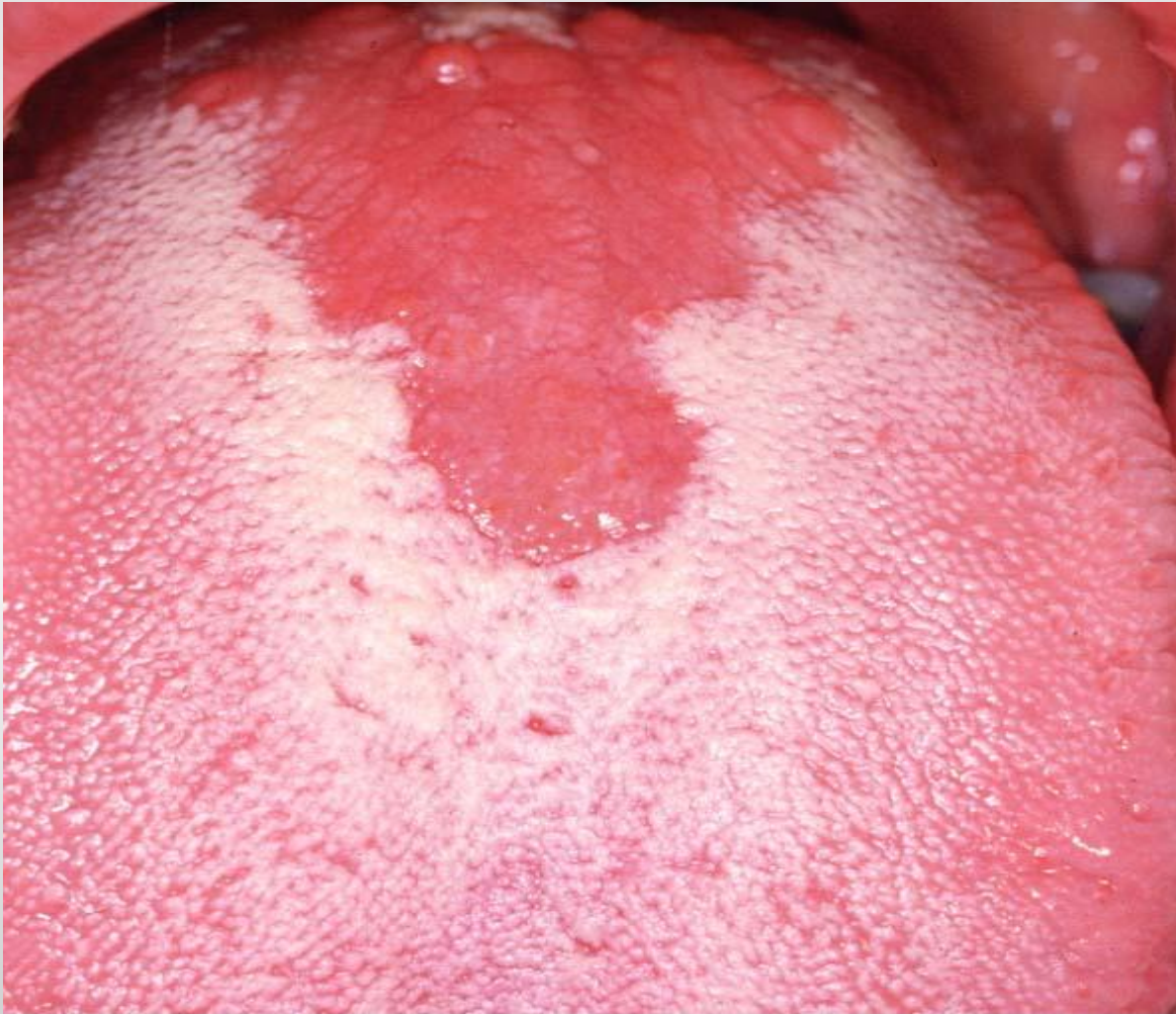Клиновидный дефект



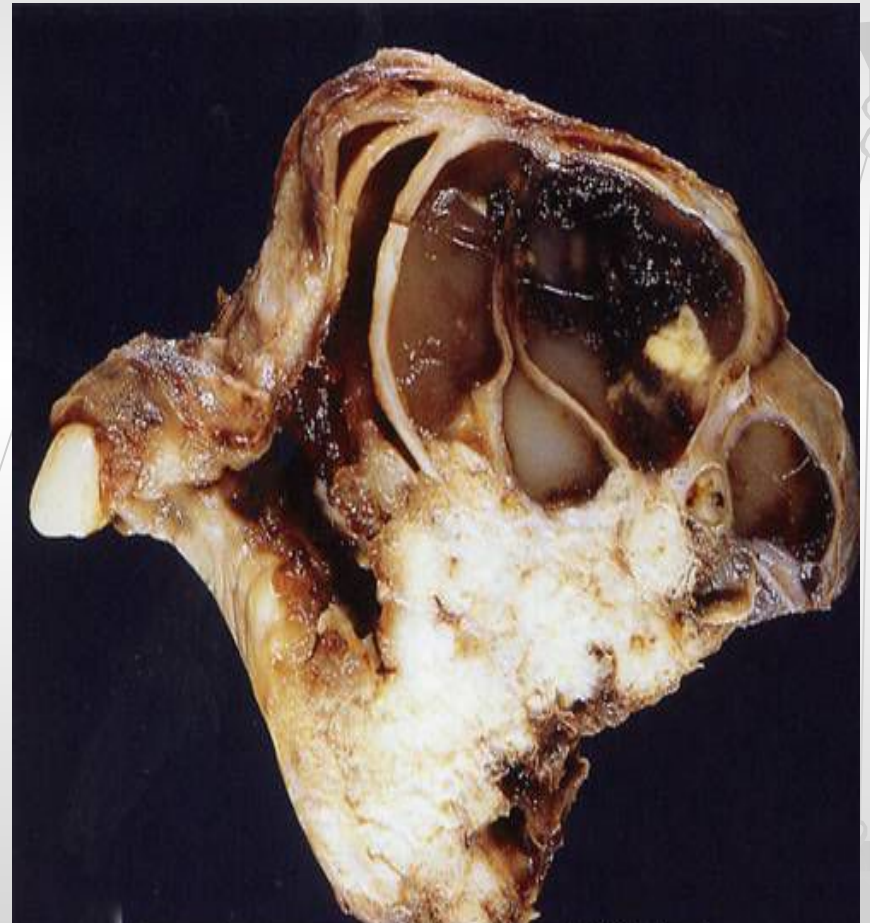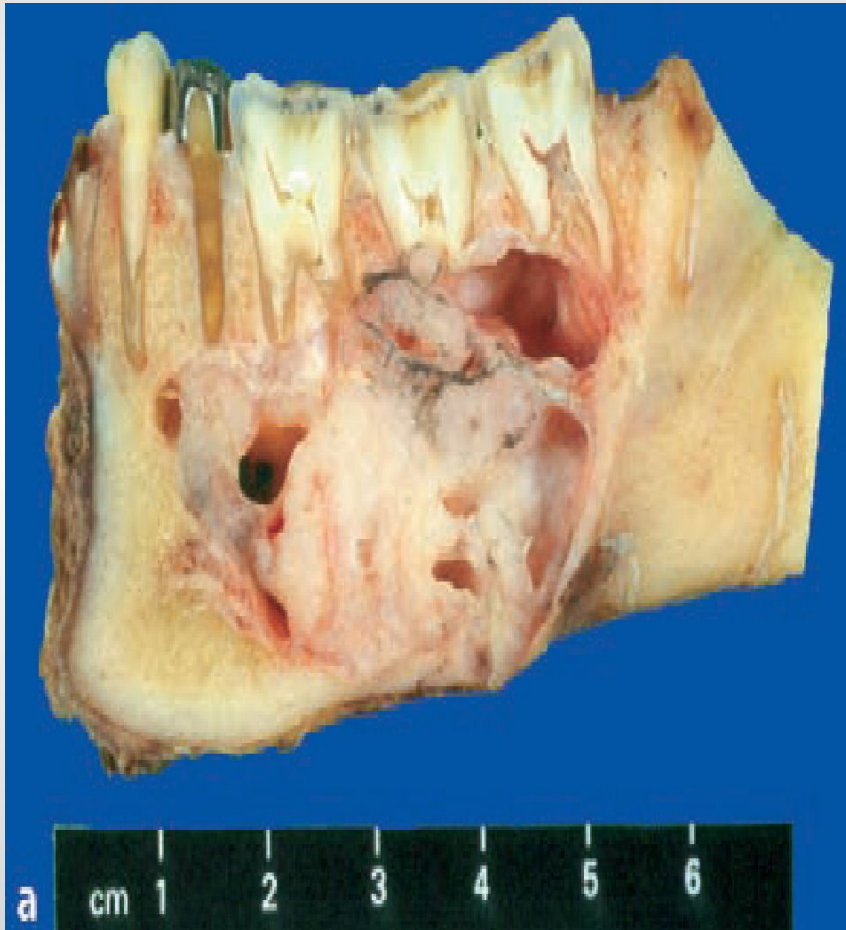
Фиброматозный эпюлис



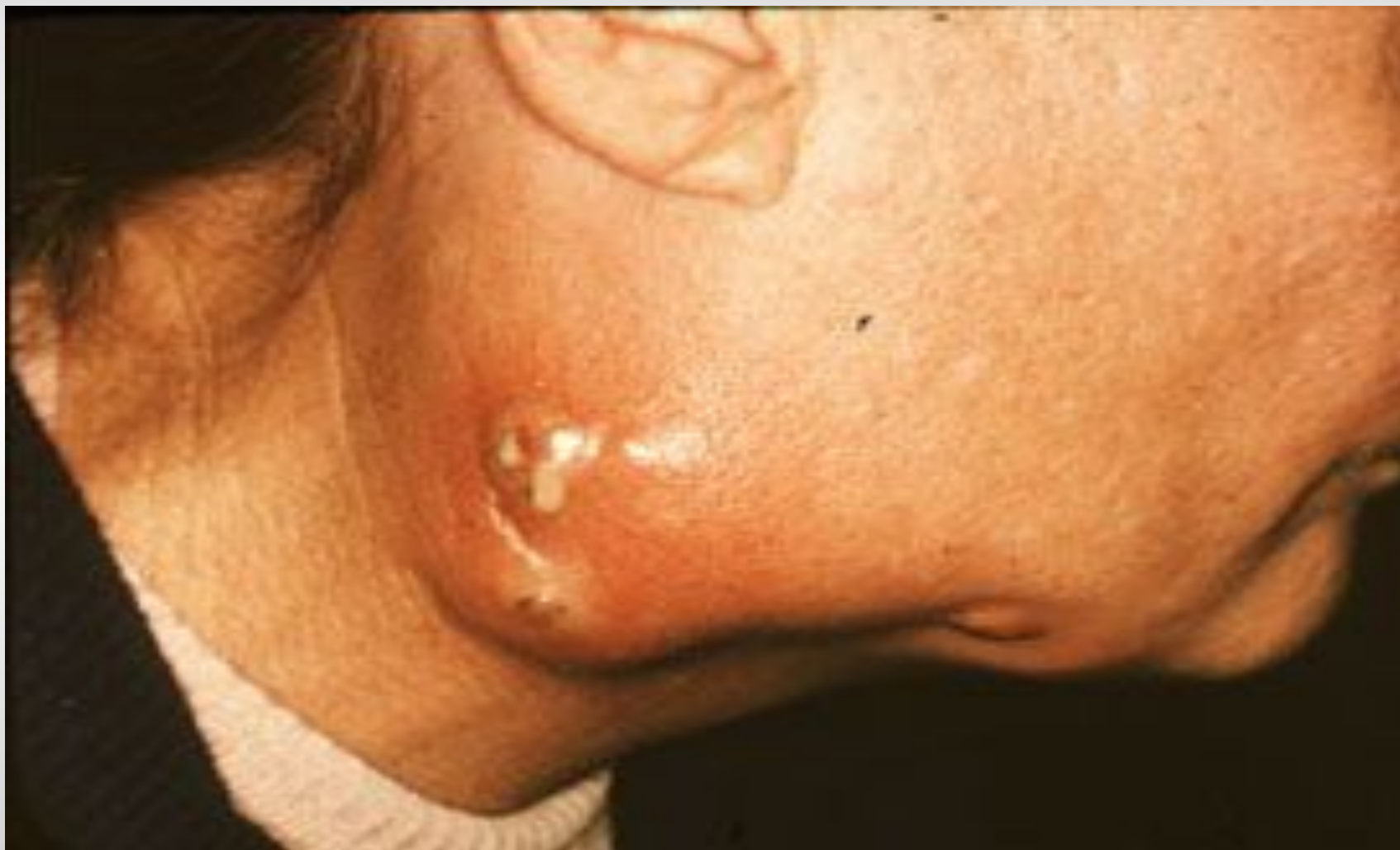Ромбовидный глосит



Амелобластома



Острый гнойный сиалоаденит



Atherosclerosis of aorta

Атеросклероз аорты

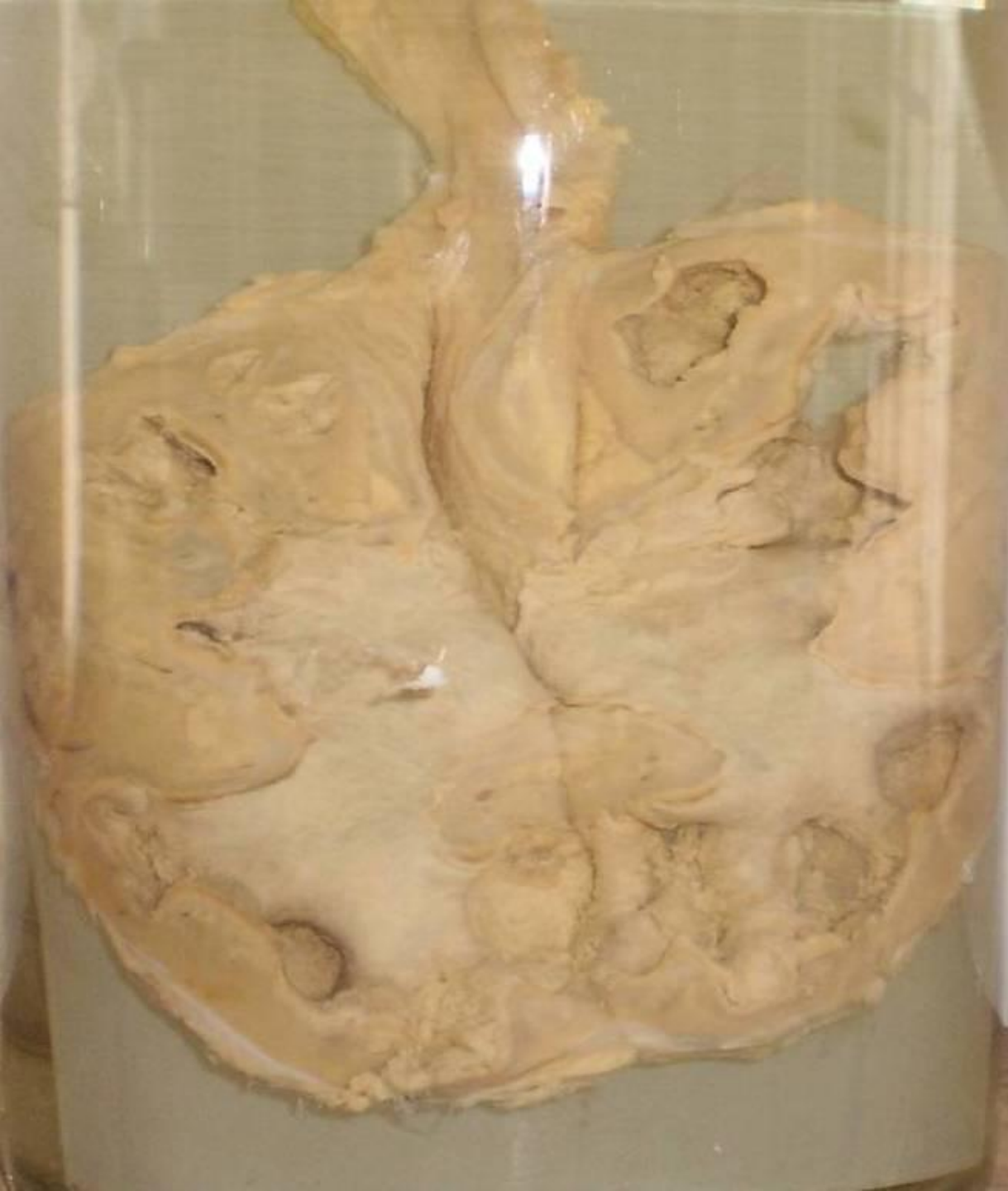



Miliary tuberculosis

Милиарный туберкулез





Tuberculosis of
the kidney

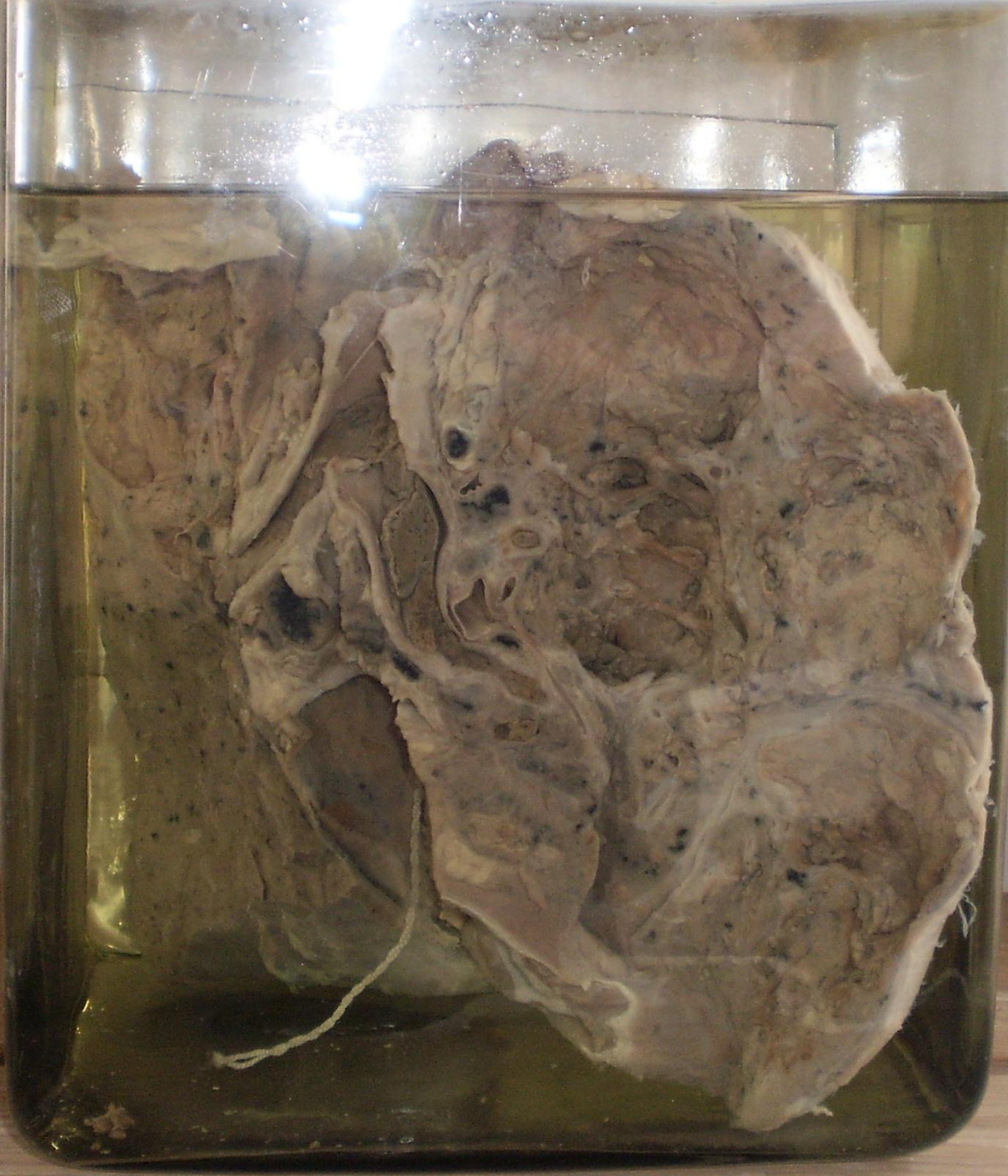Туберкулез
почки





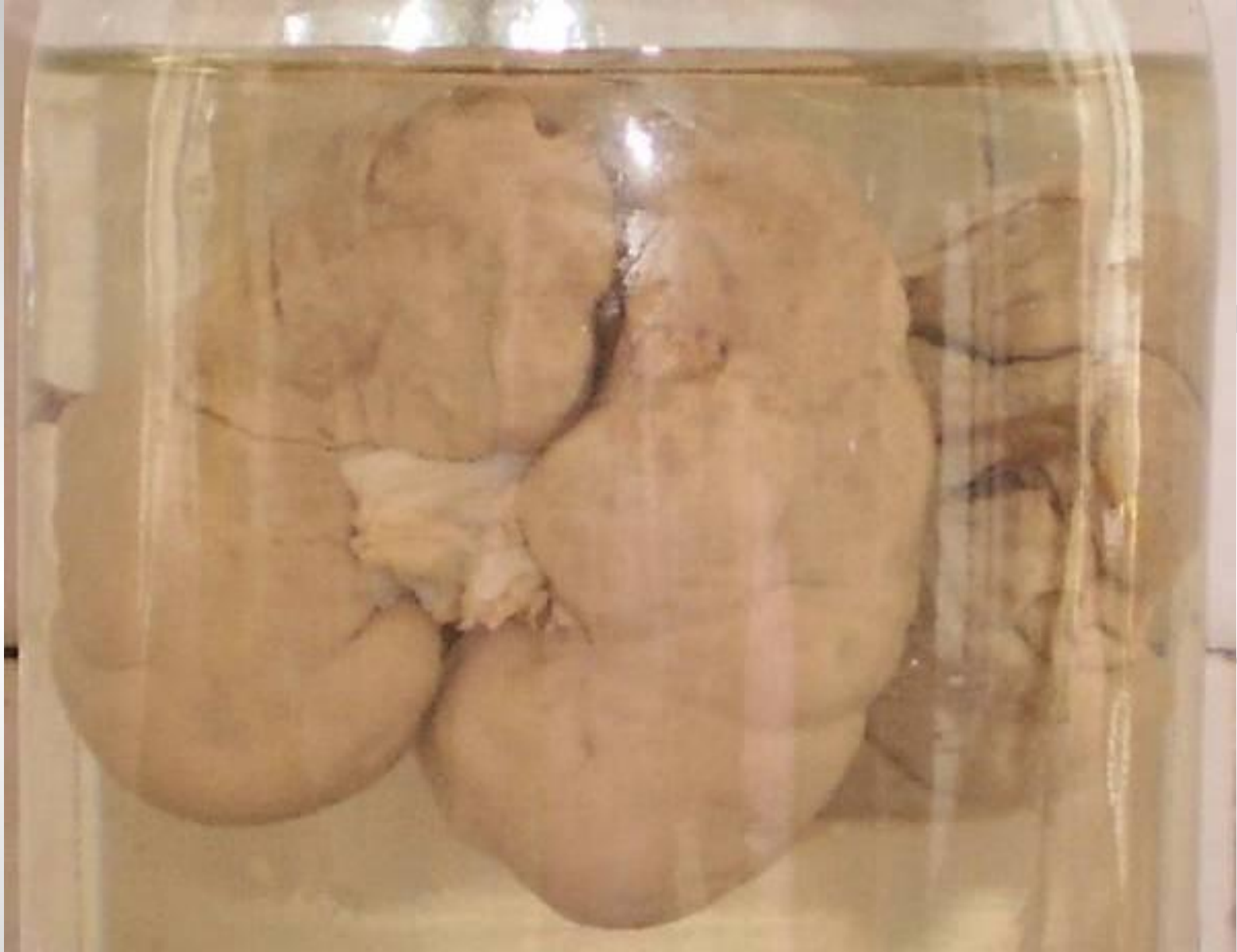
Primary tuberculosis (Gon's complex) with mixed generalization

Первичный туберкулез (комплекс Гона) со смешанной генерализацией



Fibro-cavernous
tuberculosis of
lungs with
bleeding

Фиброзно-
кавернозный
туберкулез
легких с
кровотечением




Nephrocirrhosis

Нефросклероз



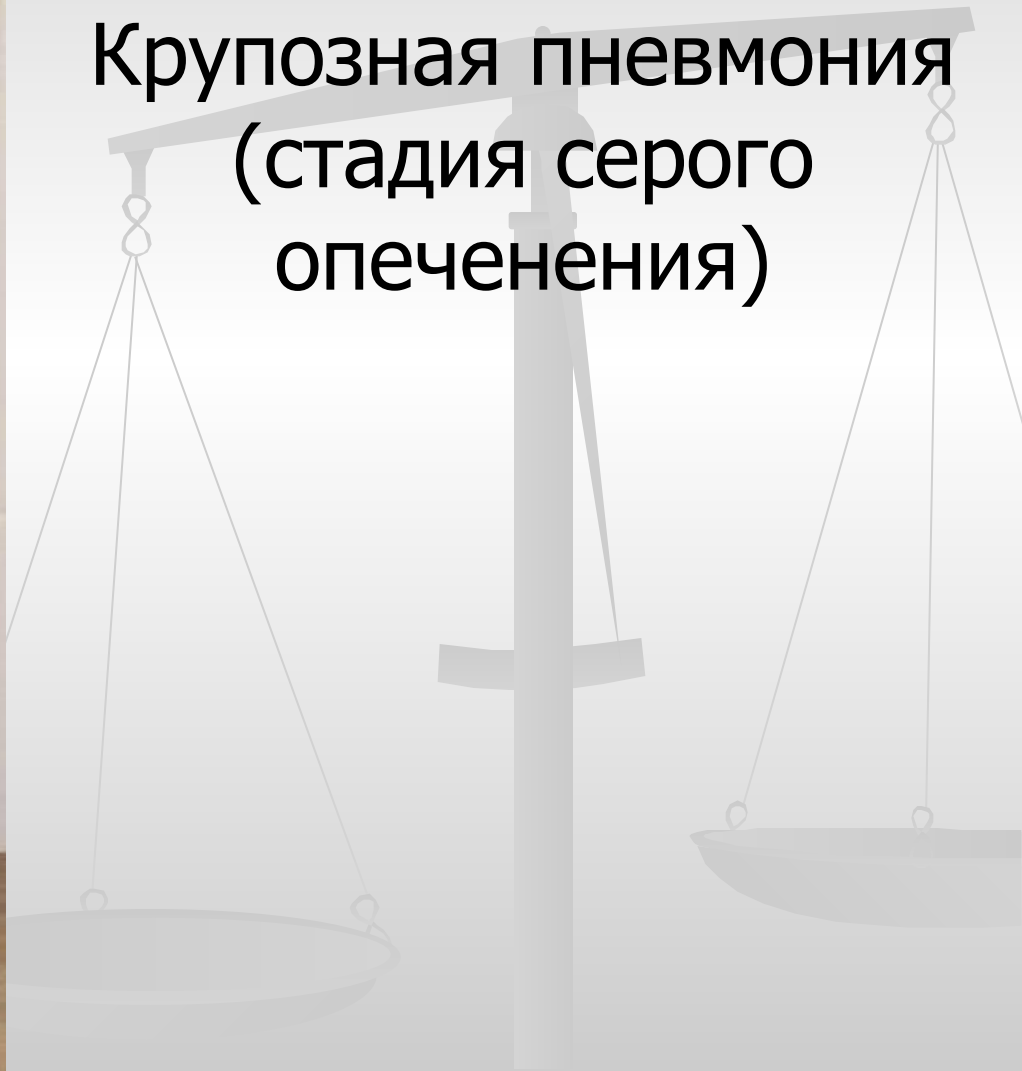
Острый
гломерулонеф
рит





Croupous pneumonia
(stage of the grey
hepatization)

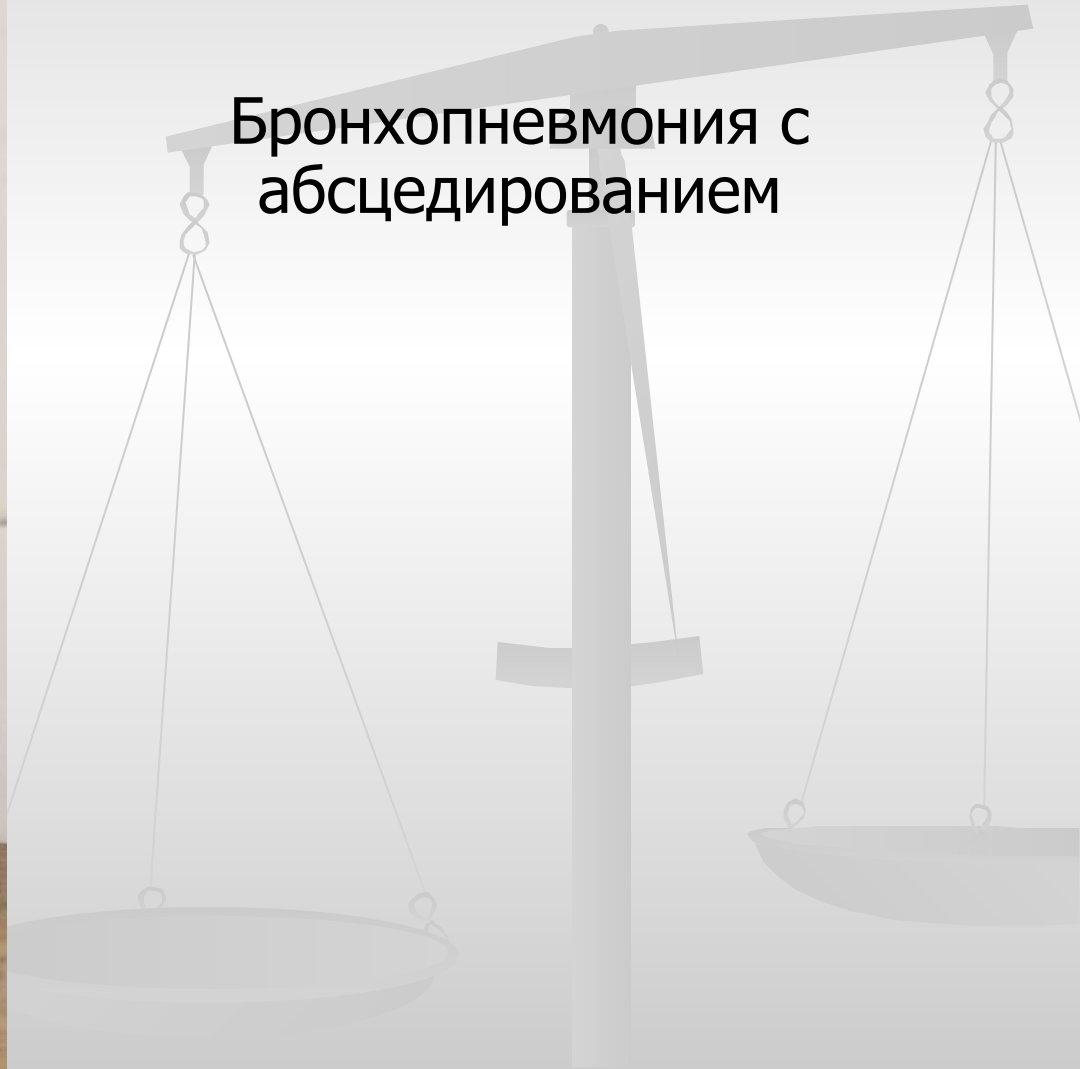
Крупозная пневмония
(стадия серого
опеченения)

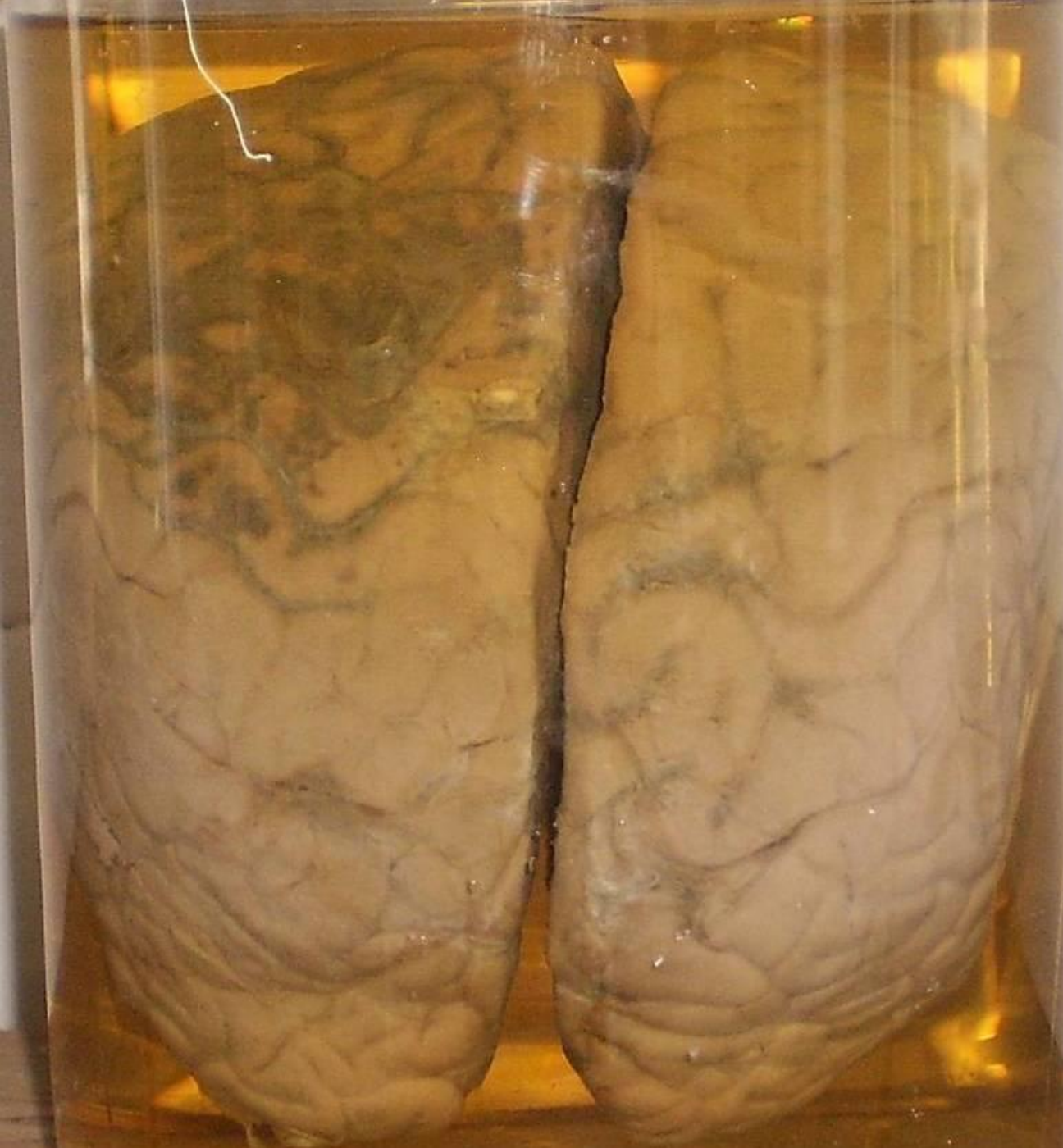




Pus bronchopneumonia with abscesses

Бронхопневмония с абсцедированием





Subarachnoid
Hemorrhage

Субарахноид
альное
кровоизлияни
е

