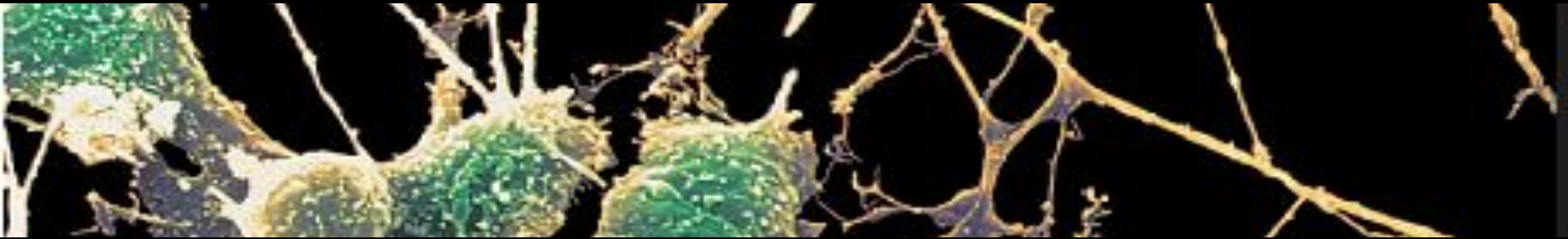


# АНАТОМИЯ ГОЛОВНОГО МОЗГА



- 1. Промежуточный мозг: топография и основные части, ядра и выполняемые функции.**
- 2. Конечный мозг: доли конечного мозга, локализация функций в коре больших полушарий, клеточная организация коры больших полушарий.**
- 3. Базальные ядра конечного мозга. Понятие о стриопаллидарной системе, нео- и палеостриатуме.**
- 4. Лимбическая система.**
- 5. Белое вещество конечного мозга: свод и мозолистое тело. Типы проводящих путей, классификация проекционных волокон.**

# Промежуточный мозг (*DIENCEPHALON*)

Залегает под мозолистым телом, включает: зрительные бугры (*таламус*), надбугорье (*эпиталамус*), подбугорье (*гипоталамус*). Полостью промежуточного мозга является 3-й желудочек.

**ТАЛАМУС** (зрительный бугор) – «ворота к коре головного мозга». Левый и правый таламусы соединены комиссурой – межталамической спайкой.

Серое вещество таламуса разделено прослойками белого вещества (пластинками) на переднюю, среднюю, латеральную и заднюю части, которые можно видеть на фронтальном срезе промежуточного мозга.

# **I. Передняя и вентральная** группы ядер таламуса (*несенсорные релейные*).

- Передние ядра (формирование эмоций и памяти) – связаны с (!) сосцевидными телами гипоталамуса, (!) лимбической системой и гиппокампом.
- Вентральные ядра (регуляция движений) – связаны с (!) базальными ядрами конечного мозга, (!) зубчатыми я. мозжечка и (!) красным я. среднего мозга. Имеют двухсторонние связи с корой предцентральной извилины. Поражается при болезни Паркинсона.

**II. Средняя** группа ядер таламуса расположена в стенке III желудочка под эпендимой (*неспецифические ядра*). **Ретикулярные и внутримышечные ядра** – выполняют роль посредника между стволом мозга, мозжечком и конечным мозгом.

# Группы ядер таламуса



■ латеральные я.

■ средние я.

■ вентральные я.

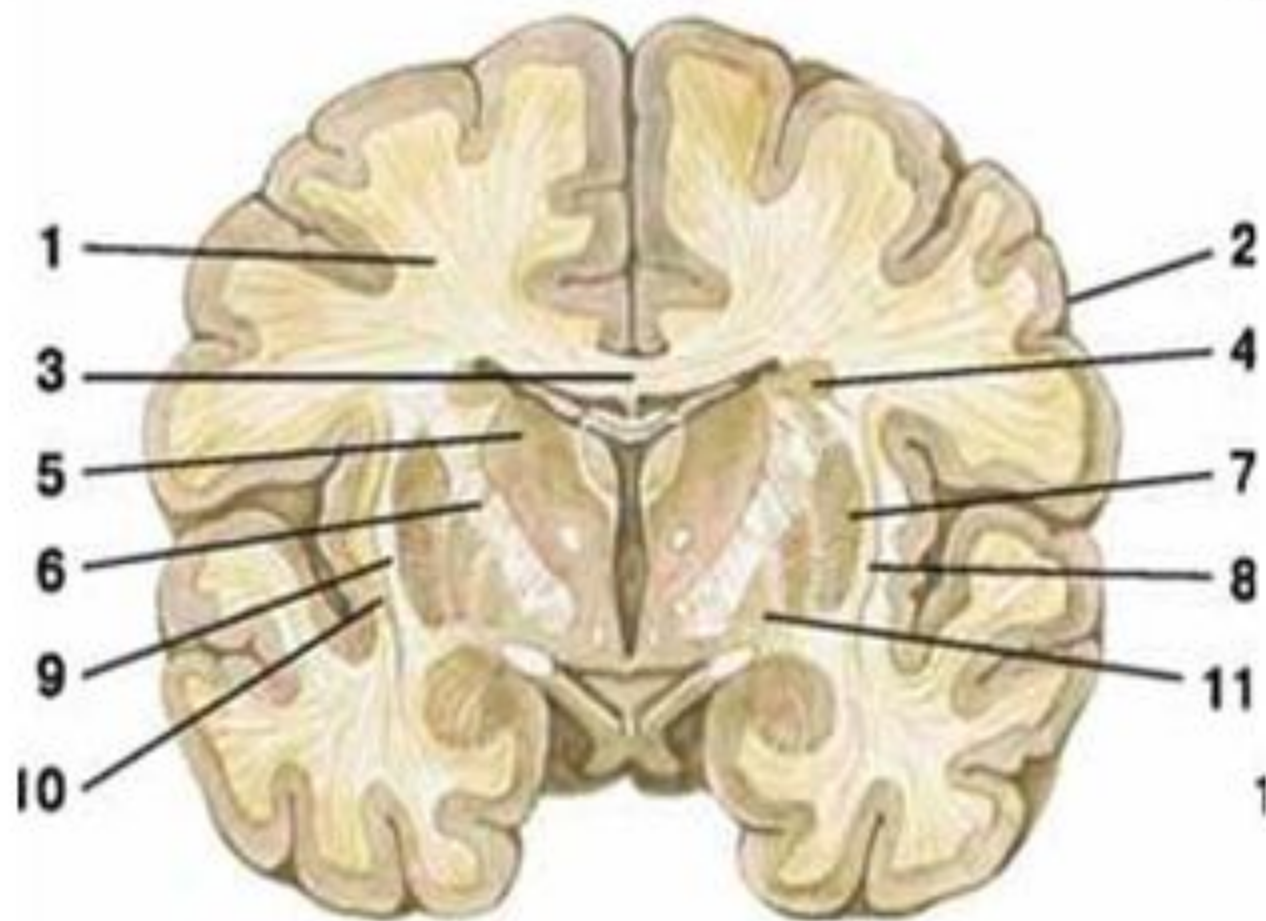■ передние я.

■ латеральные  
коленчатые тела

# Головной мозг фронтальный разрез

- 1 — белое вещество головного мозга;
- 2 — кора головного мозга;
- 3 — мозолистое тело;
- 4 — хвостатое ядро;
- 5 — таламус;

- 6 — внутренняя капсула;
- 7 — чечевицеобразное ядро;
- 8 — скорлупа;
- 9 — наружная капсула;
- 10 — ограда;
- 11 — бледный шар



**IV. Задние** ядра (*сенсорные релейные*) – переключают афферентные импульсы в первичную сенсорную кору. Характерна топографическая проекция периферии (т.н. *соматотопия*).

- **вентральные задние я.** Связаны с волокнами медиальной петли, обоих спиноталамических путей, от вкусовых рецепторов (раздражение вызывает фантомные ощущения);
- **я. латерального коленчатого тела.** Связаны со зрительными трактами (зрительные ощущения) и с верхними холмиками четверохолмия (зрительные ориентировочные рефлекс);
- **я. медиального коленчатого тела.** Связаны со слуховыми трактами (латеральной петлей). Отростки нейронов направляются в височную кору (слуховые ощущения) и нижними холмиками четверохолмий (слуховые ориентировочные рефлекс);

## IV. Задние ядра

- **я. подушки** (*ассоциативные*). Связывают между собой ядра таламуса и передают ее на зрительную, соматосенсорную и слуховую кору ГМ.

**V. Латеральные ядра** (*ассоциативные*) – переключают сигналы от ядер таламуса (зрительных, слуховых, соматосенсорных) в ассоциативную теменную кору (узнавание предметов, формирование схемы тела, целенаправленные движения).

Ядра, дающие четко очерченные проекции в сенсорную кору больших полушарий, называют **специфическими**, или проекционными. **Неспецифические** ядра связаны с ретикулярной формацией и дают в коре полушарий диффузные проекции.

# ГИПОТАЛАМУС

Участвует в образовании дна III желудочка.

Гипоталамическая область состоит из:

- 1) зрительного перекреста со зрительными трактами,
- 2) серого бугра с воронкой,
- 3) гипофиза,
- 4) сосцевидных тел.



В гипоталамусе различают четыре группы ядер:

## I. Передняя группа ядер

- нейроны, участвующие в регуляции сердечной деятельности и секреторной активности желез,
- ядра *надхиазматическое*, *надоптическое*, *паравентрикулярное* – секретируют и транспортируют в **нейрогипофиз** гормон **вазопрессин** (антидиуретический), регулирующий процесс обратного всасывания воды в почках и гормон **окситоцин**, регулирующий сокращение матки, образование молока в молочных железах.

## **II. Промежуточная гипоталамическая область.**

*Серобугорные ядра* - выделяют нейропептиды, регулирующие активность **аденогипофиза** (переднего гипофиза) т.н. ***рилизинг гормоны***.

## **III. Задняя гипоталамическая область.**

*Ядра сосцевидных тел*, а также *заднее гипоталамическое ядро*.

- сосцевидные тела связаны с ядрами таламуса и среднего и продолговатого мозга. Предположительно связаны с обонятельными функциями.

- заднее гипоталамическое ядро участвует в регуляции кровообращения, перистальтики и уровня сахара в крови.

# Функции ядер гипоталамуса

- **Высший центр регуляции вегетативных функций**
- **Терморегуляторная** (центр теплоотдачи и теплопродукции в переднем и заднем гипоталамусе);
- **Пищевое поведение** (центр голода и насыщения в латеральном и вентромедиальном гипоталамусе);
- **Питьевое поведение** (центр жажды в переднем гипоталамусе);
- **Половое поведение** (промежуточный гипоталамус);
- **Оборонительное поведение** (ядра локализованы диффузно)
- **Поведение «бодрствование-сон»** (центр сна и бодрствования в переднем и заднем гипоталамусе соответственно)

# ЭПИТАЛАМУС

Включает **эпифиз** (шишковидное тело) - железу внутренней секреции и **ядра поводков** (относят к подкорковым центрам обоняния).

Эпифиз в темноте вырабатывает гормон мелатонин.

**Мелатонин** выполняет следующие регуляторные функции:

- Регулирует суточные ритмы;
- Тормозит секрецию гонадотропинов (гормонов стимулирующих половое созревание)
- Тормозит секрецию других гормонов **аденогипофиза** — кортикотропина, тиреотропина, соматотропина (это означает торможение синтеза гормонов коры надпочечников, щитовидной железы).

# Общий план строения конечного мозга

- Конечный мозг имеет вид объемистых полушарий, отделенных друг от друга **продольной щелью**.
- В глубине щели расположено соединяющее их **мозолистое тело** (кроме мозолистого тела полушария соединяются также передней, задней спайками и спайкой свода).
- Каждое полушарие имеет пять долей: **лобную, теменную, затылочную, височную, островковую**.
- Центральная борозда (**роландова**) отделяет лобную долю от теменной, латеральная борозда (**сильвиева**) височную от лобной и теменной, **теменно-затылочная** борозда разделяет теменную и затылочную доли. В глубине латеральной борозды располагается островковая доля. Более мелкие борозды делят доли на извилины.

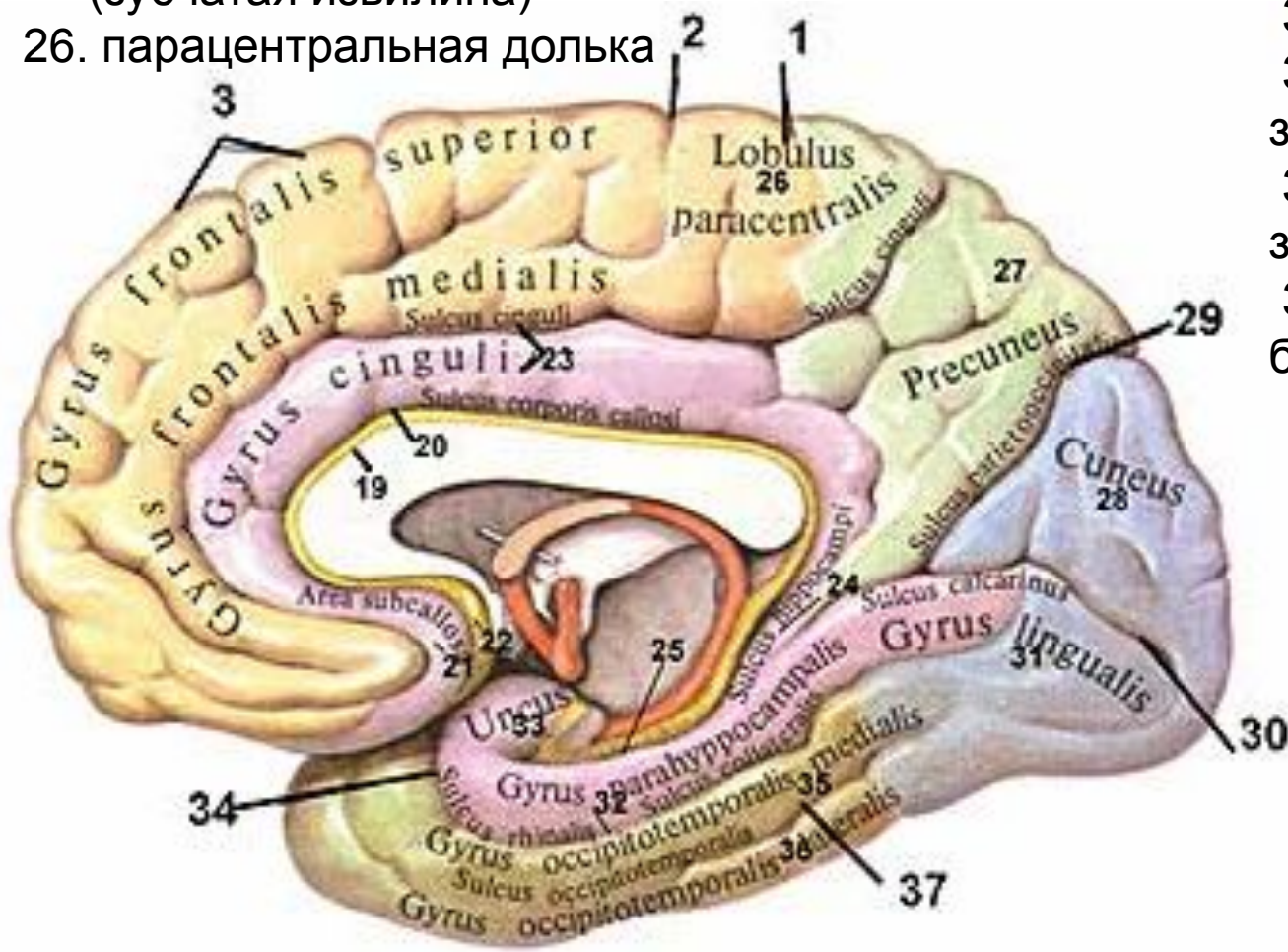
# Медиальная поверхность полушария большого мозга

- Медиальная поверхность полушарий образована всеми долями, кроме островковой. Борозда мозолистого тела (огибает его сверху) отделяет мозолистое тело от **поясной извилины**, направляется книзу и вперед и продолжается в борозду гиппокампа.
- Книзу и кзади поясная извилина переходит в **парагиппокампальную** извилину, которая заканчивается спереди **крючком** и ограничена сверху бороздой гиппокампа. Поясную извилину, перешеек и парагиппокампальную извилину объединяют под названием сводчатой извилины. В глубине борозды гиппокампа расположена зубчатая извилина.

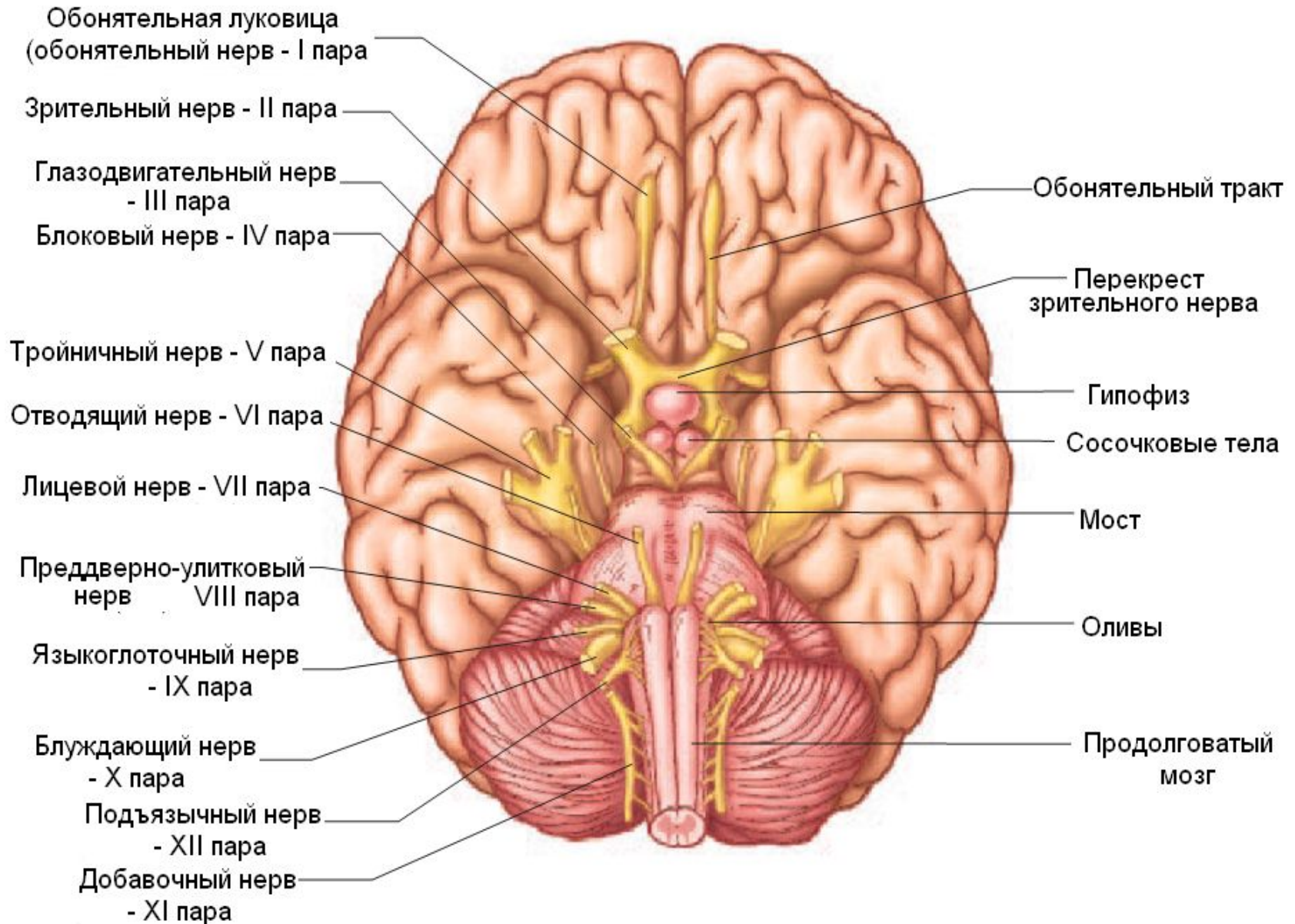
- 19. мозолистое тело и его борозда
- 20. серое вещество мозолистого тела
- 21. подмозолистое поле
- 22. околоконечная извилина
- 23. поясная бор. и извилина
- 24. перешеек поясной извилины
- 25. гиппокампальная борозда (зубчатая извилина)
- 26. парацентральная долька

- 27. предклинье
- 28. клин
- 29. теменнозатылочная борозда
- 30. шпорная борозда
- 31. язычковая извилина
- 32. парагиппокампальная борозда и извилина

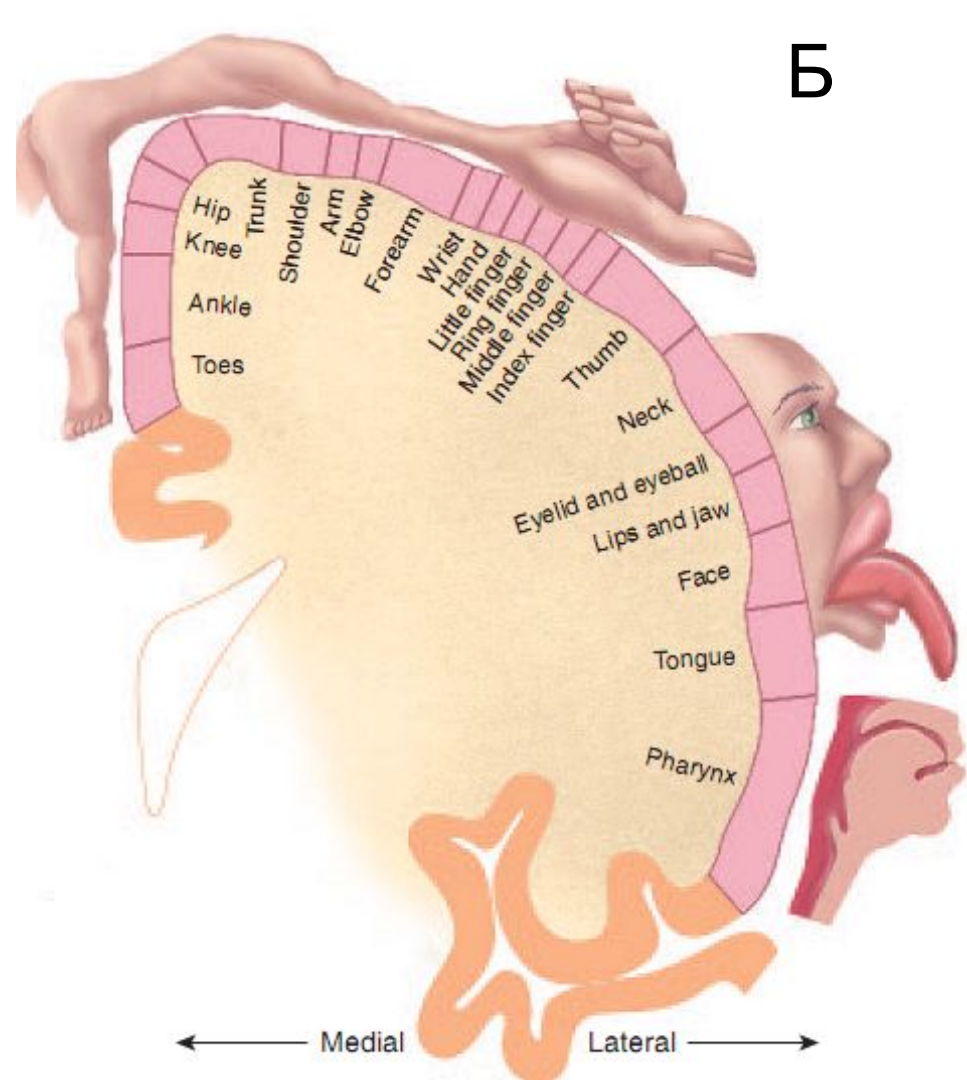
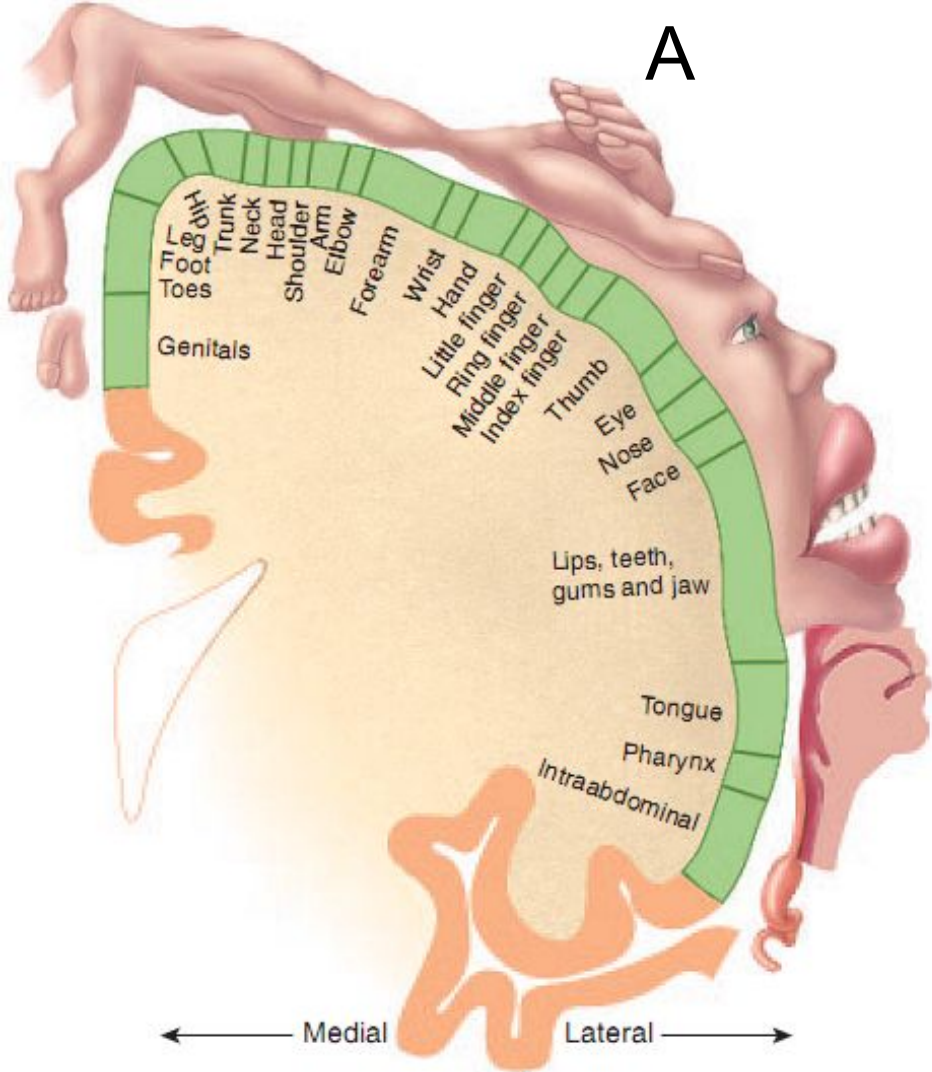
- 33. крючок
- 34. носовая борозда
- 35. медиальная височно-затылочная
- 36. латеральная височно-затылочная извилина
- 37. височно-затылочная борозда



# Нижняя поверхность (основание) ГОЛОВНОГО МОЗГА







«Гомункулус» Уайлдера Пенфилда

А – первичная соматосенсорная кора

Б – первичная соматомоторная кора

Вместе с электрофизиологом Гербертом Джаспером У. Пенфилд картировал кору головного мозга

# Лимбическая система (круг Пейпца)

- Гиппокамп (внутренняя височная извилина)
- Зубчатая извилина
- Парагиппокампальная извилина
- Поясная извилина
- Подкорковые ядра (миндалина, ядра перегородки)
- Передний таламус и гипоталамус

# Функции лимбической системы

- Формирование эмоций;
- Процессы обучения и памяти (кратковременной и долговременной);
- Поведенческие реакции (агрессивно-оборонительные, пищевые, половые;
- Поддержание постоянства внутренней среды (гомеостаза) через регуляцию висцеральных функций

Серое вещество представлено:

- корой (древней, старой, промежуточной и новой)
- Базальными ядрами (хвостатым, чечевицеобразным, оградой)

# Цитоархитектоника коры больших полушарий

Наиболее крупные отделы коры головного мозга:

- древняя кора (**палеокортекс**) – обонятельные извилины, обонятельные треугольники. Состоит из одного слоя клеток, нечетко отделённого от нижележащих подкорковых ядер;
- старая кора (**архикортекс**) – гиппокамп, зубчатая и поясная извилины. Полностью отделена от подкорковых ядер и представлена чаще всего 2 или 3 слоями клеток;
- новая кора (**неокортекс**) – состоит из 6 или 7 слоев клеток;
- межуточная кора – переходные структуры между полями старой и новой коры, между древней и новой корой. Состоят из 4 или 5 слоев клеток.

# Типичной для млекопитающих является шестислойная кора:

1) Верхний **молекулярный** слой – мелкие клетки, волокна пирамидных клеток, таламо-кортикальные волокна от неспецифических ядер таламуса, регулирующих уровень возбудимости корковых нейронов.

2) **Наружный зернистый** слой содержит мелкие звездчатые клетки и малые пирамидные клетки.

3) **Наружный пирамидный** слой – из пирамидных клеток средней величины (отростки клеток 2-го и 3-го слоев образуют ассоциативные корковые связи).

4) **Внутренний зернистый** слой состоит из звездчатых клеток или клеток-зерен. В этом слое оканчиваются таламо-кортикальные волокна от специфических (проекционных) ядер таламуса.

5) **Внутренний пирамидный** слой содержит особенно большие пирамидные нейроны. Наиболее крупные из них называют *гигантскими клетками Беца* (встречаются в предцентральной извилине). Аксоны формируют кортикоспинальный (пирамидный) и кортикобульбарный тракты. Функция – координация целенаправленных двигательных актов.

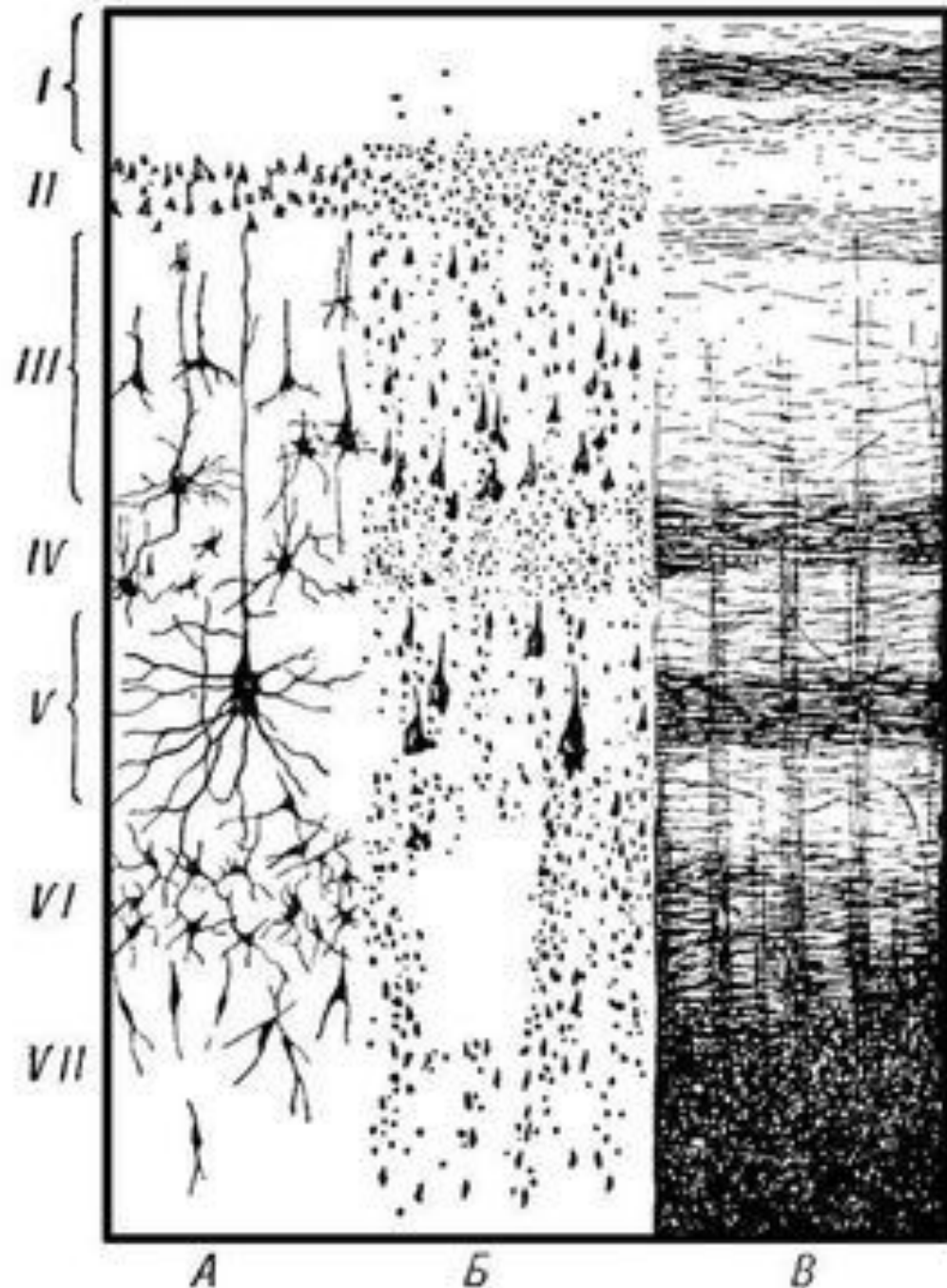
6) **Полиморфный слой** (веретеновидных клеток) переходит непосредственно в белое вещество больших полушарий. Аксоны нейронов образуют кортикоталамические пути.

# Строение коры больших полушарий:

А - слои коры,  
Б - цитоархитектоника, В -  
миелоархитектоника;

Слои:

I - молекулярный,  
II - наружный зернистый, III  
– внешний слой  
пирамидных клеток  
(средних пирамид),  
IV - внутренний зернистый,  
V - внутренний пирамидный,  
VI - полиморфный,  
VII - белое вещество;



# Кора больших полушарий

- Первичные проекционные зоны (характерна мономодальность и соматотопия)
- Вторичные проекционные зоны (соматотопия отсутствует, но характерна мономодальность)
- Ассоциативные зоны (полиmodalны)



# Проекционные зоны коры (по Корбиниану Бродману)

- Первичная и вторичная двигательная область коры – прецентральная извилина (4,6 поля).
- Первичная соматосенсорная область – постцентральная извилина (поля 1,2,3).
- Первичная зрительная область (поле 17) – затылочная доля. зрительная область (поля 18, 19) – зрительное внимание, движение глаз.
- Первичная проекционная зона слухового анализатора (поля 41,42) – верхний край височной доли.



# Ассоциативные зоны коры

- Теменные ассоциативные поля – оценка биологически значимой информации и восприятие пространственных отношений окружающего мира (эволюционная надстройка над зрительной проекционной зоной).
- Лобные доли связаны с лимбической системой, контролируют оценку мотивации поведения, программирование сложных поведенческих актов, участвуют в управлении движениями, интеграции сведений о пространстве и времени.
- Височные доли анализ речи своей и чужой.

# Базальные ядра

**Полосатое тело** (вместе с черной субстанцией среднего мозга образуют **стриопаллидарную систему**) - принято выделять хвостатое ядро и чечевицеобразное ядро. Часть экстрапирамидной системы и высший регулирующий центр вегетативных функций связанных с терморегуляцией, углеводным обменом

- **Хвостатое ядро** имеет утолщенную переднюю часть (головка), которое прилегает к переднему рогу бокового желудочка, и утонченный задний отдел, который прилегает к таламусу, отделяясь от него полоской белого вещества.
- **Чечевицеобразное ядро** – залегает латеральнее таламуса (различают скопления серого вещества, называемые скорлупой и бледным шаром). Нейроны бледного шара образуют палеостриатум, а скорлупа и хвостатое ядро – неостриатум

- **Ограда**, ядро расположено латеральнее чечевицеобразного ядра, является частью базальных ядер.
- **Миндалевидное тело** расположено в переднем конце височной доли. Относится к подкорковым обонятельным центрам.

Между хвостатым и чечевицеобразным ядрами находится прослойка белого вещества - **внутренняя капсула** (проекционные волокна от коры к стволовым структурам и СМ).

# Функции базальных ядер:

Участвуют в **планировании, выборе, инициации, реализации и прекращении** движений, регуляции их скорости, точности и плавности. В наибольшей степени они задействованы при выполнении:

- **приобретенных**, а не рефлекторных движений,
  - **заученных** (автоматизированных), а не новых незнакомых действий, требующих сознательного контроля,
  - **последовательных** (многоэтапных) или одновременно выполняемых, а не простых движений.
- При поражениях базальных ганглиев страдает гибкость, плавность движений, затруднена способность приобретать новые навыки, а обучение происходит медленно и менее эффективно.

# БЕЛОЕ ВЕЩЕСТВО ПОЛУШАРИЙ

Все нервные волокна представлены тремя системами проводящих путей конечного мозга:

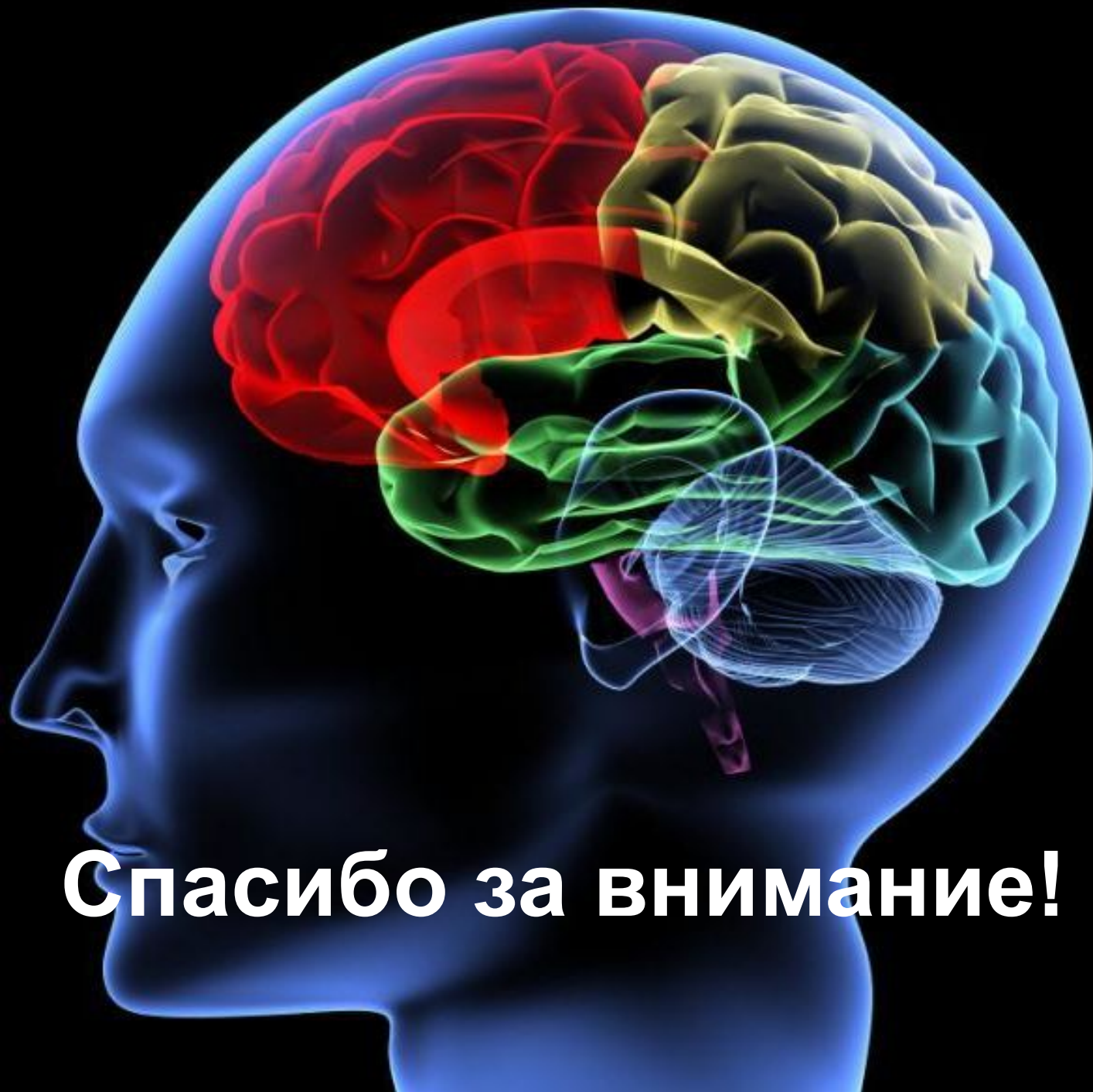- ассоциативными;
- комиссуральными;
- проекционными.

- **Ассоциативные волокна** – связывают различные участки коры одного полушария. Они разделяются на короткие и длинные. Первые связывают между собой соседние извилины, вторые – более отдаленные друг от друга участки коры.
- **Комиссуральные волокна** – входят в состав мозговых спаек и соединяют симметричные части больших полушарий. Самая большая из них – мозолистое тело.
- **Проекционные волокна** – связывают кору с нижележащими отделами ЦНС (таламусом, стволовыми структурами, спинным мозгом).



# Проекционные волокна

- **Пирамидный** (кортикоспинальный) тракт – обеспечивает проведение импульсов к мышцам туловища и конечностей (произвольные движения);
- **Кортиконуклеарный** тракт – проводящие пути к двигательным ядрам головных нервов;
- **Кортикомостовой** тракт – волокна направляются от коры к ядрам моста, а затем в составе средних ножек мозжечка в мозжечок;
- **Таламокортикальный** и **кортикоталамический** тракты - от зрительного бугра к коре и от коры к таламусу.



**Спасибо за внимание!**