# Plastic surgery

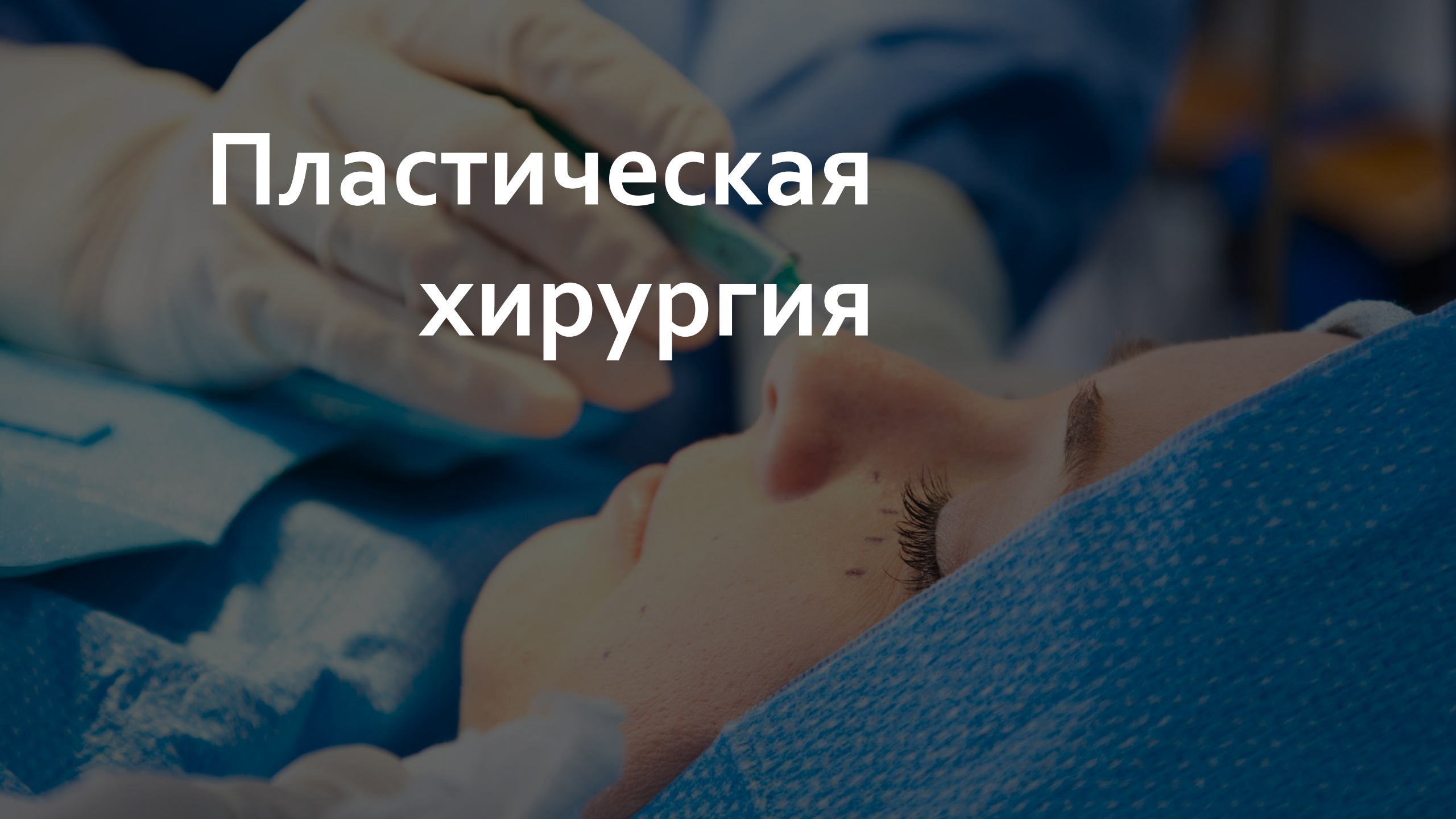

# Пластическая хирургия

# What is plastic surgery?

- Plastic and reconstructive surgery is a branch of surgery that specializes in restoring form and function to damaged or missing tissues and skin. The causes of such defects are usually related to surgery, injury, illness or congenital abnormality.

# Что такое пластическая хирургия?

- Пластическая и реконструктивная хирургия - это отрасль хирургии, которая специализируется на восстановлении формы и функций поврежденных или отсутствующих тканей и кожи. Причины таких дефектов обычно связаны с хирургическим вмешательством, травмой, болезнью или врожденной аномалией.

# Classification of plastic surgery

- **Reconstructive surgery** including craniofacial, hand, microsurgery and treatment of burns. It aims to reconstruct a part of body and improve its functioning.
- **Cosmetic surgery** aims to improve the appearance of the body and/or removing signs of aging.

# Классификация пластической хирургии

- Реконструктивная хирургия, включая черепно-лицевую, мануальную, микрохирургию и лечение ожогов. Она направлен на реконструкцию части тела и улучшение его функционирования.
- Косметическая хирургия направлена на улучшение внешнего вида тела и / или удаление признаков старения.

# Skin layers

- Epidermis: The superficial epidermis is composed of keratinized stratified squamous epithelium. The predominant cell type is the keratinocyte, which produces fibrous keratin to provide protective and waterproof functions to this layer.
- Dermis: The dermis is the middle layer of the skin. It is predominantly composed of connective tissue comprising collagen, elastin, ground substance and vascular plexus in a bundled and woven arrangement.
- Hypodermis: This is the deepest and thickest layer of the skin. The hypodermis predominantly consists of adipocytes.
- Skin appendages: ▌Hair follicles▌Sweat glands ▌Sebaceous glands.

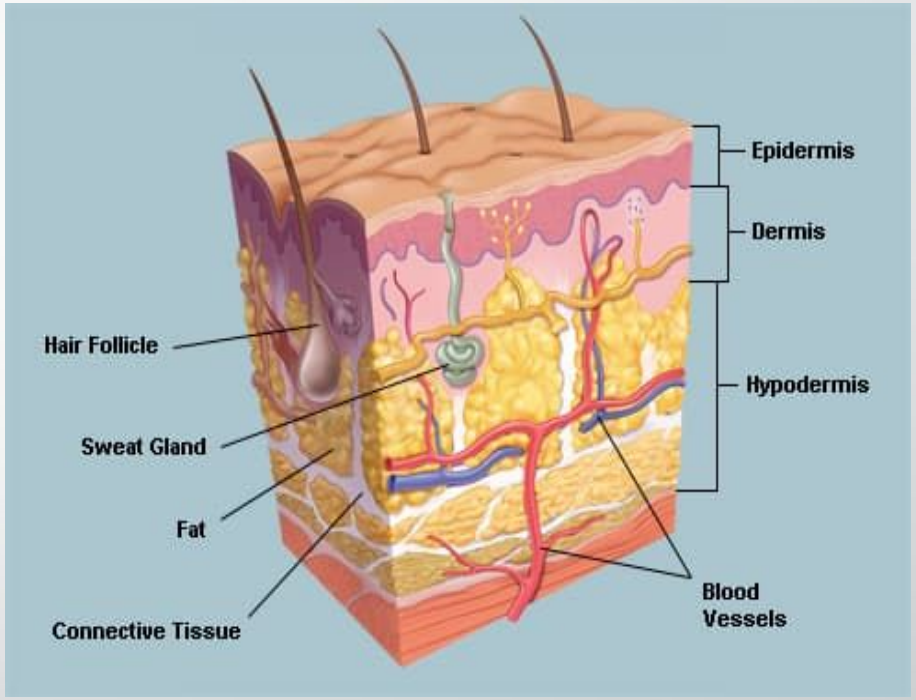

# Слои кожи

- Эпидермис: Поверхностный эпидермис состоит из ороговевшего многослойного плоского эпителия. Преобладающий тип клеток - кератиноциты, которые продуцируют волокнистый кератин, обеспечивающий защитные и водонепроницаемые функции этого слоя.
- Дерма: Средний слой кожи. Она преимущественно состоит из соединительной ткани, состоящей из коллагена, эластина, основного вещества и сосудистого сплетения в связках и тканях.
- Гиподерма: это самый глубокий и толстый слой кожи. Гиподерма преимущественно состоит из адипоцитов.
- Придатки кожи: ▌волосяные фолликулы ▌потовые железы ▌сальные железы.

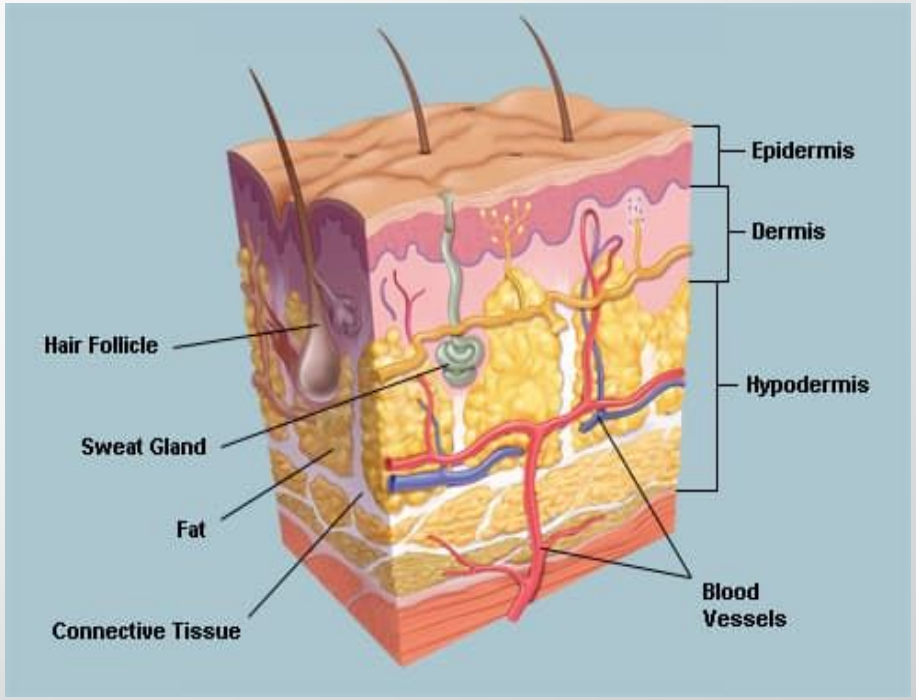

# Wound Healing and Sutures

- All sutures are foreign bodies and may increase the risk of wound infection if not used properly or left in place too long. The goal is to use the minimum suture required to keep the wound together until it heals.
- Deep (buried) or subcuticular sutures are beneficial in keeping wounds closed without leaving marks on the skin.
- External sutures are left in place just long enough to keep the wound closed because each extra day increases the risk of "railroad track" skin marking. Smaller sutures generally leave fewer skin marks and can lead to a better cosmetic result.

# Заживление ран и наложение швов

- Все швы представляют собой инородные тела и могут увеличивать риск инфицирования раны, если они наложены неправильно или слишком долго остаются на месте. Цель состоит в том, чтобы использовать минимум швов, необходимых для удержания раны вместе, пока она не заживет.
- Глубокие (заглубленные) или подкожные швы нужны для закрытия ран, не оставляя следов на коже.
- Наружные швы накладывают , чтобы рана оставалась закрытой, потому что каждый дополнительный день увеличивает риск появления пятен на коже «железнодорожных путей». Меньшие швы обычно оставляют меньше следов на коже и могут привести к лучшему косметическому результату.

# Instruments Needed

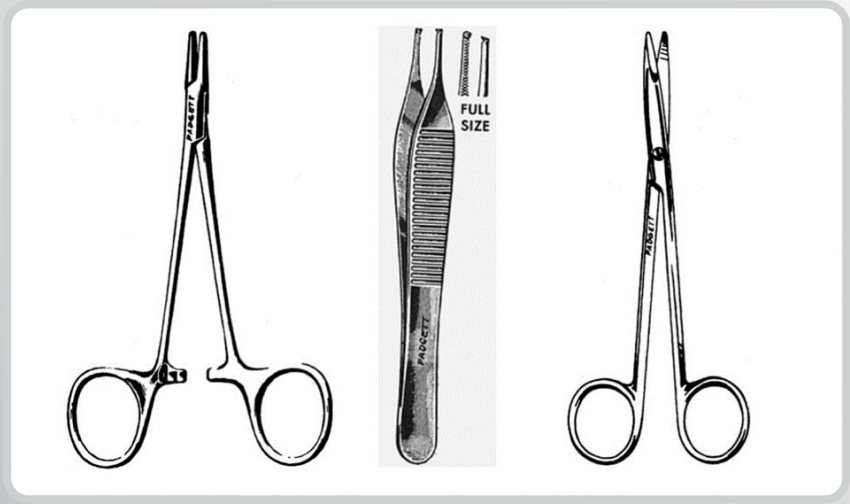


- Needle holder: used to grab onto the suture needle
- Forceps: used to hold the tissues gently and to grab the needle
- Suture scissors: used to cut the stitch from the rest of the suture material
- Scalpel: used to cut the skin to the desired shape before stitching

# Необходимые инструменты

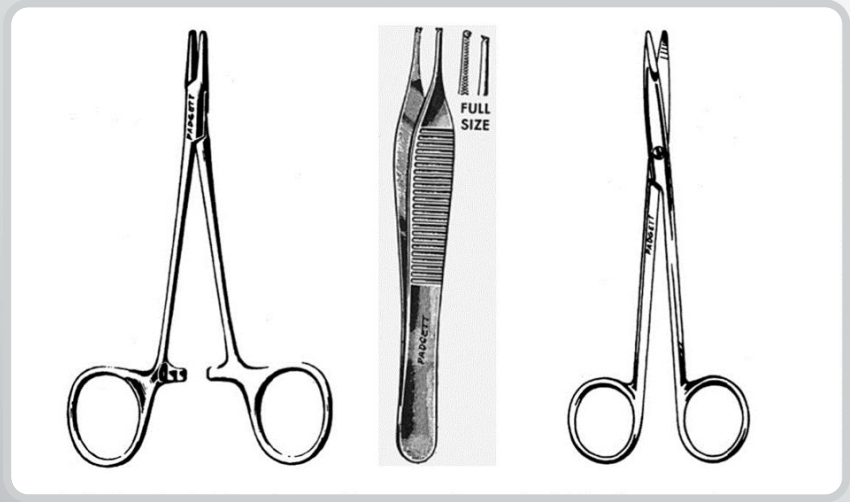


- Иглодержатель: используется для захвата шовной иглы.
- Щипцы: используются для мягкого удержания тканей и захвата иглы.
- Ножницы для наложения швов: используются для срезания шва от остальной части шовного материала.
- Скальпель: используется для обрезки кожи до желаемой формы перед сшиванием.

# Suture materials

1- Using a cutting needle

2- 10:0 size for micro vascular anastomoses

3- 5:0 or 6:0 size in the face

4- 3:0 or 4:0 size on the areas where cosmetic concerns are less important.

# Шовные материалы

1- Использование режущей иглы

2-10: 0 размер для микрососудистых анастомозов

3-5: 0 или 6: 0 размер по лицу

4–3: 0 или 4: 0 на тех участках, где косметические проблемы менее важны.

| Suture | Composition | Color | Absorption + (slow) to ++++ (rapid) | Breaking Strength + (weak) to ++++ (strong) | Tissue Reaction + (low) to ++++ (high) | Uses | Caveats |
|---|---|---|---|---|---|---|---|
| Braided synthetic Vicryl (Ethicon) Polysorb and Dexon (Syneture) | Copolymer of glycolide and lactide (Vicryl and Polysorb) or homopolymer of glycolic acid (Dexon) | Undyed (white) or dyed (violet or green) | ++ | +++ | ++ | Interrupted deep dermal closure, oral mucosa, vessel ligation | Use as interrupted than running sub suture. |
| Braided synthetic Vicryl Rapide (Ethicon) | Copolymer of glycolide and lactide | Undyed (white) or dyed (violet or green) | ++++ | +++ | ++ | Interrupted deep dermal closure, oral mucosa, vessel ligation | Use as interrupted than running sub suture. Can be substituted plain gut due to absorption. |
| Monofilament synthetic PDS II and Monocryl (Ethicon) Maxon, Biosyn, and Caprosyn (Syneture) | Various polymers | Undyed (clear) or dyed (violet) | + (PDS II, Maxon); ++ (Monocryl, Biosyn); ++++ (Caprosyn) | + (Caprosyn); ++ (Monocryl, Biosyn); +++ (Maxon) | ++ | Subcuticular closure, fascia | Causes less tissue r but requires four ties for secure kn Leave knot on outs skin for subcuticu closure (see text). |
| Plain gut | Serosa of beef intestine or submucosa of sheep intestine | Light tan | ++++ | + | ++++ | Eyelid close to lid margin (where suture removal would be difficult) | Use five ties, becau tends to untie wh |
| Chromic gut | Same as above, but treated with chromic salts to delay absorption | Brown | +++ | + | +++ | Oral and nasal mucosa | When used inside t mouth, it is usual within 1 to 2 wee |
| Fast-absorbing gut | Plain gut treated with heat to facilitate more rapid absorption | Light tan | ++++ | + | ++++ | Facial wounds under low tension | Maintains strength 7 days and is cor absorbed within weeks. |

| Suture | Composition | Color | Breaking Strength + (weak) to ++++ (strong) | Construction | Caveats |
|---|---|---|---|---|---|
| Nylon<br>Ethilon and Nurolon (Ethicon)<br>Dermalon, Monosof, and Surgilon (Syneture) | Synthetic polymer of Nylon 6 | Undyed (clear) or dyed (black or blue) | +++ | Ethilon and Monosof: black monofilament<br>Dermalon: blue monofilament<br>Nurolon and Surgilon: black braided | Is ideal for epidermal closure. |
| Polypropylene<br>Prolene (Ethicon)<br>Surgipro (Syneture) | Synthetic polymer of polypropylene (Prolene) or polypropylene and polyethylene (Surgipro) | Undyed (clear) or dyed (blue) | +++ | Monofilament | Is ideal for epidermal closure and subcuticular pull-out suture (slides out easier than nylon); also useful in hair-bearing scalp. |
| Silk | Protein-rich thread spun by silkworms | Black or white | ++ | Braided | Can be used for closure of oral mucosa, but requires removal.<br>Used mainly for vessel ligation and bowel anastomoses. |

# Suturing techniques

- When suturing the edges of a wound together, it is important to evert the skin edges—that is, to get the underlying dermis from both sides of the wound to touch.
- For the wound to heal, the dermal elements must meet and heal together. If the edges are inverted (the epidermis turns in and touches the epidermis of the other side), the wound will not heal as quickly or as well as you would like. The suture technique that you choose is important to achieve optimal wound healing.

# Техника наложения швов

- При сшивании краев раны важно вывернуть края кожи, то есть, чтобы нижележащая дерма с обеих сторон раны соприкасалась.
- Чтобы рана зажила, кожные элементы должны встретиться и зажить вместе. Если края перевернуты (эпидермис заворачивается и касается эпидермиса другой стороны), рана не заживет так быстро и так хорошо, как хотелось бы. Выбранная вами техника наложения швов важна для достижения оптимального заживления ран.

# 1. Simple interrupted sutures

- This is the most used suturing technique, named because each suture is individually placed and tied. The needle is first introduced into the skin at a 90° angle and then advanced through the dermis and out via the opposite dermal and epidermal layers using a rotational wrist movement.
- The sutures are usually placed 1–2 mm from the edge of the wound and approximately 5–7 mm from each other.
- Simple interrupted sutures are particularly useful if there is concern about the cleanliness of a wound. If any part of the wound looks suspicious for infection, the relevant sutures can be removed without disrupting the entire closure.

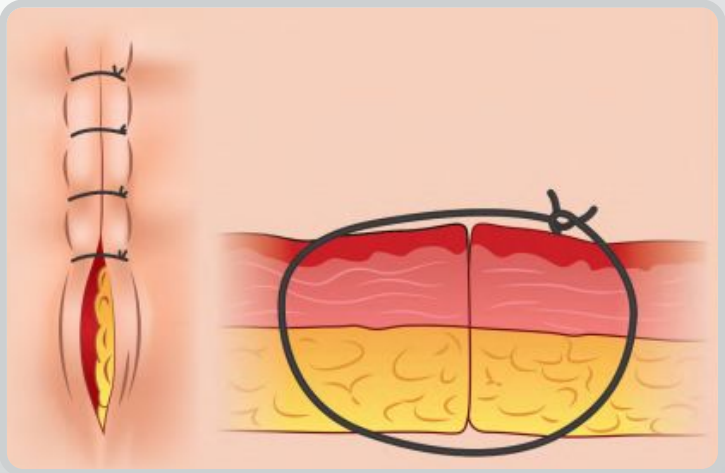

# 1. Простые узловые швы

- Это наиболее часто используемая техника наложения швов, названная потому, что каждая нить накладывается и завязывается индивидуально. Сначала игла вводится в кожу под углом 90 °, а затем продвигается через дерму и наружу через противоположные слои дермы и эпидермиса с помощью вращательного движения запястья.
- Швы обычно накладывают на 1-2 мм от края раны и примерно в 5-7 мм друг от друга.
- Простые узловые швы особенно полезны, если есть опасения по поводу чистоты раны. Если какая-либо часть раны выглядит подозрительной на инфекцию, соответствующие швы могут быть сняты, не нарушая полного закрытия.

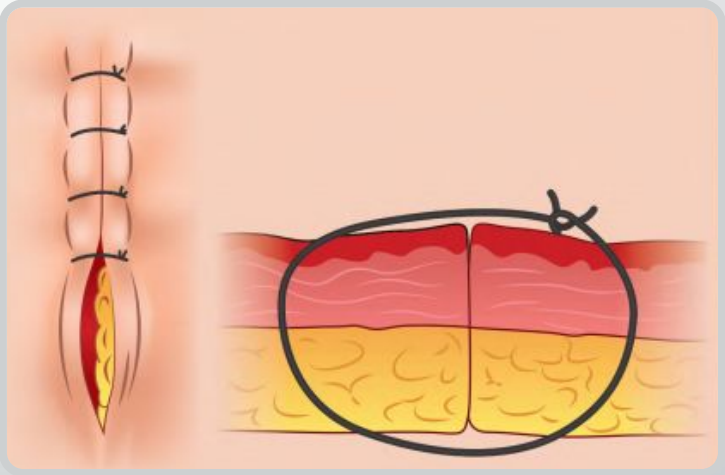

# 2. Simple continuous suture (over-and-over)

- This variation of the simple suture can be inserted rapidly. However, it lacks the precision of the simple interrupted suture. For a desirable result with this technique, the wound edges often need to be approximated to a degree before insertion. This suture is useful for closing scalp wounds.
- Unlike the interrupted sutures, the thread is not cut after each insertion and exit, and a final knot is placed in the beginning and at the end.
- Sutures are also placed 1–2 mm from the edge of the wound and 5–7 mm from each other.



# 2. Простой непрерывный шов (многоразовый).

- Этот вариант простого шва можно наложить  быстро . Однако ему не хватает точности простого узлового шва. Для достижения желаемого результата при использовании этой техники края раны часто необходимо в некоторой степени сблизить. Этот шов полезен для закрытия ран кожи головы.
- В отличие от узловых швов, нить не обрезается после каждого введения и выхода, и последний узел помещается в начале и в конце.
- Швы также накладываются на 1-2 мм от края раны и на 5-7 мм друг от друга.



# 3. Mattress sutures

- Mattress sutures are useful when eversion of the wound edges may be difficult. Horizontal mattress sutures are frequently used in areas with thick glabrous skin, such as the hands and feet.
- Vertical mattress sutures are often used where simple sutures are unlikely to successfully produce sufficient eversion of the skin edges.
- Mattress sutures can often lead to unsightly cross-hatching across the wound scar (railroad marks). However, early removal of the sutures can circumvent this.

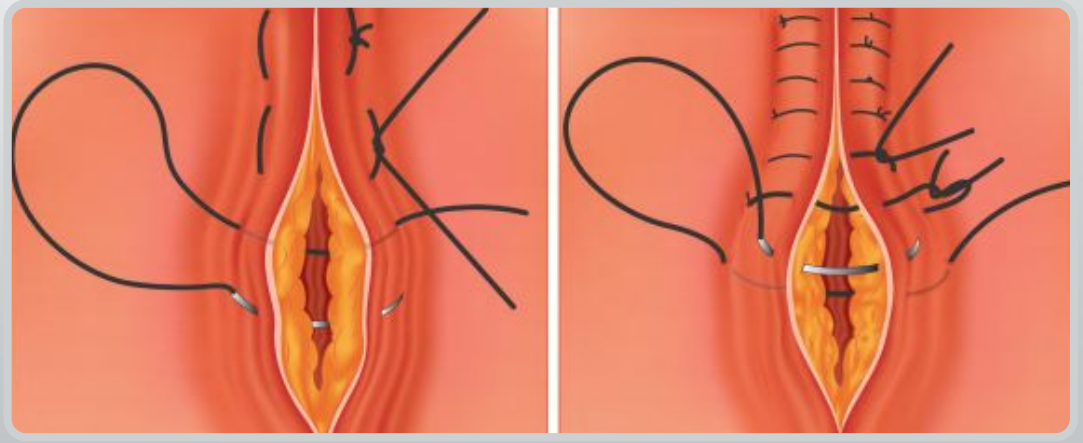

# 3. Матрасные швы.

- Матрасные швы полезны, когда выворот краев раны может быть затруднен. Горизонтальные матрасные швы часто используются на участках с толстой голой кожей, например на руках и ногах.
- Вертикальные матрасные швы часто используются там, где простые швы вряд ли успешно произведут достаточный выворот краев кожи.
- Наложение матрасных швов часто может привести к неприглядной штриховке на рубце раны (железнодорожные следы). Однако раннее снятие швов может обойти это.

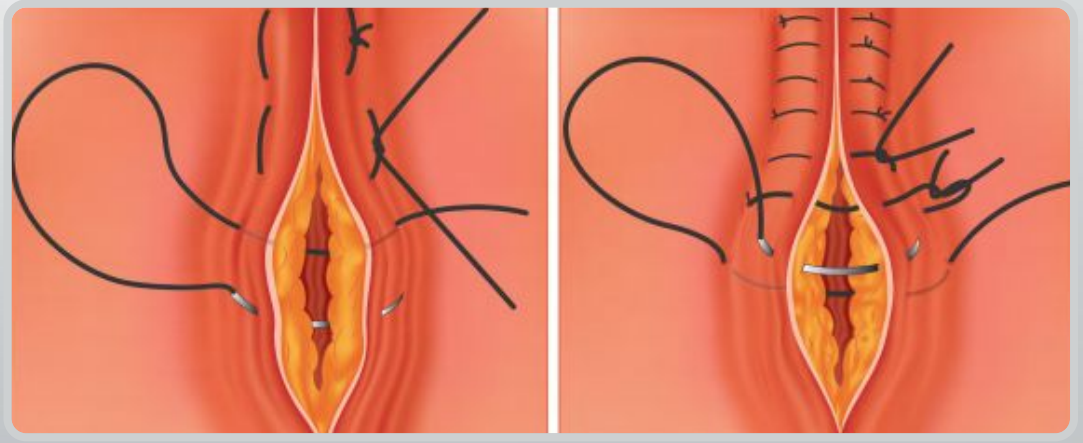

# Procedure

- The difference between horizontal and vertical sutures is the position of the second row of suturing.
- In horizontal mattress sutures, the second suture placement is horizontally parallel to the first. However, in vertical mattress sutures, the second suture placement is vertically parallel to the first. All of them should be placed in same equal distances throughout the entire wound length.

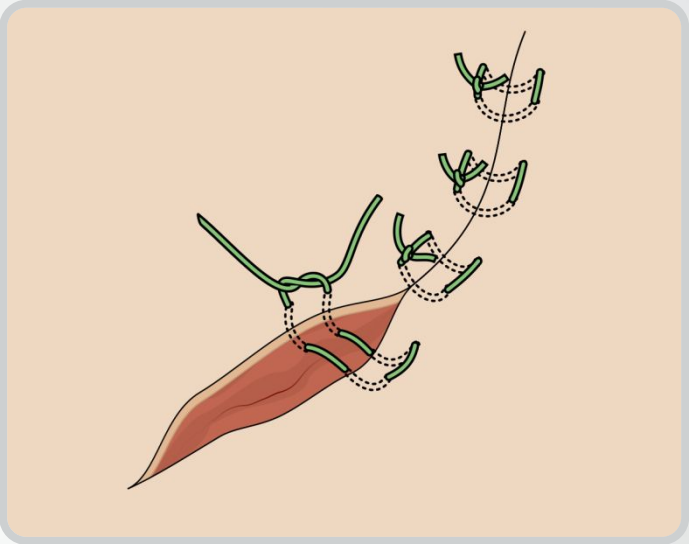

Horizontal mattress suture

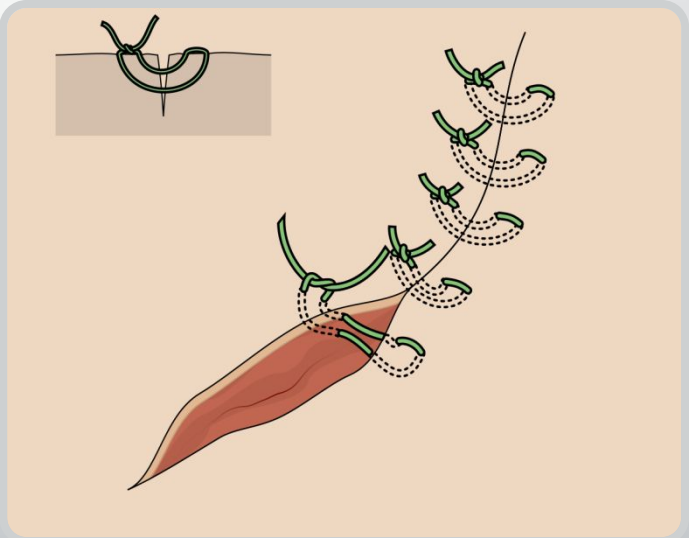

Vertical mattress suture

# Процедура

- Разница между горизонтальными и вертикальными швами заключается в положении второго ряда наложения швов.
- При наложении горизонтальных матрасных швов второй шов накладывается горизонтально параллельно первому. Однако в случае вертикальных матрасных швов второе наложение швов вертикально параллельно первому. Все они должны быть размещены на одинаковых равных расстояниях по всей длине раны.

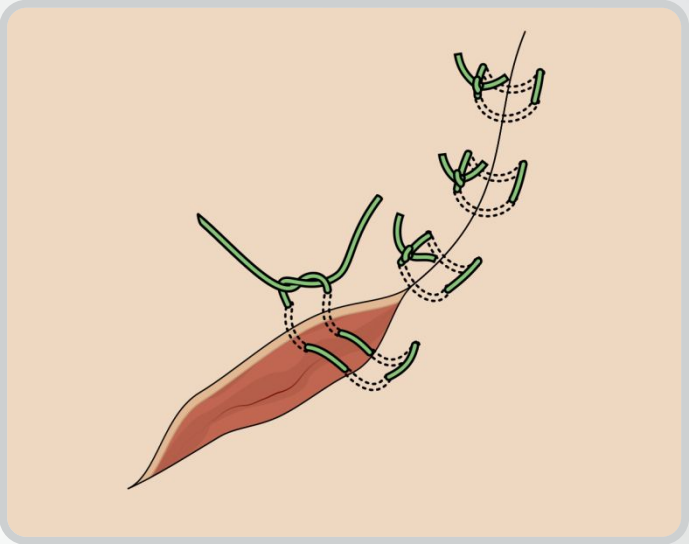

Horizontal mattress suture

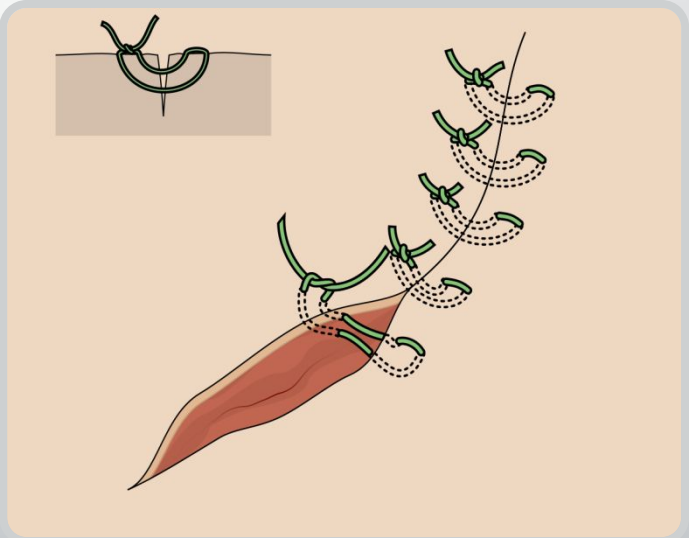

Vertical mattress suture

# 4. Subcuticular (intradermal) sutures

- This technique is useful for closing wide or gaping wounds and when there may be difficulty everting the skin edges. These buried sutures approximate the dermal layers, thus providing strength to the closure and enhancing healing. In this stitch, the knot is buried (i.e. does not emerge through the epidermis) to prevent it causing pain and irritation and affecting wound healing. This suture is placed using a cutting needle and absorbable suture material.

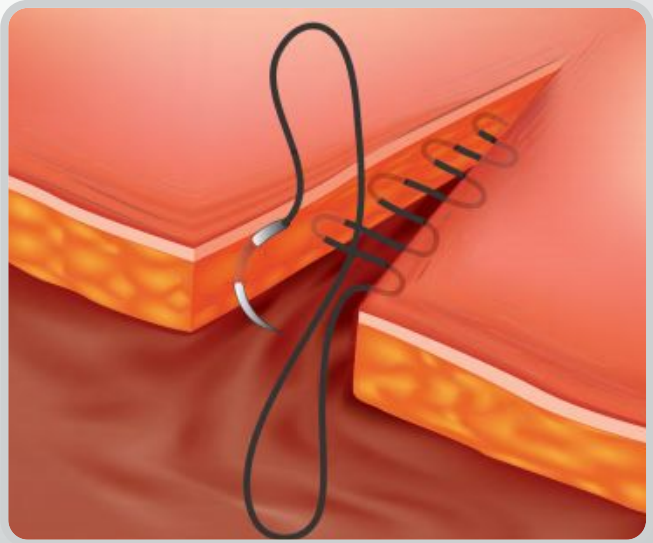

# 4. Подкожные (внутрикожные) швы

- Этот метод полезен для закрытия широких или зияющих ран, а также при возникновении трудностей с выворачиванием краев кожи. Эти скрытые швы приближают слои дермы, таким образом обеспечивая прочность закрытия и ускоряя заживление. В этом шве узел закапывается (т.е.не выходит через эпидермис), чтобы не допустить причинения боли и раздражения, а также воздействия на заживление ран. Этот шов накладывается с помощью режущей иглы и рассасывающегося шовного материала.

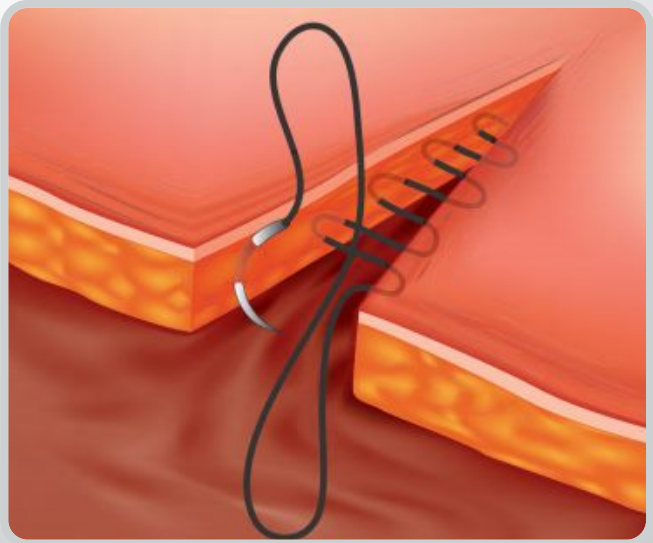

# Procedure

- The needle is inserted through the edge of the wound about 0.5 cm in one of the corners and taken out from one of the sides through the dermal layer of the skin.
- It's then inserted on the other side parallel to the previous point of exit, advanced through the dermal layer of the skin and taken out distally.
- The process is repeated for the entire length of the wound. At the end, the needle is pushed out through the edge of the other corner and a knot is formed.
- Keep in mind that the points of entry and exit should be parallel, and that the thread shouldn't be too tight or too loose to prevent formation of zig-zags and to ensure an aesthetic appearance.

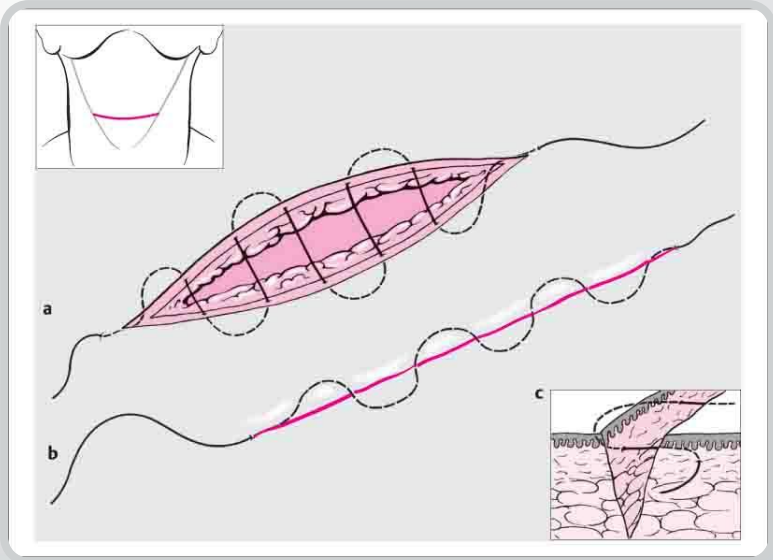

# Процедура

- Иглу вводят через край раны примерно на 0,5 см в один из углов и выводят с одной из сторон через дермальный слой кожи.
- Затем он вводится с другой стороны параллельно предыдущей точке выхода, продвигается через дермальный слой кожи и выводится дистально.
- Процесс повторяется на всю длину раны. В конце игла проталкивается через край другого угла и образуется узел.
- Помните, что точки входа и выхода должны быть параллельны, а резьба не должна быть слишком тугой или слишком свободной, чтобы предотвратить образование зигзагов и обеспечить эстетичный вид.

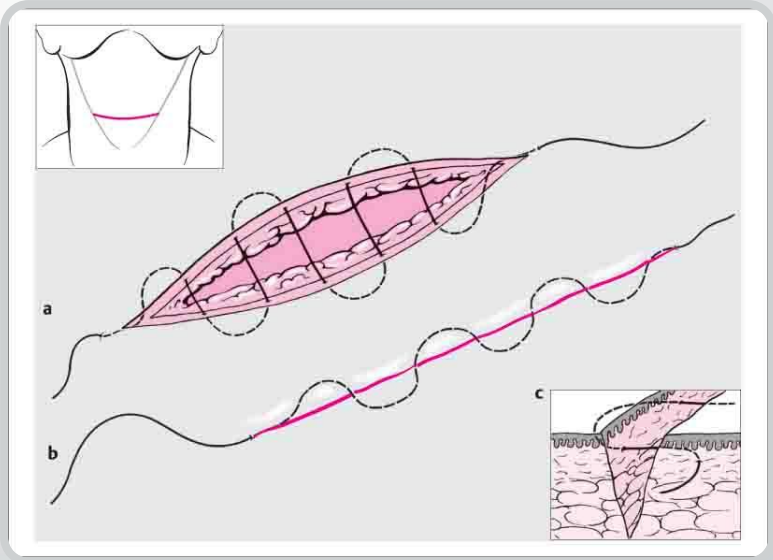

# Skin Grafts

- In plastic surgery, the transfer of skin tissue (skin grafting) is a very common procedure. Skin grafts can be derived from the recipient or donors:
- **Autografts** are taken from the recipient. If absent or deficient of natural tissue, alternatives can be cultured sheets of epithelial cells in vitro or synthetic compounds, such as integra, which consists of silicone and bovine tendon collagen with glycosaminoglycans.
- **Allografts** are taken from a donor of the same species.
- **Xenografts** are taken from a donor of a different species.

# Кожные трансплантаты

- В пластической хирургии очень распространенной процедурой является пересадка кожной ткани (пересадка кожи). Кожные трансплантаты могут быть получены от реципиента или доноров:
- Автографты берутся у получателя. При отсутствии или недостатке естественной ткани альтернативой могут быть культивируемые пласты эпителиальных клеток in vitro или синтетические соединения, такие как интегра, которая состоит из силикона и коллагена бычьего сухожилия с гликозаминогликанами.
- Аллотрансплантаты взяты от донора того же вида.
- Ксенотрансплантаты взяты от донора другого вида.

# Flaps

- A flap can be considered a unit of issue that is transferred from a donor site to recipient site while maintaining the blood supply.
- Flaps are segments of tissue that are partially or completely perfused with their own blood supply; and are vascularised blocks of tissue that are mobilised from the donor site and transferred to another location adjacent to or remote from region to be reconstructed.
- The skin flap is the gold standard of reconstruction because the tissue matches the colour, texture and hair-bearing qualities of the burn site. Flaps are used to replace lost tissue; however, limitations of the use of skin flaps are mainly based on the availability of healthy, pliable, well-vascularised donor tissue.

# Лоскуты

- Лоскут можно рассматривать как единицу, которая передается от донорского участка к реципиентному при сохранении кровоснабжения.
- Лоскуты - это сегменты ткани, которые частично или полностью перфузируются собственным кровоснабжением; и представляют собой васкуляризированные блоки ткани, которые мобилизуются из донорского участка и переносятся в другое место, прилегающее или удаленное от области, подлежащей реконструкции.
- Кожный лоскут является золотым стандартом реконструкции, потому что ткань соответствует цвету, текстуре и свойствам волосяного покрова места ожога. Лоскуты используются для замены потерянной ткани; однако ограничения использования кожных лоскутов в основном основаны на доступности здоровой, податливой, хорошо васкуляризованной донорской ткани.

| Grafts | Flaps |
| --- | --- |
| Limited to transplantation of skin | Can be composed of multiple tissues |
| Depends on recipient site for nutrition | Has own blood supply |
| Cosmetic – may discolour or contract | Better cosmetic result, colour match, less likely to contract |
| Less adaptable to weight-bearing | More adaptable to weight-bearing |
| Less able to survive on a bed with questionable nutrition | Can be used on a wound bed with questionable nutrition |
| Requires pressure dressing | Requires no pressure dressing |
| Cannot bridge defects | Can bridge a defect |

# Flap surgery

- Flap surgery is a technique in plastic and reconstructive surgery where any type of tissue is lifted from a donor site and moved to a recipient site with an intact blood supply. This is distinct from a graft, which does not have an intact blood supply and therefore relies on growth of new blood vessels. This is done to fill a defect such as a wound resulting from injury or surgery when the remaining tissue is unable to support a graft, or to rebuild more complex anatomic structures such as breast or jaw.

# Лоскутная хирургия

- Лоскутная хирургия - это метод пластической и реконструктивной хирургии, при котором любой тип ткани поднимается с донорского участка и перемещается в реципиентный участок с неповрежденным кровоснабжением,отличаясь от трансплантата, который не имеет неповрежденного кровоснабжения и, следовательно, зависит от роста новых кровеносных сосудов. Это делается для заполнения дефекта, такого как рана, возникшая в результате травмы или операции, когда оставшаяся ткань не может поддерживать трансплантат, или для восстановления более сложных анатомических структур, таких как грудь или челюсть.

# Classification of flaps

- Their component parts (e.g. cutaneous, musculocutaneous, osteocutaneous)
- Their relationship to the defect (e.g. local, regional, distant, free)
- The nature of blood supply (random or axial)
- The requirement of movement for the flap to fill the desired defect (e.g. advancement, pivot, transposition, interpolation).

# Классификация лоскутов

- Их составные части (например, кожный, мышечно-кожный, кожно-костный)
- Их отношение к дефекту (например, местное, региональное, удаленное, свободное)
- Характер кровоснабжения (случайный или аксиальный)
- Требование движения лоскута для заполнения желаемого дефекта (например, продвижение, поворот, перемещение, интерполяция).

# Advancement flap

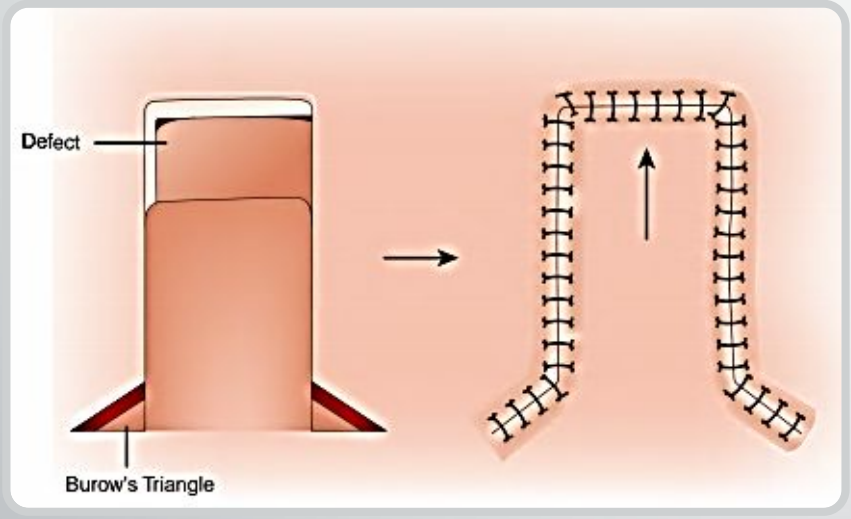


- Used for square-shaped defects. Advancement flaps are formed by sliding donor skin longitudinally over defects. This can be achieved by simply stretching it along the long axis, with or without excising Burow's triangles laterally, which equalizes the length of the flap and the adjacent wound edge.

# Откидной лоскут

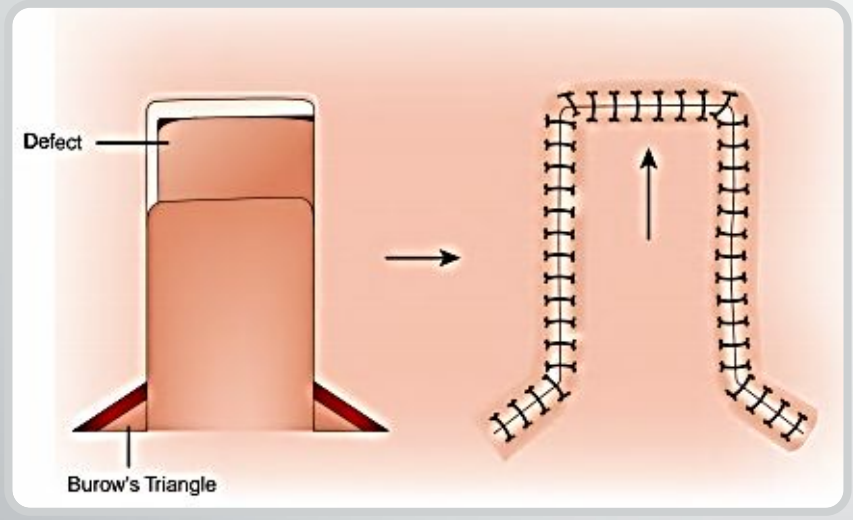


- Используется при дефектах квадратной формы. Лоскуты выдвижения формируются путем скольжения донорской кожи в продольном направлении по дефектам. Этого можно добиться, просто растягивая его вдоль длинной оси, с вырезанием треугольников Буроу в поперечном направлении или без него, что уравнивает длину лоскута и прилегающего края раны.

# Rotation flap

- Used for triangular-shaped defects. Rotation flaps are semicircular tissue flaps which are rotated about a pivot point into the defect to be closed. The donor site is subsequently closed by sutures or with a skin graft. Methods used to facilitate rotation along the arc of the flap include back-cutting at the pivot point along the base of the flap and excising a Burow's triangle at the external aspect of the pivot point.

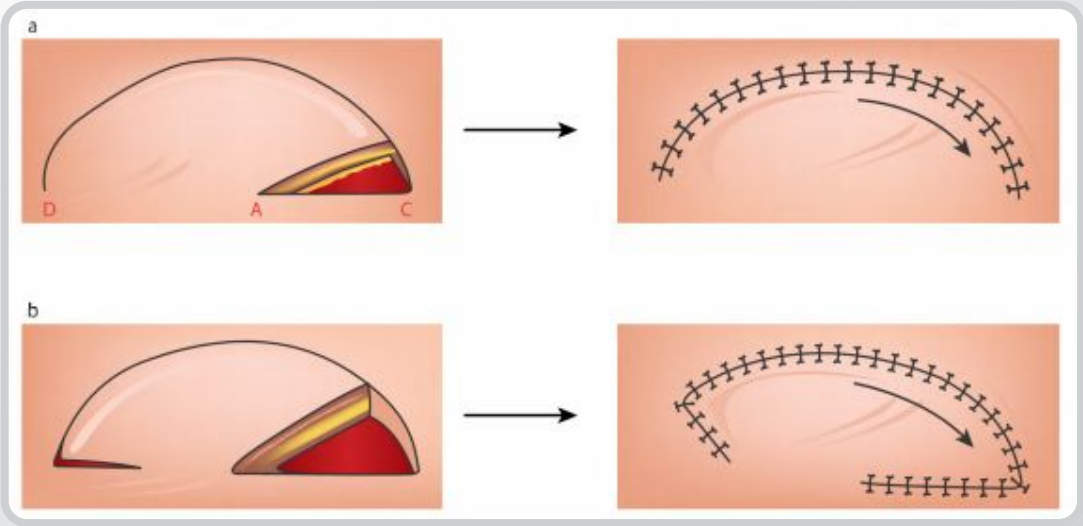

# Лоскут вращения

- Используется при дефектах треугольной формы. Ротационные лоскуты представляют собой полукруглые тканевые лоскуты, которые поворачиваются вокруг точки поворота в закрываемый дефект. Донорский участок впоследствии закрывается швами или кожным трансплантатом. Методы, используемые для облегчения вращения по дуге закрылка, включают в себя разрезание назад в точке поворота вдоль основания клапана и вырезание треугольника Буроу на внешней стороне точки поворота.

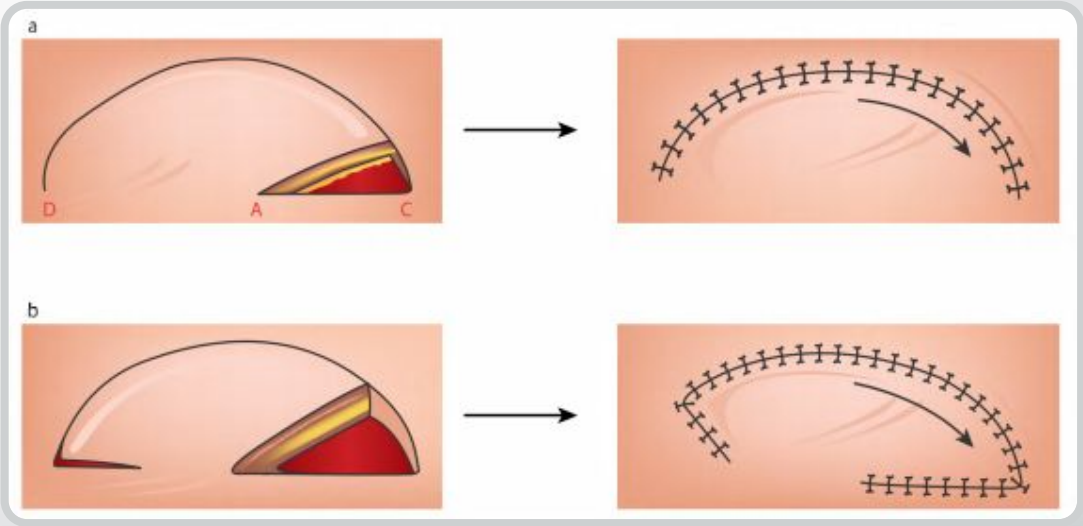

# Z-plasty

- Z-plasty is a useful technique with many applications in plastic surgery such as revising and redirecting existing scars and lengthening scars. The technique involves two triangular flaps of equal size reversed and rotated by 90°.
- The technique involves three limbs of equal length – two parallel lateral limbs, joined obliquely by a central limb – with equal angles between each of the lateral limbs and the central limb.
- These angles can vary from 30° to 90° depending on the increase in length required; however, 60° is the classic angle and provides a theoretical 75% increase in length in the direction of the central limb.
- After the flaps rest in the new position, the corners are stabilized and the limbs are stitched intradermally.

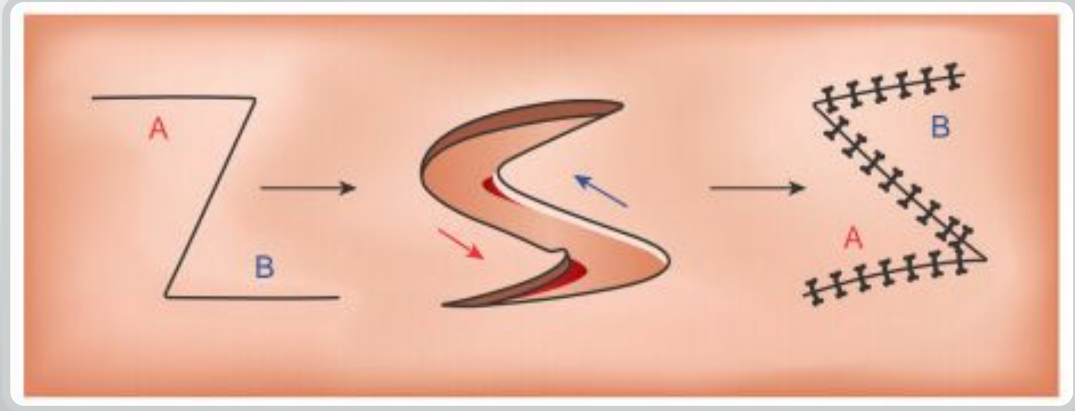

# Z-пластика

- Z-пластика - это удобный метод, который находит множество применений в пластической хирургии, например, для исправления и изменения существующих рубцов и их удлинения. В технике используются два треугольных лоскута равного размера, перевернутые и повернутые на 90 °.
- Техника включает в себя три отрезка одинаковой длины - две параллельные боковые конечности, соединенные наискосок центральной конечностью - с равными углами между каждой из боковых конечностей и центральной конечностью.
- Эти углы могут изменяться от 30 ° до 90 ° в зависимости от требуемого увеличения длины; однако 60 ° является классическим углом и обеспечивает теоретическое увеличение длины на 75% в направлении центральной конечности.
- После фиксации лоскутов в новом положении углы стабилизируются и конечности сшиваются внутрикожно.

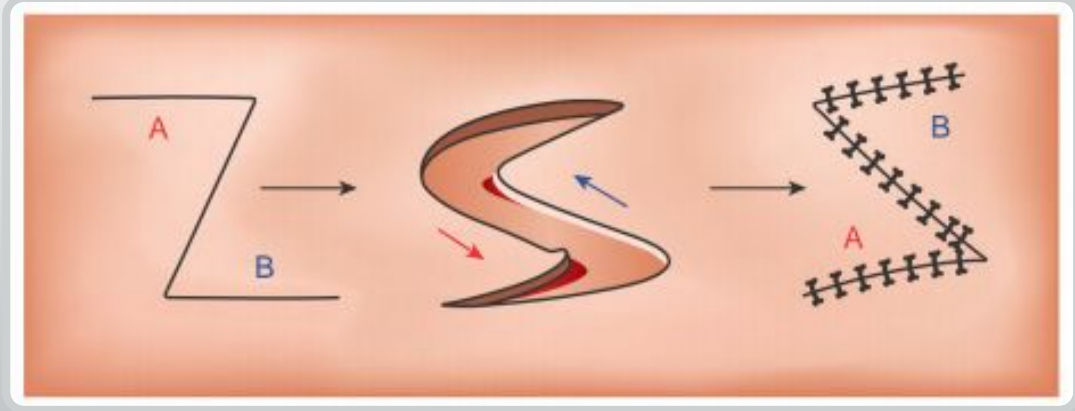

# Rhomboid (Limberg) flaps

- Rhomboid (Limberg) flaps are transposition flaps designed for oval and parallelogram-shaped defects with sides of equal length and two angles of 60° and two of 120°. These angles, however, may be modified based on the shape of the defect or lesion to be filled.
- As many as four flaps can be raised from each rhomboid: the choice is made based on the location of the resultant scar, vascular supply to the flap and laxity of the skin. Limberg flaps are versatile flaps that are widely applicable for full-thickness defects anywhere on the body. They can be carried out safely with good cosmetic results because they fill defects with tissue of the same colour and thickness, with good vascular supply.

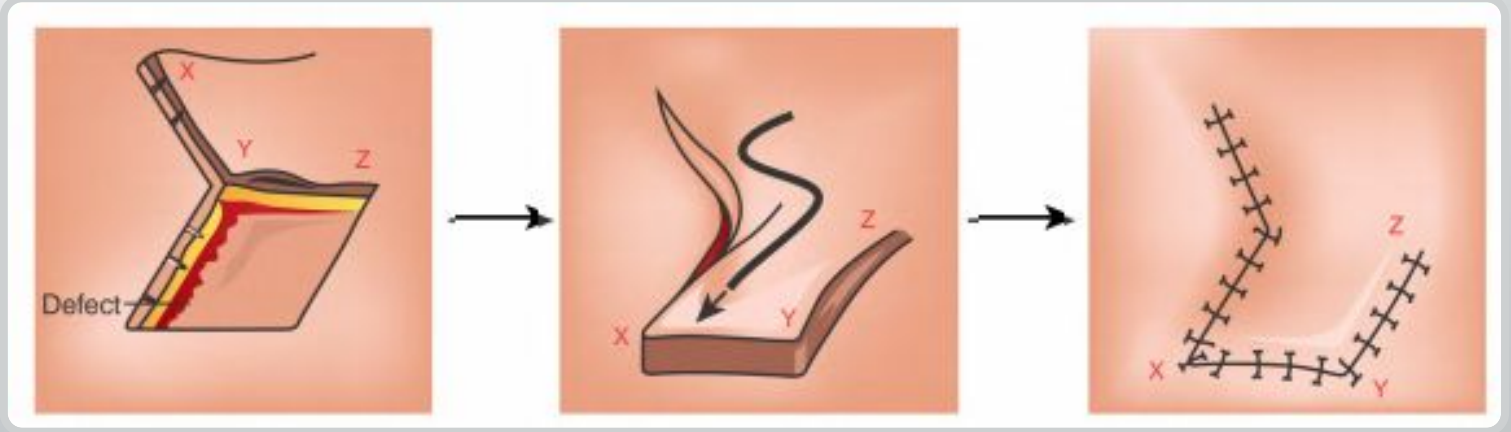

# Ромбовидные (лимбергские) лоскуты

- Ромбовидные (Лимберговские) лоскуты - это транспозиционные заслонки, предназначенные для дефектов овальной и параллелограммной формы со сторонами равной длины и двумя углами 60 ° и двумя углами 120 °. Однако эти углы могут быть изменены в зависимости от формы заполняемого дефекта или поражения.
- От каждого ромбовидного элемента можно поднять до четырех лоскутов: выбор делается в зависимости от местоположения образовавшегося рубца, кровоснабжения лоскута и дряблости кожи. Лоскуты Limberg - это универсальные клапаны, которые широко применяются при дефектах полной толщины на любом участке тела. Их можно безопасно проводить с хорошими косметическими результатами, поскольку они заполняют дефекты тканью того же цвета и толщины с хорошим кровоснабжением.

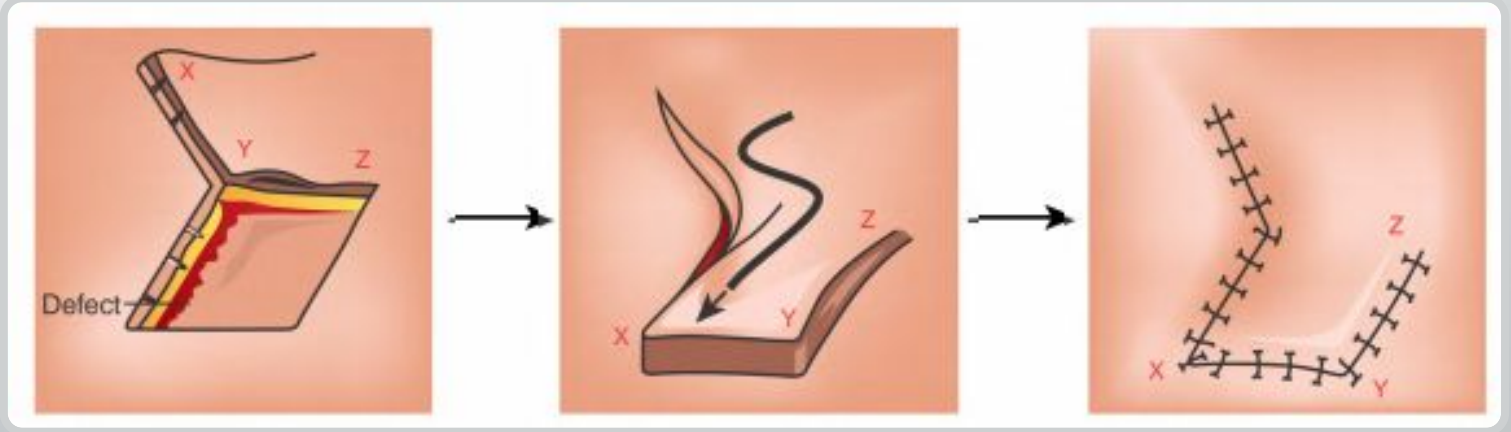

# Indications and contraindications

- Indications: Small to medium-sized defects which cannot be primarily closed may be reconstructed with rhombic flaps. It may be applied to a variety of anatomic regions, particularly facial defects such as those involving the cheek, eyelids, chin, temple, and nose.
- Contraindications: In the context of skin cancer surgery, inadequate oncological clearance may be considered an absolute contraindication to flap reconstruction. Relative contraindications may include patient factors such as heavy smoking, poorly controlled diabetes, anticoagulants, or reduced perfusion, for which complications may be higher. Some anatomic regions should be avoided, such as those with poor adjacent skin laxity or proximity to landmarks prone to disruption by tension.

# Показания и противопоказания

- Показания: Дефекты малого и среднего размера, которые не могут быть закрыты в первую очередь, могут быть реконструированы с помощью ромбических лоскутов. Его можно применять к различным анатомическим областям, особенно к дефектам лица, таким как щека, веки, подбородок, виски и нос.
- Противопоказания: в контексте хирургии рака кожи недостаточный онкологический клиренс может считаться абсолютным противопоказанием к реконструкции лоскута. Относительные противопоказания могут включать такие факторы пациента, как тяжелое курение, плохо контролируемый диабет, антикоагулянты или снижение перфузии, при которых осложнения могут быть выше. Следует избегать некоторых анатомических областей, например, с плохой дряблостью прилегающей кожи или близостью к ориентирам, склонным к разрушению из-за натяжения.

# Procedure

- A defect of 2cm x 3cm, for example, is observed. A parallelogram is drawn, with points 1cm away from the vertical edges and 0.5 cm from the horizontal edges. Lines are drawn to connect the points and the rhombus is drawn.
- The horizontal distance is measured, in our case it's 3cm, so a point 3cm away from any horizontal edge is placed and a line is drawn to connect them.
- An additional line is drawn parallel to rhombus, at the side from which the flap will be created. It should be kept in mind that the flap is created and taken from the side where the skin is loose and can be transposed.
- All measurements are made according to the same ratio in case different defect sizes are encountered.
- All the lines drawn are cut using a sharp-edged scalpel, while fixing the skin using surgical forceps. All the adhesions are cleared, and flaps are ready for transposition and suturing.
- After placing the flap in its desired position, load the needle holder with the suture material and start suturing the cut intra-dermally from any desired edge while stabilizing the corners. Remember to make sure that the entry and exit points during suturing are parallel, and to give extra attention to the corners so that everything can look aligned, aesthetic with no zig-zags and 'cat-ears' at the end.

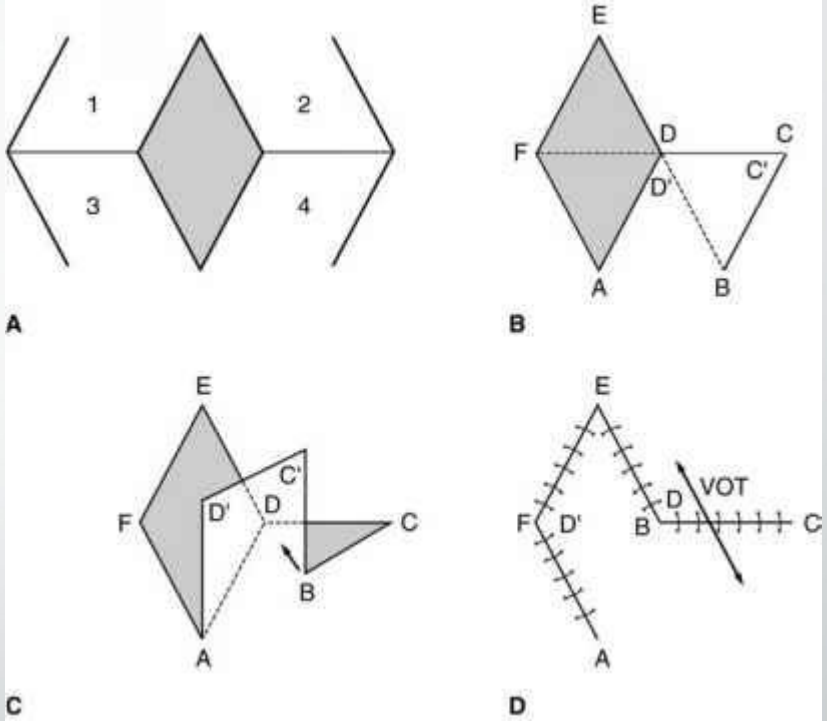

# Процедура

- Например, наблюдается дефект размером 2 см x 3 см. Рисуется параллелограмм с точками на расстоянии 1 см от вертикальных краев и 0,5 см от горизонтальных краев. Рисуются линии, соединяющие точки, и рисуется ромб.
- Измеряется горизонтальное расстояние, в нашем случае это 3 см, поэтому ставится точка на расстоянии 3 см от любого горизонтального края и проводится линия, соединяющая их.
- Параллельно ромбу проводится дополнительная линия, со стороны которой будет создаваться лоскут. Следует иметь в виду, что лоскут создается и снимается с той стороны, где кожа рыхлая и может быть транспонирована.
- Все измерения производятся в соответствии с одним и тем же соотношением в случае обнаружения дефектов разного размера.
- Все нарисованные линии прорезаются скальпелем с острыми краями, при этом кожа фиксируется хирургическими щипцами. Все спайки очищены, лоскуты готовы к транспозиции и наложению швов.
- Поместив лоскут в желаемое положение, загрузите иглодержатель шовным материалом и начните зашивать разрез внутри кожных швов с любого желаемого края, стабилизируя углы. Не забудьте убедиться, что точки входа и выхода во время наложения швов параллельны, и уделить дополнительное внимание углам, чтобы все выглядело выровненным, эстетичным, без зигзагов и «кошачьих ушей» на конце.

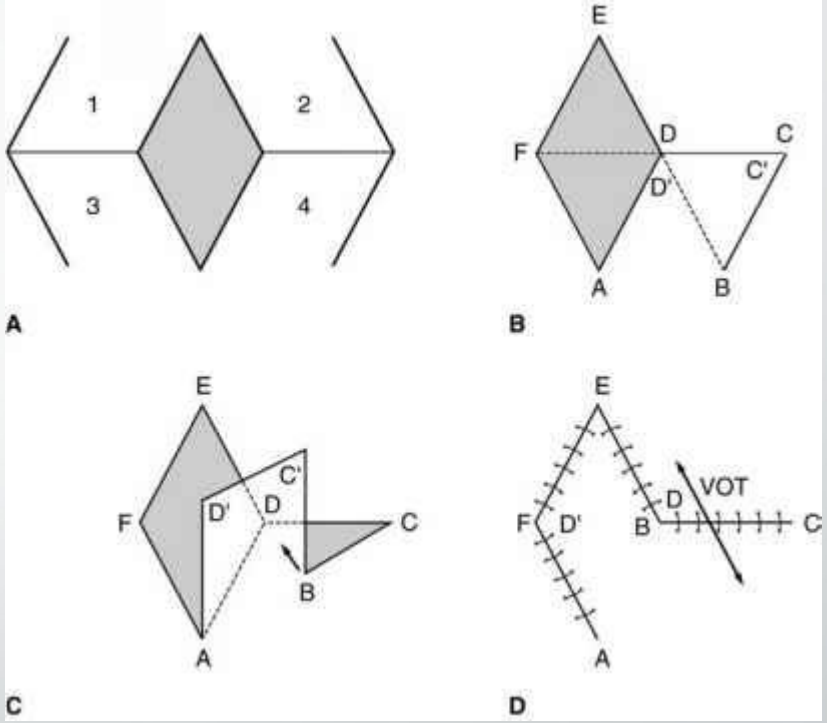

# Complications of Limberg flap

- General complications include pain, bleeding, infection, wound breakdown, scarring.
- Specific complications of partial or complete flap failure are uncommon and may be caused by surgical factors such as over thinning and undermining of the flap. These may be influenced by patient factors such as smoking.
- There is also a risk of damage to underlying structures specific to the anatomic region involved.

# Осложнения лоскута Лимберга

- Общие осложнения включают боль, кровотечение, инфекцию, разрушение раны, рубцевание.
- Специфические осложнения частичной или полной несостоятельности лоскута встречаются редко и могут быть вызваны хирургическими факторами, такими как чрезмерное истончение и подрыв лоскута. На это могут влиять такие факторы пациента, как курение.
- Также существует риск повреждения нижележащих структур, специфичных для данной анатомической области.

# Pick method

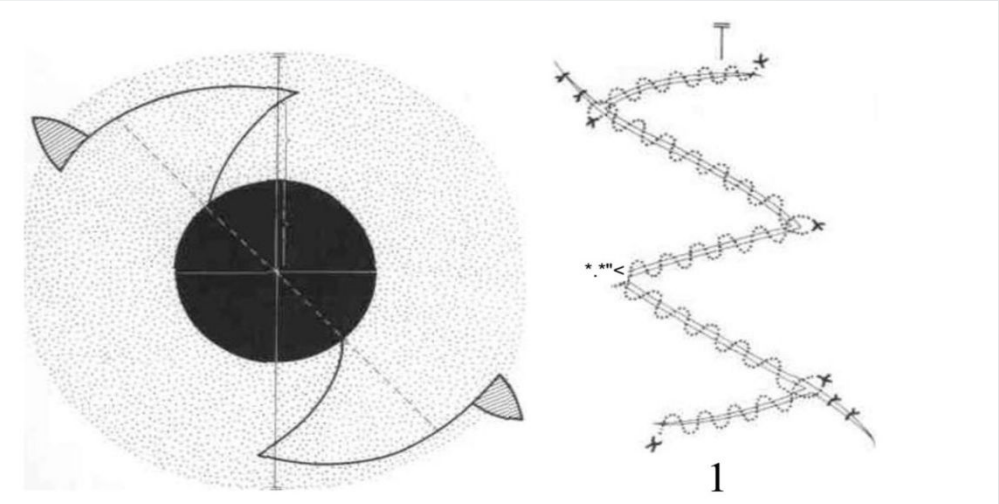


- Mainly used for circular defects. The defect is cut circularly with a diameter of 4cm, for example, and the surrounding tissue is cleared from any adhesions like mentioned previously. From two opposite sides on the circle, two 2cm straight vertical lines are drawn, 60 degrees are measured from furthest point of these lines and two 3cm lines are drawn in that direction.
- All measurements are made according to the same ratio in case different defect sizes are encountered.
- All the lines are cut creating two flaps. The flaps are then transposed to the opposite side, stretching the skin, creating an illusion that the circular defect wasn't there in the first place.
- Start suturing the cut intra-dermally from any desired edge. Remember to make sure that the entry and exit points during suturing are parallel, and to give extra attention to the edges so that everything can look aligned, aesthetic with no zig-zags at the end.

# Pick Метод

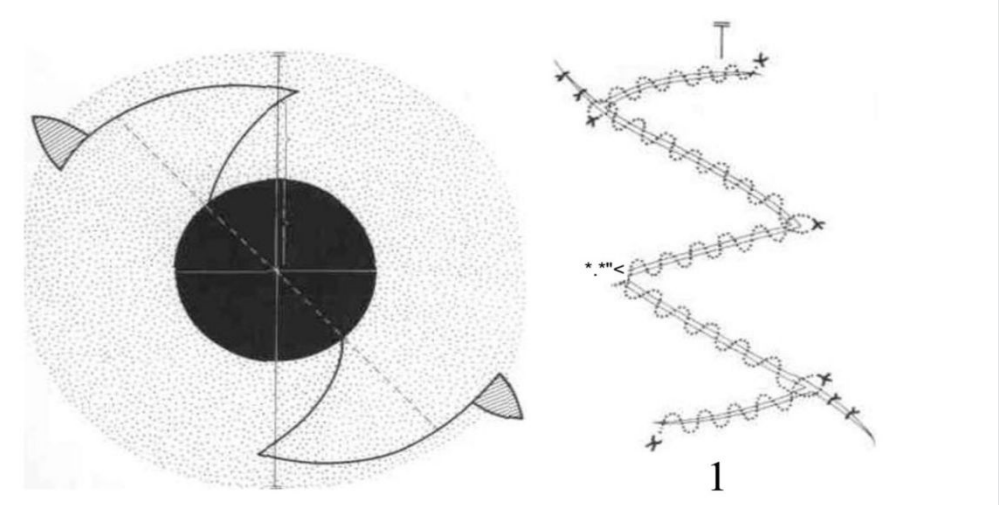


- В основном используется для круглых дефектов. Дефект разрезают по кругу диаметром, например, 4 см, и окружающие ткани очищаются от любых спаек, как упоминалось ранее. С двух противоположных сторон круга проводятся две прямые вертикальные линии длиной 2 см, от самой дальней точки этих линий отмеряется 60 градусов, а в этом направлении проводятся две линии длиной 3 см.
- Все измерения производятся в соответствии с одним и тем же соотношением в случае обнаружения дефектов разного размера.
- Все линии обрезаются, образуя два лоскута. Затем лоскуты переносятся на противоположную сторону, растягивая кожу, создавая иллюзию того, что кругового дефекта вообще не было.
- Начните зашивать разрез внутри кожных швов с любого желаемого края. Не забудьте убедиться, что точки входа и выхода во время наложения швов параллельны, и уделить дополнительное внимание краям, чтобы все выглядело выровненным, эстетичным, без зигзагов на конце.

- Thankyou.