

Топографическая анатомия и оперативная хирургия кишечника

Отделы кишечника

- **Тонкая кишка: 12-перстная, тощая, подвздошная;**
- **Илеоцекальный отдел (илеоцекальная заслонка).**
- **Толстая кишка: слепая, ободочная (восходящая, поперечная, нисходящая, сигмовидная) прямая.**

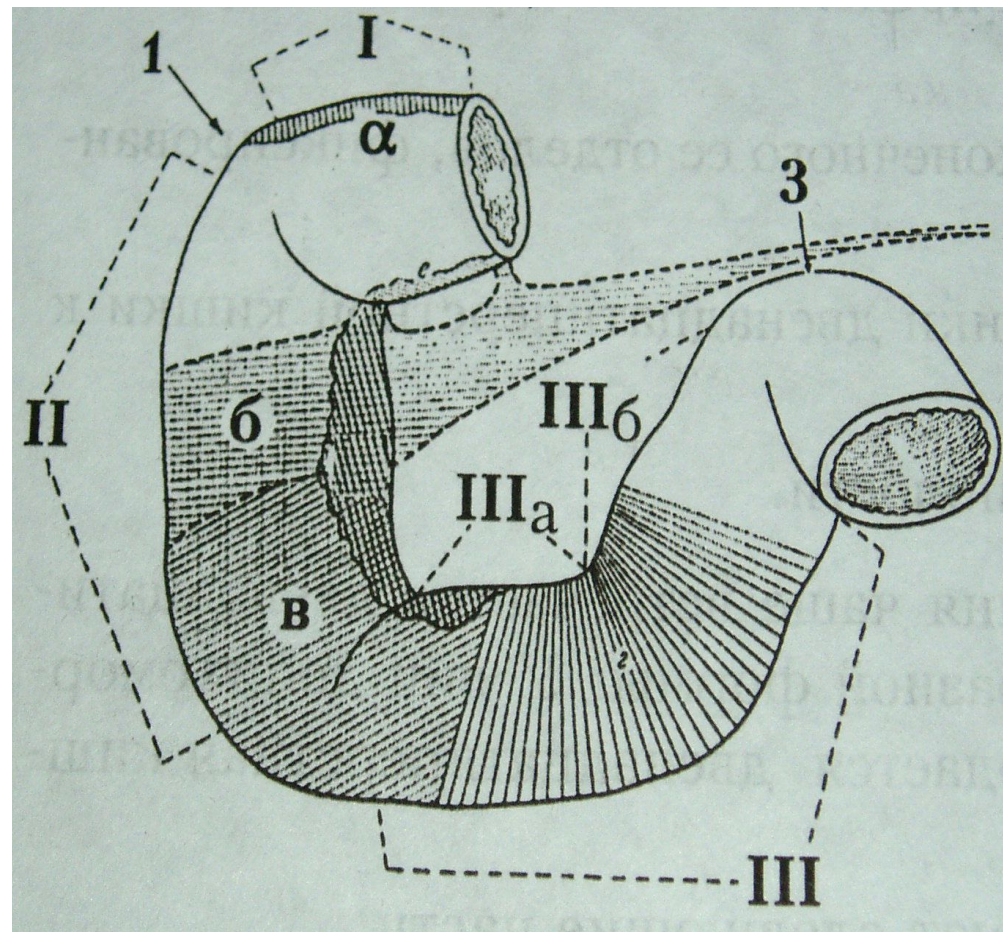
12-перстная кишка

- I верхняя часть: а) зона прикрепления печеночно-12-перст. связки;
- II нисходящая часть (открывается общий желчный и панкреатический протоки) б) зона за корнем mesocolon; место впадения большого дуоденального сосочка; в) зона, прикрытая брыжейкой восход. обод. кишки);
- IIIа горизонтальная часть; IIIб восходящая часть.

1 – флексура duodeni superior, 2 – inferior, 3 – флексура duodeno-jejunalis. (подходит связка Трейца)

Кровоснабжение: ветви чревного ствола и верхней брыжеечной артерии; Венозный отток – в воротную вену;

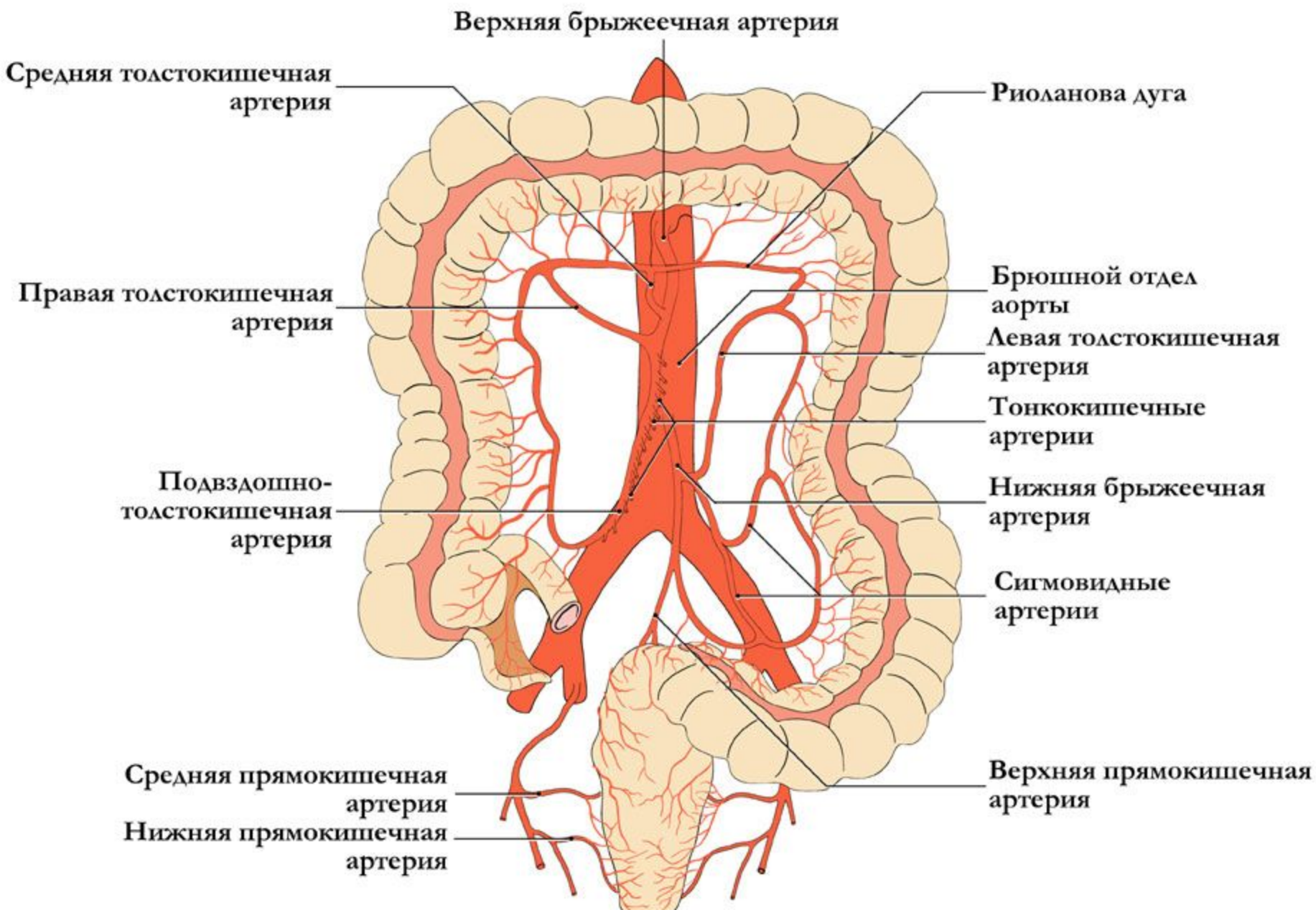
Иннервация: ветви блуждающих нервов, чревного, печеночного, поджелудочного и желудочного сплетений.



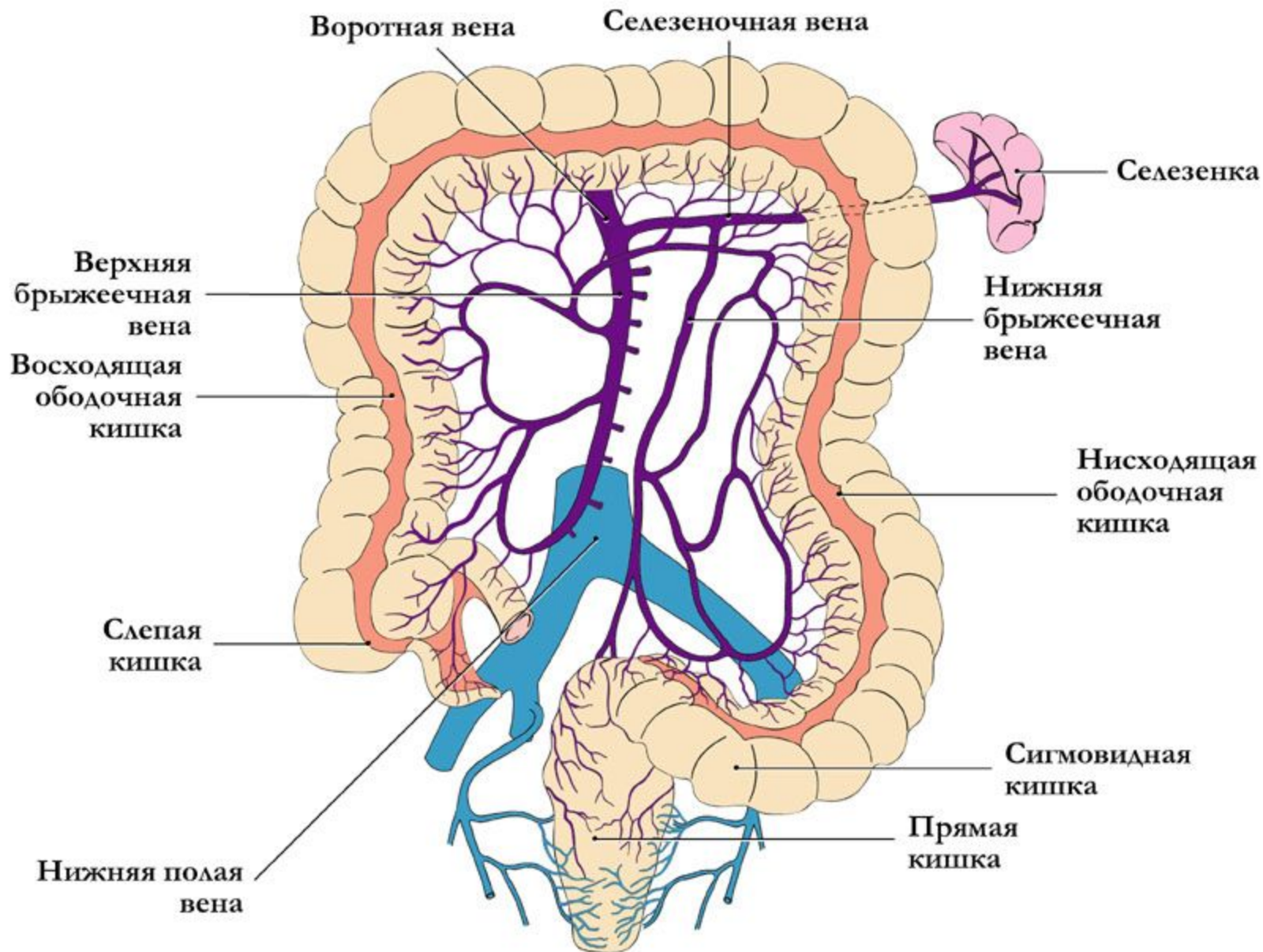
Тощая и подвздошная кишки

- Начало – с 12-перстно-тощего изгиба (место образования внутренних грыж Трейца);
окончание – илеоцекальная заслонка.**
- На всем протяжении тонкая кишка покрыта брюшиной (интраперитонеально)**
- Артерии: ветви верхней брыжеечной артерии –
нижняя панкреато-дуоденальная, кишечные,
подвздошно-ободочная.**
- Верхние брыжеечные вены.**
- Иннервация: непарное межбрыжеечное
сплетение.**

Кровоснабжение органов нижнего этажа брюшной полости



Венозный отток от кишечника



Слепая кишка

- Скелетотопия: проекция II поясничного позвонка.
- Интраперитонеально (70%), мезоперитонеально (30%).
- Кровоснабжение: передняя и задняя слепокишечные артерии (ветви подвздошно-ободочной) и одноименные вены.
- Синтопия червеобразного отростка – точка Мак-Бурнея.
- Положение: нисходящее (50%); латеральное(25%); медиальное (среди петель тонкой кишки), заднее (ретроцекальное).
- Ретроцекальное положение: внутрибрюшинное, пристеночное, внебрюшинное.

Синтопия слепой кишки

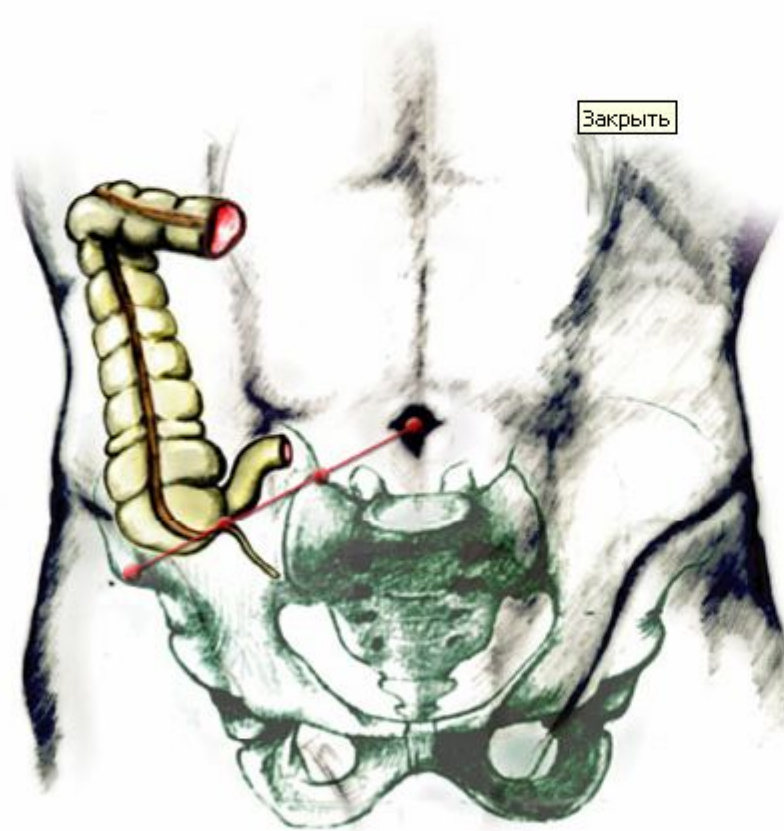
- Слепая кишка: длина от 11 до 13 см, диаметр 6-8 см.
- Вершина проецируется на середине паховой связки, возможно до III крестцового позвонка. Возможно подпеченочное расположение на уровне II поясничного позвонка.
- Не имеет брыжейки, три продольные мышечные ленты (*teniae*) сходятся у основания червеобразного отростка

Синтопия червеобразного отростка

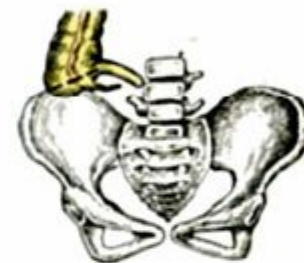- **Червеобразный отросток:**
- **- покрыт брюшиной со всех сторон;**
- **- имеет свою брыжеечку;**
- **- длина 6 – 8 см;**
- **- толщина 5 – 8 мм;**



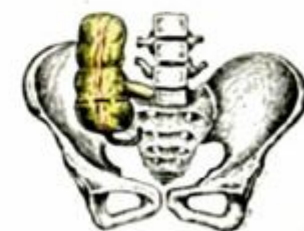Голотопия слепой кишки и червеобразного отростка (варианты)



Высокое положение слепой кишки



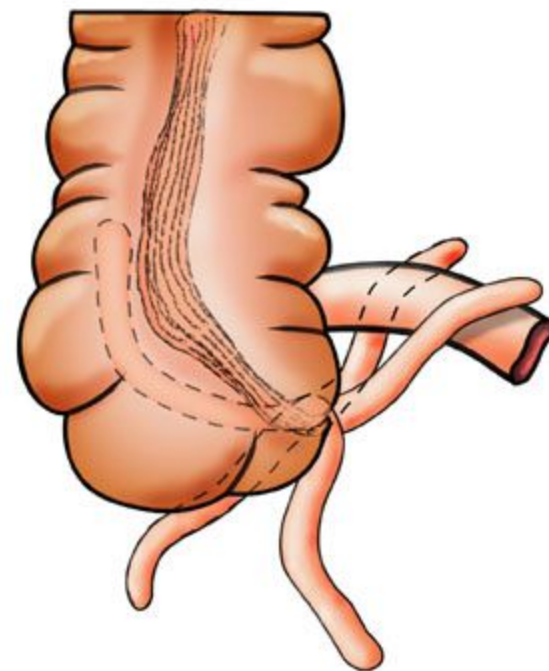
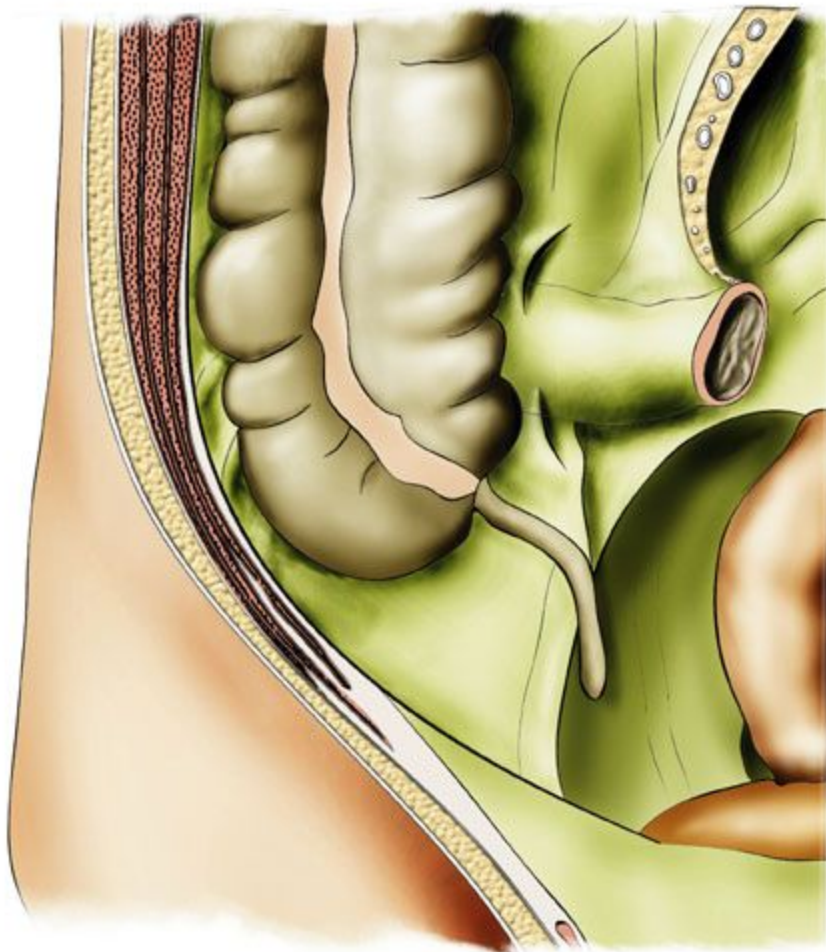
Низкое положение слепой кишки



Варианты расположения червеобразного отростка:

- переднее – кпереди от слепой кишки;
- латеральное (25%) –кнаружи от слепой кишки
- медиальное (17-20%) – верхушка у средней линии между петлями тонкой кишки;
- тазовое - низко, в малом тазу;
- ретроцекальное (9-13%) – позади слепой кишки.

Варианты расположения червеобразного отростка



Кровоснабжение отростка:

- **Аппендикулярная артерия (ветвь подвздошно-ободочной из системы верхней брыжеечной артерии)**
- **Венозный отток – по подвздошно-ободочной вене в верхнюю брыжеечную вену и воротную вену.**
- **Лимфоотток – в лимф. узлы илеоцекального угла;**
- **Иннервация – мейснеровское и ауэрбаховое сплетения сплетение, чревное сплетение.**

Ободочная кишка

- Восходящая – уровень L5. Расположена мезоперитонеально (покрыта брюшиной с трех сторон).
- Кровоснабжение: ветви верхней брыжеечной артерии - правая ободочная, подвздошно-ободочная, средняя ободочная.
- Правый (печеночный) изгиб: расположены связки - диафрагмально-ободочная, печеночно-ободочная, желудочно-12-перстно-ободочная.
- Поперечная ободочная кишка: уровень LII. Интраперитонеально. Вышеназванные связки.
- Кровоснабжение: средняя ободочная артерия (из верхней брыжеечной), одноименные вены.
- Левый (селезеночный) изгиб: Уровень X ребра. Связочный аппарат: селезеночно-ободочная, селезеночно-диафрагмальная.

Нисходящая кишка:

- Уровень L II-L V. Мезоперитонеально (50%), 20%-интраперитонеально. Кровоснабжение: левая ободочная артерия (забрюшинно) анастомозируют со средней брыжеечной (дуга Риолана) и ветви сигмовидной артерии. Отток – в верхнюю брыжеечную вену.**

Сигмовидная кишка

- Уровень II-III крестцового позвонка. Расположена интраперитонеально. Кровоснабжение: сигмовидные ветви нижней брыжеечной артерии и верхняя прямокишечная (от нижней брыжеечной). Отток – в нижнюю брыжеечную вену. Иннервация- верхнее, нижнее брыжеечные сплетения, тазовое сплетение, волокна блуждающего нерва.**

Принципы операций на тонком кишечнике

- Ушивание раны: Точечную(колотую) закрывают кисетным швом;**
- Резаную (на $1\frac{1}{2}$ диаметра) – двухрядным швом Альберта(первый ряд через все слои кетгутом, второй ряд узловые серо-серозные швы).**
- При повреждении менее $\frac{2}{3}$ диаметра – ушивание, более – резекция.**

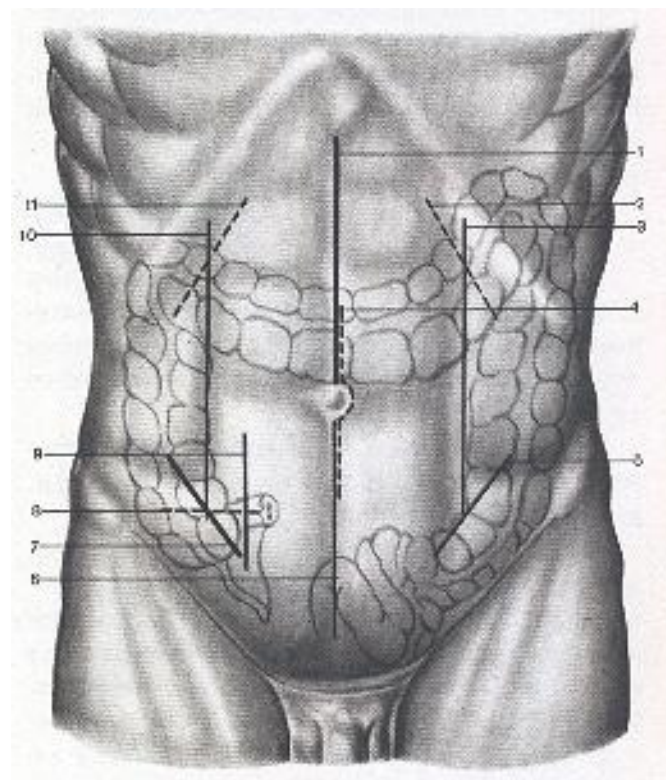
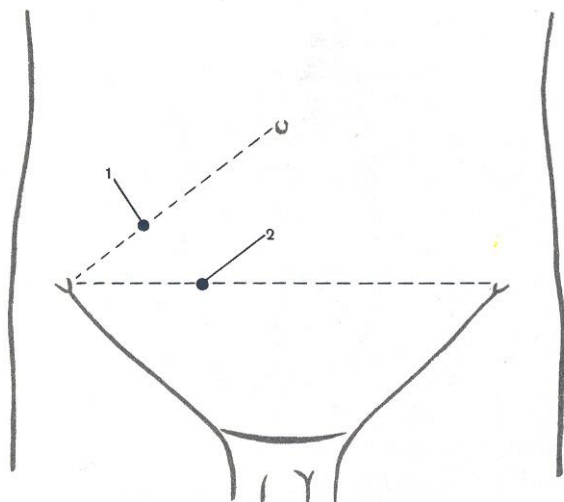
Резекция тонкой кишки

- **Доступ: нижняя срединная лапаротомия, нижний парамедианный или трансректальный.**

Этапы:

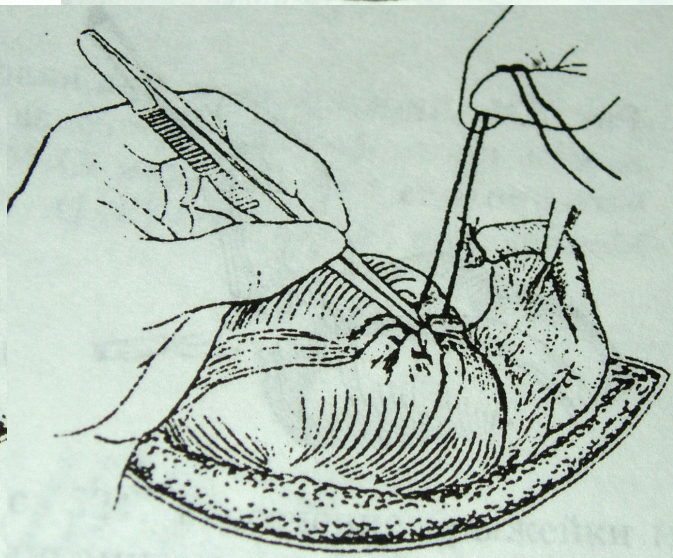
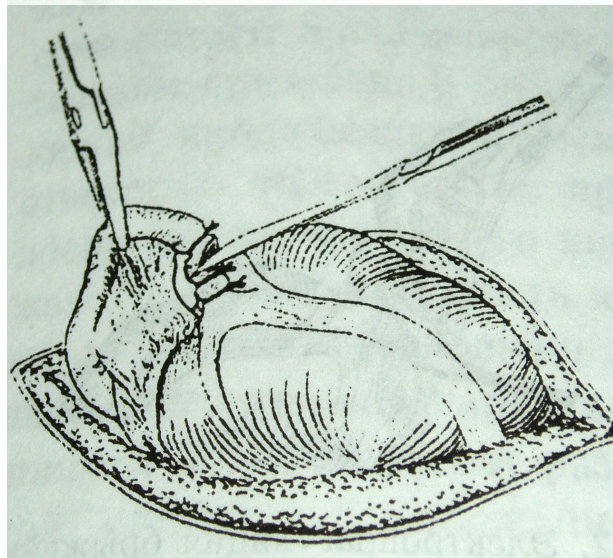
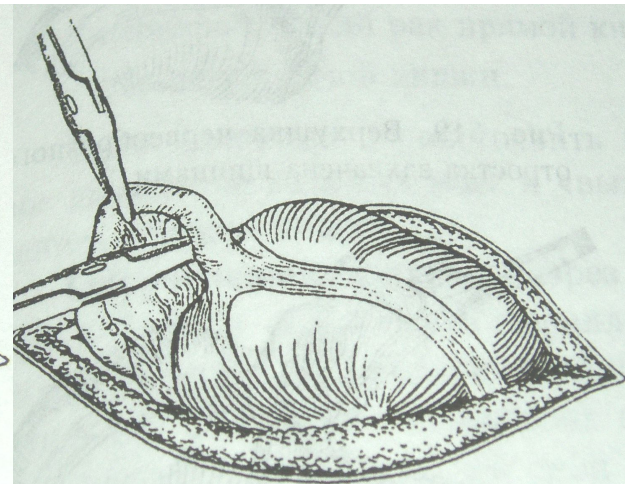
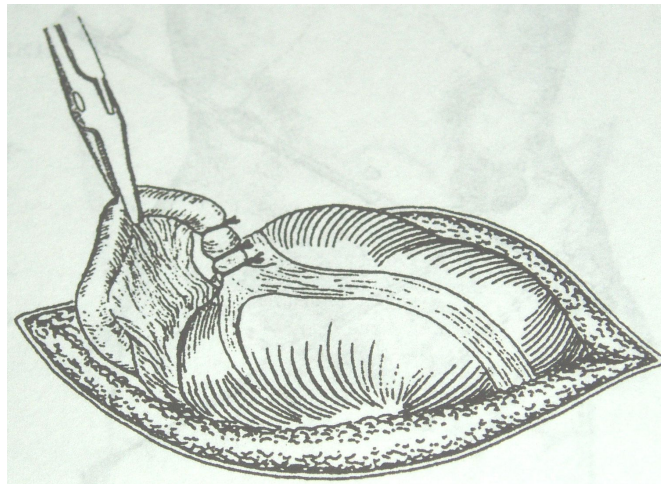
- **мобилизация (игла Дешана),**
- **резекция (кишечные жомы),**
- **анастомоз (конец в конец, бок в бок),**
- **устранение дефекта брыжейки.**

Разрезы при аппендэктомии



Аппендэктомия

- Показания: острый и хронический аппендицит.
- Оперативный доступ: Волковича-Мак-Бурнея-Дьяконова, поперечный, параректальный, нижняя срединная лапаротомия.
- Варианты: антеградная аппендэктомия;
- Ретроградная аппендэктомия (ретроцекальное расположение),
- Лапароскопическая аппендэктомия.



Surgiport® 12mm
Trocar


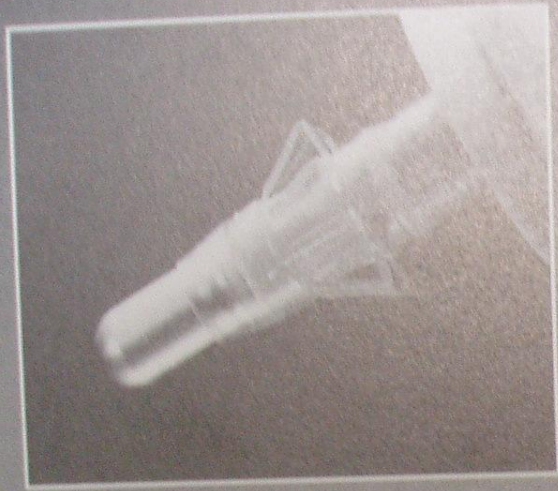


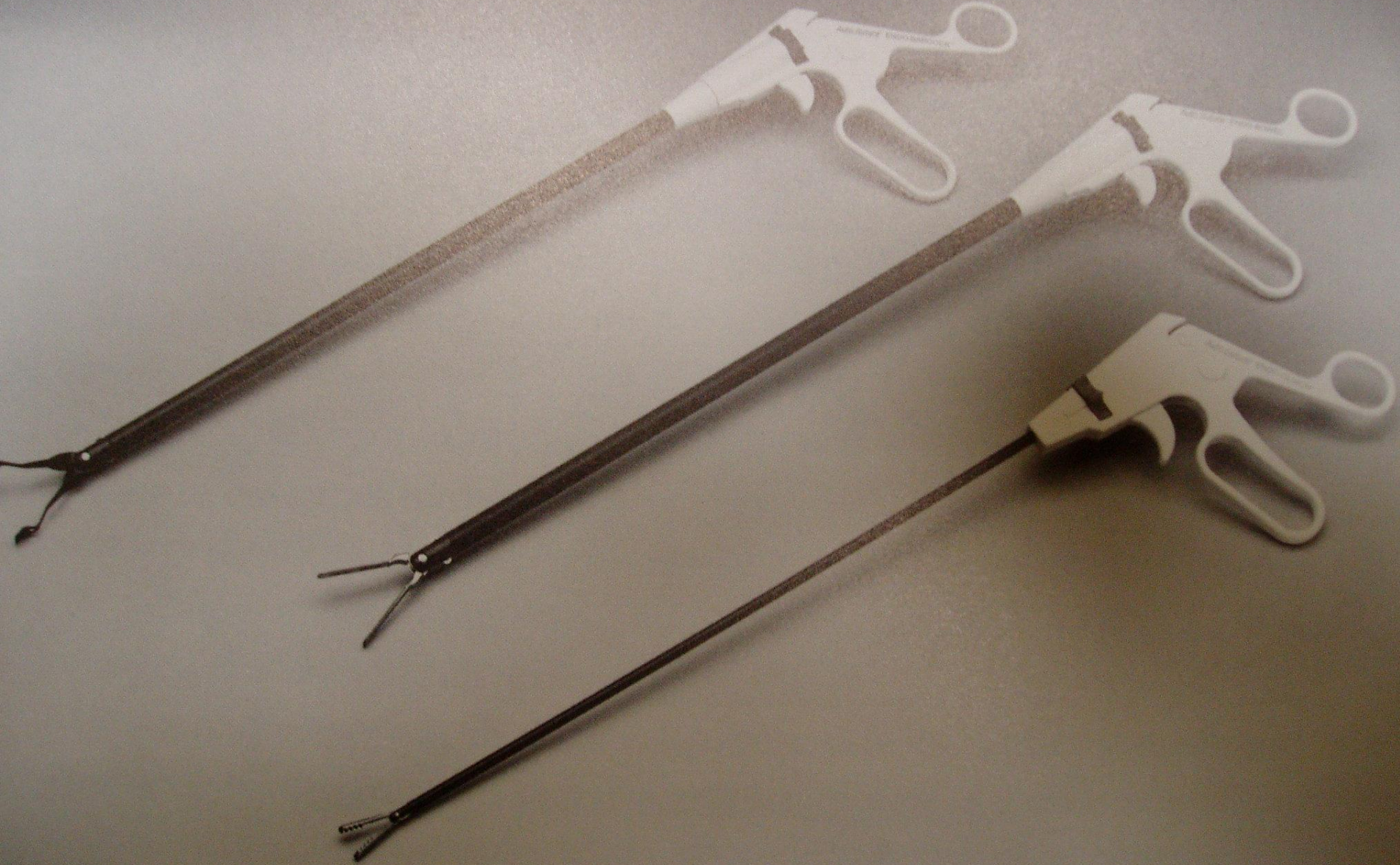
Surgiport® 12mm
Trocar



Surgiport® 5mm
Trocar





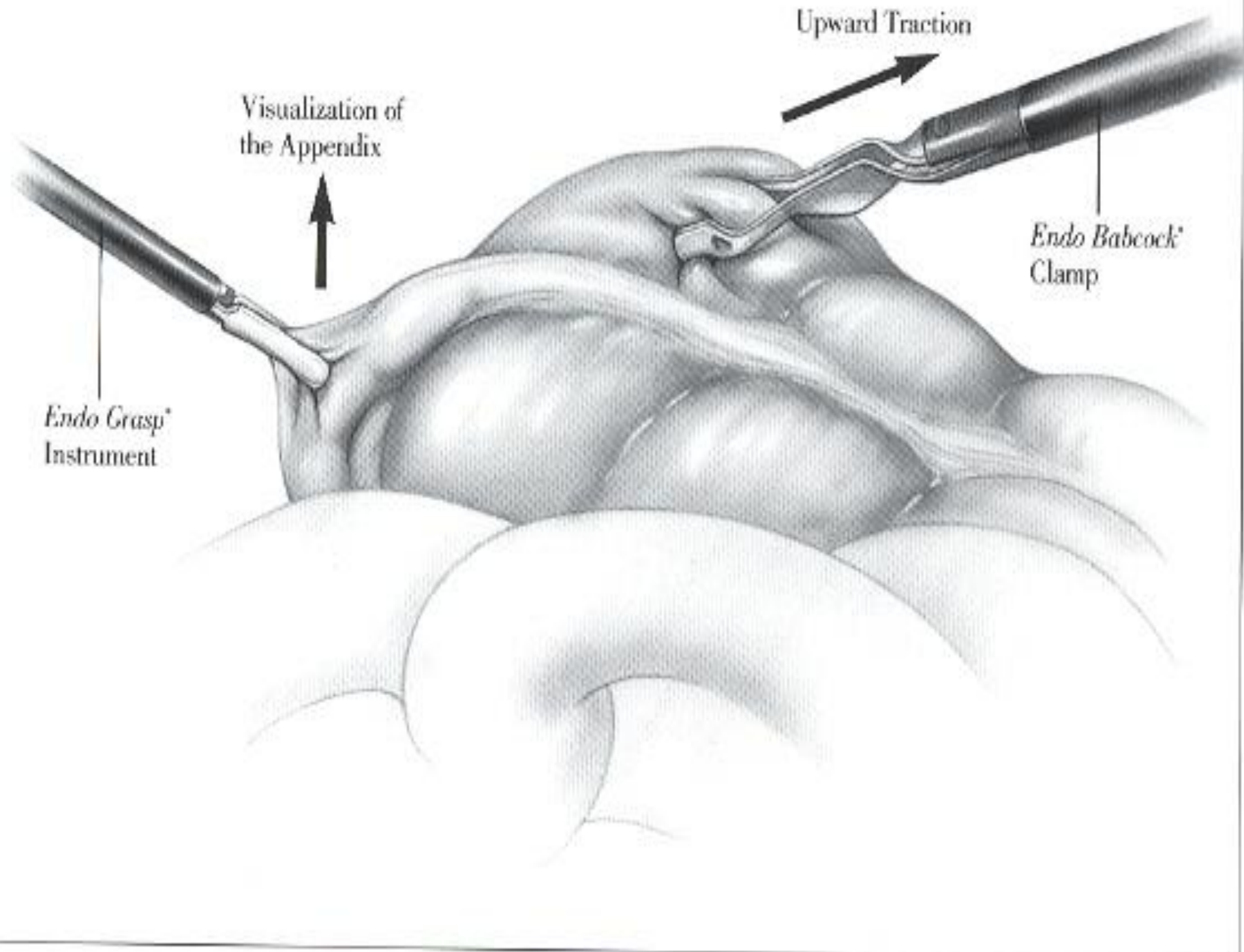


Visualization of the Appendix

Upward Traction

Endo Babcock
Clamp

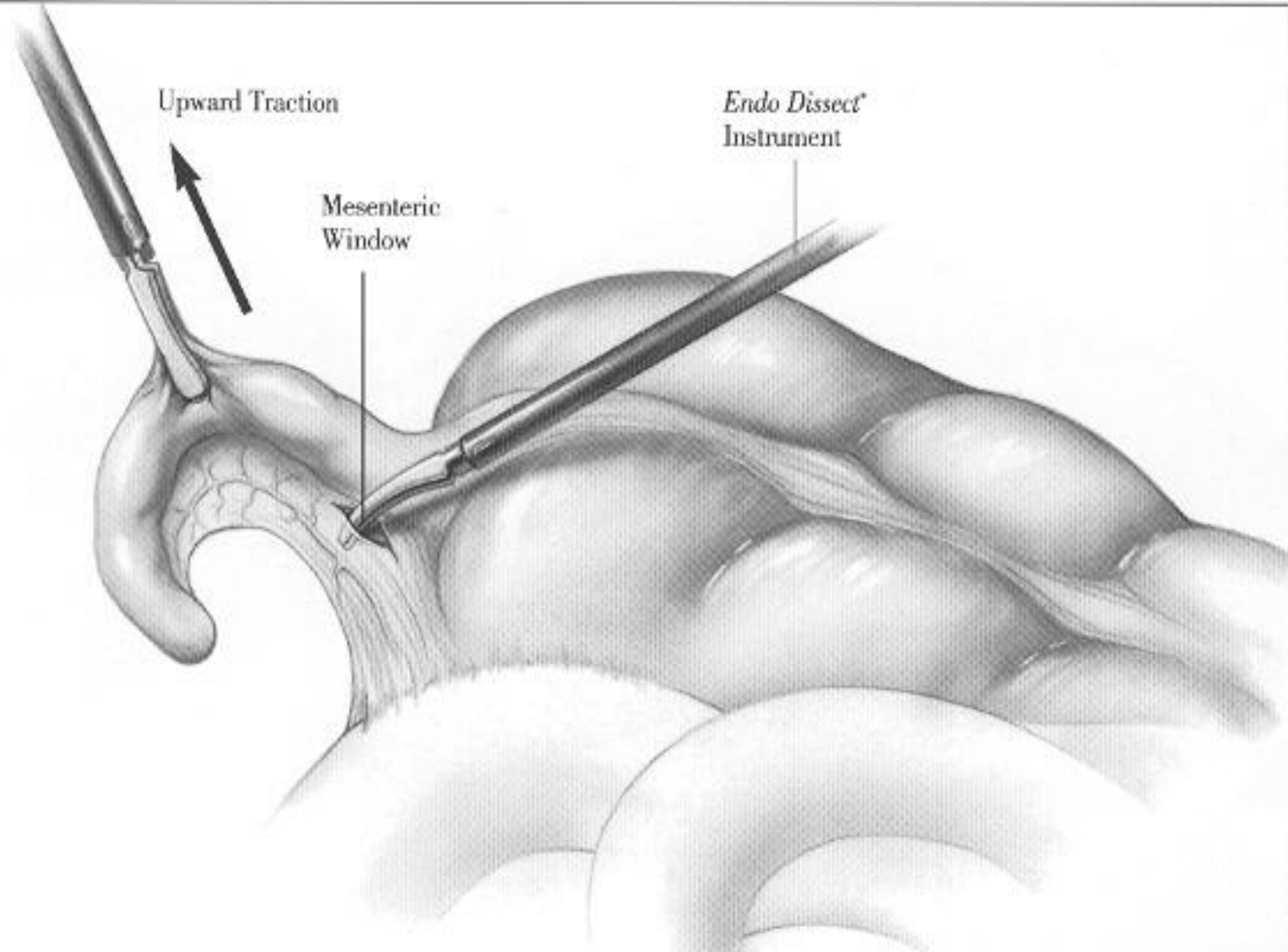
Endo Grasp
Instrument

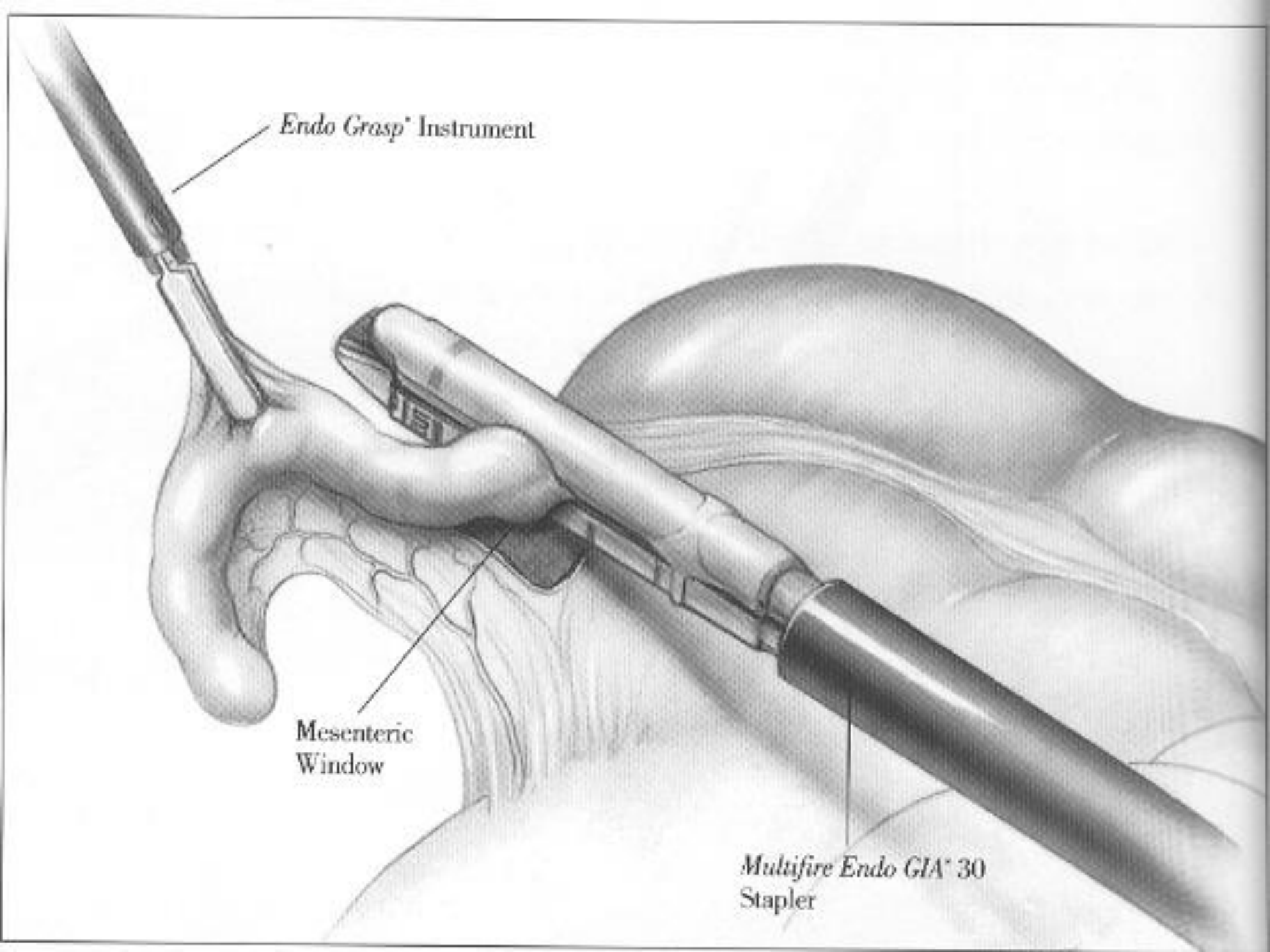


Upward Traction

Endo Dissect
Instrument

Mesenteric
Window





Endo Grasp Instrument

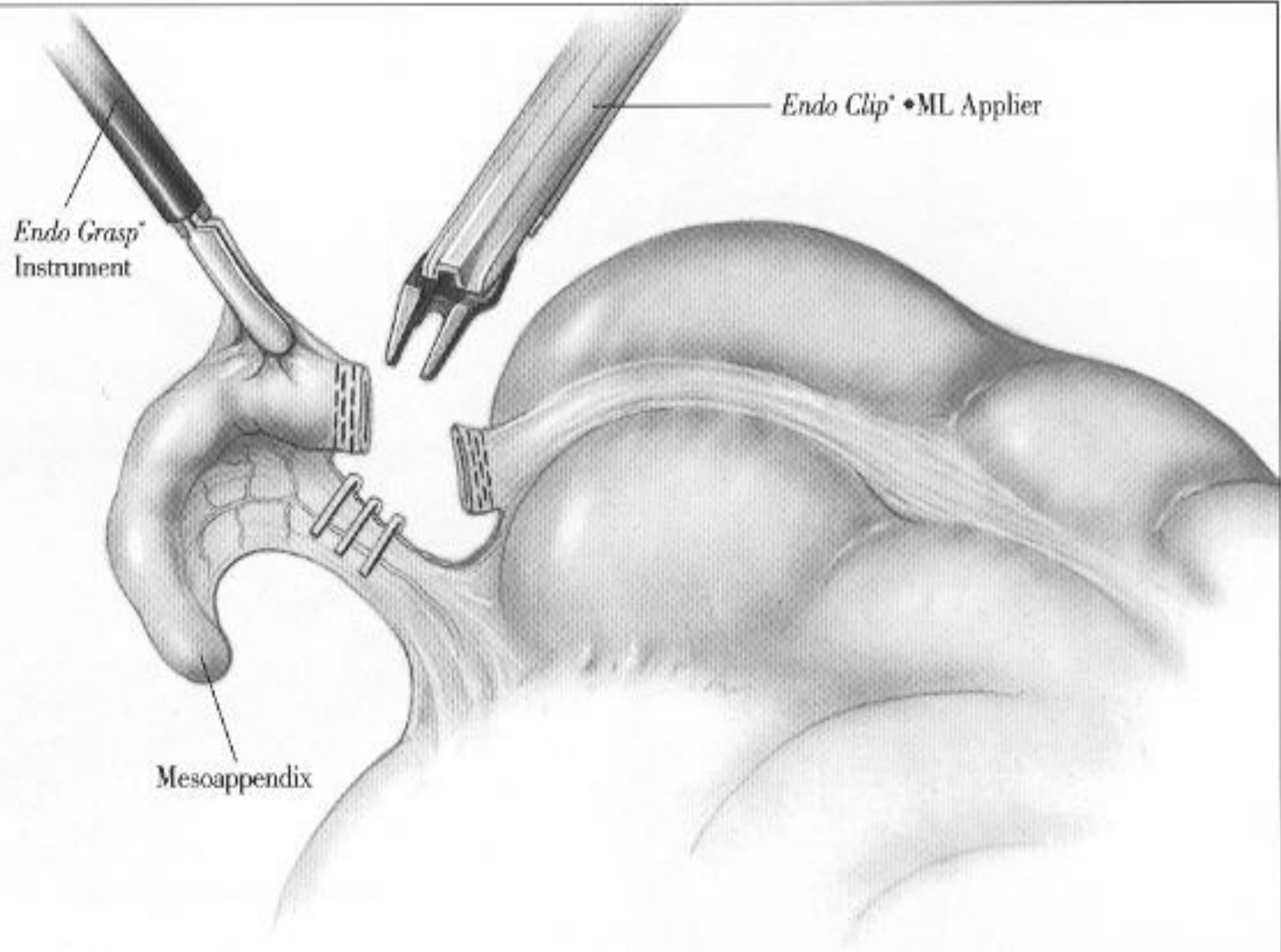
Mesenteric
Window

Multifire Endo GIA 30
Stapler

Endo Grasp[®]
Instrument

Endo Clip[®] • ML Applier

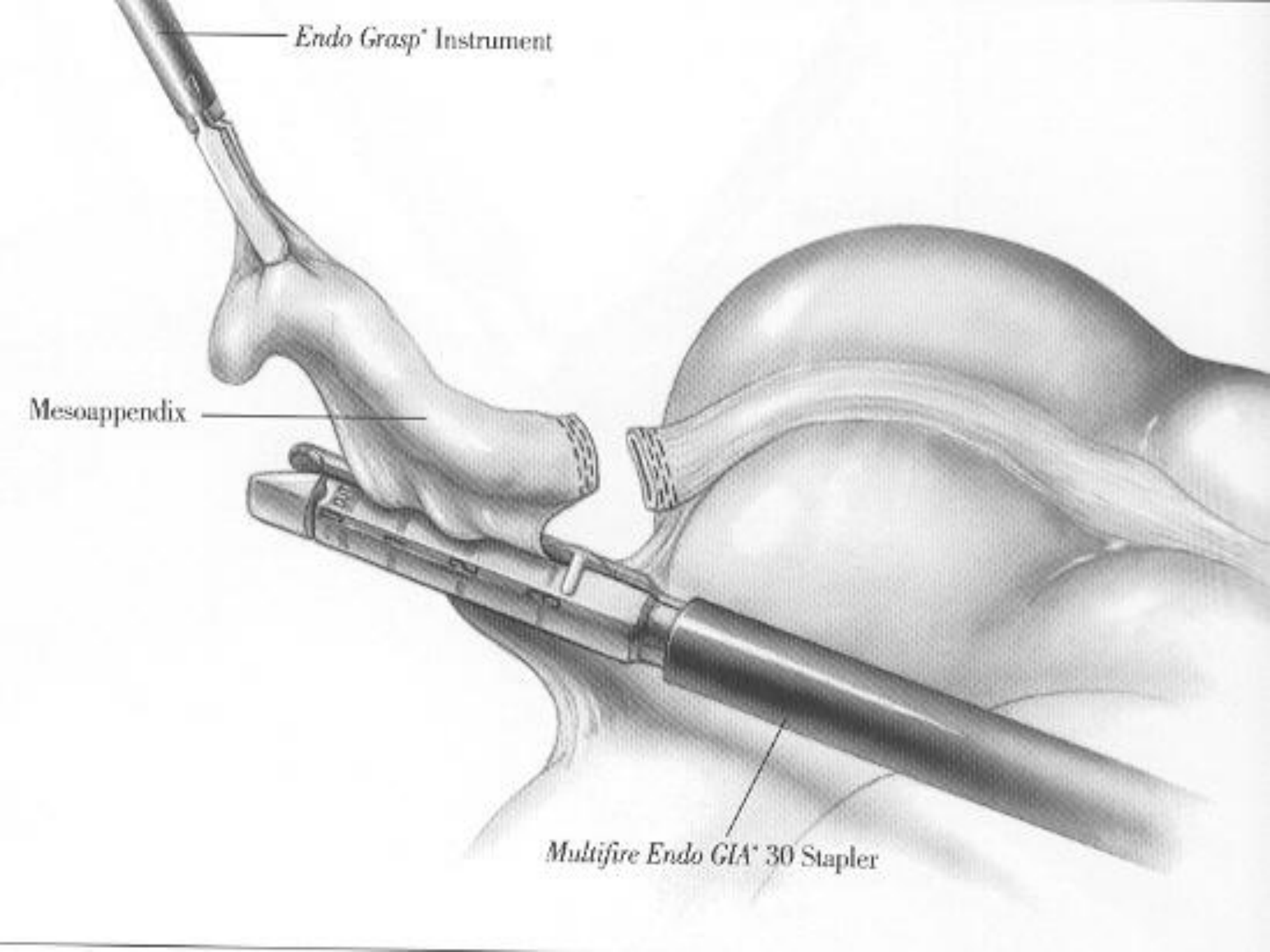
Mesoappendix

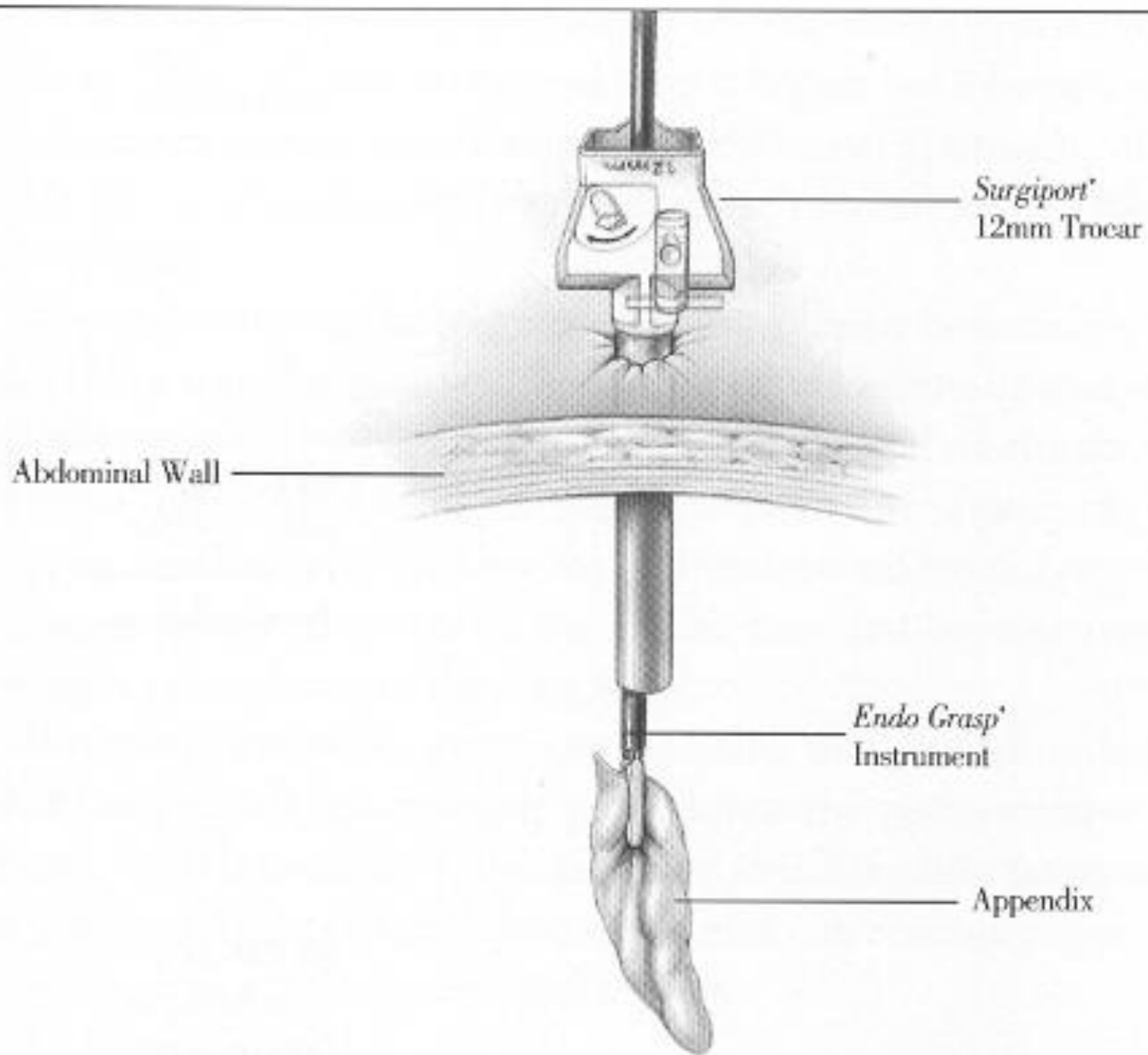


Endo Grasp Instrument

Mesoappendix

Multifire Endo GIA 30 Stapler





Сосуды прямой кишки и анального канала

(вид спереди)

