

НЕЙРОПАТИЯ МАЛОБЕРЦОВОГО НЕРВА

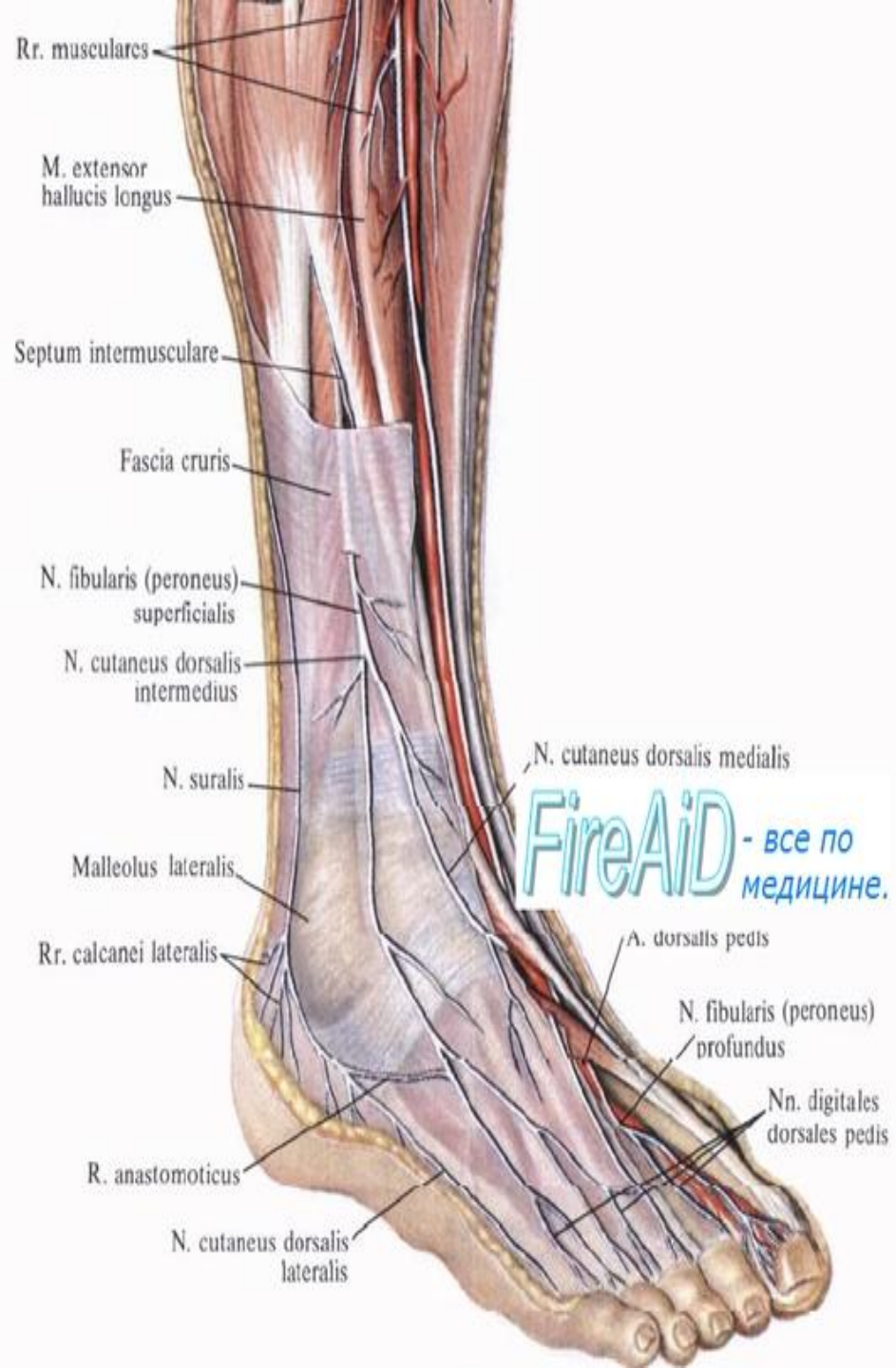
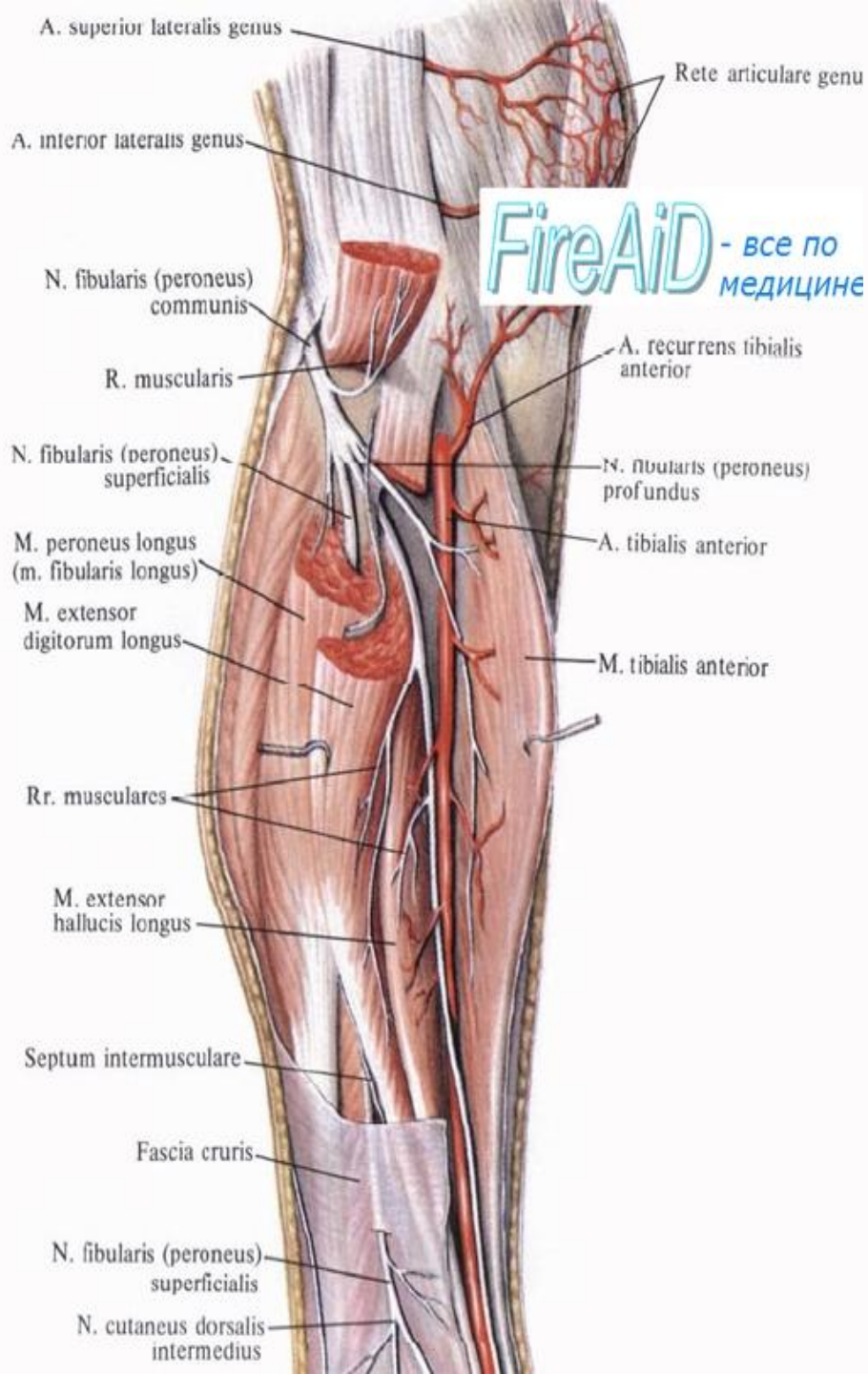
Куратор: к.м.н. Масютина С. М.
Выполнила: врач-интерн Трещева А. С.

Малоберцовый нерв

- (n. fibularis или n. peroneus) — это смешанный по функциям (отвечает и за движение и чувствительность) нерв.
- Малоберцовый нерв является одной из двух основных ветвей седалищного нерва и состоит в основном из волокон L₄, L₅ и S₁–спинальных нервов.

Анатомия

- Малоберцовый нерв (n. peroneus) отходит от седалищного нерва на уровне нижней 1/3 бедра. Он состоит преимущественно из волокон LIV-LV и SI-SII спинальных нервов. После прохождения в подколенной ямке малоберцовый нерв выходит к головке одноименной кости, где его общий ствол делится на глубокую и поверхностную ветви. Глубокий малоберцовый нерв переходит в переднюю часть голени, спускается вниз, проходит на тыл стопы и разделяется на внутреннюю и наружную ветви. Он иннервирует мышцы, отвечающие за разгибание (тыльное сгибание) стопы и пальцев, пронацию (приподнимание наружного края) стопы.
- Поверхностный малоберцовый нерв идет по переднелатеральной поверхности голени, где отдает двигательную ветвь малоберцовым мышцам, отвечающим за пронацию стопы с ее одновременным подошвенным сгибанием. В области медиальной 1/3 голени поверхностная ветвь n. peroneus переходит под кожу и разделяется на 2 тыльных кожных нерва — промежуточный и медиальный. Первый иннервирует кожу нижней 1/3 голени, тыльной поверхности стопы и III-IV, IV-V межпальцевых промежутков. Второй отвечает за чувствительность медиального края стопы, тыла I пальца и II-III межпальцевого промежутка.
- Анатомически обусловленными участками наибольшей уязвимости малоберцового нерва являются: место его прохождения в районе головки малоберцовой кости и место выхода нерва на стопу.



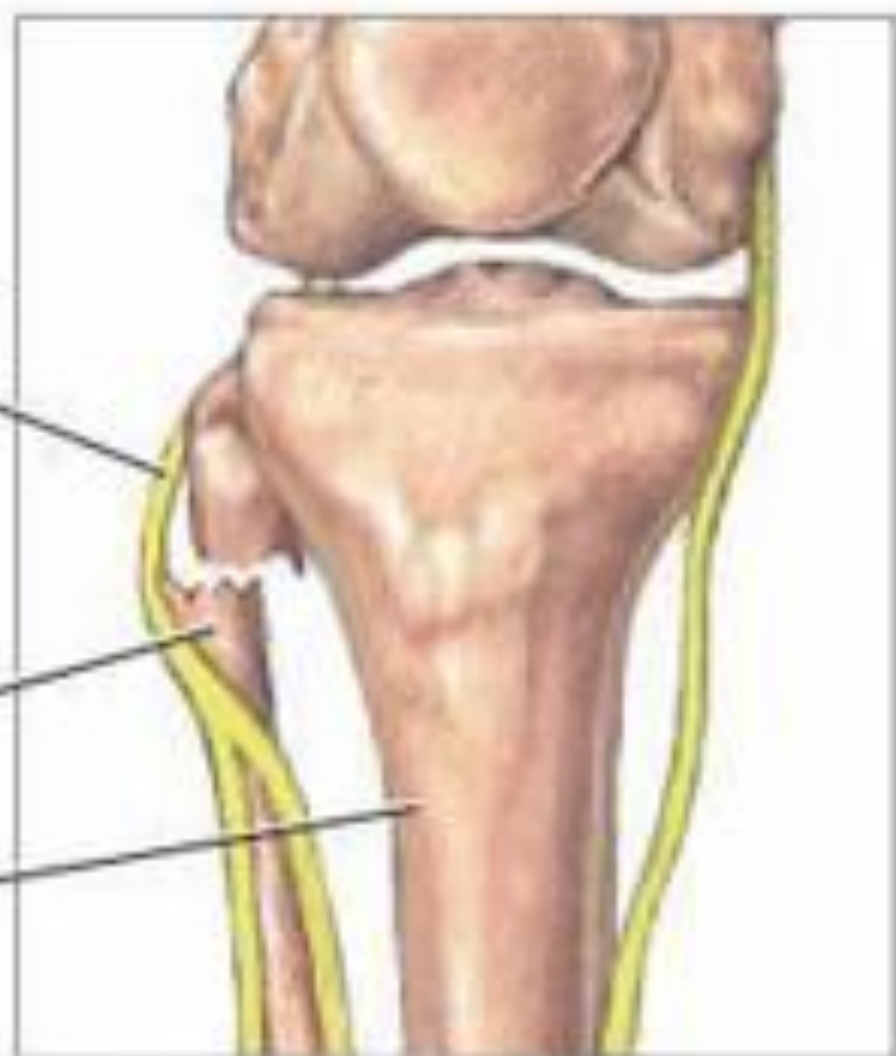
Волокна МН

- **Двигательные волокна** малоберцового нерва иннервируют, главным образом, мышцы разгибатели стопы, разгибатели пальцев и мышцы, поворачивающие стопу кнаружи
- **Чувствительные волокна** малоберцового нерва иннервируют кожу наружной поверхности голени и тыльную поверхность стопы и пальцев.

Малоберцо-
вый нерв

Малоберцо-
вая кость

Большебер-
цовая кость



При переломе малоберцовой
кости травмируется млобер-
цовый нерв



Туннельный синдром

- поражение общего малоберцового нерва в костно-фиброзном канале на уровне перегиба его на наружной поверхности шейки малоберцовой кости
- Поверхностное расположение, слабая васкуляризация, натяжение нерва обуславливают его повышенную чувствительность к прямой (даже минимальной) травме, давлению, тракции, проникающему ранению
- характера при гиперлордозе, сколиозе, поражении корешка L5.

Причины

- работа на корточках или на коленях («профессиональная малоберцовая невропатия»)
- неожиданное резкое сгибание с поворотом внутрь стопы
- привычку сидеть со скрещенными ногами
- неудачно наложенную гипсовую повязку
- сдавление голенищем резинового сапога
- в положении лежа на боку на твердой поверхности стола, кровати, скамейки, как это происходит у больных в тяжелом состоянии, в коме, во время длительной операции под наркозом, в состоянии алкогольного опьянения
- Вертеброгенная туннельная невропатия возникает у больных с миофасциальным нейрофиброзом в зоне канала, с перегрузкой перонеальных мышц постурального при гиперлордозе, сколиозе, поражении корешка L5

Клиническая картина

- преобладание двигательного дефекта над сенсорными нарушениями
- слабость и атрофия разгибателей и наружных ротаторов стопы, которая свисает, подвернута кнутри, шлепает при ходьбе
- болевой синдром отсутствует или выражен минимально; парестезии, чувствительные расстройства нередко ограничены небольшим участком на тыльной стороне стопы
- в случае неполного поражения нерва пальпация его сопровождается болью, парестезиями в зоне иннервации.
- ахиллов рефлекс сохранен; его оживление, появление патологических знаков в сочетании со слабой выраженностью пареза, необычной локализацией гипестезии на голени заставляют предполагать центральную патологию (опухоль сагиттальных отделов теменной области, миелопатию).

Невропатия поверхностного малоберцового нерва

- может быть результатом его компрессии в верхней трети голени фиброзным тяжем, перекидывающимся между длинной малоберцовой мышцей и передней межмышечной перегородкой
- Вертеброгенный нейроостеофиброз или травма способствуют такому повреждению; определенную роль играют те же факторы, которые провоцируют невропатию общего малоберцового нерва
- Отмечается гипотрофия перонеальной группы мышц, стопа подворачивается внутрь, разгибание ее сохранено
- Определяются гипестезия на тыле стопы, кроме ее латерального края и первого межпальцевого промежутка, болезненность при пальпации верхней трети большой малоберцовой мышцы; боли сопровождаются парестезиями в зоне кожной иннервации.

Невропатия кожной ветви

- поверхностного малоберцового нерва является следствием ущемления ее в точке выхода из фасции в нижней трети голени на расстоянии примерно 10 см выше латеральной лодыжки по переднебоковой поверхности большеберцовой кости
- Возникновению способствует врожденный или травматический дефект фасции с небольшими мышечными или жировыми грыжами
- Эпизод растяжения латеральной связки голеностопа непосредственно предшествует появлению жалоб больного на боли, парестезии, онемение по наружному краю нижней трети голени и тыла стопы
- Объективное исследование обнаруживает болезненность точки выхода нерва под кожу.

Невропатия срединного и промежуточного кожных нервов тыла стопы

- представляют собой конечные разветвления поверхностного малоберцового нерва на тыле стопы
- Подкожная клетчатка в этой области представлена слабо, и нервные стволы легко травмируются, продавливаясь к бугру ладьевидной кости (медиальный нерв) или к кубовидной кости (промежуточный нерв), ниже - к основаниям второй-четвертой плюсневых костей.

Причины

- при ушибе стопы падающим предметом (даже без заметных повреждений кожи и мягких тканей)
- при ношении обуви типа сабо без каблука и задника, фиксирующего обувь на стопе (шлепанцы), а также тесных туфель с тугой шнуровкой

Клиника

- неприятные жгучие парестезии на тыле стопы и в области большого пальца (при сдавлении срединного нерва) или на тыльной стороне второго и третьего пальцев (компрессия промежуточного нерва)
- перкуссия точки повреждения нерва сопровождается чувством прохождения тока к пальца
- симптомы усиливаются при надевании обуви, «виновной» в повреждении нерва, уменьшаются после воздействия тепла, легкого растирания больного места.
- гипестезия или дизестезия ограничена небольшим пятном на тыле стопы

Невропатия глубокого малоберцового нерва

- возникает при патологии переднего тиббиального пространства
- нерв сдавливается на уровне средней трети голени, где он проходит через толщу длинной малоберцовой мышцы и переднюю межмышечную перегородку и располагается между длинным разгибателем пальцев и передней большеберцовой мышцей

Причины и клиника

- Нейромиодистрофия
- врожденная узость межмышечного пространства
- посттравматический фиброз способствуют компрессии сосудистонервного пучка
- **Хронический вариант** - характеризуется глубокими ноющими болями в передних мышцах голени, усиливающимися при ходьбе и максимальном разгибании стопы
- Боль распространяется на тыл стопы и в пространство между первым и вторым пальцами; здесь же ощущаются парестезии при нагрузке на носок ноги.

Синдром переднего тиббиального пространства

- представляет собой острый вариант компрессионно-ишемического поражения глубокого перонеального нерва на голени
- переднее тиббиальное пространство является закрытым фасциальным футляром, заключающим в себе мышцы - разгибатели стопы и пальцев, глубокий малоберцовый нерв и переднюю большеберцовую артерию
- При врожденной или приобретенной узости данного пространства любое дальнейшее увеличение объема его содержимого приводит к сдавлению артерии и нерва. Чаще всего это случается при неожиданной чрезмерной нагрузке на мышцы голени (например, во время бега на большое расстояние нетренированного человека). Работающие мышцы увеличиваются в объеме, при этом сдавливаются и спазмируются питающая мышцы и нерв большеберцовая артерия. Возникает ишемия мышц, нарастает отек, происходит ущемление и некроз мышц переднего тиббиального пространства. Глубокий малоберцовый нерв повреждается из-за компрессии и нарушения питания.

Клиническая картина

- сильнейшей болью в мышцах передней поверхности голени, которая появляется сразу или спустя несколько часов после физической перегрузки ног
- отмечаются резкое уплотнение и болезненность при пальпации мышц передней поверхности голени
- активное разгибание стопы отсутствует, пассивное - усиливает боль
- на тыльной артерии стопы не определяется пульс
- стопа холодная на ощупь
- снижена чувствительность на тыльной поверхности первых двух пальцев

Синдром переднего тарзального туннеля

- развивается в результате сдавления глубокого малоберцового нерва на тыле стопы под нижней связкой разгибателей, где нерв располагается в тесном пространстве на костях предплюсны совместно с артерией тыла стопы
- Основными причинами, приводящими к повреждению нерва, являются тупая травма, сдавление тесной обувью, фиброз крестовидной связки после травмы, нейроостеофиброз в суставах и связках стопы, ганглий, тендовагинит длинного разгибателя большого пальца.

Клиника

боли на тыльной поверхности стопы с иррадиацией в первый и второй пальцы

- ослаблено разгибание пальцев
- видна атрофия мелких мышц стопы.
- может наблюдаться изолированное поражение наружной мышечной или внутренней чувствительной ветви
- В первом случае боль ограничена местом сдавления, имеется парез разгибателей пальцев; во втором - мышечно-моторных нарушений нет, боль иррадирует в первый межпальцевый промежуток, здесь же выявляется зона гипестезии.

Диагностика невропатии малоберцового нерва

- Алгоритм диагностики перонеальной невропатии основан на сборе анамнестических данных, которые могут указать на генез заболевания, и проведении тщательного исследования моторной функции и сенсорной сферы периферических нервов пораженной конечности. Проводятся специальные функциональные тесты для оценки мышечной силы различных мышц голени и стопы. Анализ поверхностной чувствительности осуществляется при помощи специальной иголки. Дополнительно используется электромиография и электронейрография, позволяющие по скорости проведения потенциалов действия установить уровень поражения нерва. Последнее время для исследования структуры нервного ствола и расположенных рядом с ним структур применяется УЗИ нерва.

- При травматической невропатии требуется консультация травматолога, по показаниям — УЗИ или рентгенография коленного сустава, рентгенография костей голени, УЗИ или рентгенография голеностопного сустава. В отдельных случаях могут применяться диагностические новокаиновые блокады.
- Невропатия малоберцового нерва требует дифференциальной диагностики с радикулопатией уровня L_V-S_I, наследственной рецидивирующей невропатией, болезнью Шарко-Мари-Тута, синдромом ПМА (перонеальной мышечной атрофии), БАС, полиневропатией, паралитическим ишиасом, другими мононевропатиями нижних конечностей, церебральными опухолями и опухолями позвоночника.

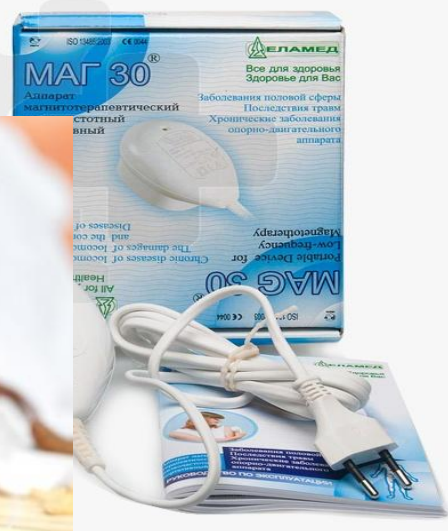Лечение

- Лечение нейропатии малоберцового нерва во многом определяется причиной ее возникновения. Иногда замена гипсовой повязки, которая сдавливала нерв, становится основным способом лечения. Если причиной стала неудобная обувь, то ее смена также способствует выздоровлению. Если причина в имеющейся сопутствующей патологии (сахарный диабет, онкологическое заболевание), то в этом случае необходимо лечить, в первую очередь, основное заболевание, а остальные меры по восстановлению малоберцового нерва будут уже косвенными (хотя и обязательными).

- Основными медикаментозными средствами, использующимися для лечения нейропатии малоберцового нерва, являются:
- Катадолон – обезболивающий препарат группы избирательных активаторов нейрональных калиевых каналов. Катадолон содержит флупиртин – неопиоидный анальгетик центрального действия.
- витамины группы В (Мильгамма, Нейрорубин, Комбилипен и другие);
- средства для улучшения проводимости по нерву (Нейромидин, Галантамин, Прозерин и другие);
- препараты для улучшения кровоснабжения малоберцового нерва (Трентал, Кавинтон, Пентоксифиллин и другие);
- антиоксиданты (Берлитион, Эспа-Липон, Тиогама и другие).



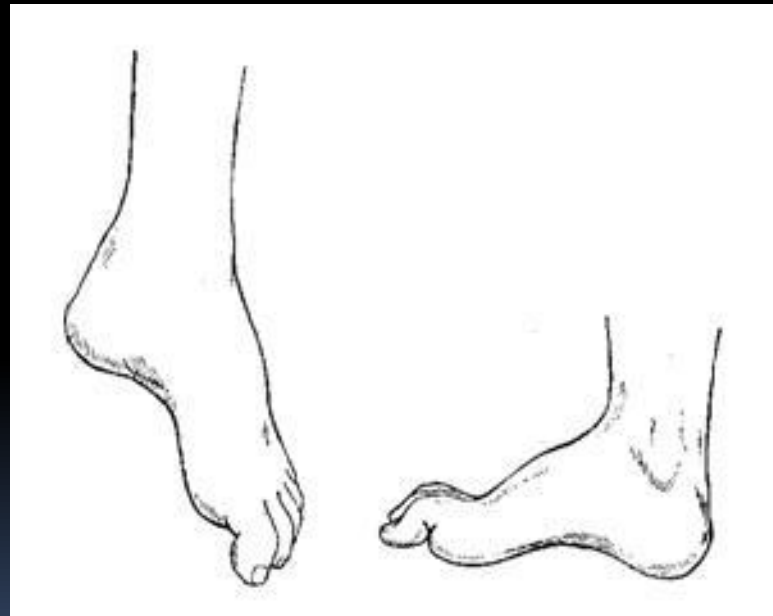
Активно и успешно в комплексном лечении используются методы физиотерапии: магнитотерапия, амплипульс, ультразвук, электрофорез с лекарственными веществами, электростимуляция. Выздоровлению способствуют массаж и иглорефлексотерапия (все процедуры подбираются индивидуально с учетом имеющихся у данного больного противопоказаний). Рекомендованы комплексы лечебной физкультуры.



- Для коррекции «петушиной» походки пользуются специальными ортезами, которые фиксируют стопу в правильном положении, не давая ей свисать.
- Если консервативное лечение не дает эффекта, тогда прибегают к оперативному вмешательству. Чаще всего это приходится делать при травматическом повреждении волокон малоберцового нерва, особенно при полном перерыве. Когда регенерации нерва не происходит, консервативные методы оказываются бессильными. В таких случаях восстанавливают анатомическую целостность нерва. Чем раньше будет проведена операция, тем лучше прогноз для выздоровления и восстановления функции малоберцового нерва.

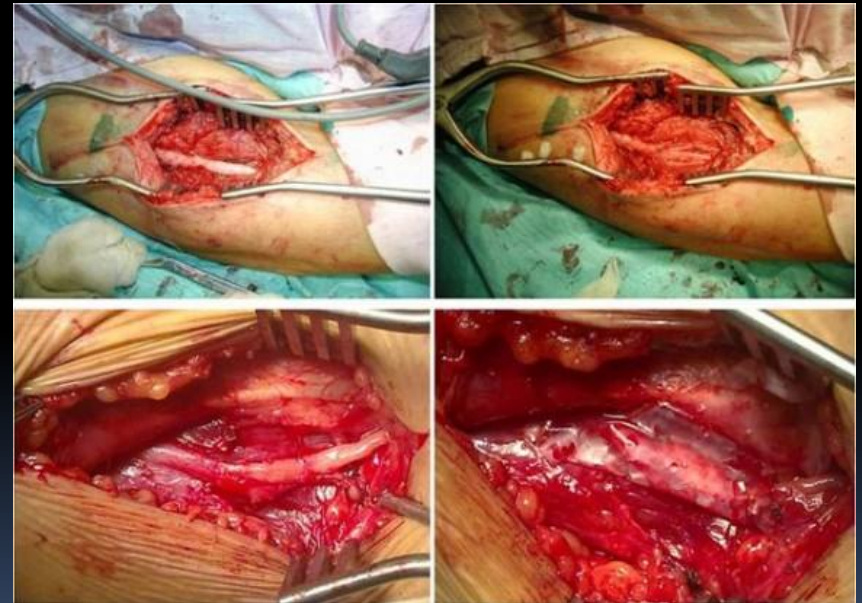
Лечение



- Фиксация стопы;
- ЛФК для предупреждения контрактур;
- Разработаны методы хирургической декомпрессии.



Оперативное лечение

- Оперативное лечение становится спасением для больного и в случаях значительного сдавления малоберцового нерва. В этом случае рассекают или удаляют структуры, которые сдавливают малоберцовый нерв. Это способствует восстановлению прохождения нервных импульсов. А затем с помощью вышеизложенных консервативных способов «доводят» нерв до полного выздоровления.
- Таким образом, нейропатия малоберцового нерва – это заболевание периферической системы, которое может возникать по различным причинам. Основные симптомы связаны с нарушением чувствительности в области голени и стопы, а также со слабостью разгибания стопы и ее пальцев. Лечебная тактика во многом зависит от причины нейропатии малоберцового нерва, определяется индивидуально. Одному пациенту достаточно консервативных методов, другому может понадобиться как консервативное, так и хирургическое вмешательство.



- 
- При демиелинизирующем поражении восстановление за несколько недель;
 - При аксональном- несколько месяцев и может быть неполным.
- 

Спасибо за внимание!

Не забывайте посещать невролога!!!

Thank you for attention!

Do not forget to visit neurologist!!!

