

Наш опыт использования минифлебэктомии в лечении варикозной болезни

Клиника БГМУ
Отделение хирургии сосудов
г. Уфа – 2006

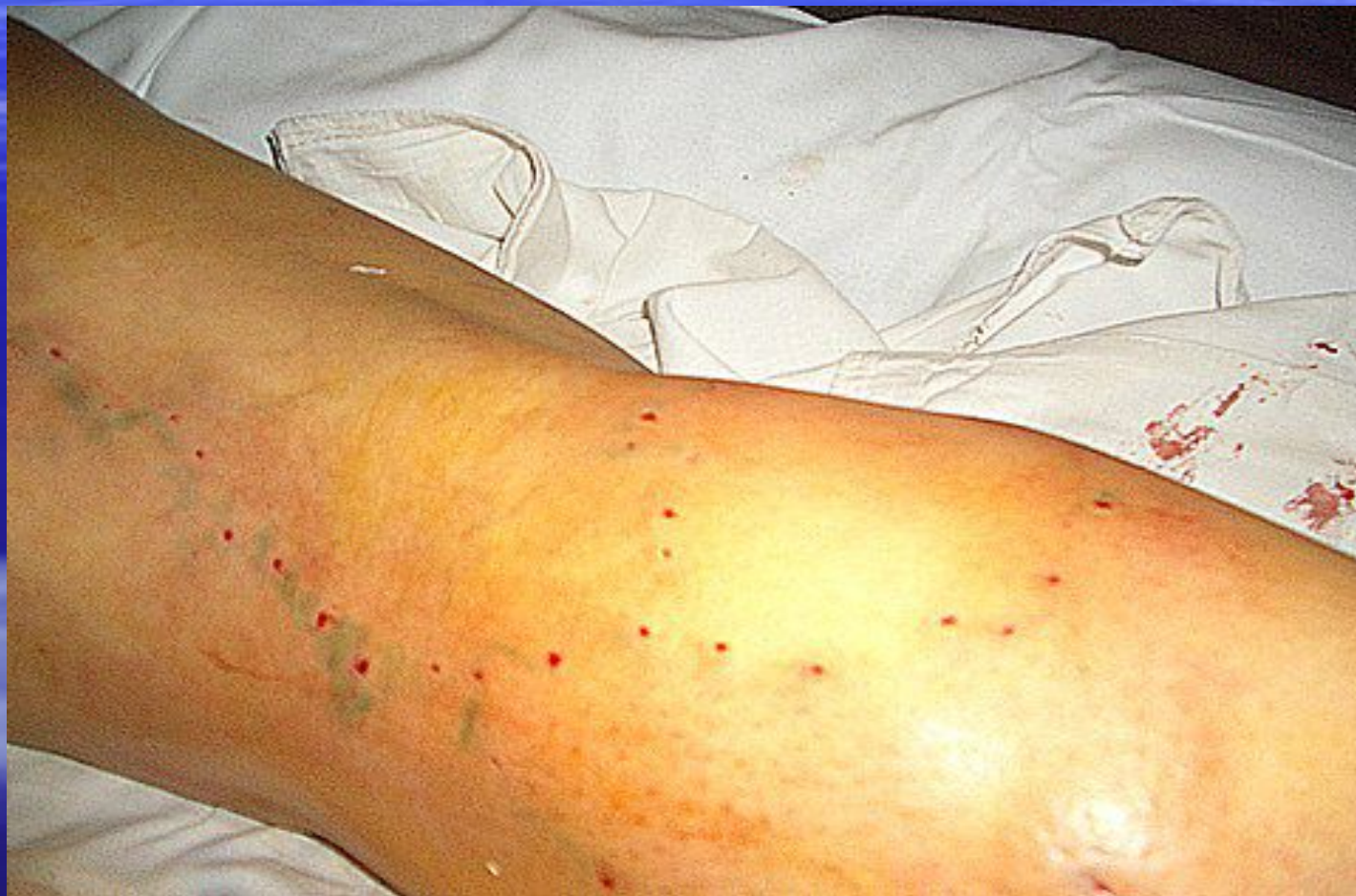Хафизов А.Р., Юсупов Р.Х

Минифлебэктомия.

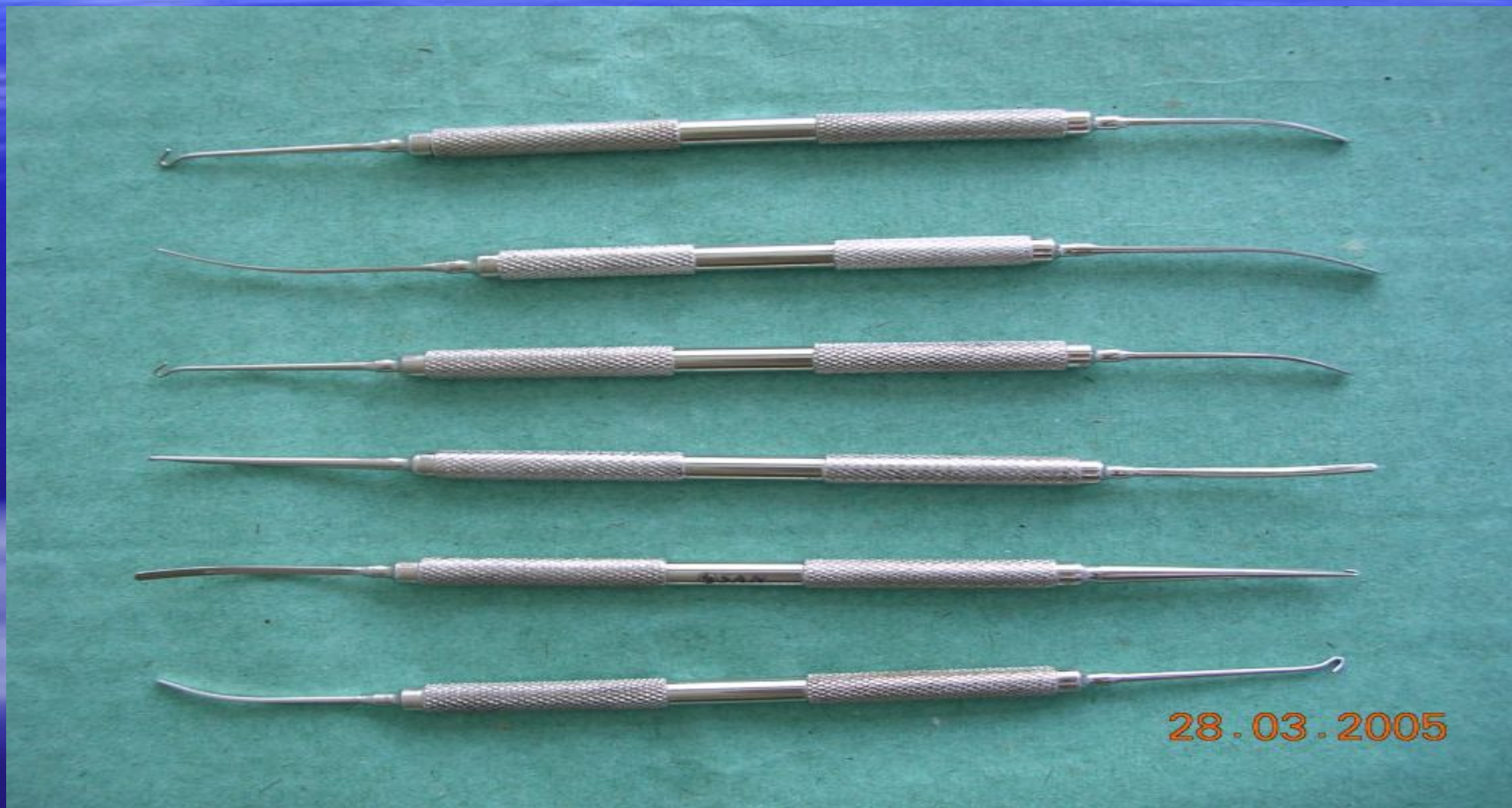В последние годы этот метод получил широкое распространение, особенно в специализированных клиниках и флебологических центрах.

Разработан швейцарским дерматологом Мюллером.

Минифлебэктомия - это удаление варикозных вен без разрезов, через проколы кожи, не требующие наложения швов.



Основной инструмент минифлебэктомии – это крючок и шпатель.

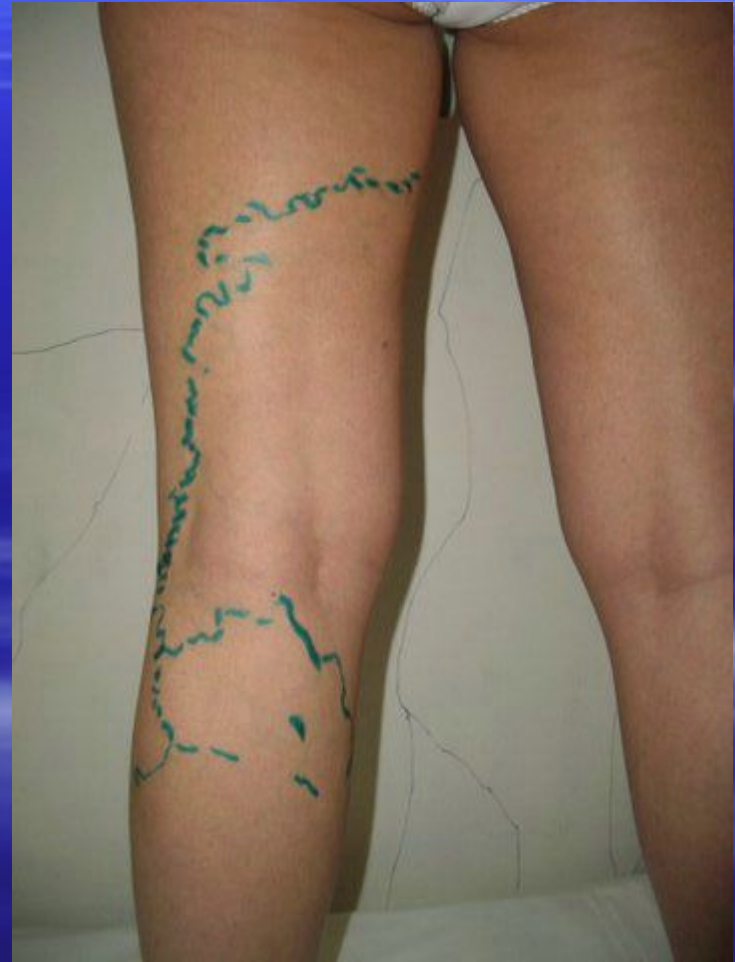
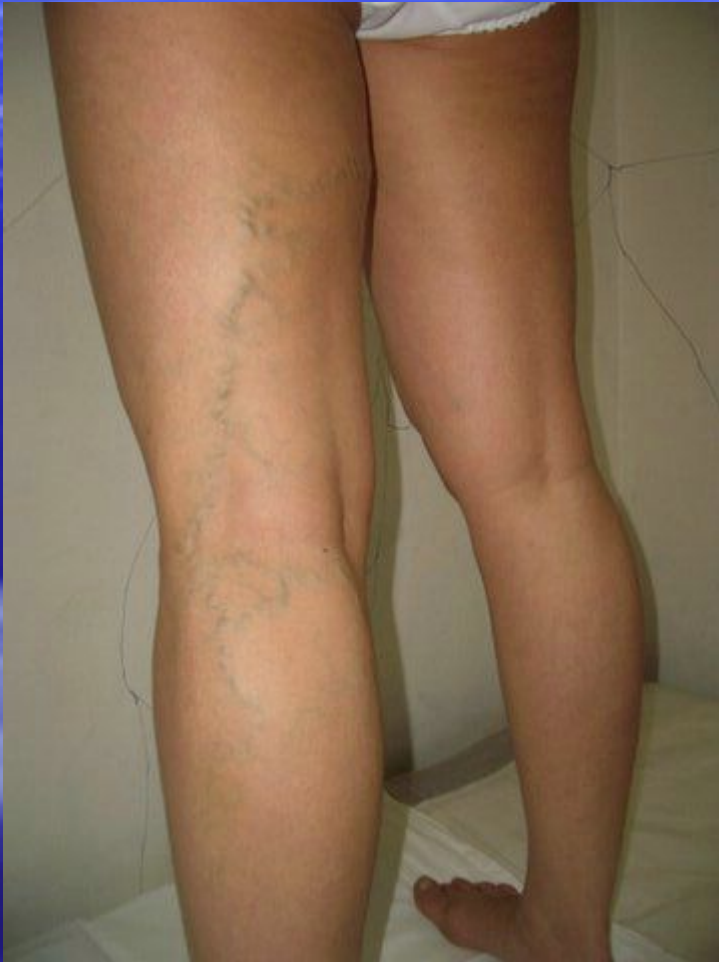
28.03.2005

Когда применяется минифлебэктомия?

- Она может быть самостоятельной операцией или являться компонентом "большой" операции.
- Тактика применения определяется индивидуально, обязательно с учетом результатов ультразвукового дуплексного сканирования венозной системы пациента.

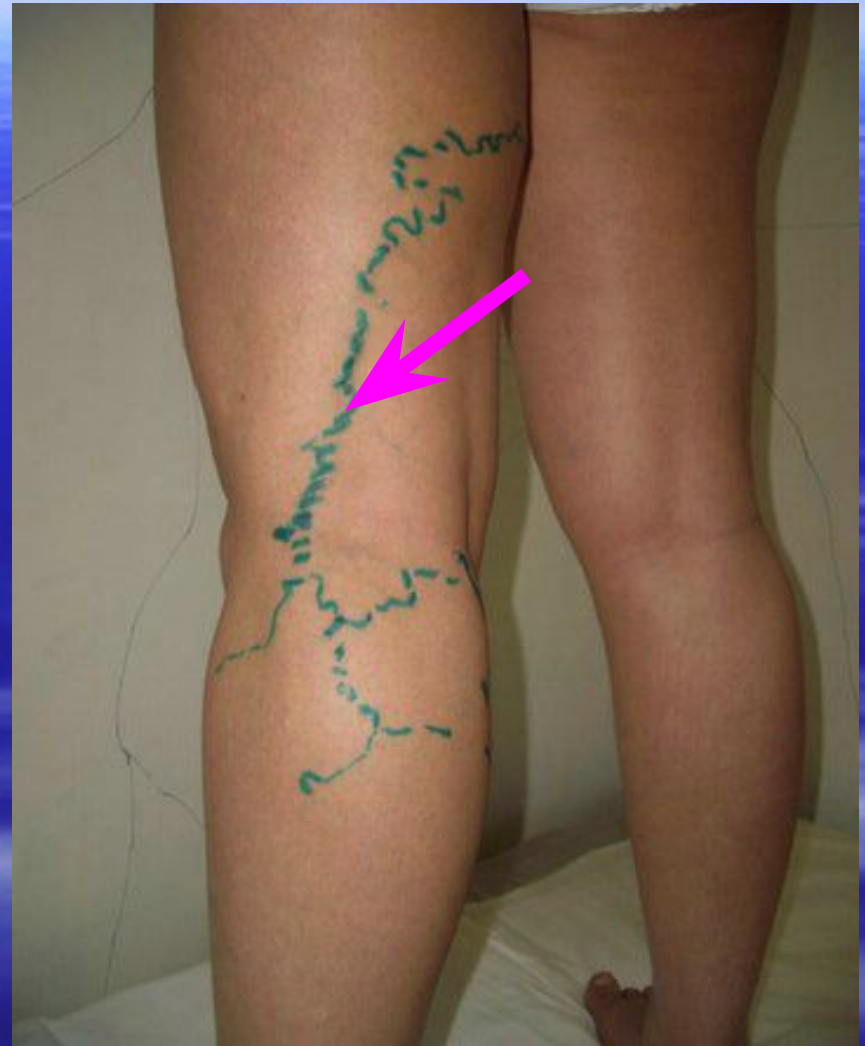Классическое применение в качестве самостоятельной операции - удаление варикозно расширенных притоков магистральных подкожных вен при "сегментарной форме варикозной болезни без патологического рефлюкса".



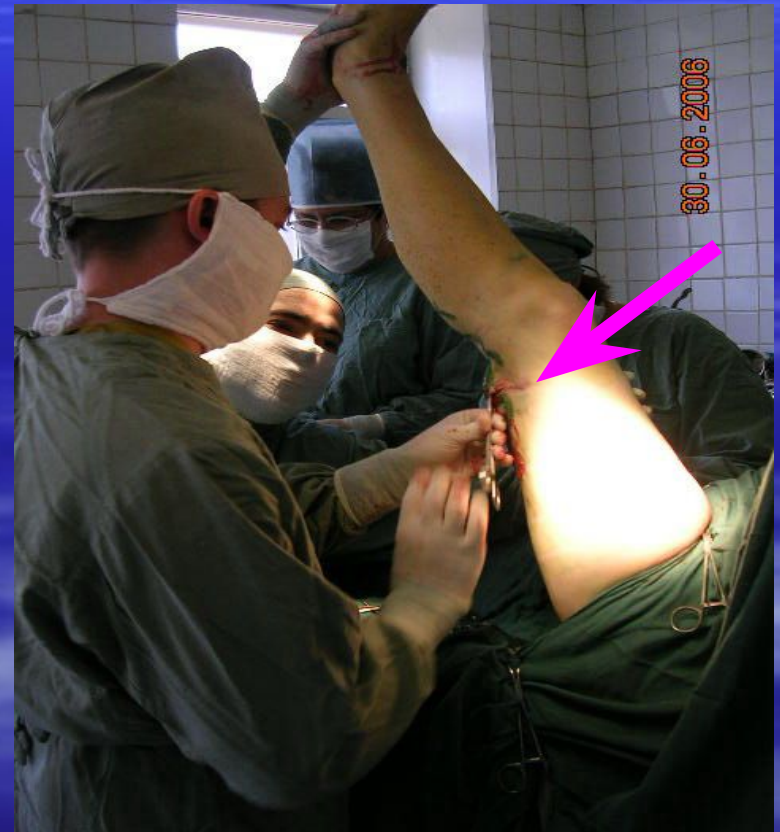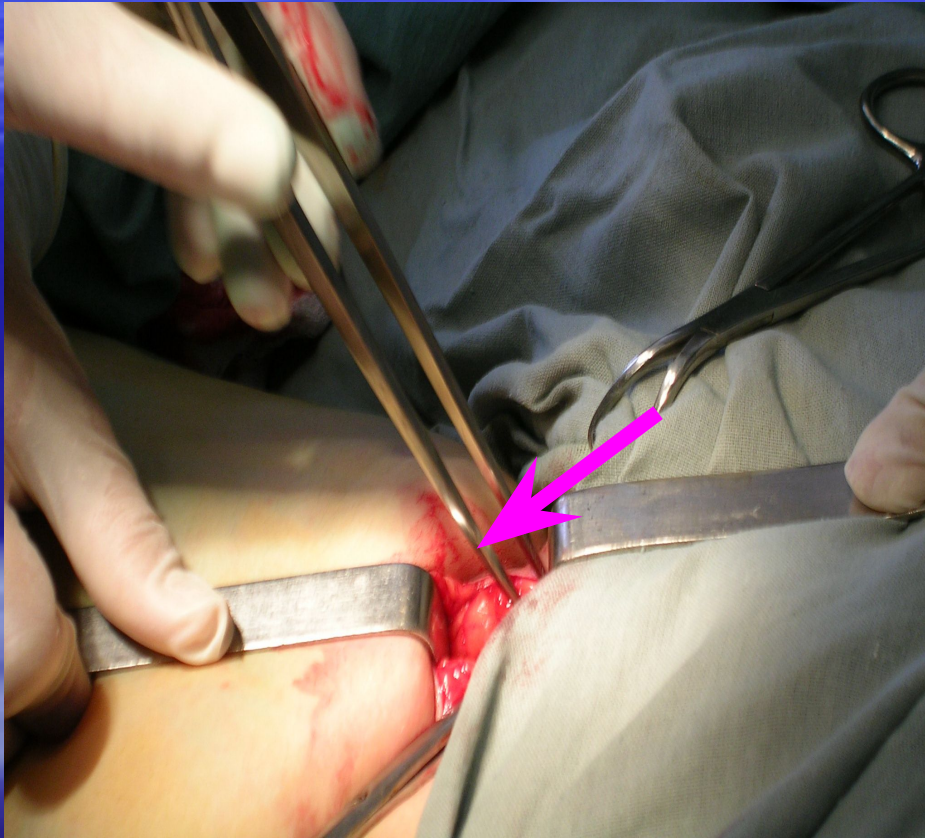
Минифлебэктомия или склеротерапия?

- Выбор тем более склоняется в сторону минифлебэктомии, чем больше диаметр варикозно трансформированной вены.
- Вместе с тем минифлебэктомия или склеротерапия прекрасно сочетаются друг с другом.

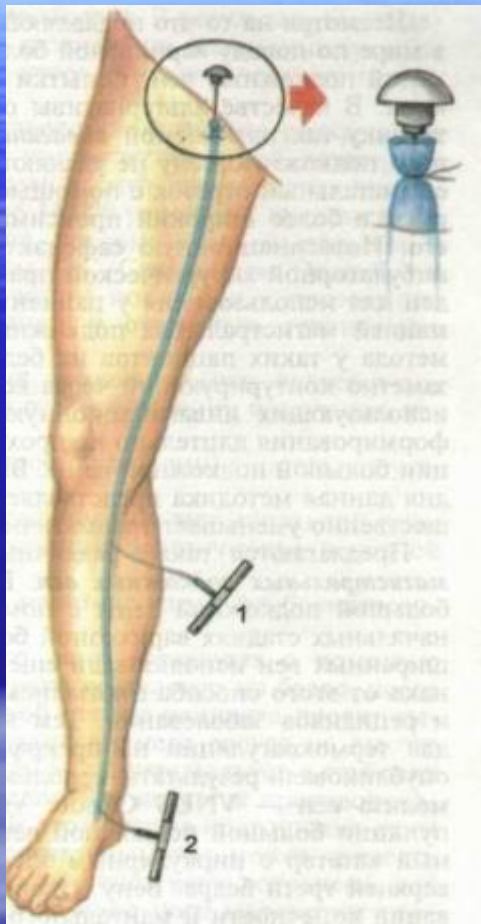
**Непосредственно
перед операцией
после УЗДС
исследования
проводится раз-
метка варикозно
измененных вен.**



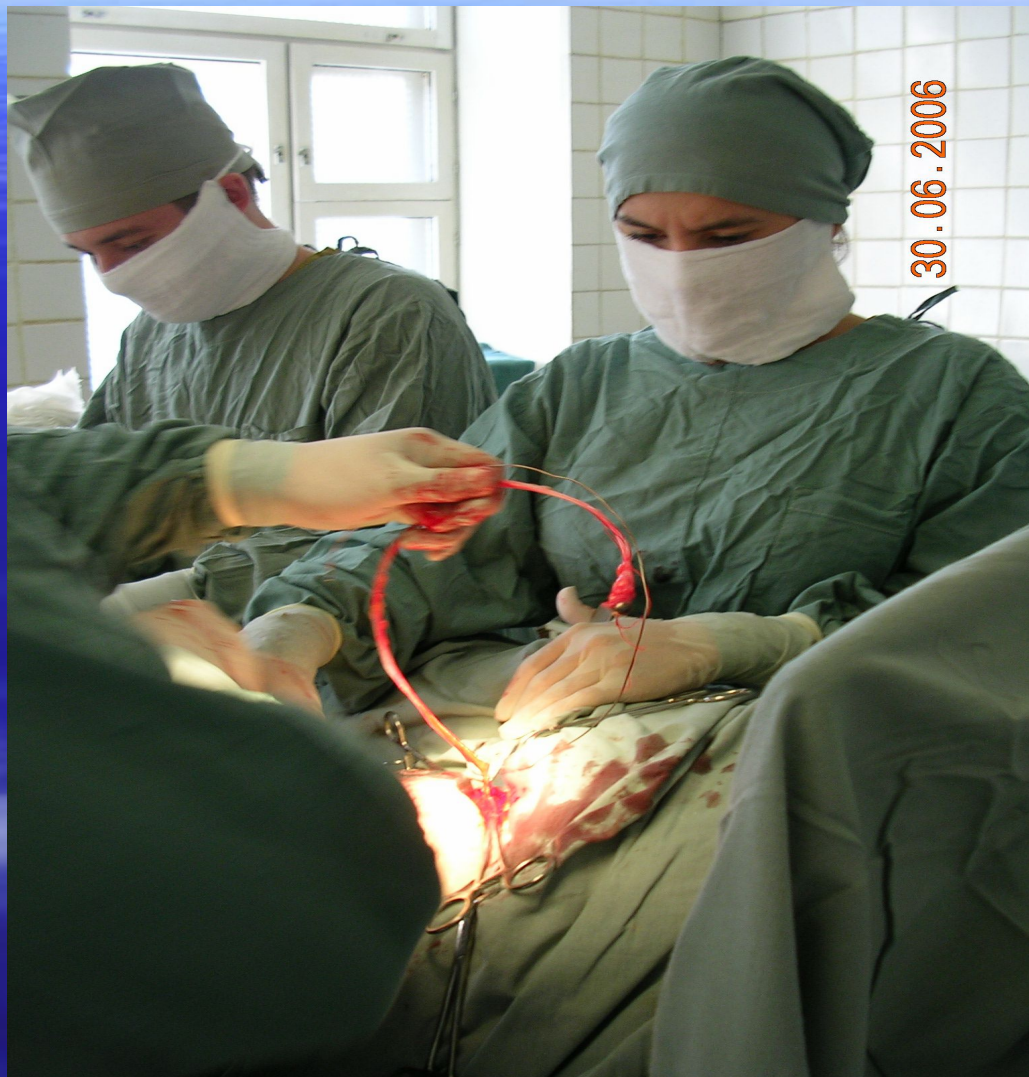Верхняя и нижняя кроссэктомия.



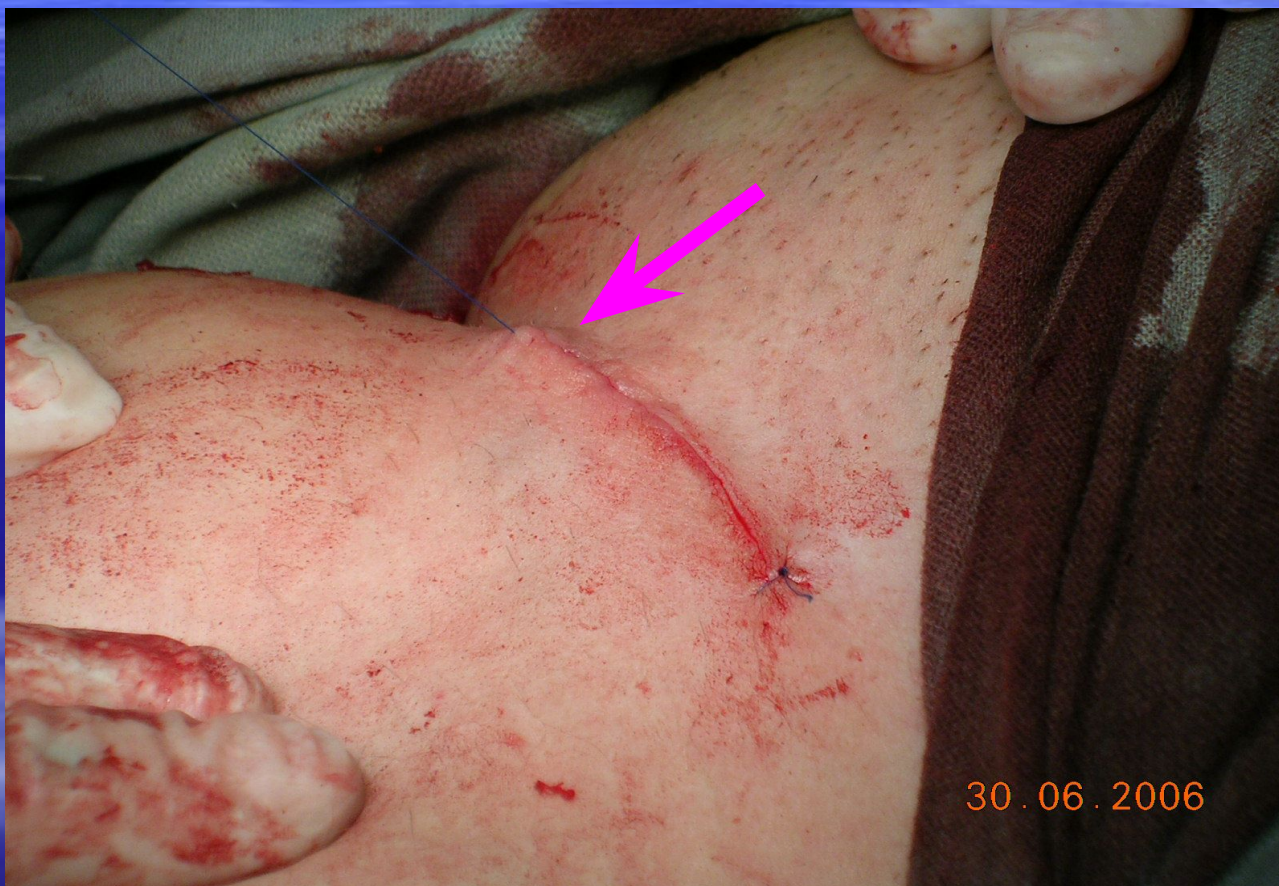Удаление большой подкожной вены по Бебкокку.



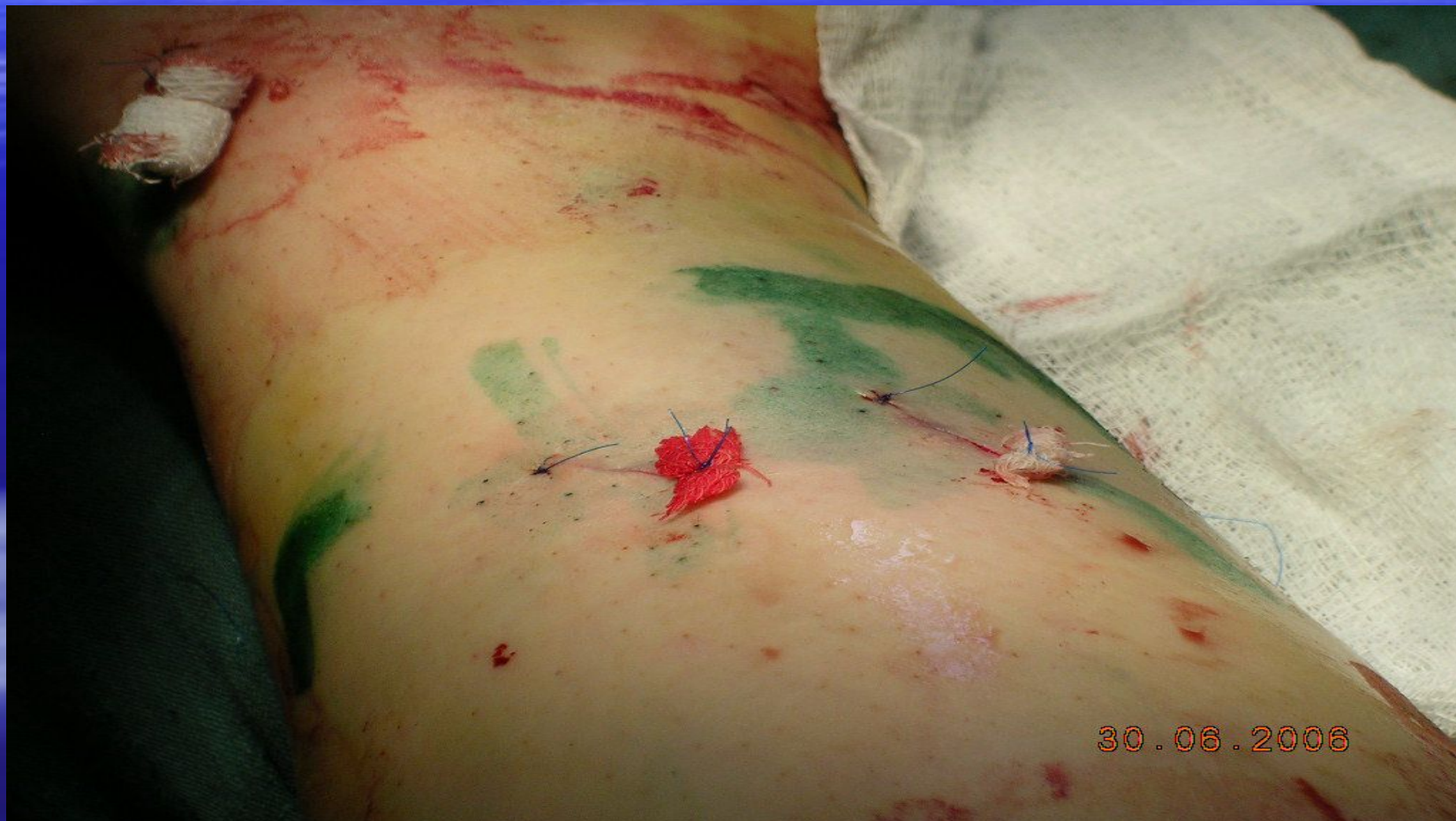Операция Бебкокка.
1— короткий стриппинг; 2
— длинный стриппинг.



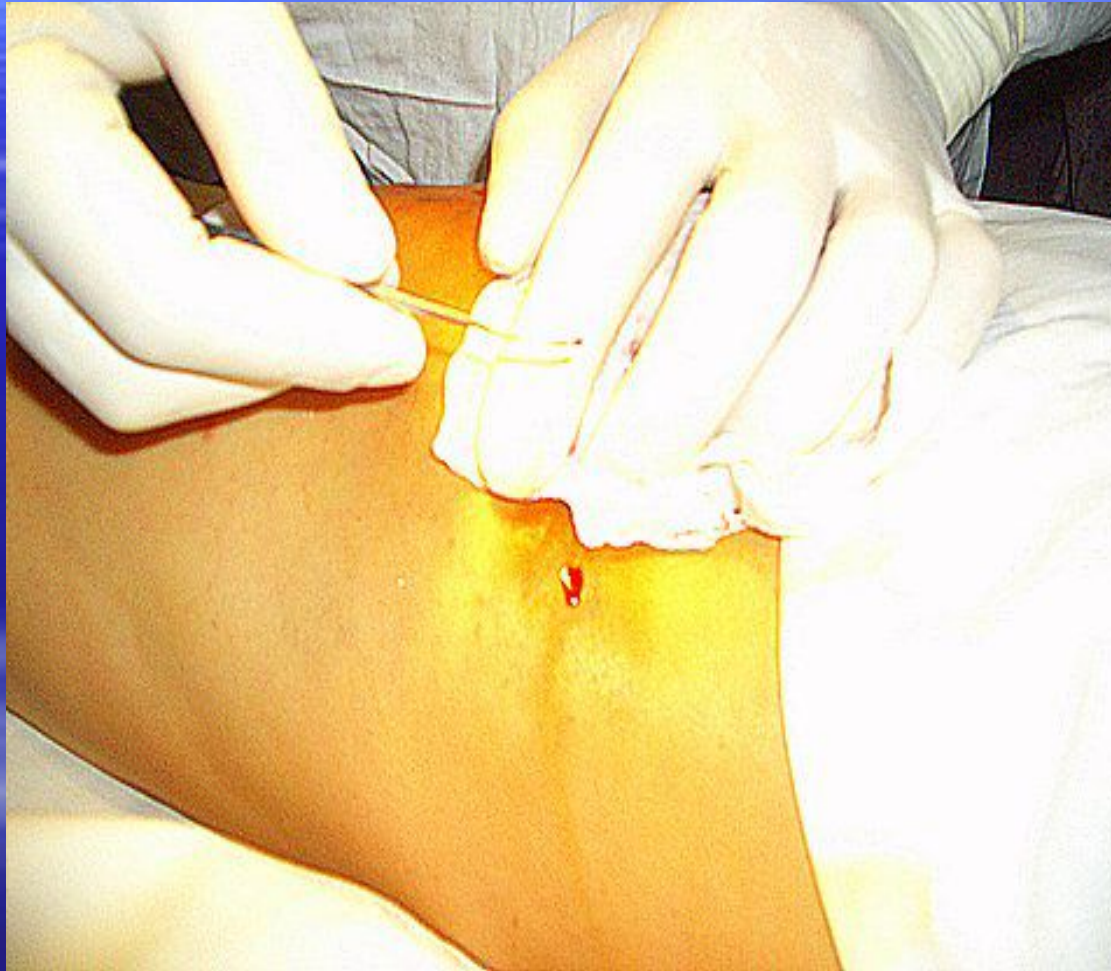Послеоперационные раны после устранения сброса зашиваются внутрикожными швами.



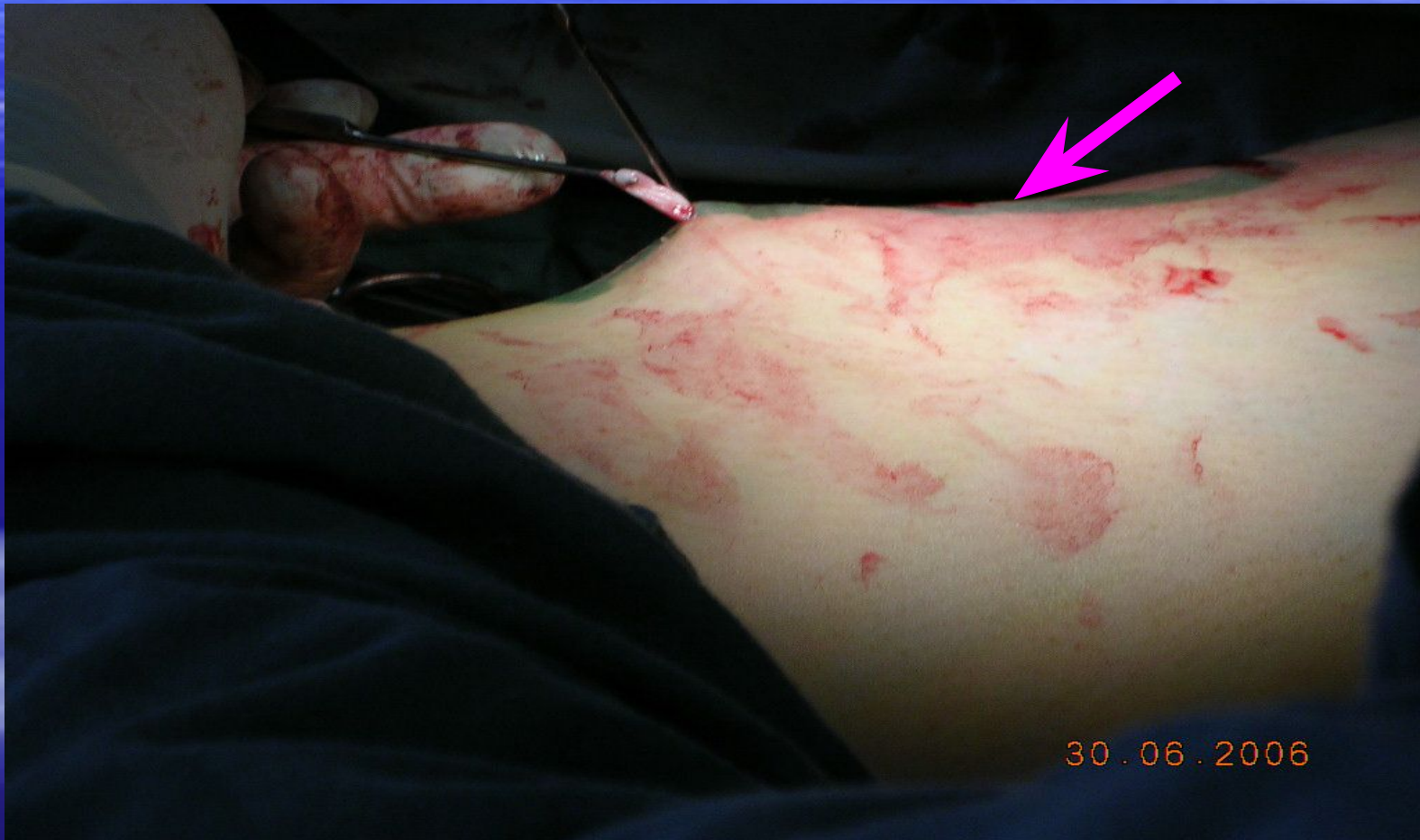**Участок голени с наложенными
внутрикожными швами на доступ к устью
МПВ и перфорантным венам голени.**



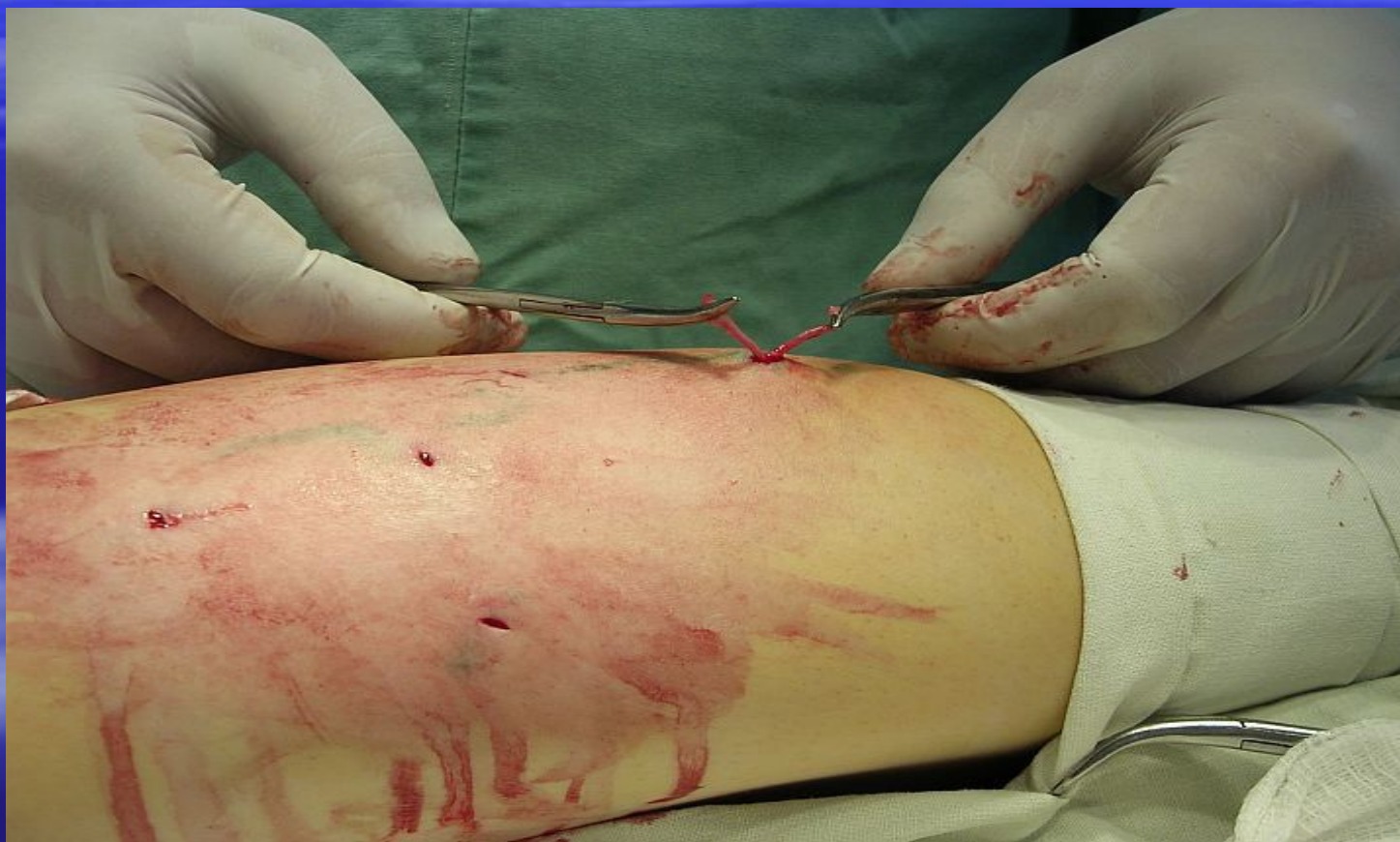Вместо обычного скальпеля для прокола кожи используются скальпели с очень узким лезвием или иглы достаточно большого диаметра (18G).



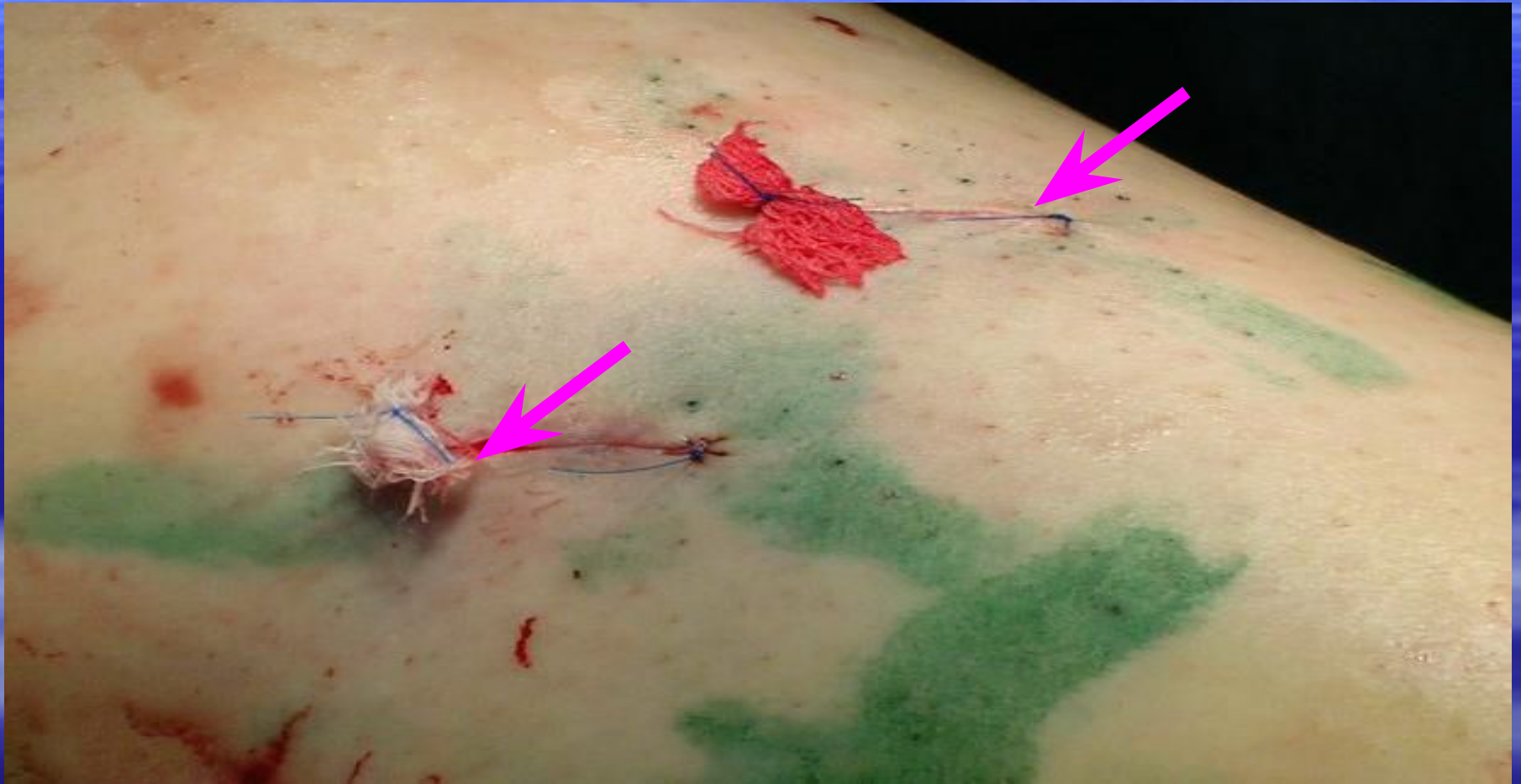После вывихивания сосуда в ранку, в момент натяжения определяется точка следующего прокола.



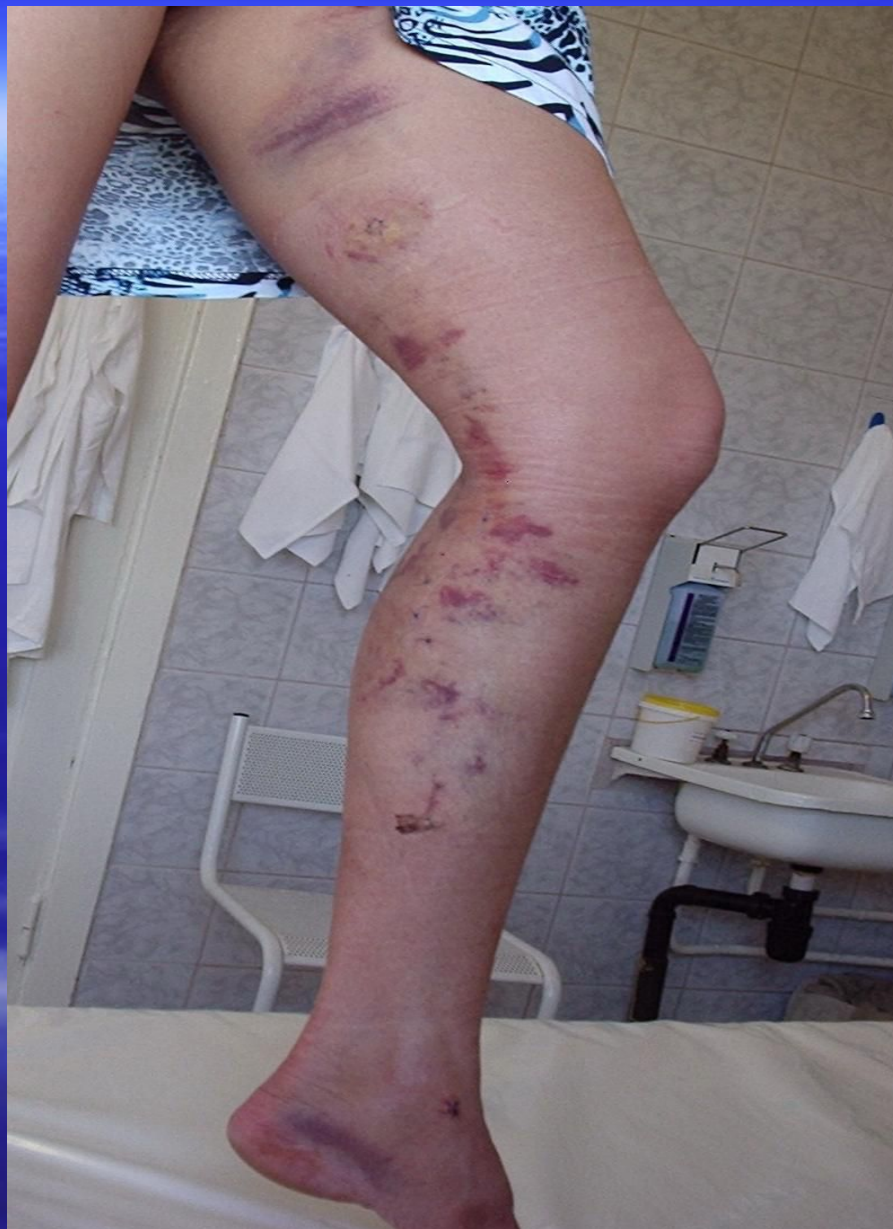Расстояние между проколами зависит от разных факторов, от прочности вены, ее податливости для "выкручивания", инструментов, наличия разветвлений и т.д.



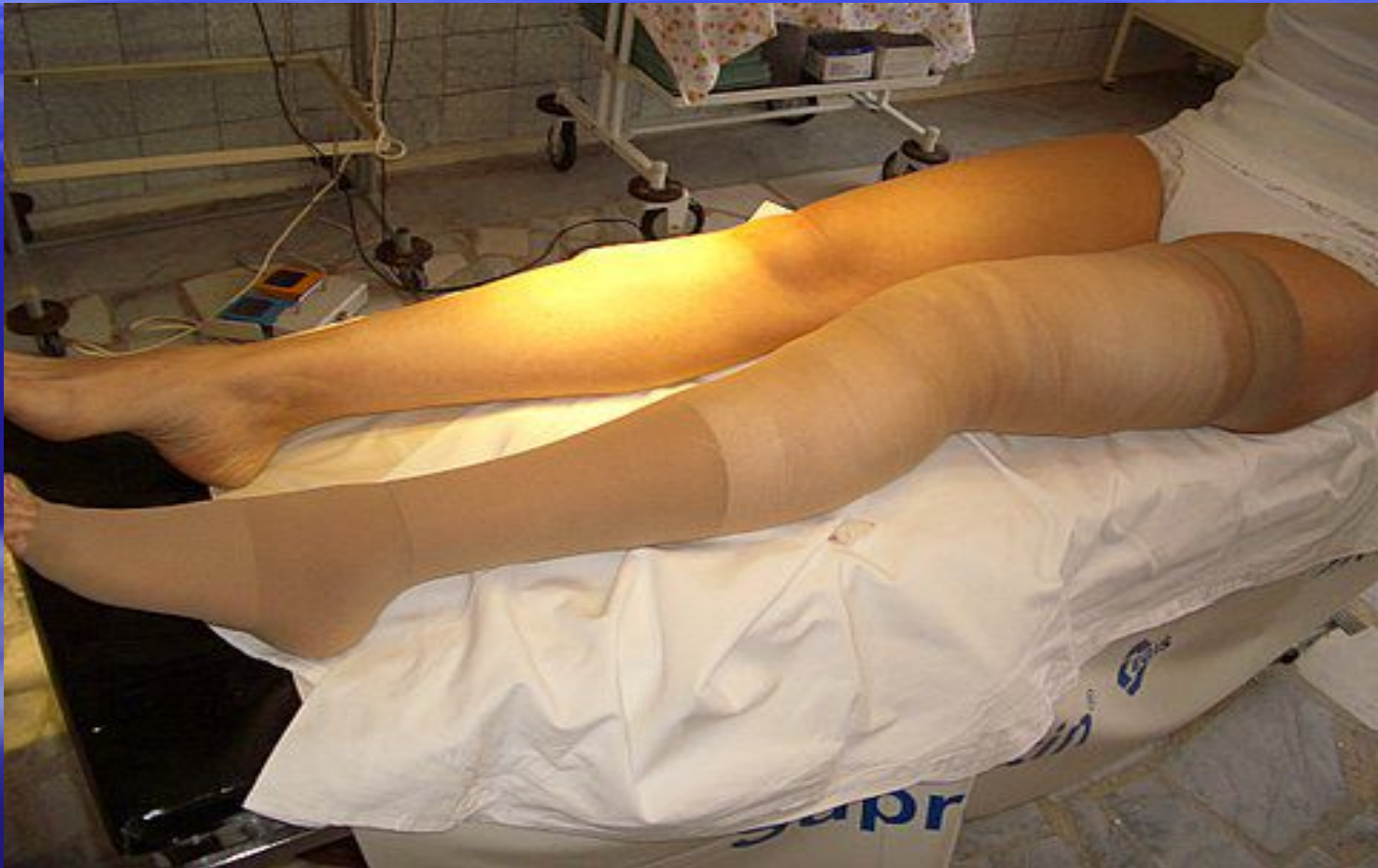В точке расположения перфоранта целесообразно сделать разрез 0.5 - 1.0 см.



- Иногда после минифлебэктомии на коже в месте проколов образуются небольшие гематомы.
- Они обычно рассасываются в течении двух недель.
- Уже через месяц, как правило следов после операции не остается совсем.



По окончании вмешательства одевается компрессионный трикотаж второй степени компрессии (23 - 32 мм.рт.ст)



После операции.

- Выполняются перевязки на следующий день после операции, повторные перевязки через 1-2 дня.
- Внутренние швы снимаются на 8-9 сутки после операции.

Минифлебэктомия -

Это кропотливая операция. Не случайно сам Мюллер назвал ее "chronophore", что можно перевести как "пожиратель времени".

Многие флебологи отмечают, что результат операции часто находится в прямой зависимости от затраченного на нее времени и терпения.

Преимущества минифлебэктомии очевидны.

