

ЛЕКЦИЯ 17

Лучевая диагностика рака легкого



АКТУАЛЬНЫЕ ВОПРОСЫ РЕНТГЕНОЛОГИИ

ЛУЧЕВАЯ ДИАГНОСТИКА РАКА ЛЕГКОГО

Классификация рака легкого по системе T N M

T - первичная опухоль

T0 - опухоль не определяется

T1 - опухоль, ограниченная сегментарным бронхом

T2 - опухоль, ограниченная долевым бронхом

T3 - опухоль, инфильтрирующая главный бронх или два бронха

T4 - опухоль, распространяющаяся за пределы легкого

N - регионарные лимфатические узлы

N0 - нет клинических, рентгенологических или эндоскопических признаков увеличения внутригрудных лимфатических узлов

N1 - имеются клинические, рентгенологические или эндоскопические признаки увеличения внутригрудных лимфатических узлов

M - Метастазирование

M0 - нет признаков отдаленного метастазирования

M1 - имеются отдаленные метастазы или плевральный экссудат с наличием в нем опухолевых клеток



АКТУАЛЬНЫЕ ВОПРОСЫ РЕНТГЕНОЛОГИИ

ЛУЧЕВАЯ ДИАГНОСТИКА РАКА ЛЕГКОГО

Гистологическая классификация рака легкого (Н.А.Краевский и соавт., 1971)

I - плоскоклеточный (эпидермоидный) рак

- а) плоскоклеточный с ороговением
- б) плоскоклеточный без ороговения
- в) плоскоклеточный с низкой степенью дифференцировки

II- железистый (цилиндрокубочклеточный) рак

- а) аденокарцинома
- б) малодифференцированный железистый

III - недифференцированный рак

- а) круглоклеточный «лимфоцитоподобный»
- б) овсяноклеточный
- в) полиморфноклеточный



АКТУАЛЬНЫЕ ВОПРОСЫ РЕНТГЕНОЛОГИИ

ЛУЧЕВАЯ ДИАГНОСТИКА РАКА ЛЕГКОГО

Рентгенологическая классификация рака легкого (Л.С.Розенштраух, 1974)

1. Центральный
2. Периферический
3. Бронхиоло-альвеолярный

Верхушечный рак

- это периферический рак соответствующей локализации

Медиастинальный и милиарный карциноз

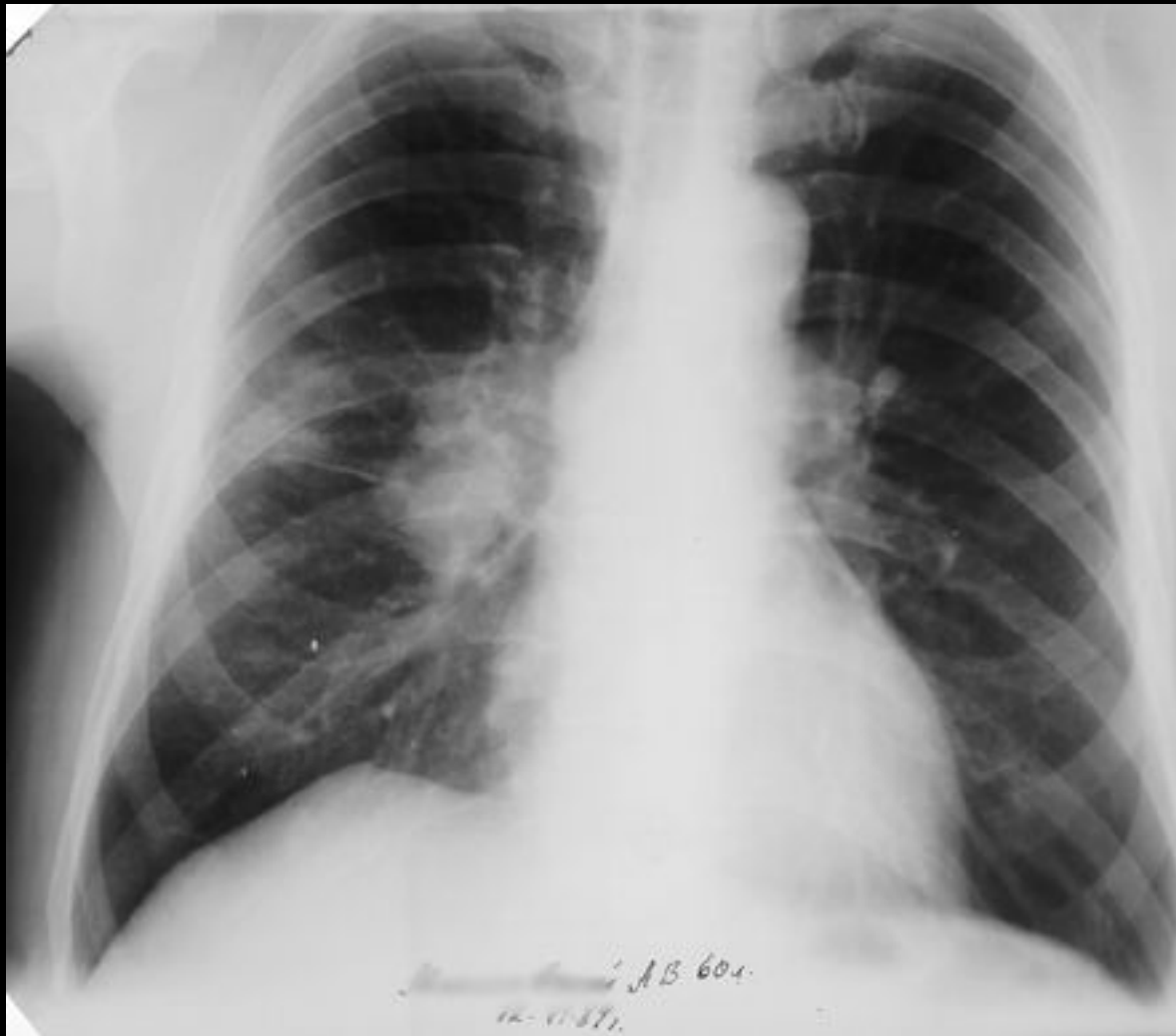
- это проявление метастазов рака легкого: в первом случае лимфогенного в средостении, во втором - гематогенного в легких

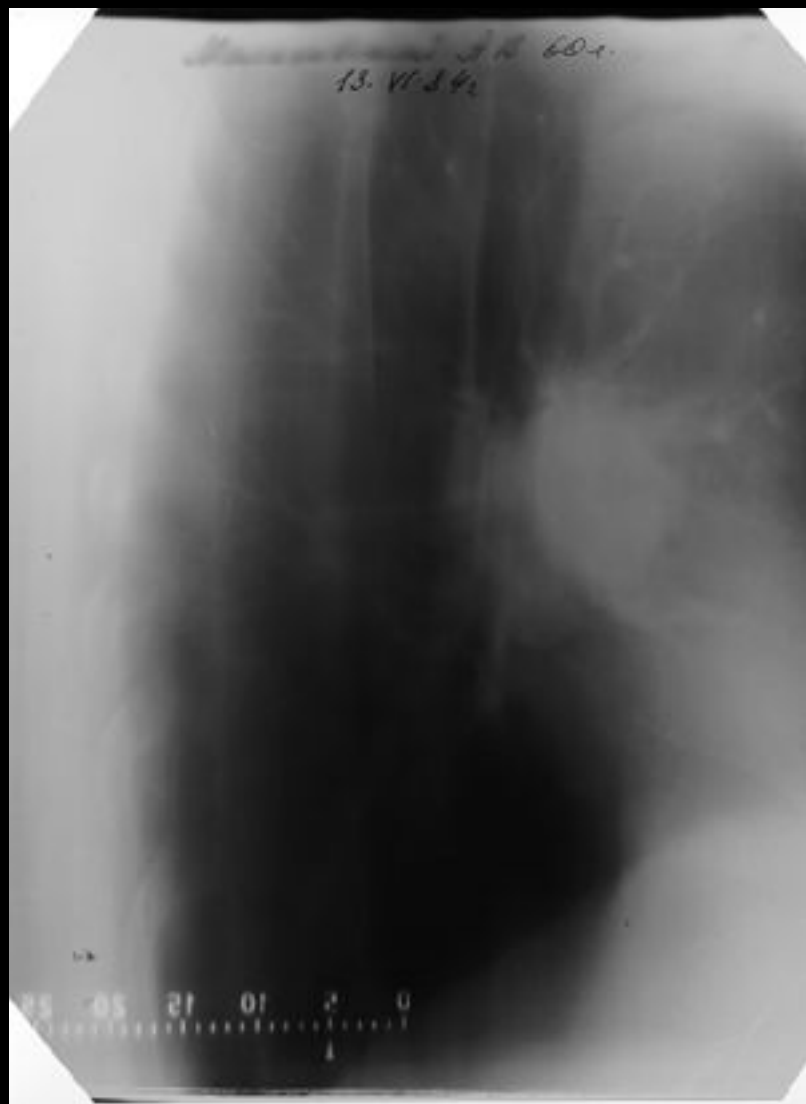
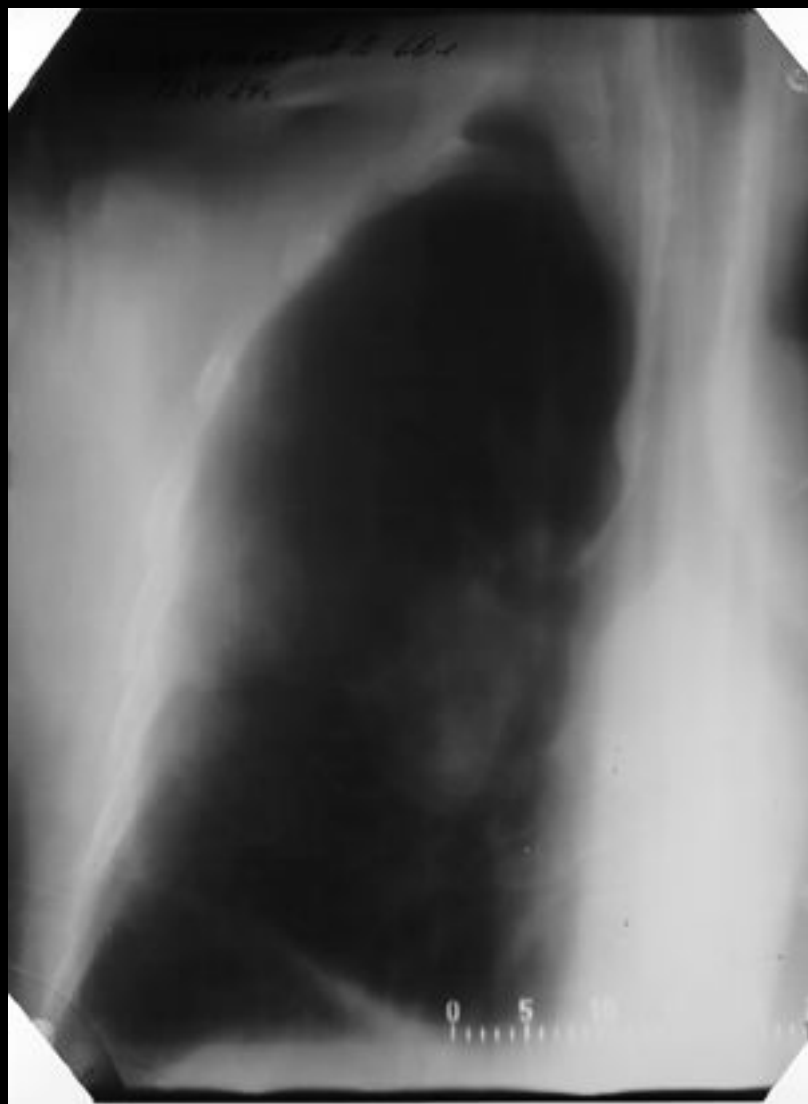


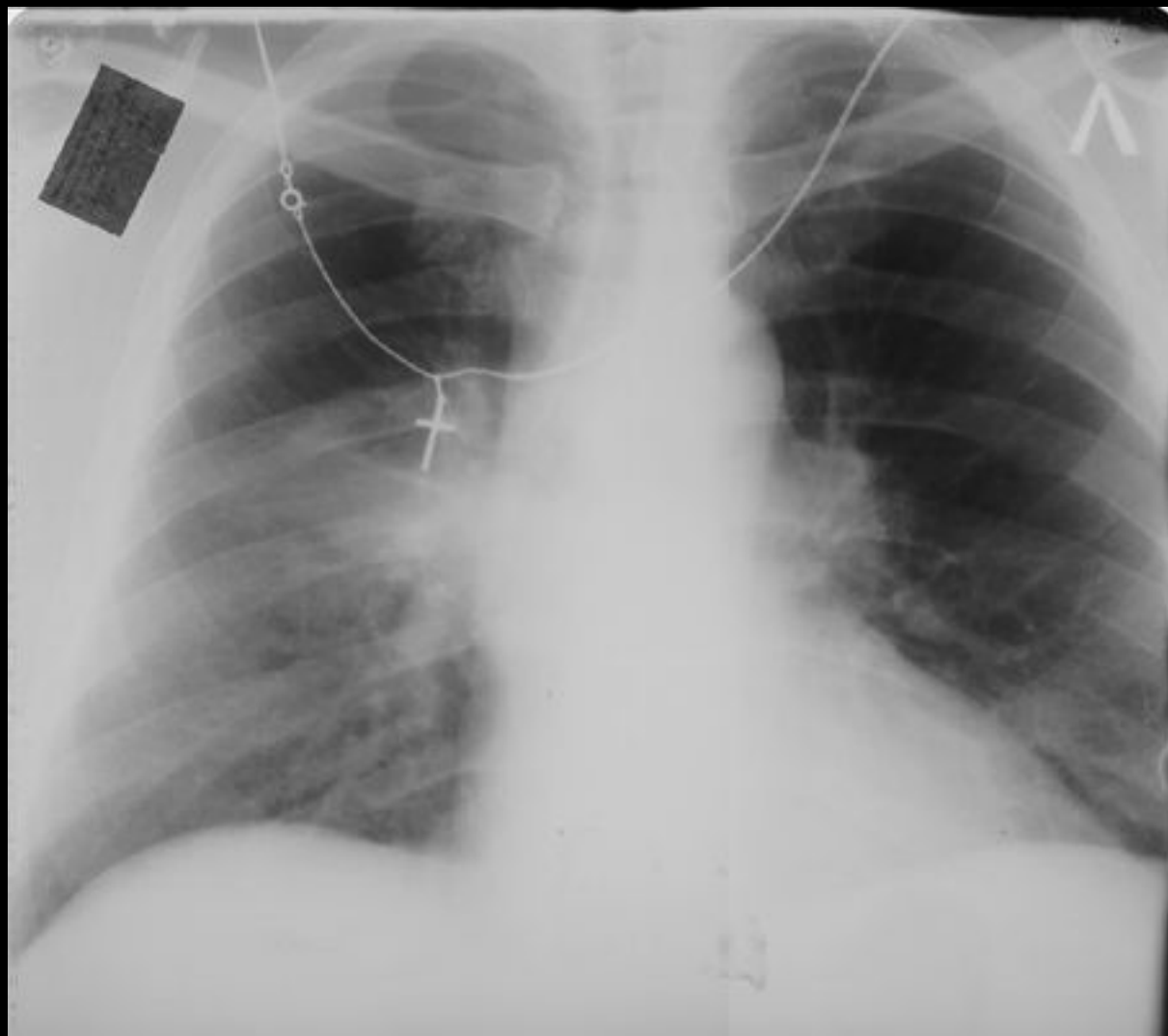АКТУАЛЬНЫЕ ВОПРОСЫ РЕНТГЕНОЛОГИИ

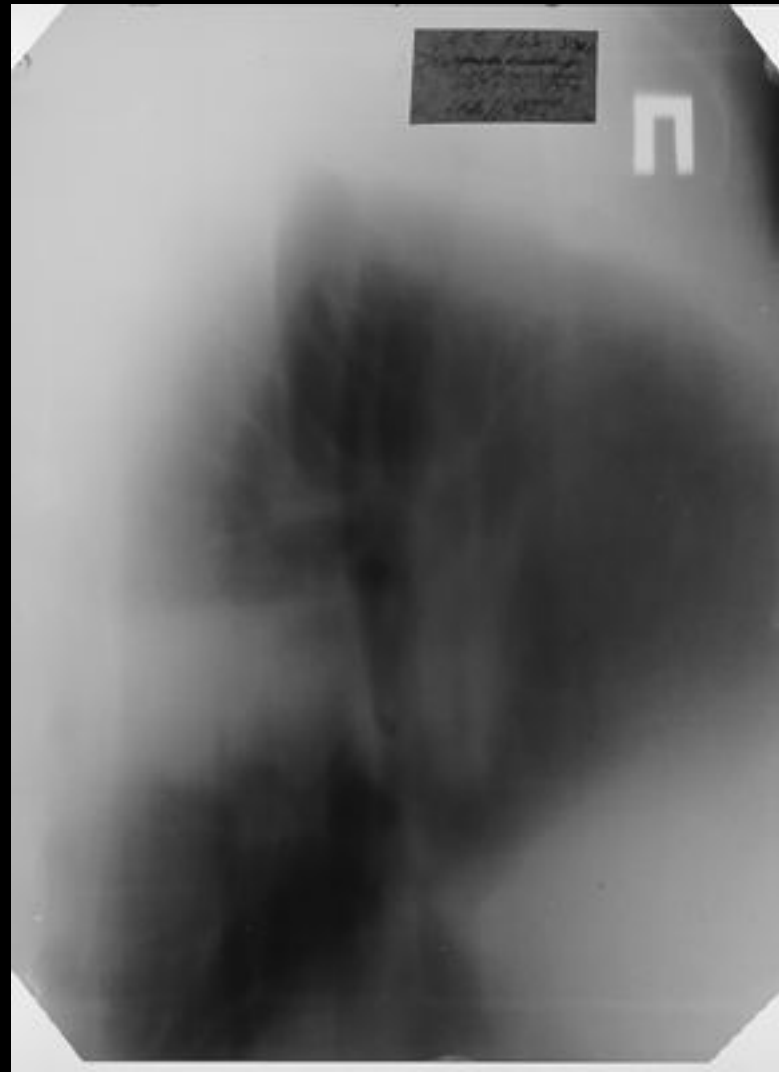
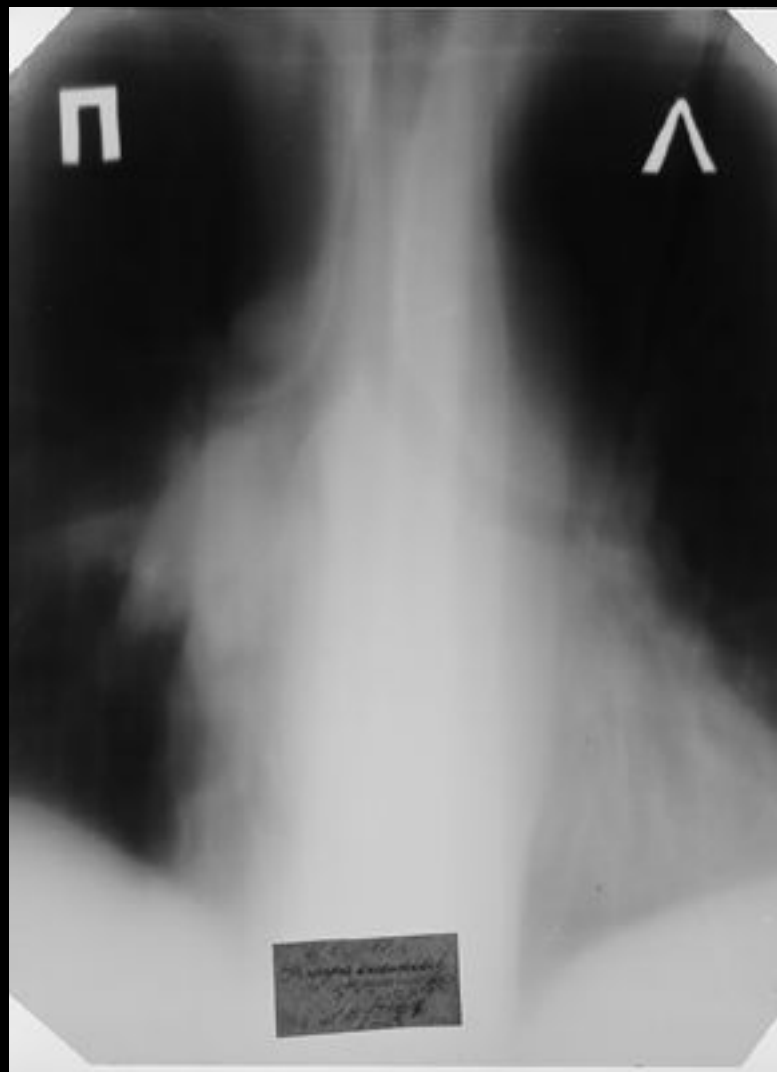ЛУЧЕВАЯ ДИАГНОСТИКА РАКА ЛЕГКОГО

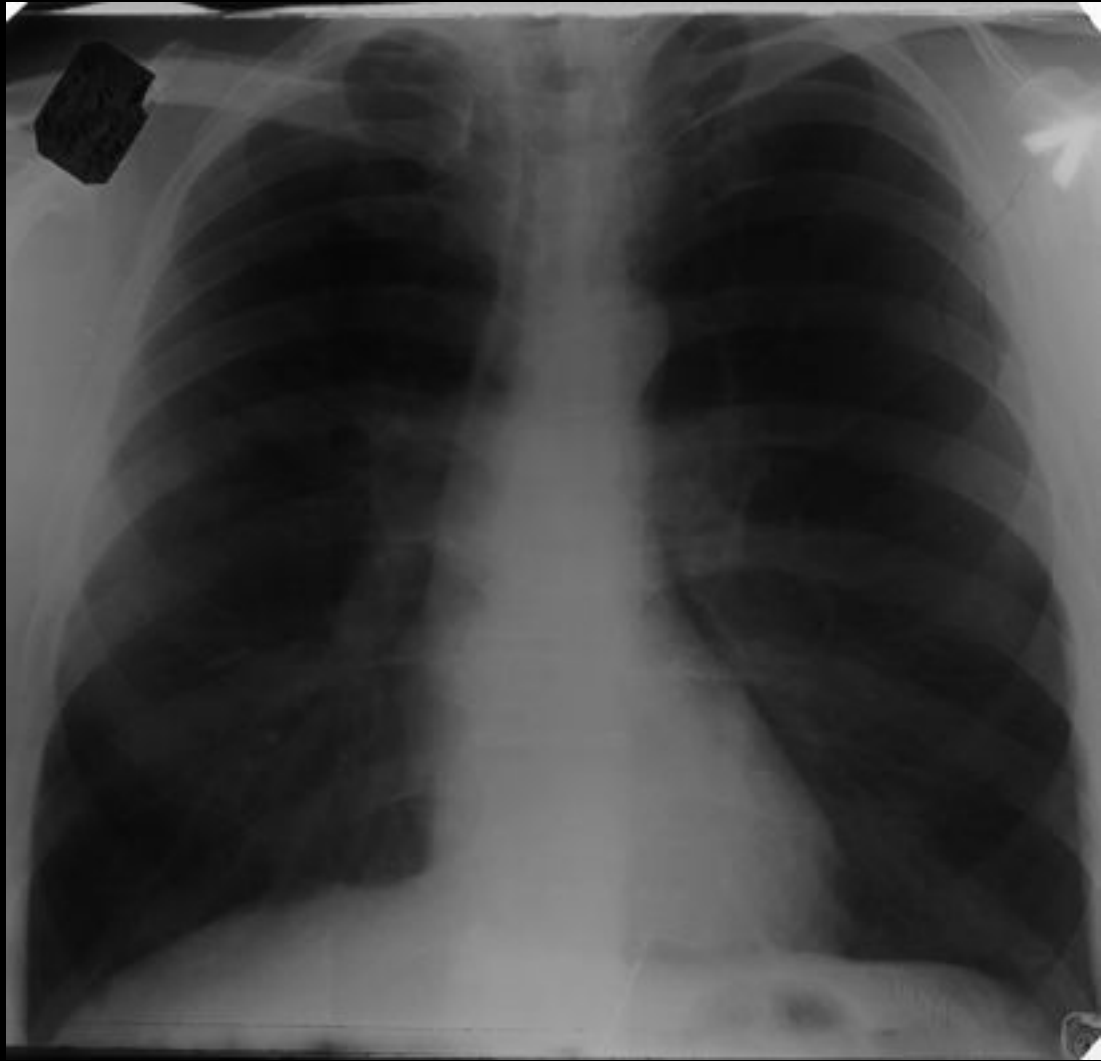Центральный рак легкого

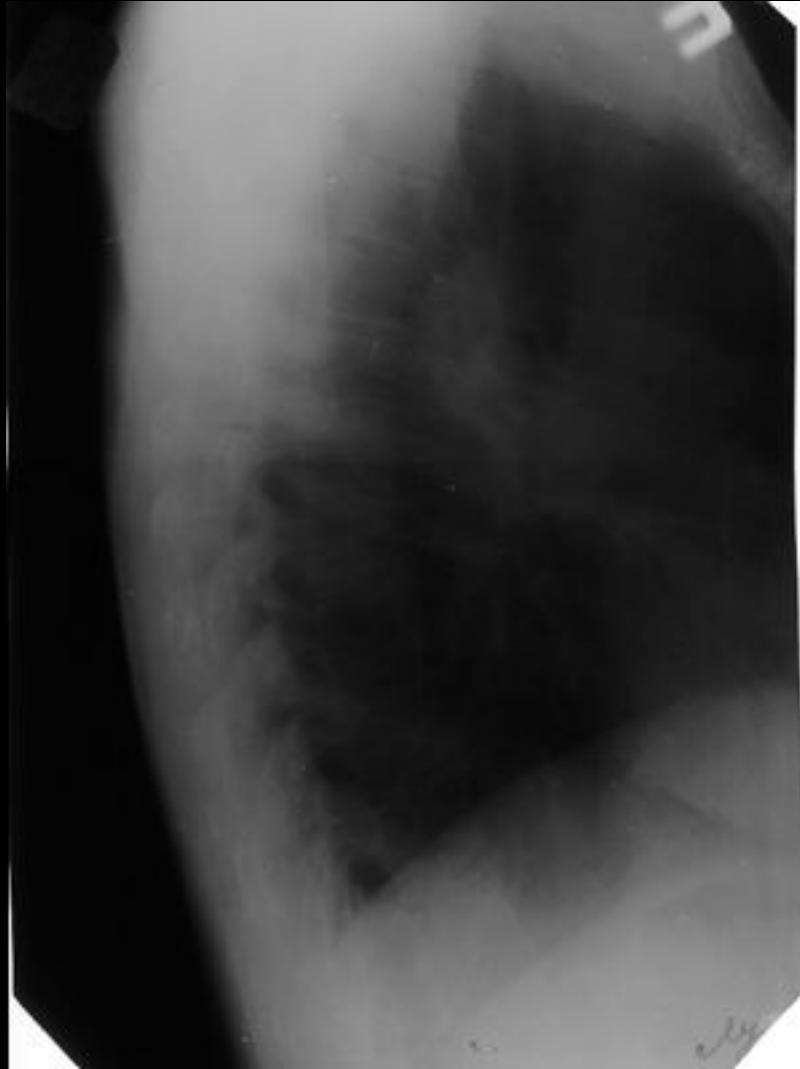


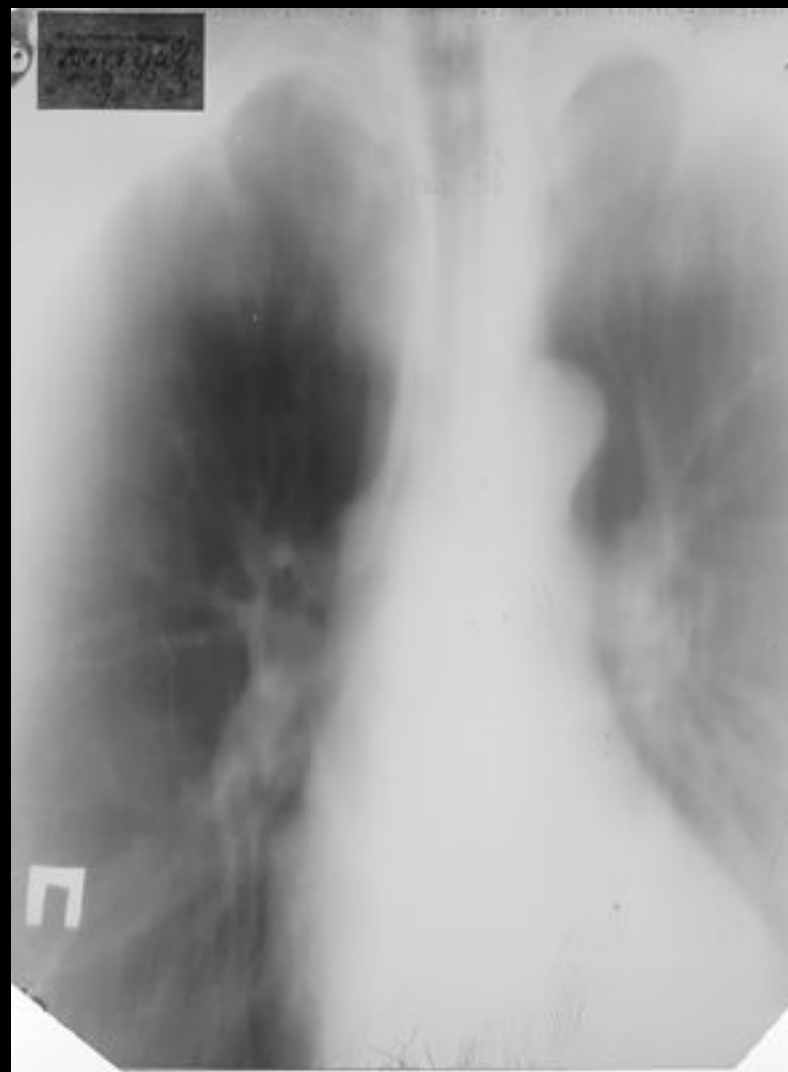
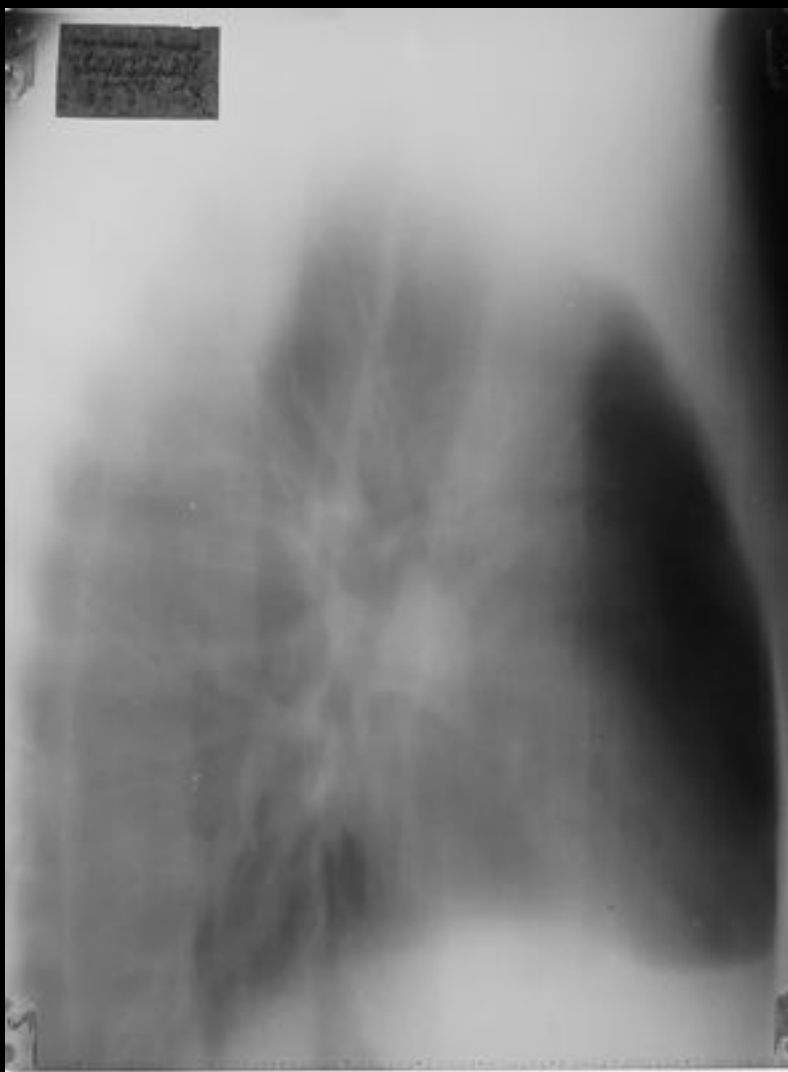


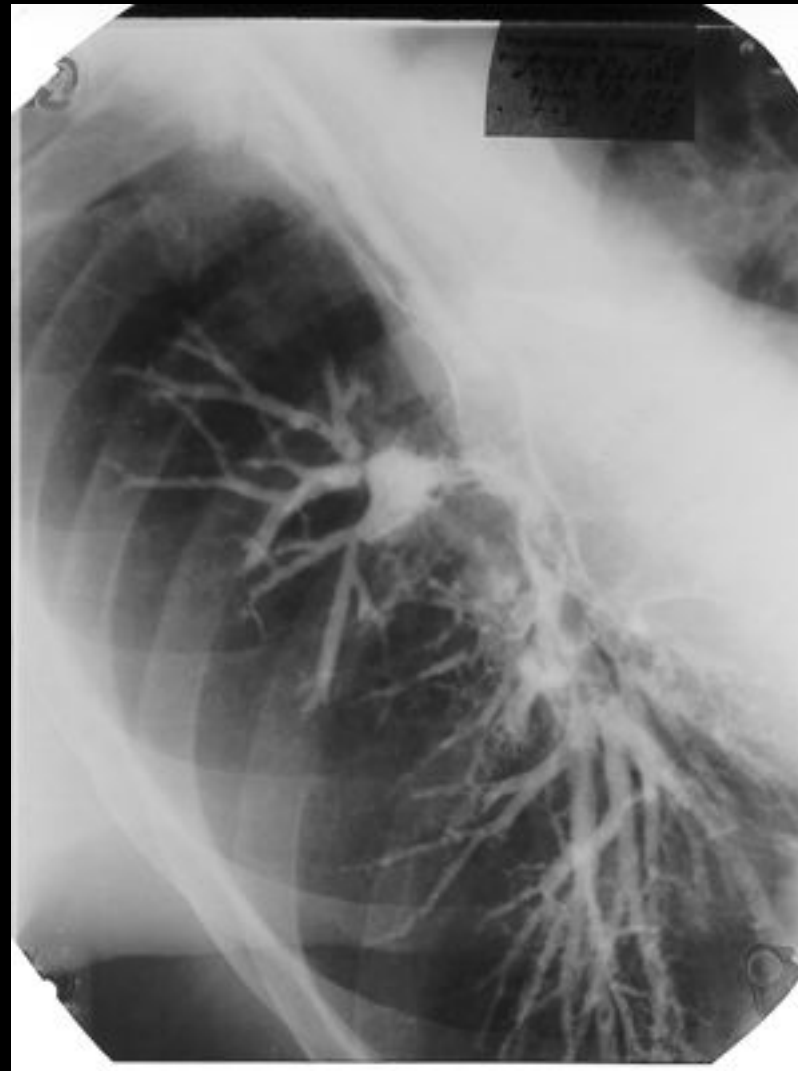
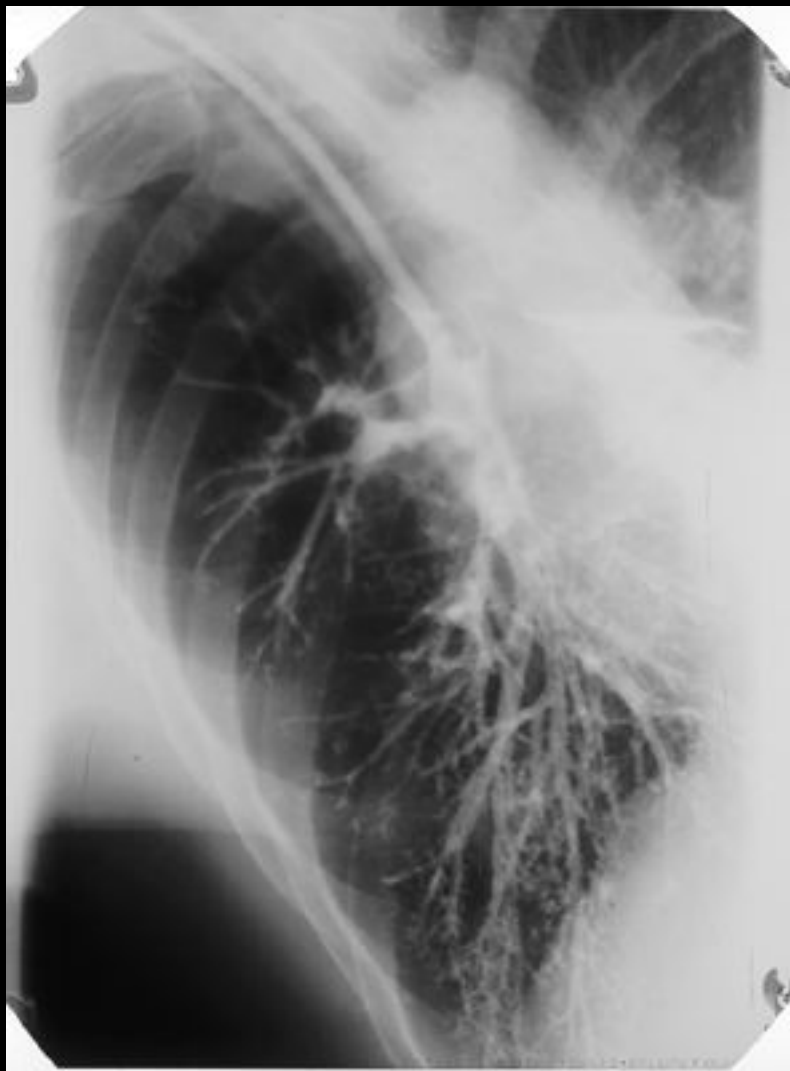


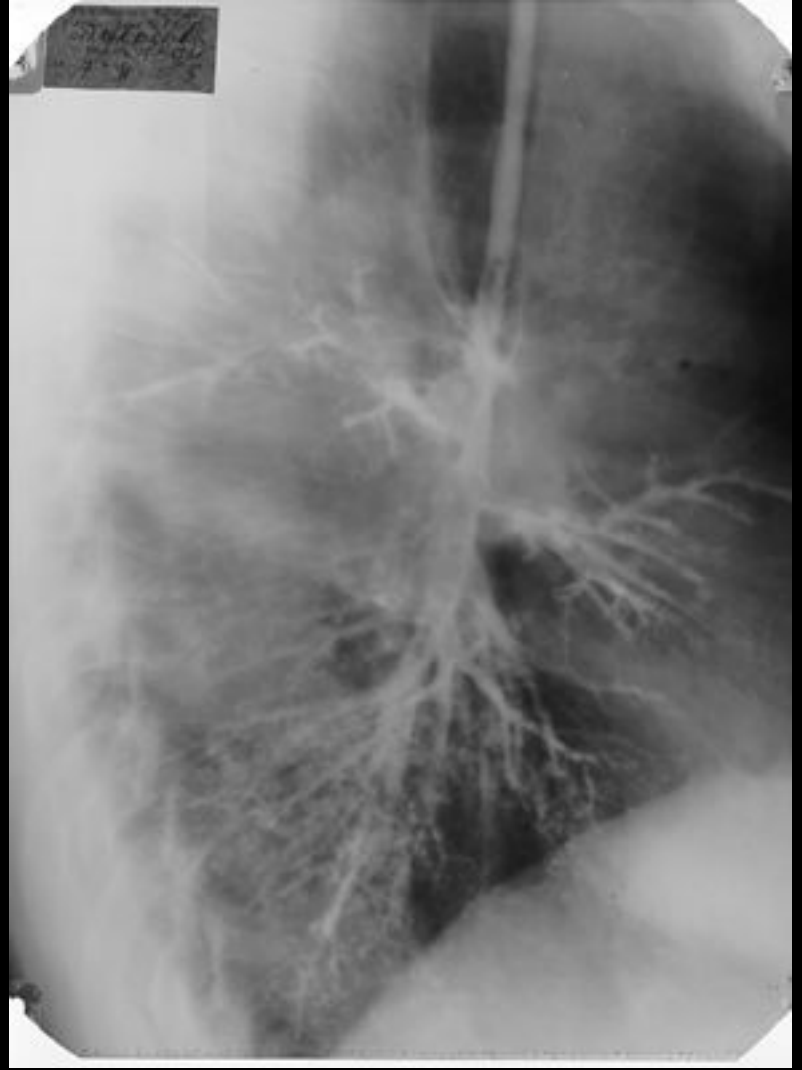
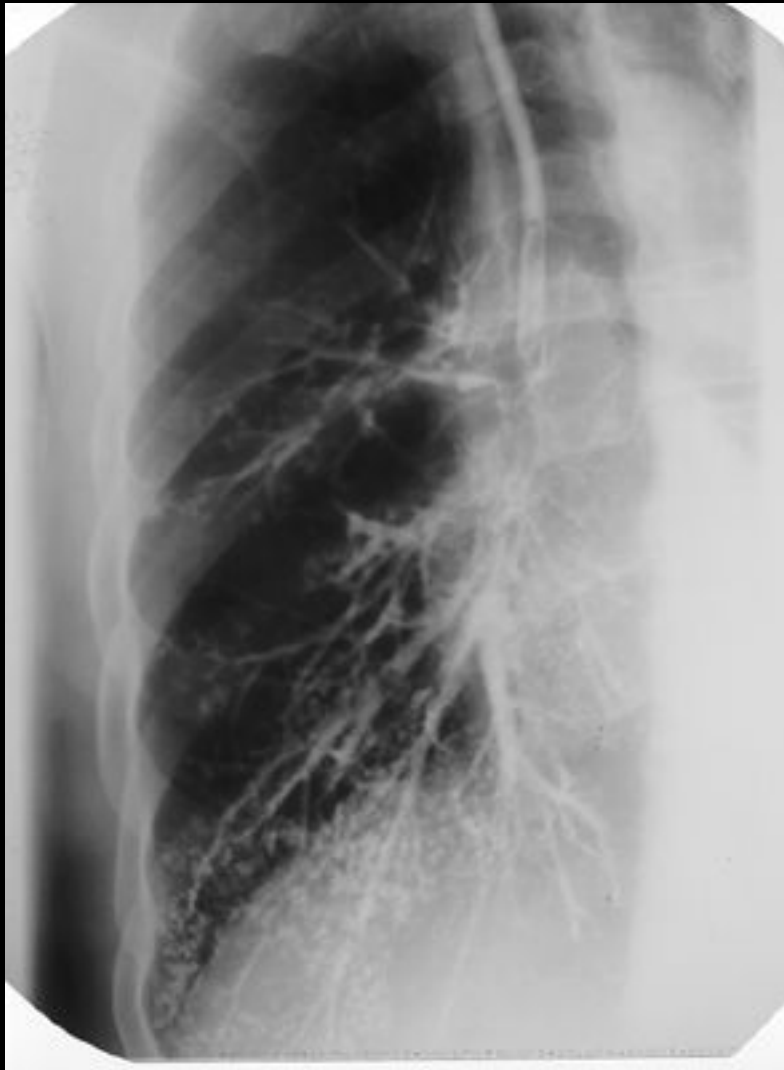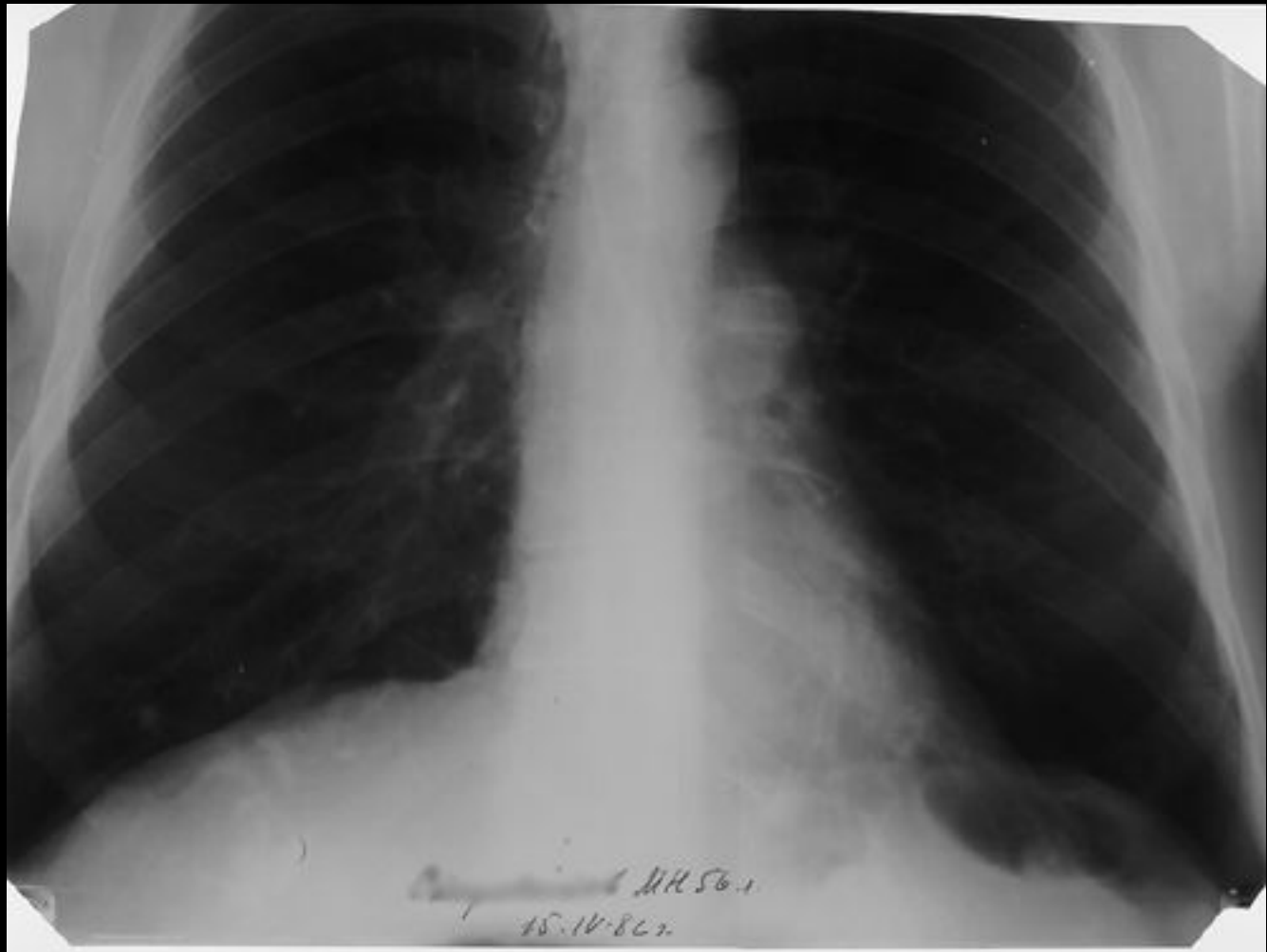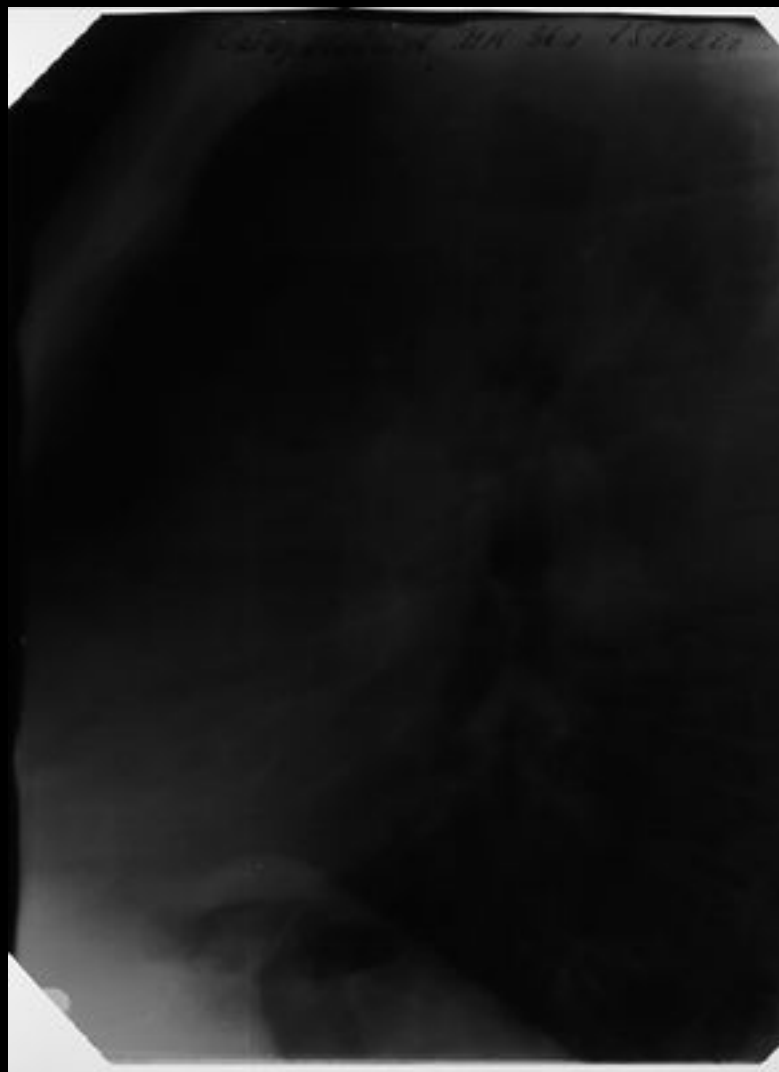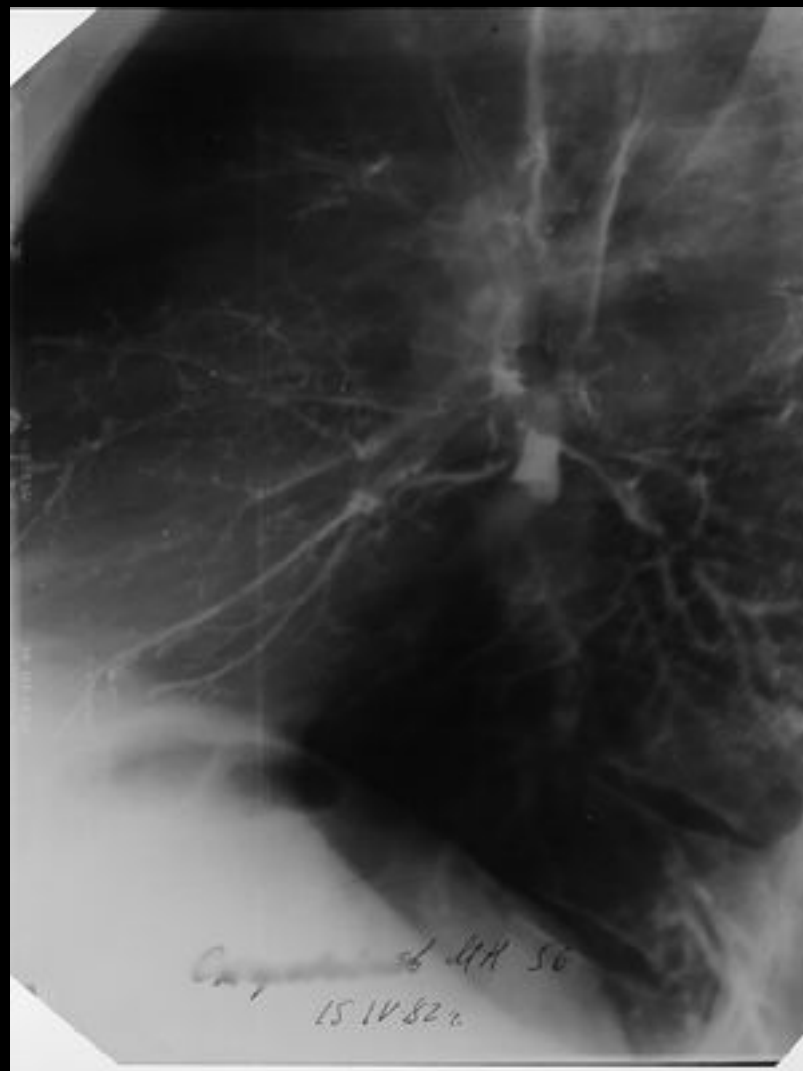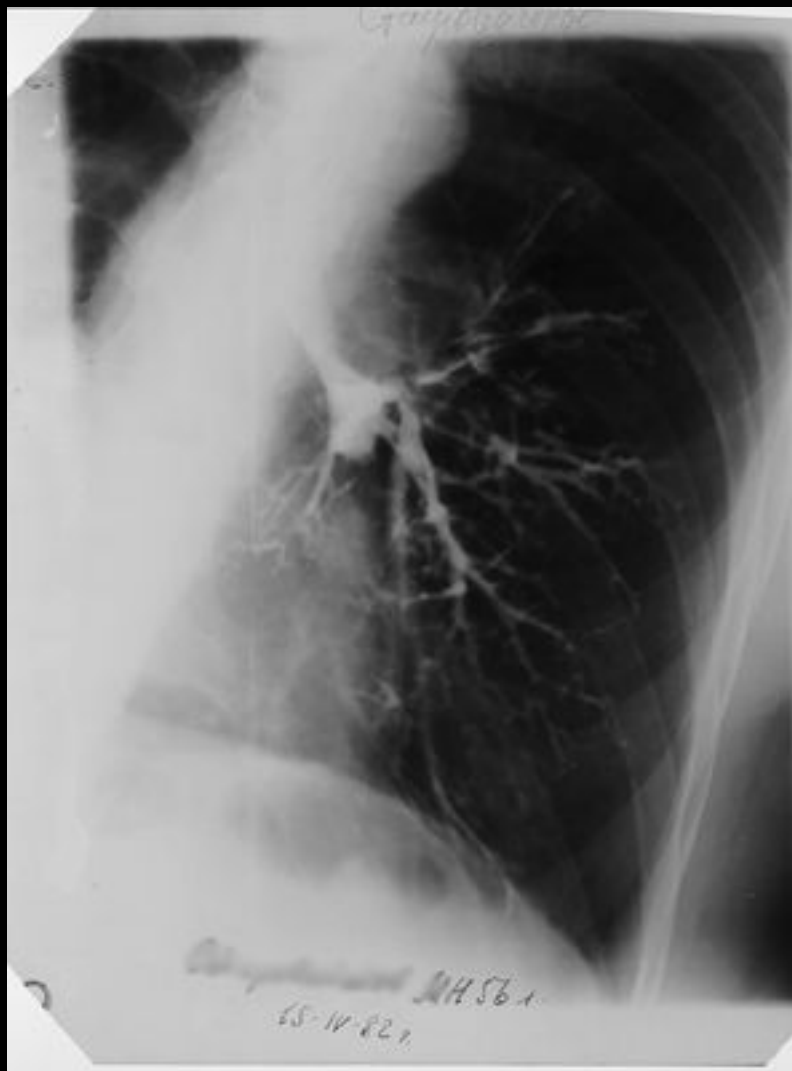


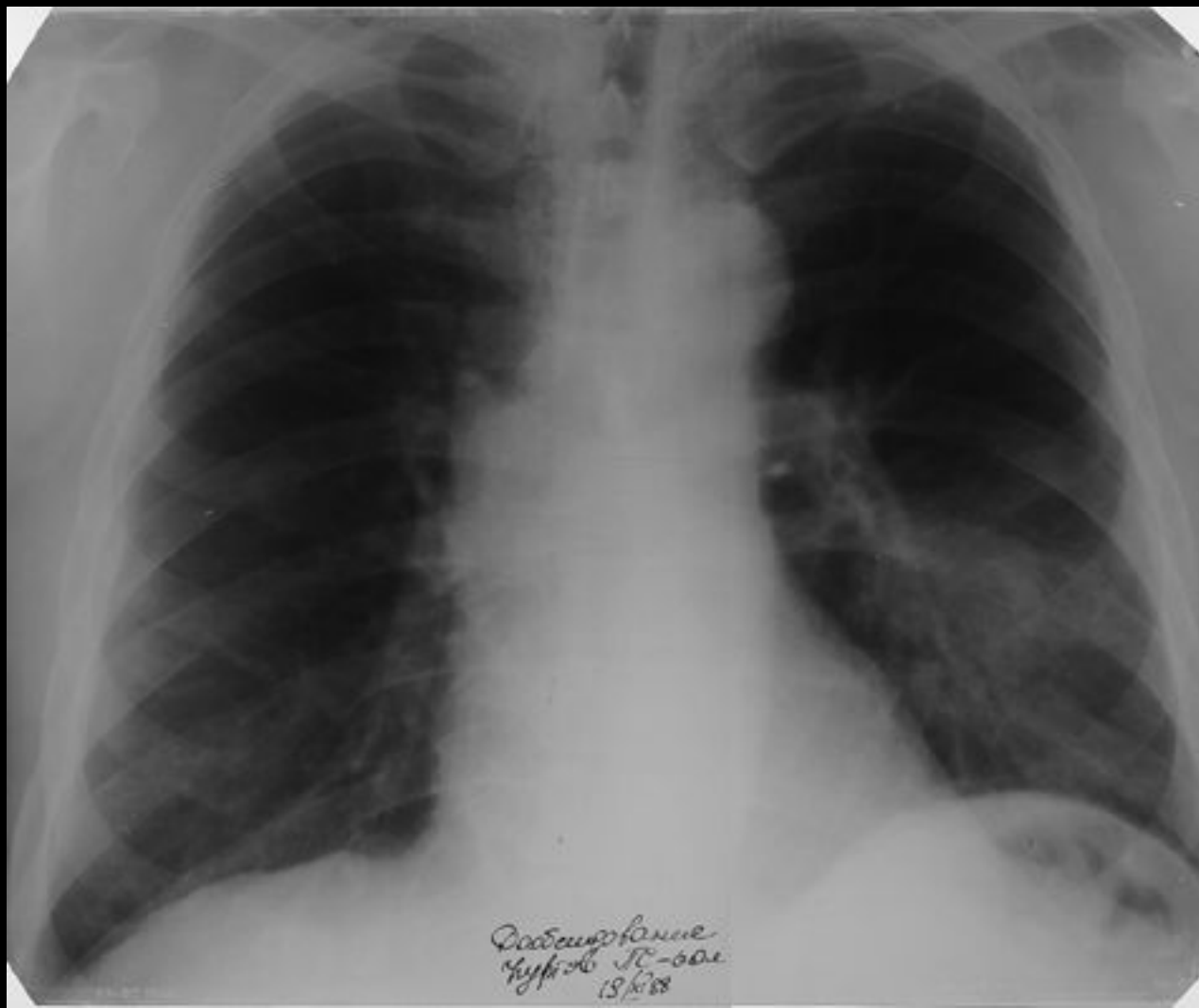






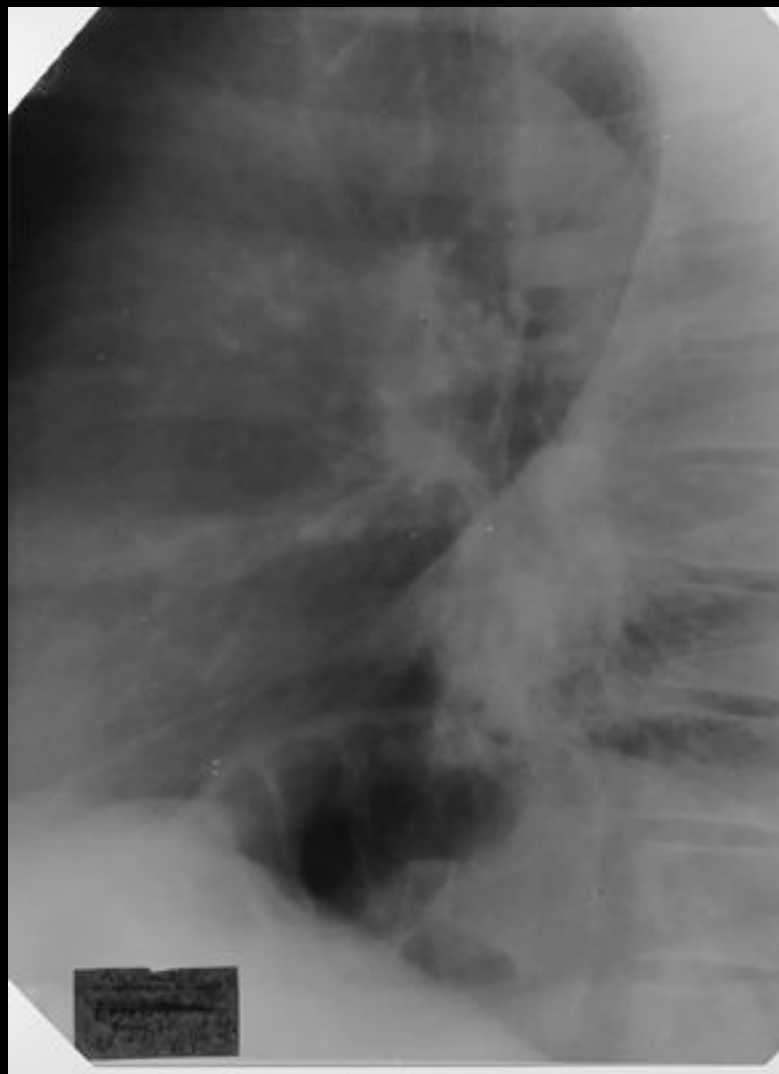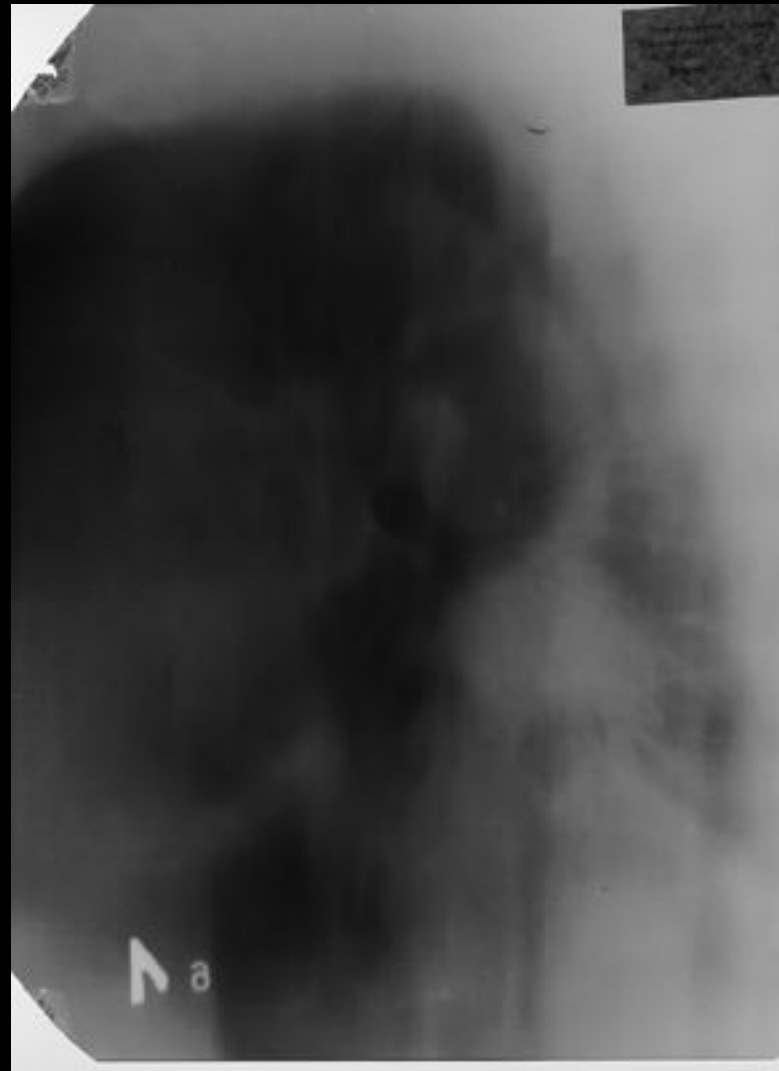
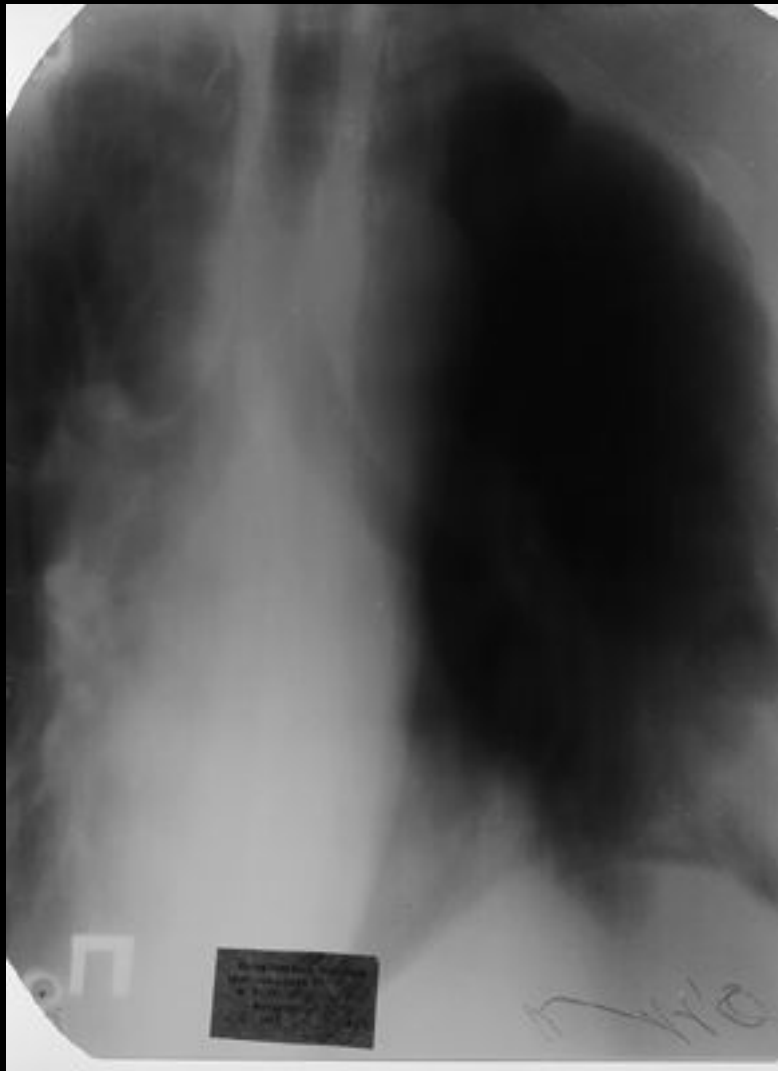


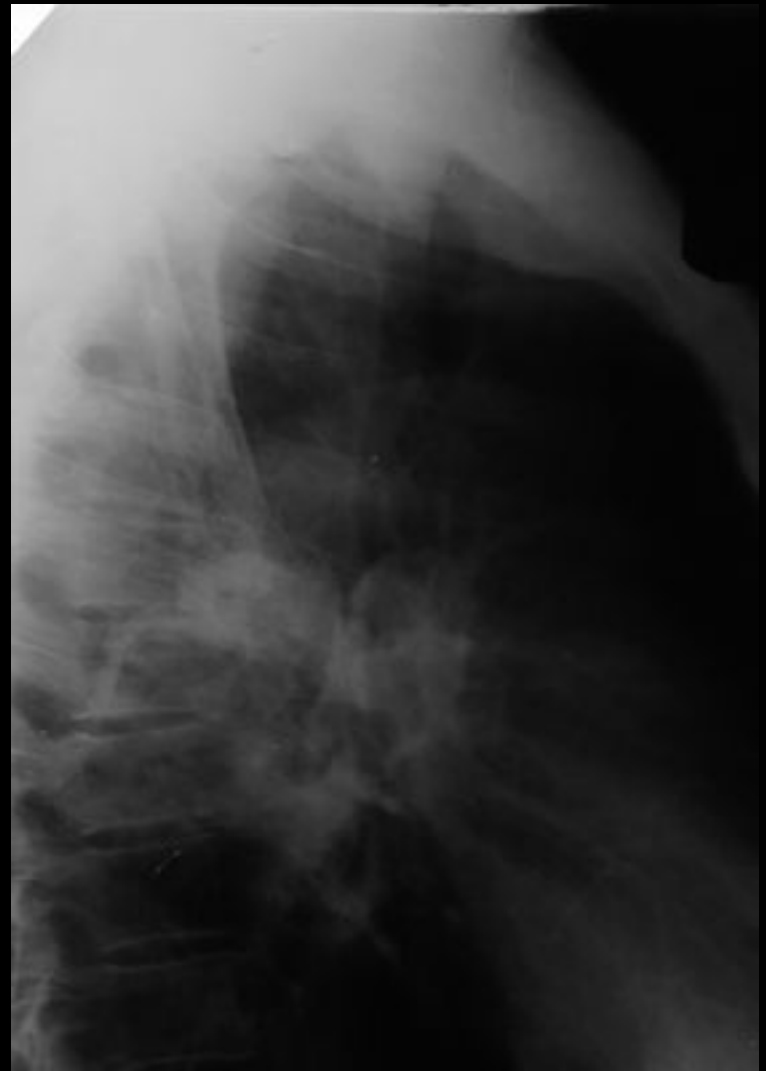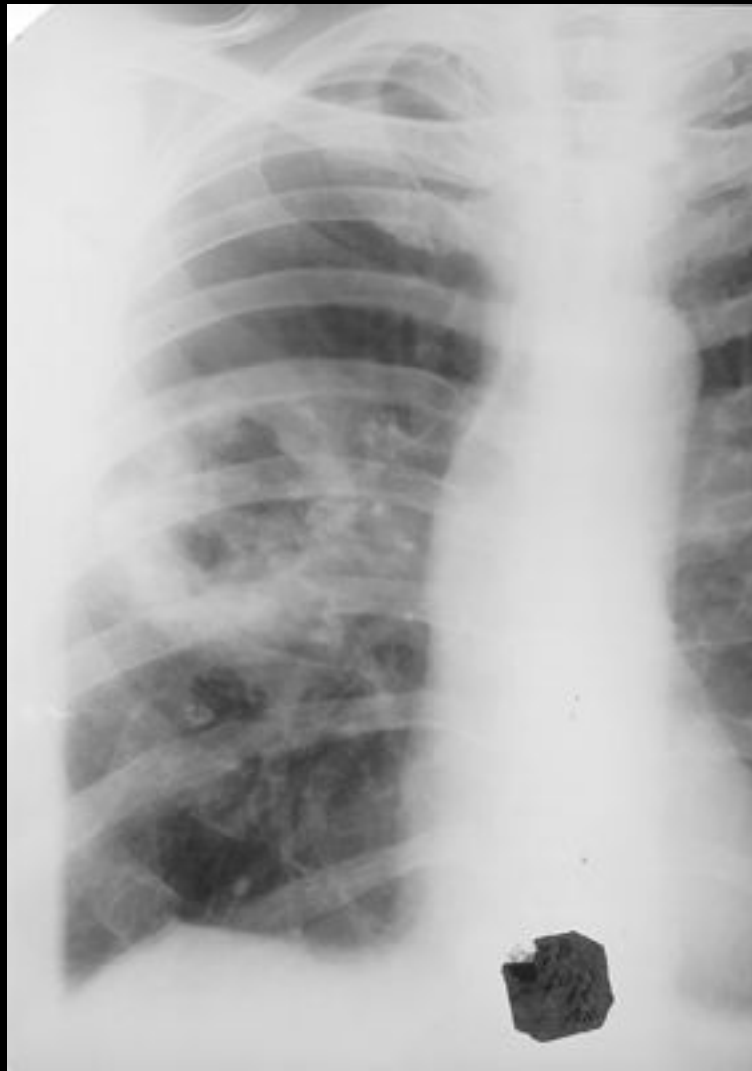


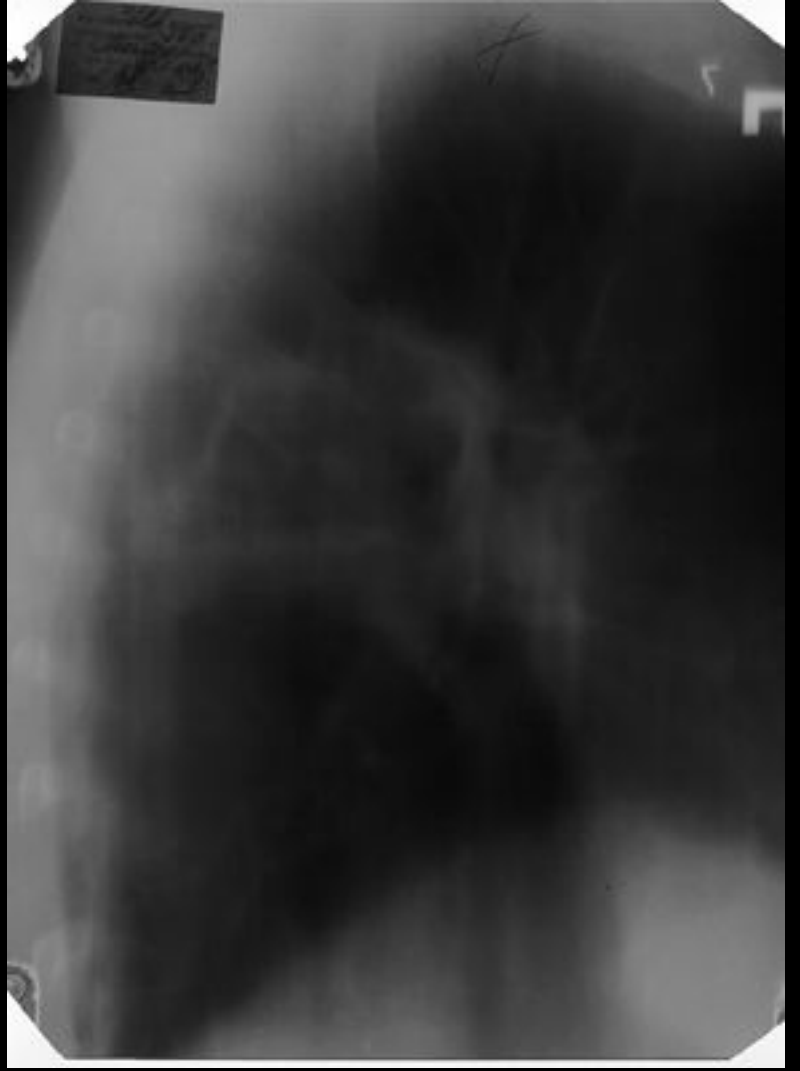
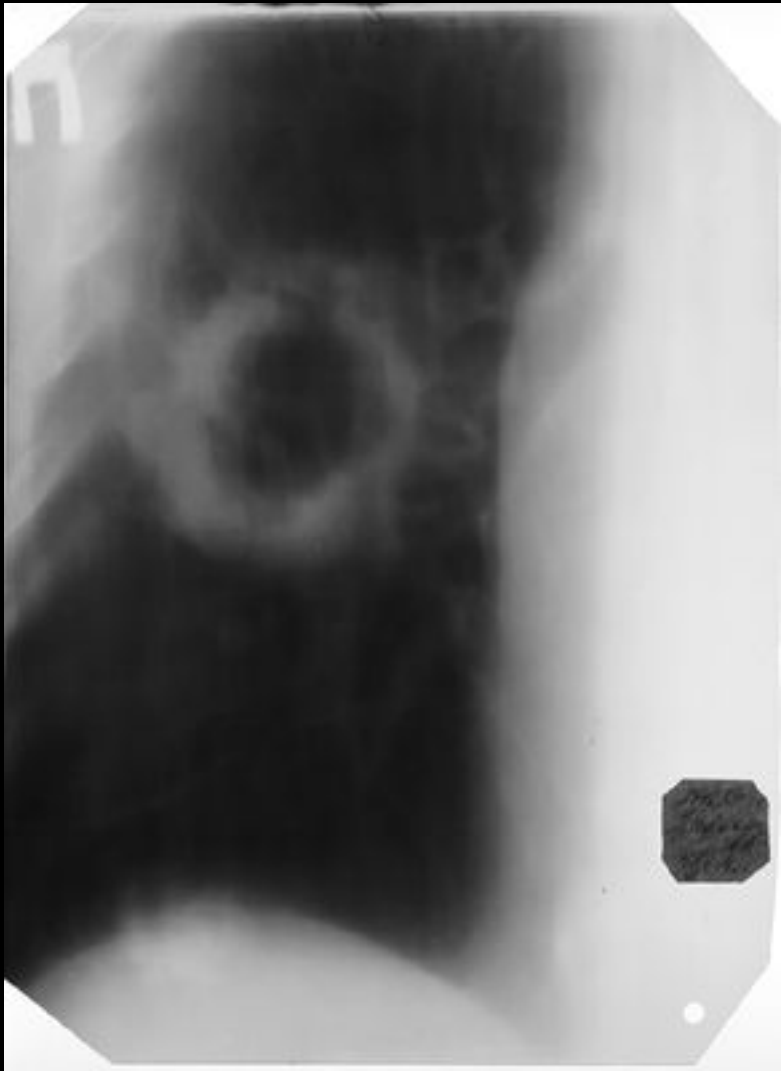


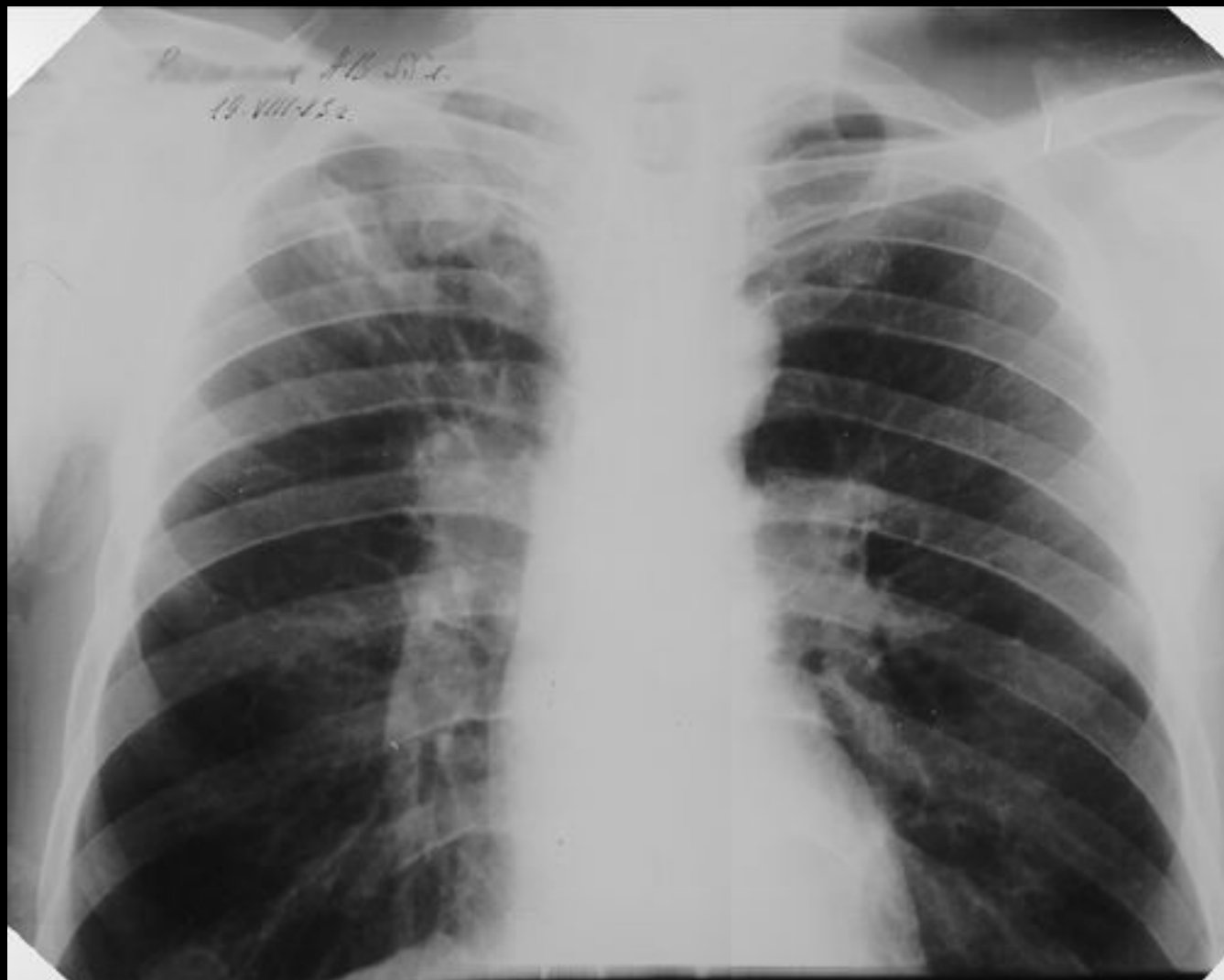
Добровольная
типич. П-001
18/1/68



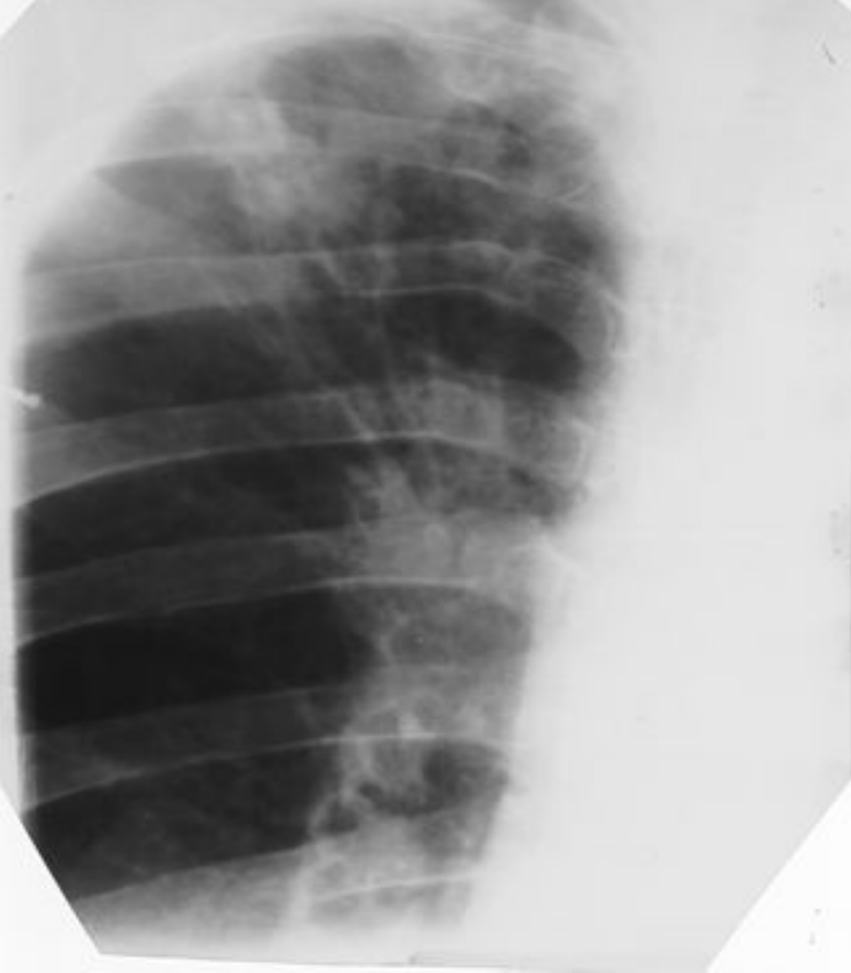




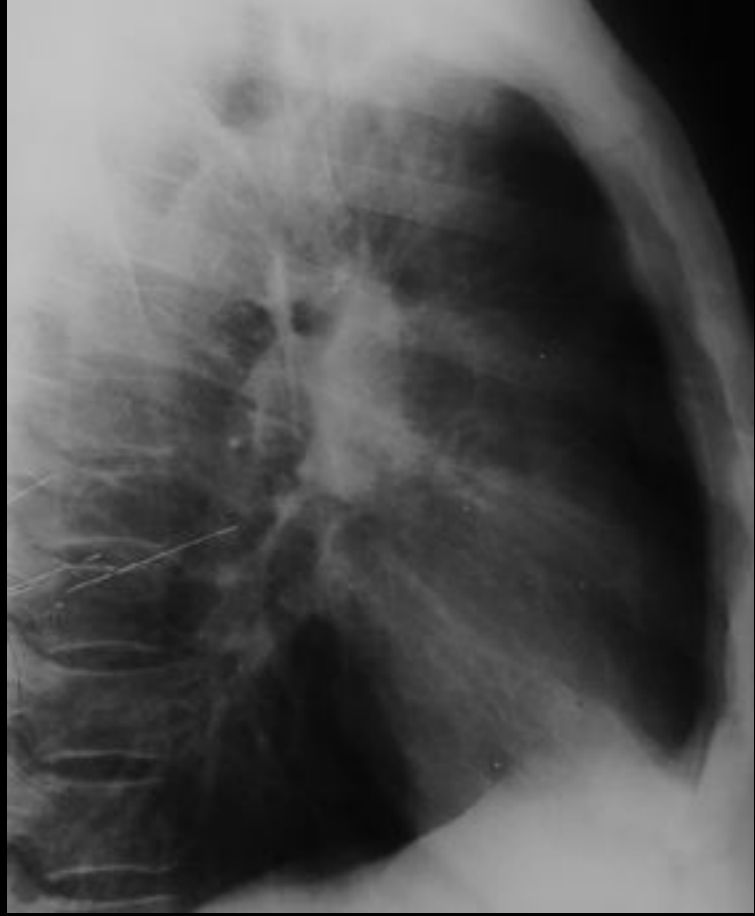


Pneumonia A B 554 19.VIII.852.



Pneumonia A B 554.
19.VIII.852.



19.0 *Pterodroma* *humboldtii*
13-VIII-252.

