

Энтериты и колиты



Макарова А.В.

Энтерит



- Энтерит (от слова энтерос - кишка) — воспаление тонкой кишки
- Бывает острый и хронический
- Острые энтериты наблюдаются при инфекционных заболеваниях, пищевых отравлениях
- Сопровождаются воспалительным набуханием и гиперемией слизистой оболочки тонкой кишки, увеличением её секреции

Виды энтеритов



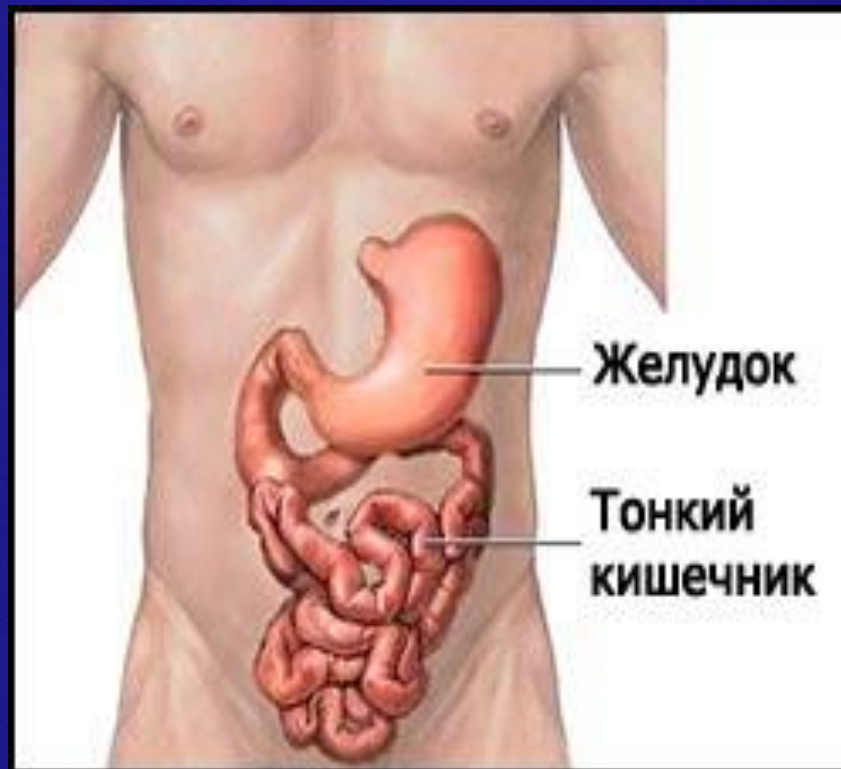- дуоденит (воспаление двенадцатиперстной кишки)
- *еюнит* (тощей кишки)
- *илеит* (подвздошной кишки)

Чаще наблюдается воспаление всей тонкой кишки в сочетании с:

- гастритом (гастроэнтерит)
- колитом (гастроэнтероколит, энтероколит)

Хронический энтерит

- Энтерит хронический - заболевание тонкой кишки, которое развивается в результате дистрофии, воспаления или атрофии слизистой оболочки и сопровождается нарушением ее функций: пищеварительной и всасывательной



ЭТИОЛОГИЯ

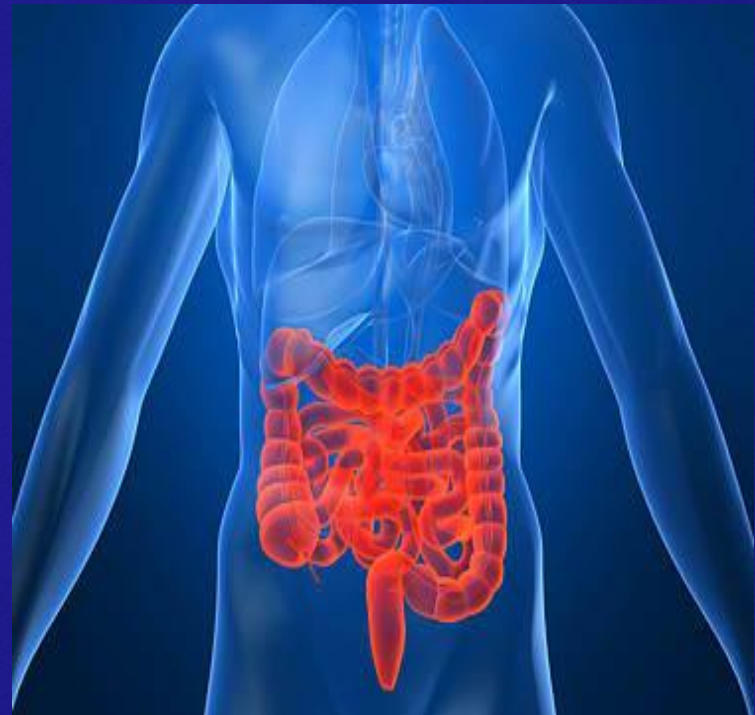

- Перенесенные ОКИ
- Глистные инвазии
- Питание всухомятку
- Переедание
- Неразнообразная углеводистая пища
- Острое и пряное
- Алкоголь
- Аллергии
- Токсические вещества Ртуть, свинец, фосфор
- Глюкокортикоиды
- Некоторые антибиотики
- Цитостатики
- Ионизирующие излучения
- Заболевания пищеварительной системы

Патогенез



- Воспаление и нарушение регенерации слизистой тонкой кишки
- Атрофия слизистой
- Нарушение пристеночного пищеварения
- Изменение моторики кишечника



Клиническая картина

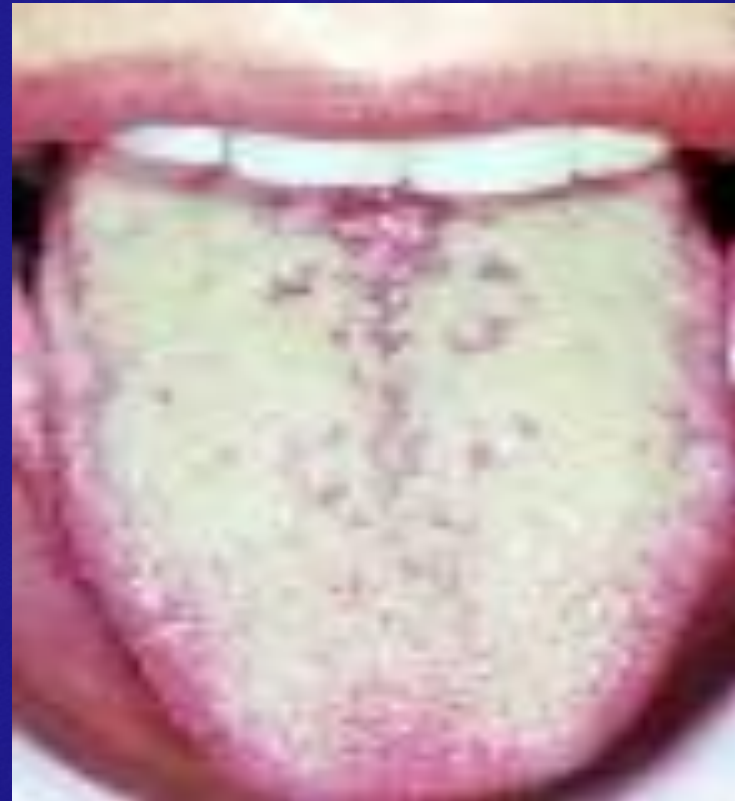

- Синдром энтерита: стул 4-6 раз в сутки, обильный, содержит непереваренные остатки пищи, пенистый, зловонный
- Интоксикационный синдром: слабость, головокружение, плохой аппетит
- Болевой синдром: боли в околопупочной области
- Обезвоживание (теряет воду и электролиты) – сухость кожи и слизистых, судороги

Объективно



- Язык обложен серо-белым налетом
- Живот вздут, болезненный при пальпации в околопупочной области
- Кожа бледная, сухая
- Снижение тонуса мышц



Диагностика



- Жалобы
- Осмотр
- Характер стула
- Копрограмма
- Бактериологическое исследование
- Биохимия
- Клинический анализ крови

Лечение



- Госпитализация
- Диета №4
- Постельный режим
- Обильное щелочное питье
- Дезинтоксикационная терапия
- Регидратация
- Адсорбенты
- Вяжущие
- Обволакивающие
- Ферменты
- Витамины
- Антибиотики (при бактериальной патологии)
- Пре и пробиотики

профилактика



□ Первичная:

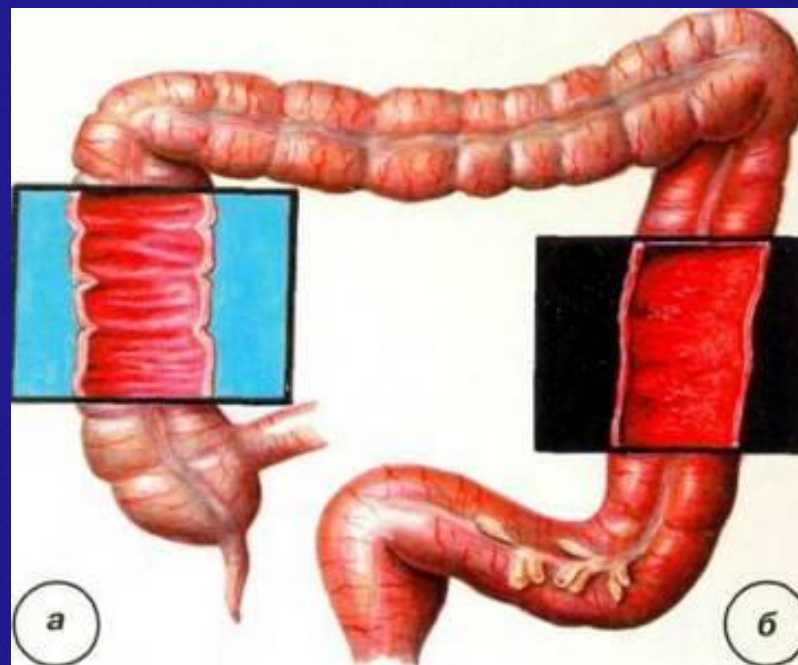
1. Своевременное лечение острых энтеритов
2. Борьба с этиологическими агентами

□ Вторичная:

1. Диспансерное наблюдение

Хронический колит

- Воспаление слизистой толстой кишки



Этиология и патогенез



- Инфекции
- Паразитарные инвазии
- Заболевания гепато-билиарной зоны
- Аллергии
- Системные заболевания
- Раздражение слизистой толстой кишки, слизистая отечна, изъязвлена с нагноениями

Клиническая картина

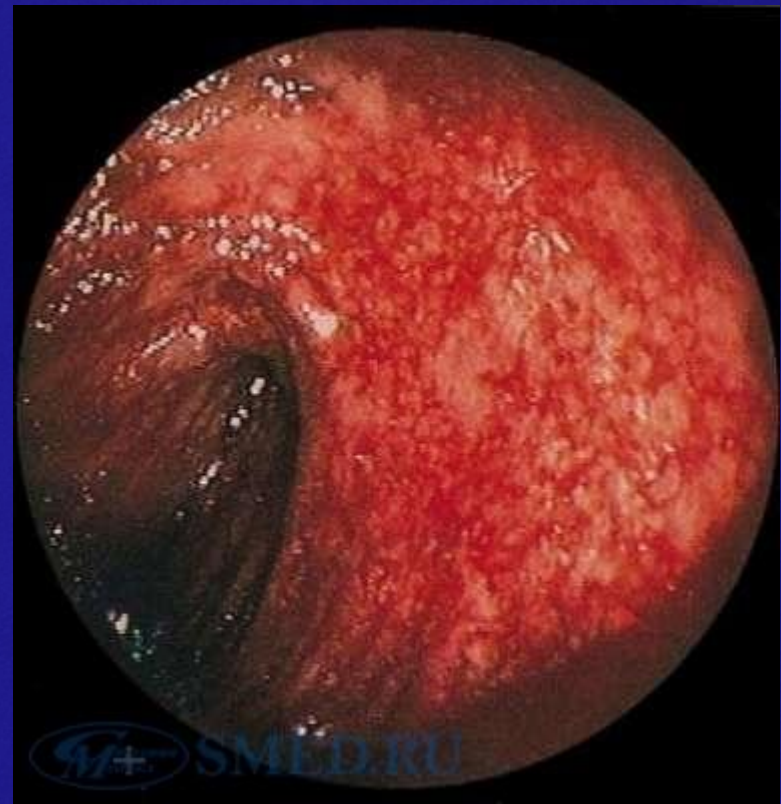

- Стул очень частый до 25 раз и больше, скудный, со слизью, гноем, кровью
- Кал может быть овечий
- Тенезмы
- Ректальный плевок
- Метеоризм
- Болевой синдром : тупая боль, локализуется в гипогастрии слева или справа, усиливается после еды и перед дефекацией
- Астено-вегетативный синдром
- Общее состояние не изменено

Объективно



- Живот мягкий, болезненный по ходу толстого кишечника
- Кишка (слепая или сигмовидная) пальпируется как напряженная и урчащая)



Диагностика и лечение



- Клинический анализ крови (лейкоцитоз)
- Копрограмма (слизь, гной, кровь)
- Бактериология и паразитология
- Ректороманоскопия
- ирригоскопия
- Диета №4
- Антибиотики при бактериологической патологии
- Спазмолитики
- Регидратация
- Витамины
- пребиотики

профилактика



□ Первичная:

1. Правильное питание
2. Устранение факторов риска

□ Вторичная:

1. диспансеризация

Спасибо за внимание

