

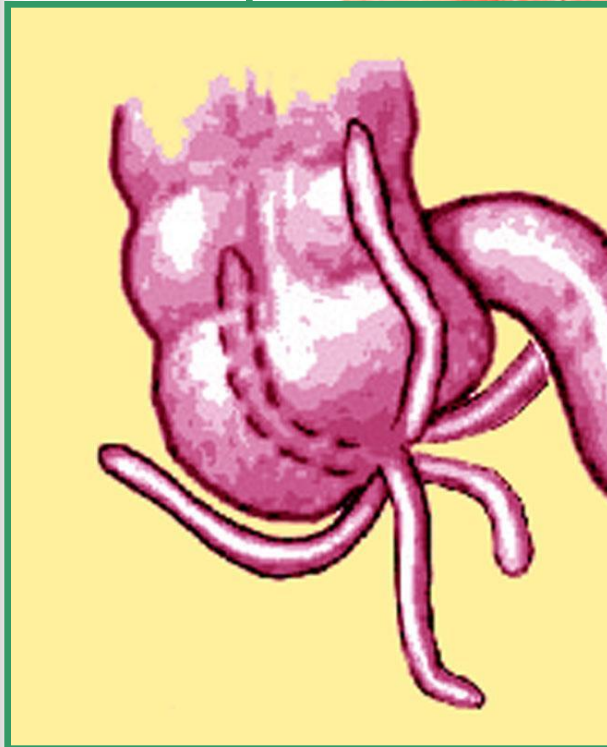


Кафедра факультетской хирургии

ОСТРЫЙ АППЕНДИЦИТ

Санкт-Петербург, 2010 г.

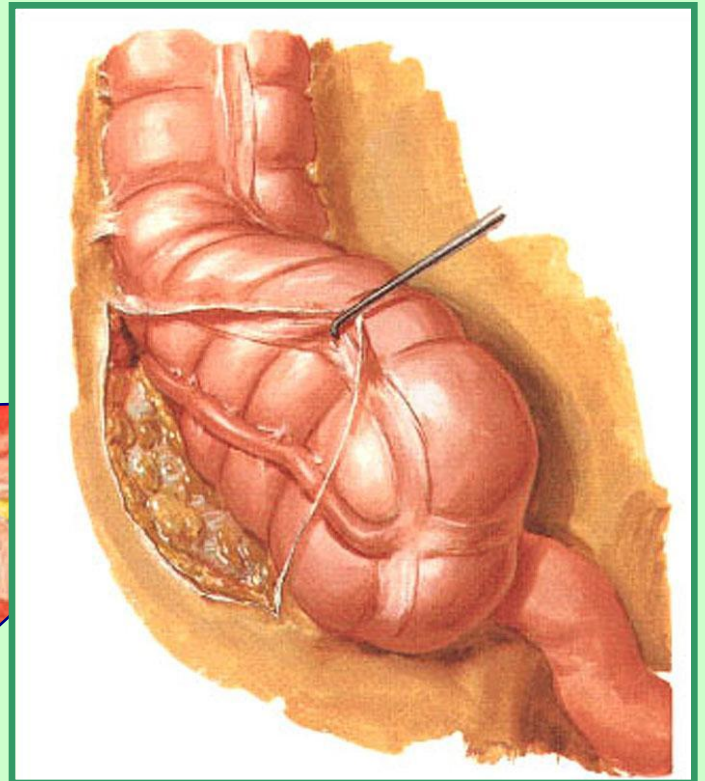
Нормальная анатомия червеобразного отростка



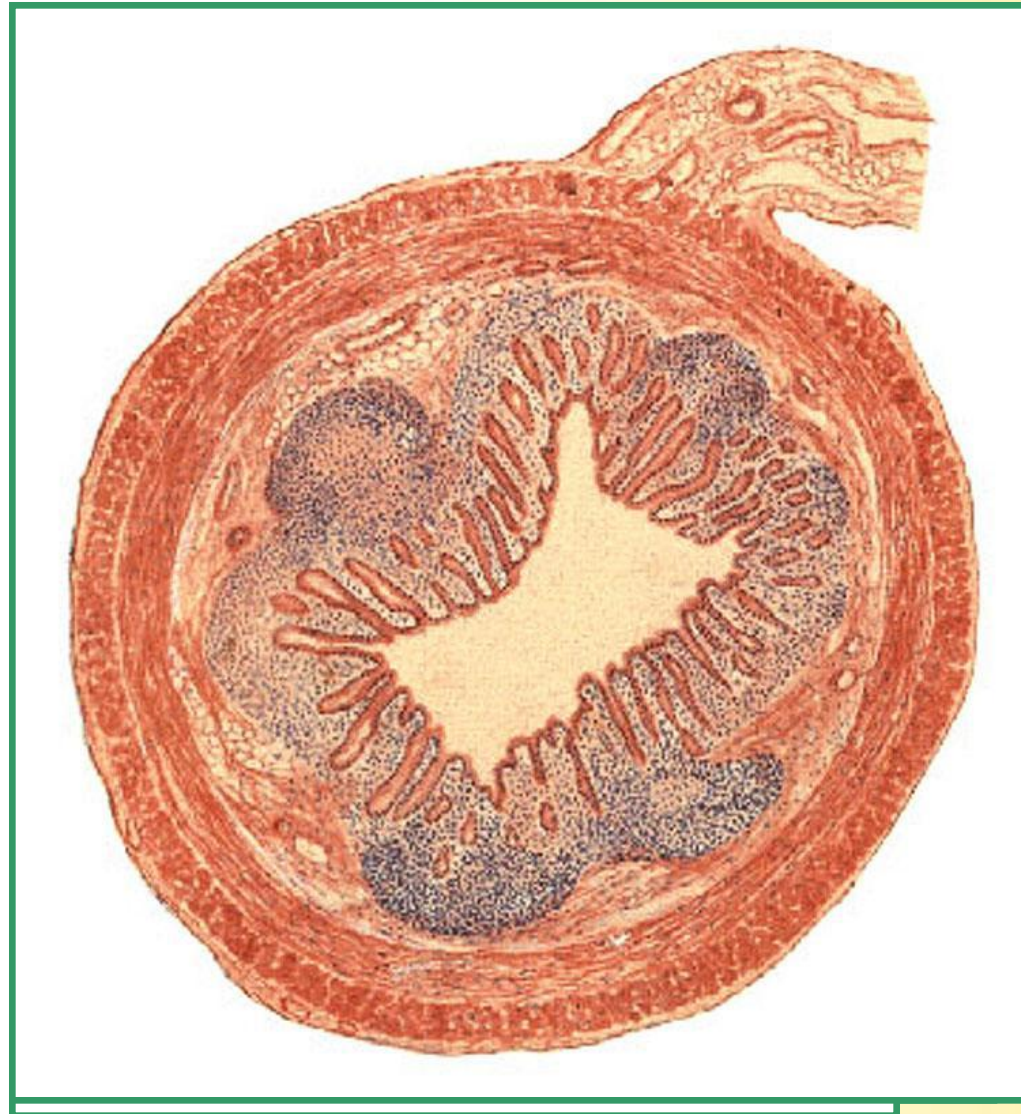**ЛАТЕРАЛЬНОЕ
ПОЛОЖЕНИЕ**



**Т РЕТРОЦЕКАЛЬНОЕ
ПОЛОЖЕНИЕ**



Нормальная анатомия червеобразного отростка

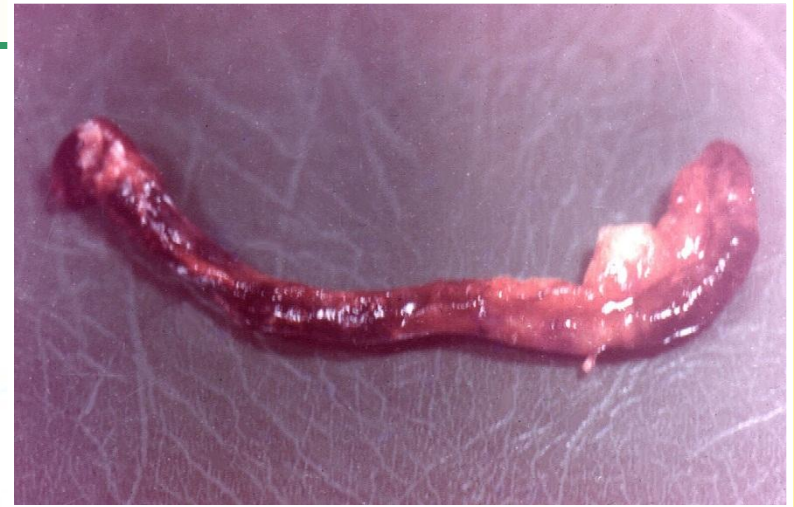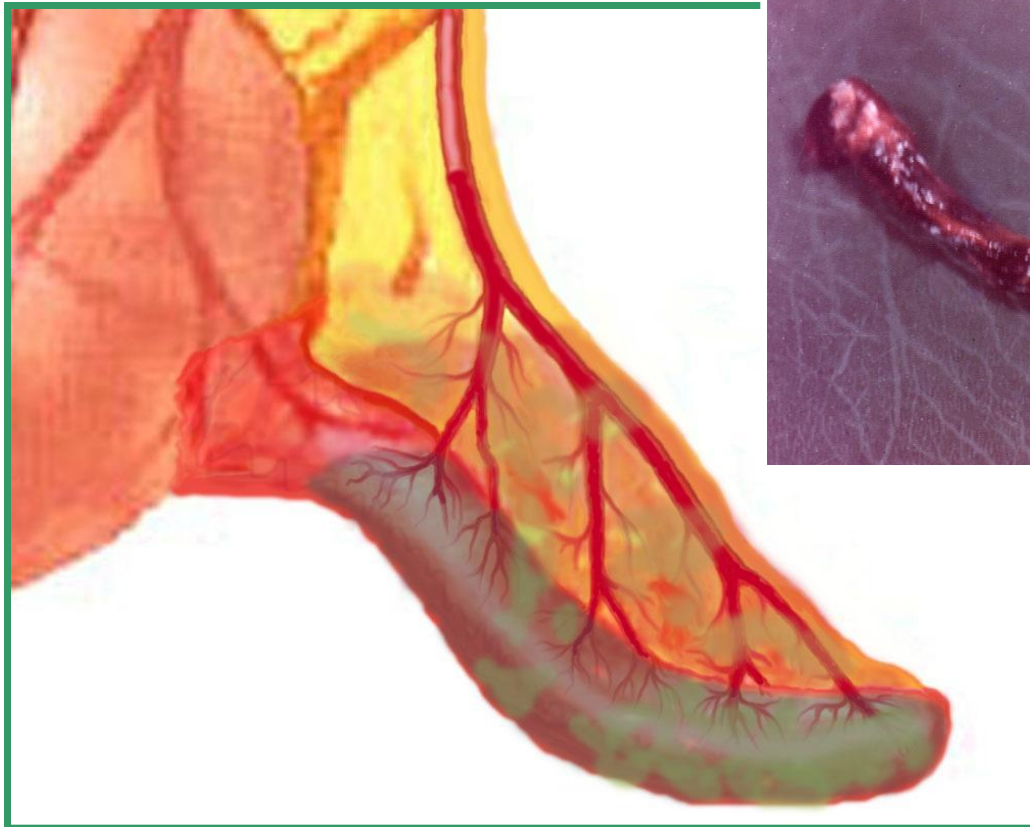


БИТ

Патологическая анатомия червеобразного отростка



ОСНОВНОСТНЫЙ (ПРОСТОЙ) АППЕНДИЦИТ





Классификация аппендицита

ОСТРЫЙ АППЕНДИЦИТ:

- Поверхностный (простой);
- Деструктивный:
 - флегмонозный** (с перфорацией, без перфорации);
 - гангренозный** (с перфорацией, без перфорации);



Классификация аппендицита

ОСТРЫЙ АППЕНДИЦИТ:

- Осложненный:

перитонитом;

аппендикулярным инфильтратом;

периаппендицитом;

периаппендикулярным абсцессом;

абсцессами брюшной полости;

забрюшинной флегмоной;

пилефлебитом;

абдоминальным сепсисом.



Классификация аппендицита

Международная классификация аппендицита

Аппендицит острый (**шифр 550**):

- без указаний о перитоните (**шифр 550,0**);
- с перитонитом (**шифр 550,1**).

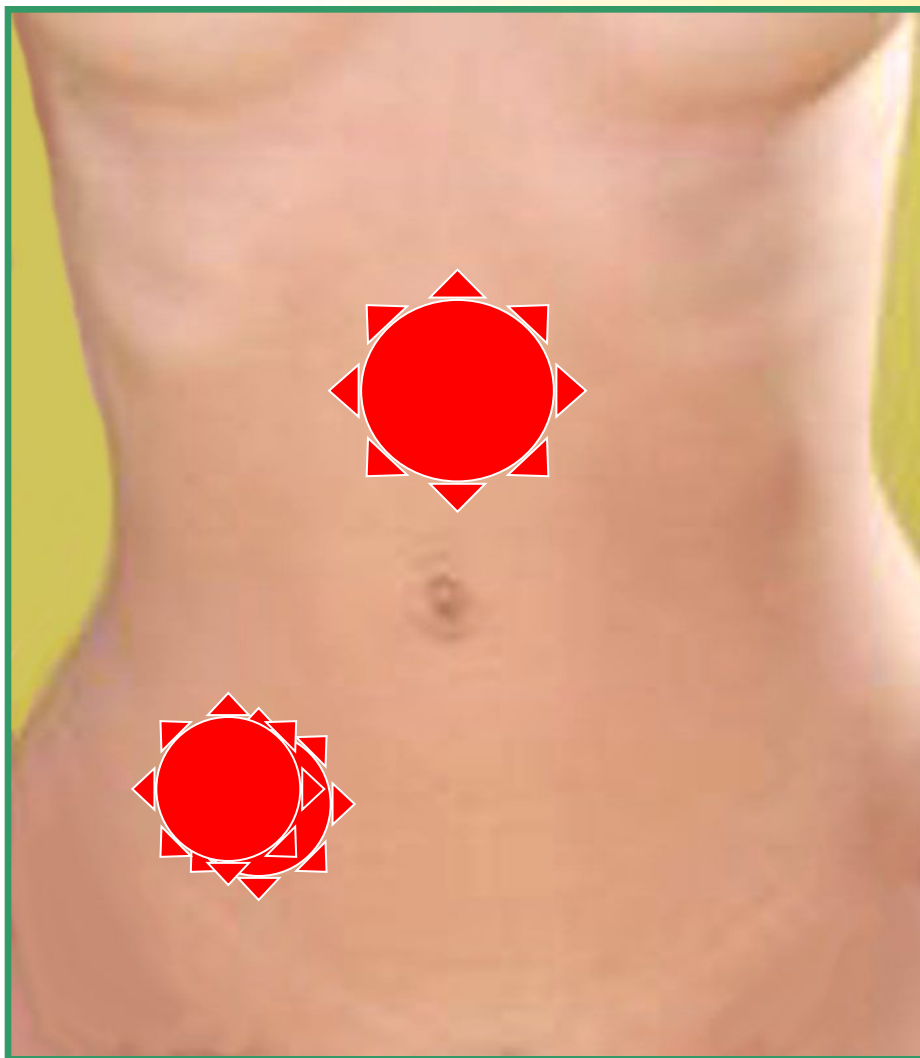
Аппендицит хронический (**шифр 551**).

Прочие и неуточненные формы
аппендицита (**шифр 552**).

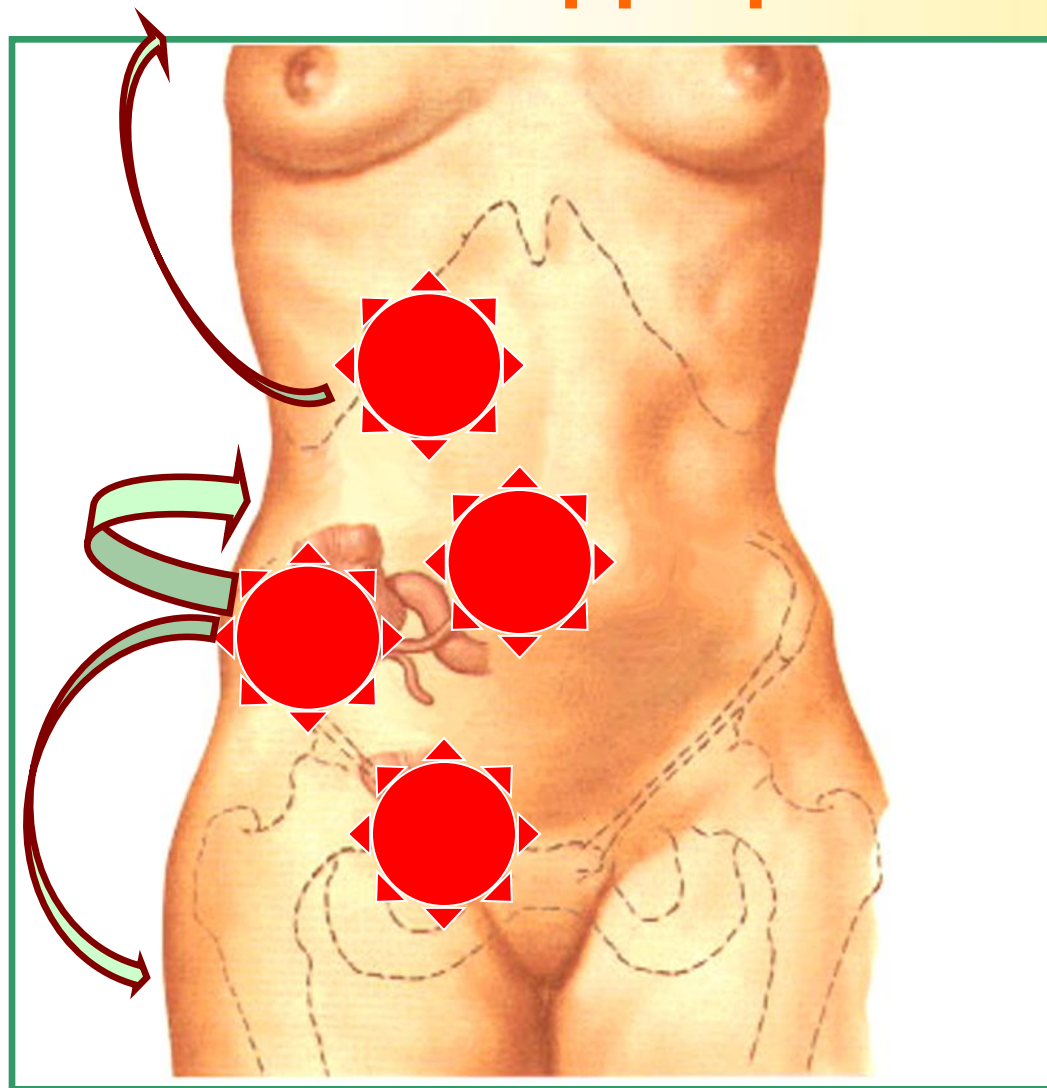
Клиника острого аппендицита



Симптом
Кохера



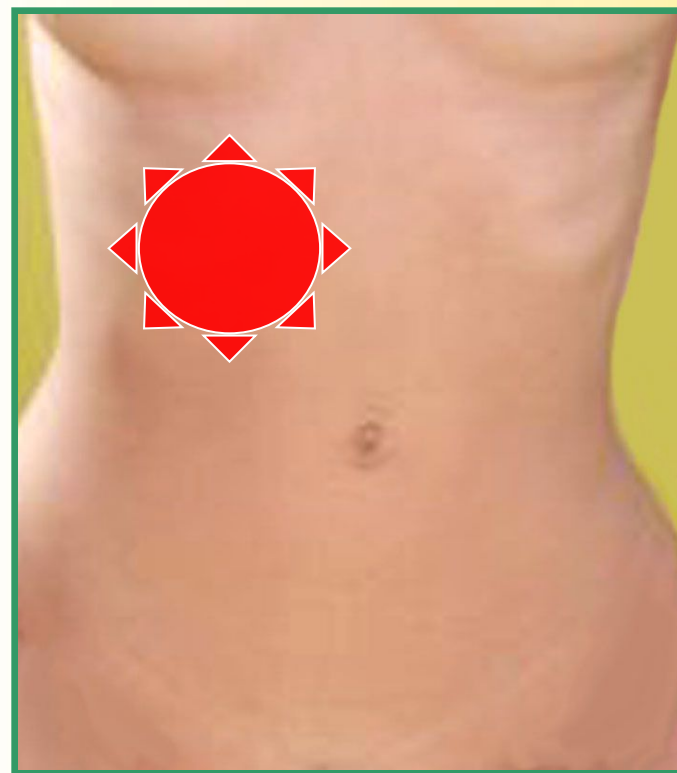
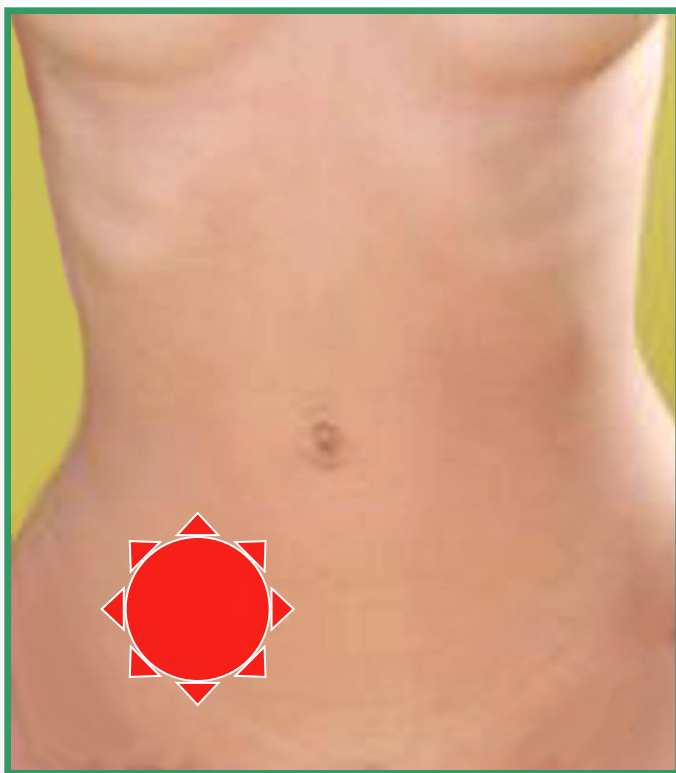
Клиника острого аппендицита





Клиника острого аппендицита

Симптом Ситковского

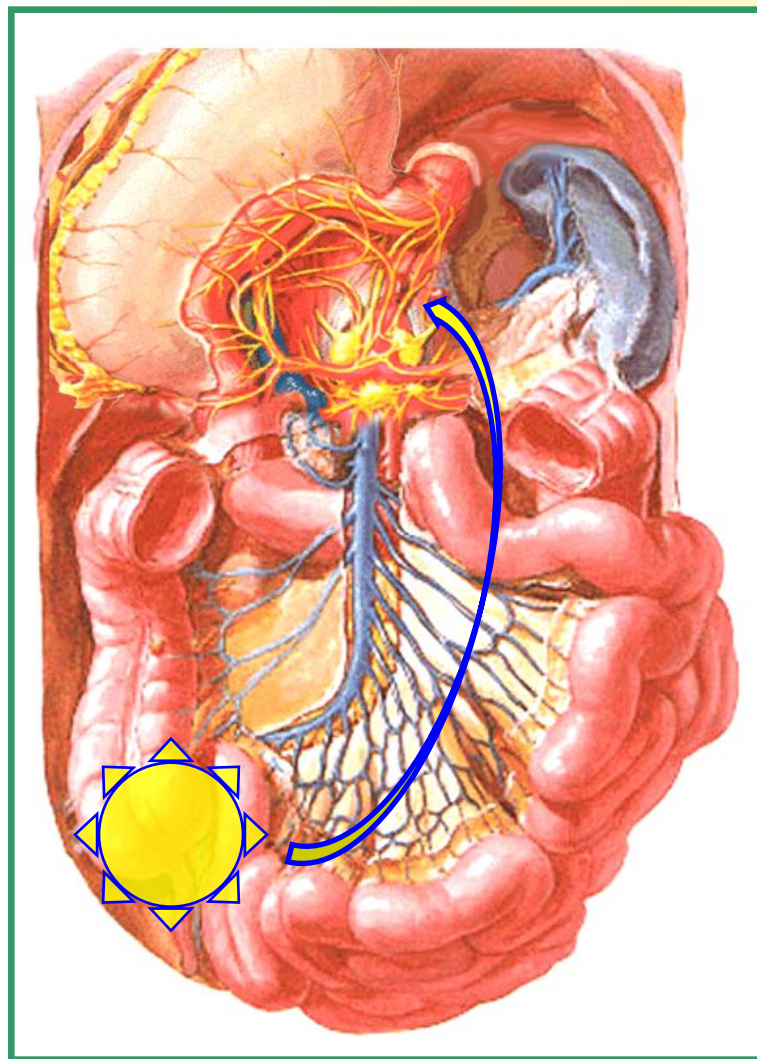




Клиника острого аппендицита

Тошнота

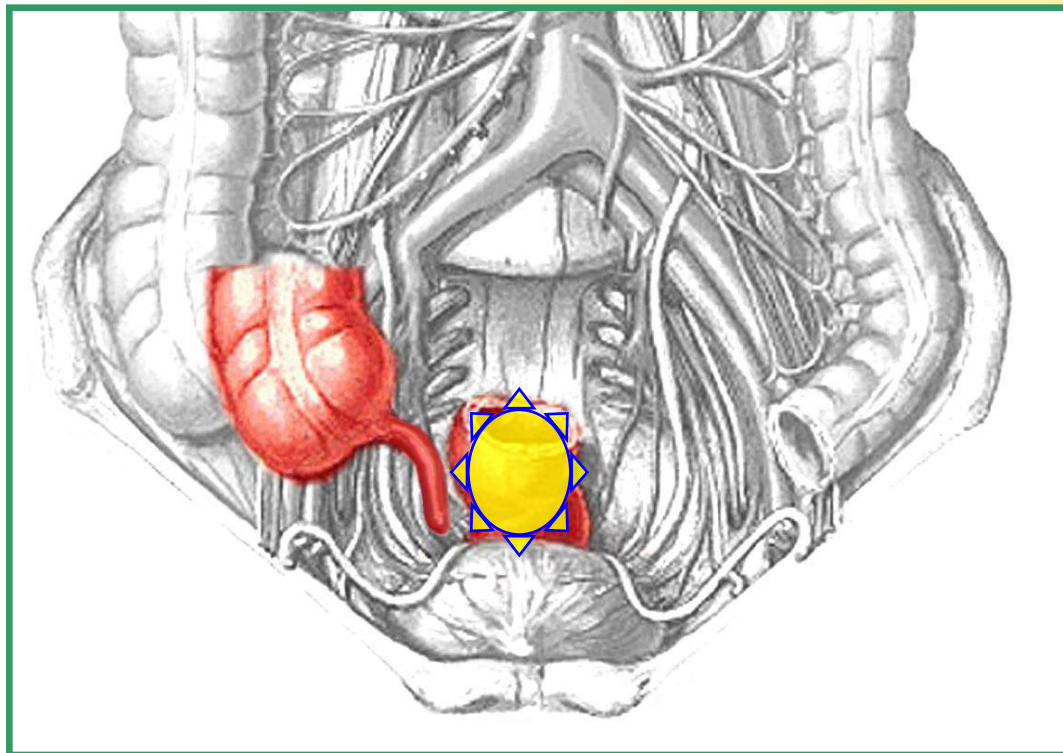
Рвота





Клиника острого аппендицита

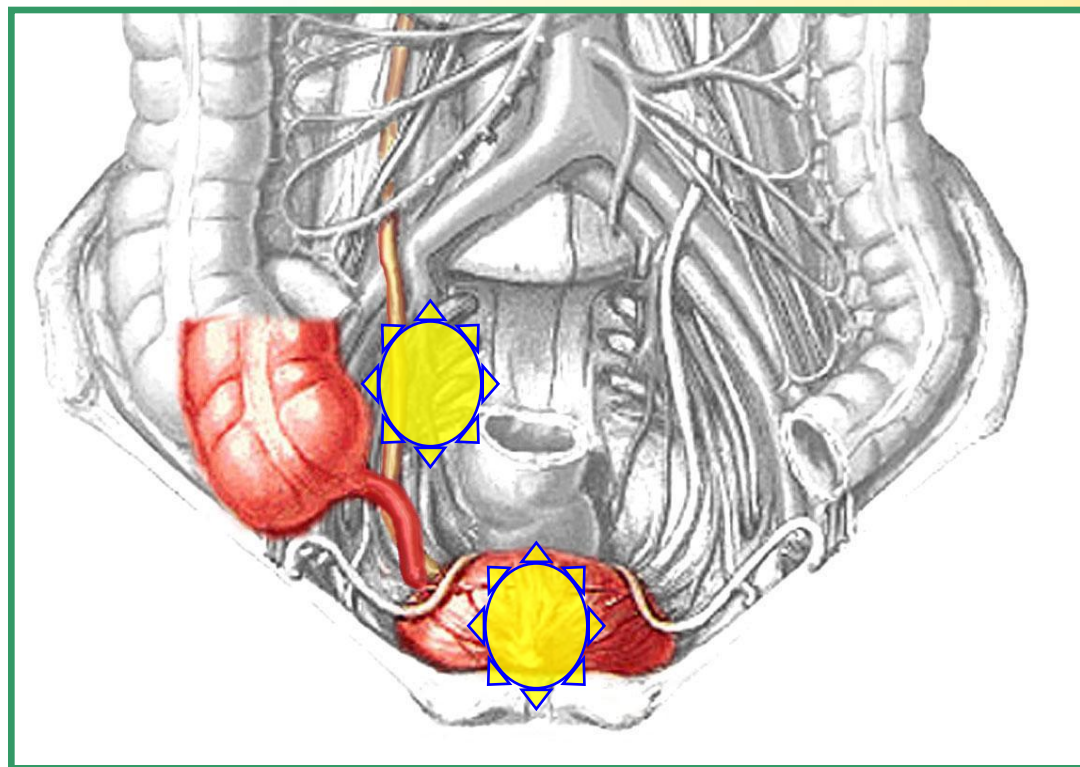
Нарушения
стула





Клиника острого аппендицита

Дизурические
расстройства





Клиника острого аппендицита

**СИМПТОМЫ
ЭНДОТОКСИКОЗА:**

Слабость

Субфебрилитет

Тахикардия

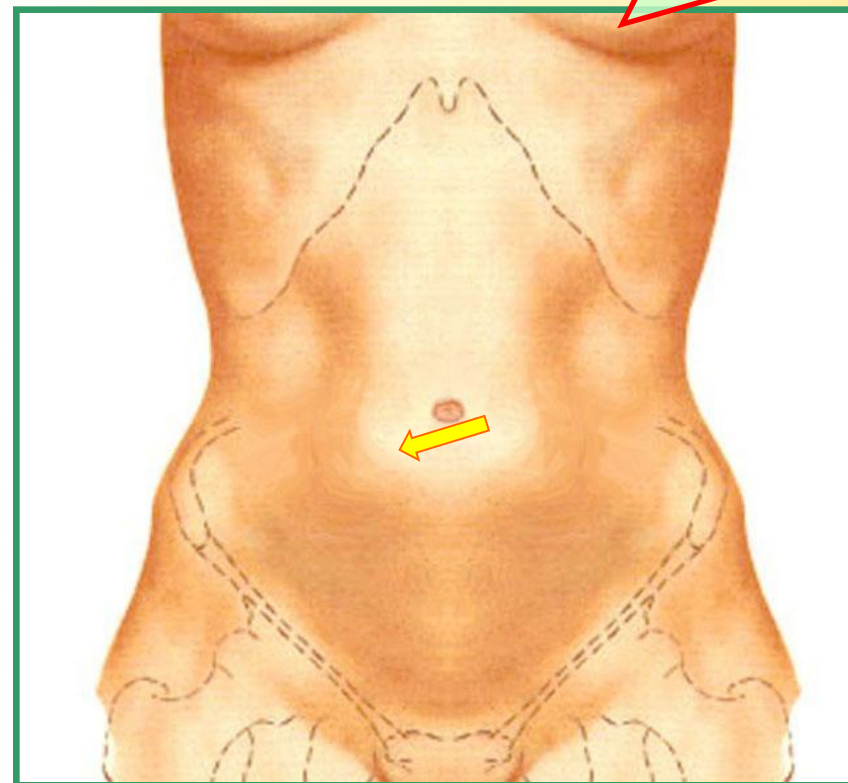


Клиника острого аппендицита

ОСМОТР ЖИВОТА:

Участие в дыхании
Симметричность
Наличие вздутия

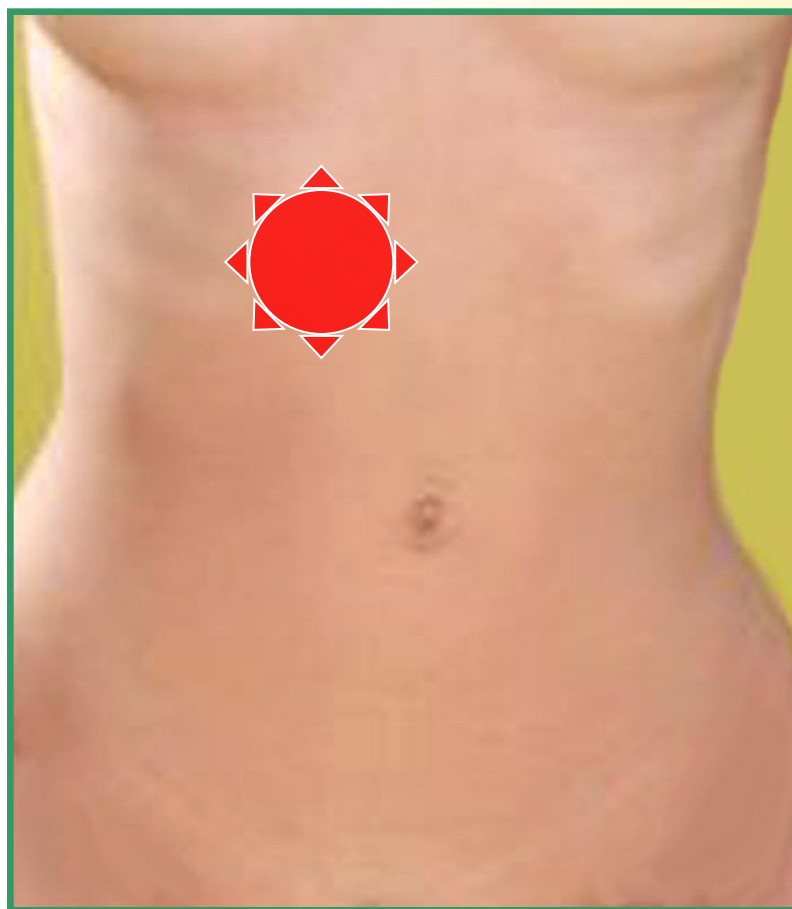
СИМПТОМ
ИВАНОВА





Клиника острого аппендицита

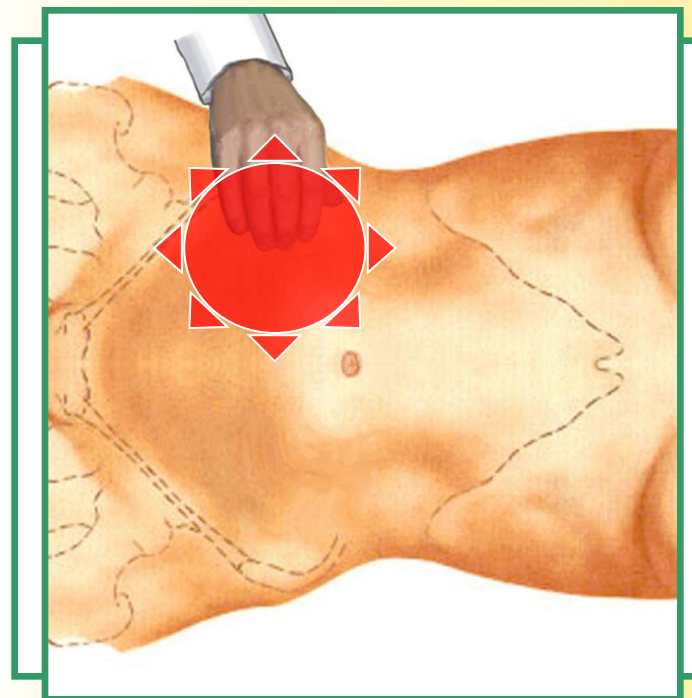
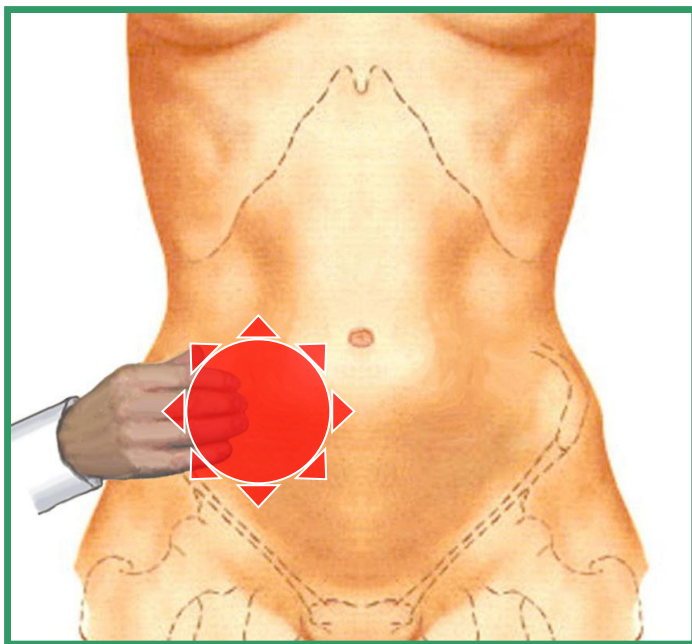
Симптом Шиловцева





Клиника острого аппендицита

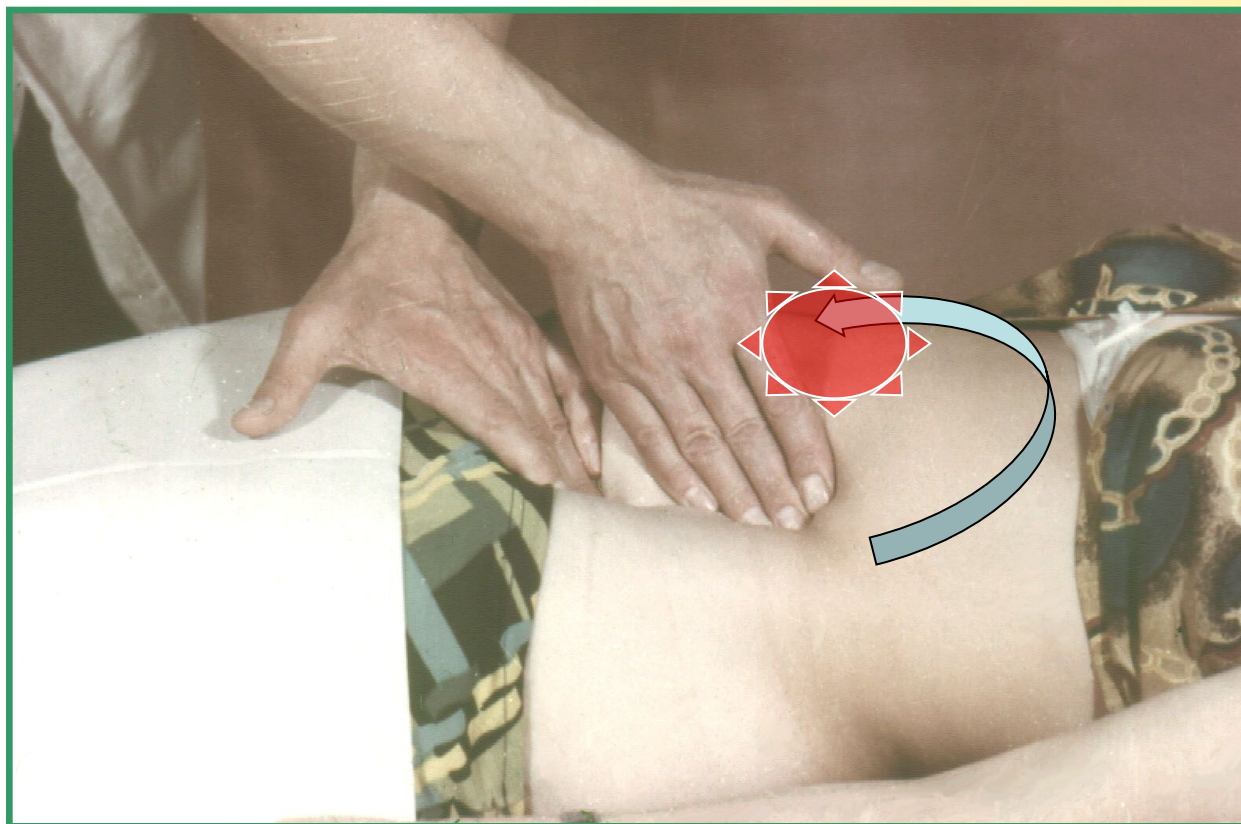
Симптом Бартомье-Михельсона





Клиника острого аппендицита

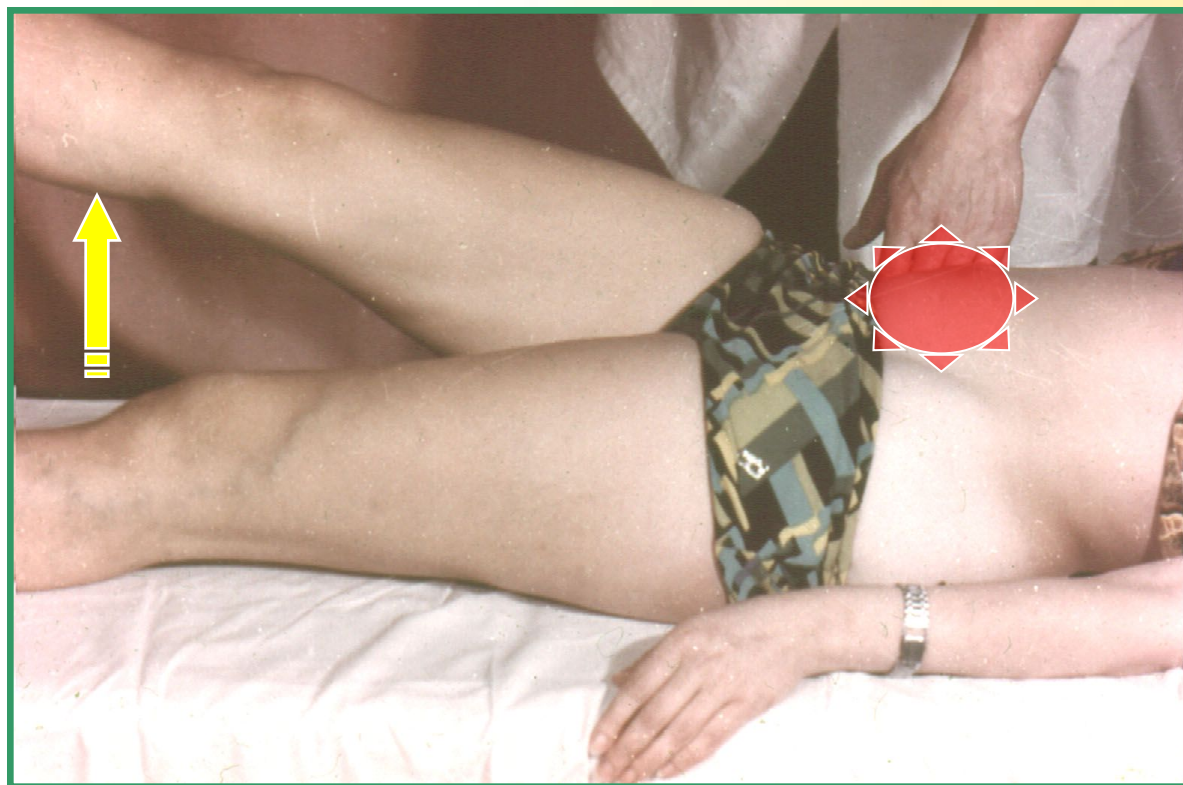Симптом Ровзинга





Клиника острого аппендицита

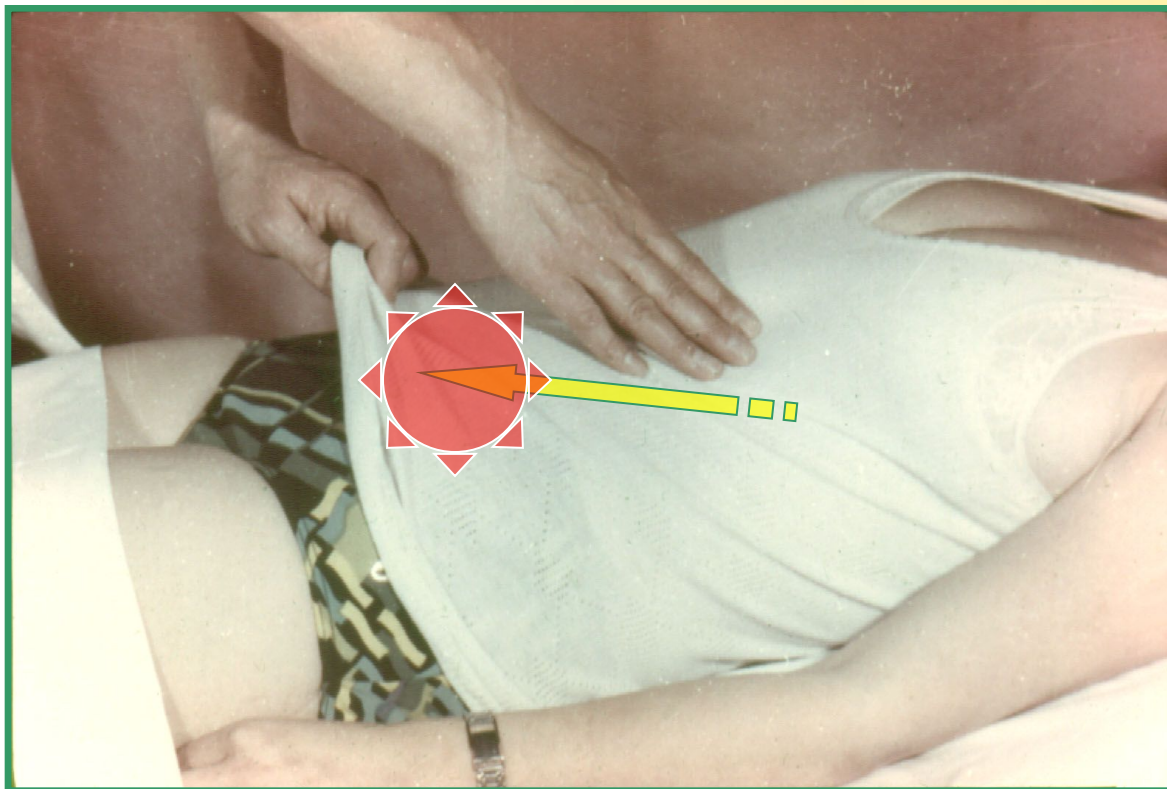
Симптом Образцова





Клиника острого аппендицита

Симптом Воскресенского





Кафедра факультетской хирургии

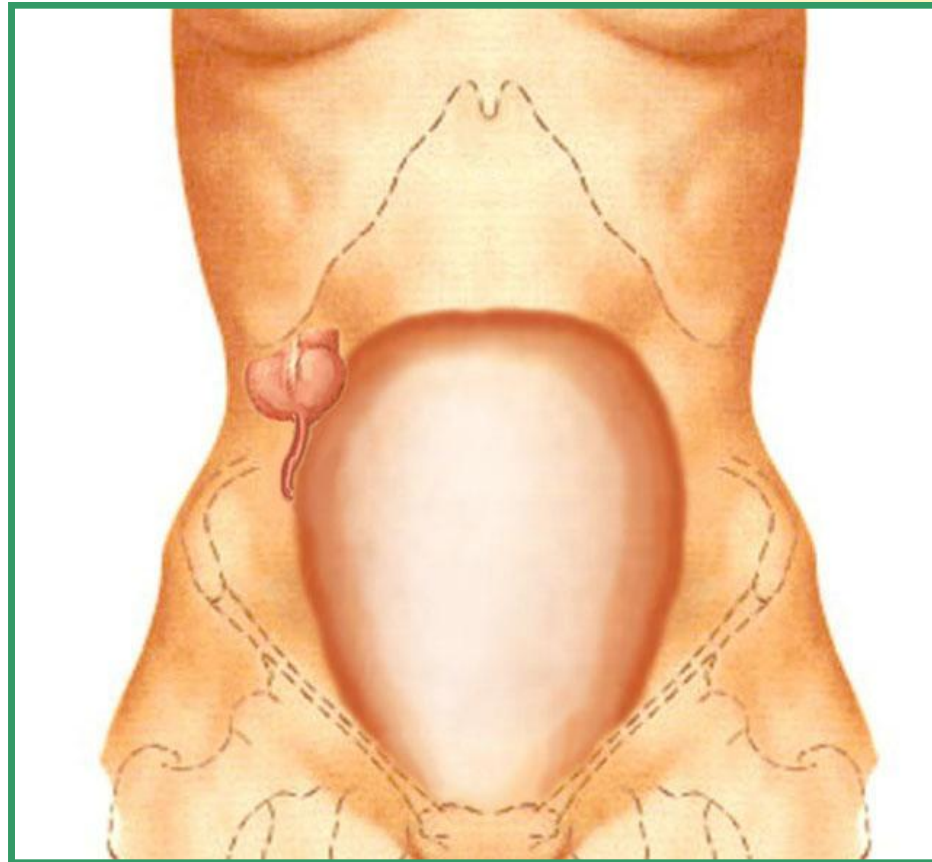
ОСТРЫЙ АППЕНДИЦИТ

ЧАСТЬ II

Санкт-Петербург, 2003 г.



Клиника острого аппендицита

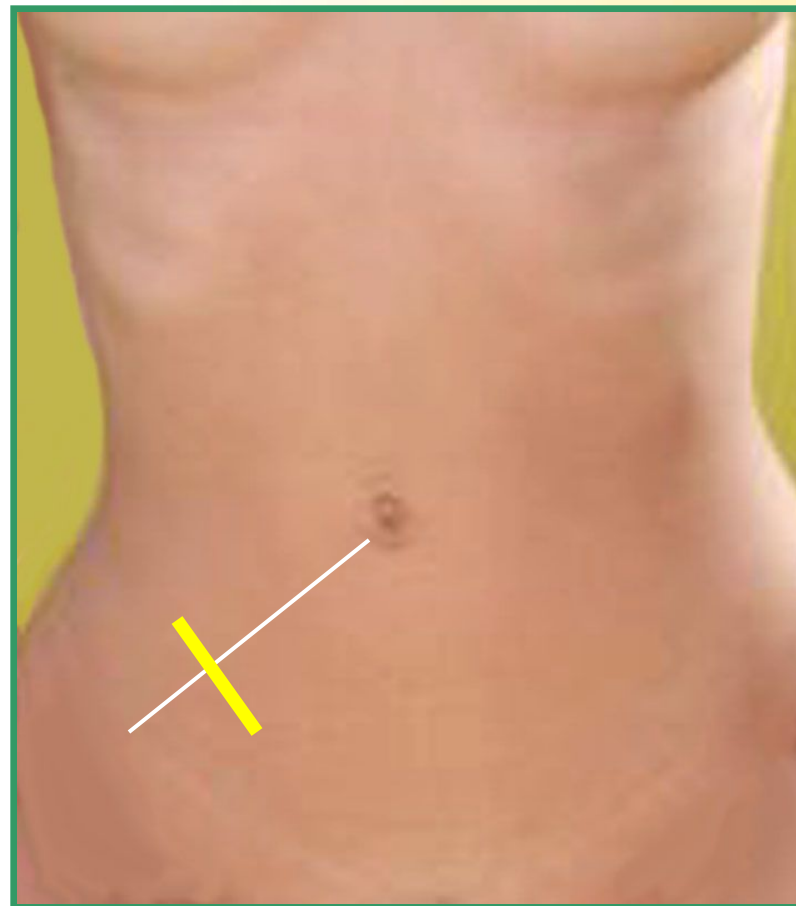




Хирургическое лечение

Операционные доступы

По
Мак-Бурнею -
Волковичу -
Дьяконову

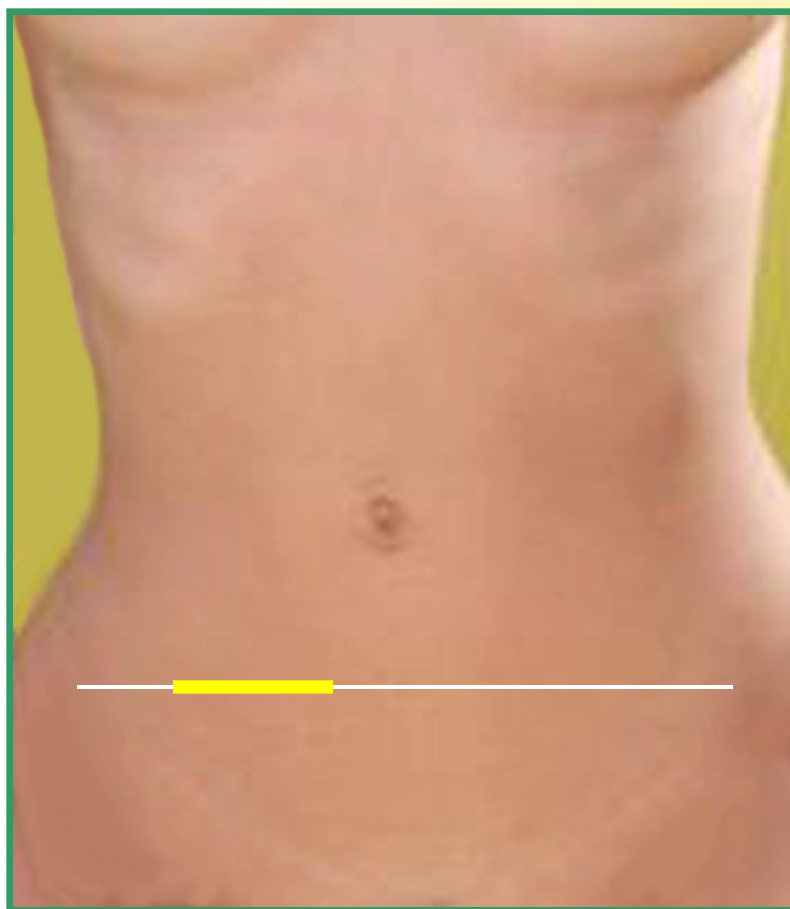



Хирургическое лечение

Операционные доступы

По
Шпренгелю

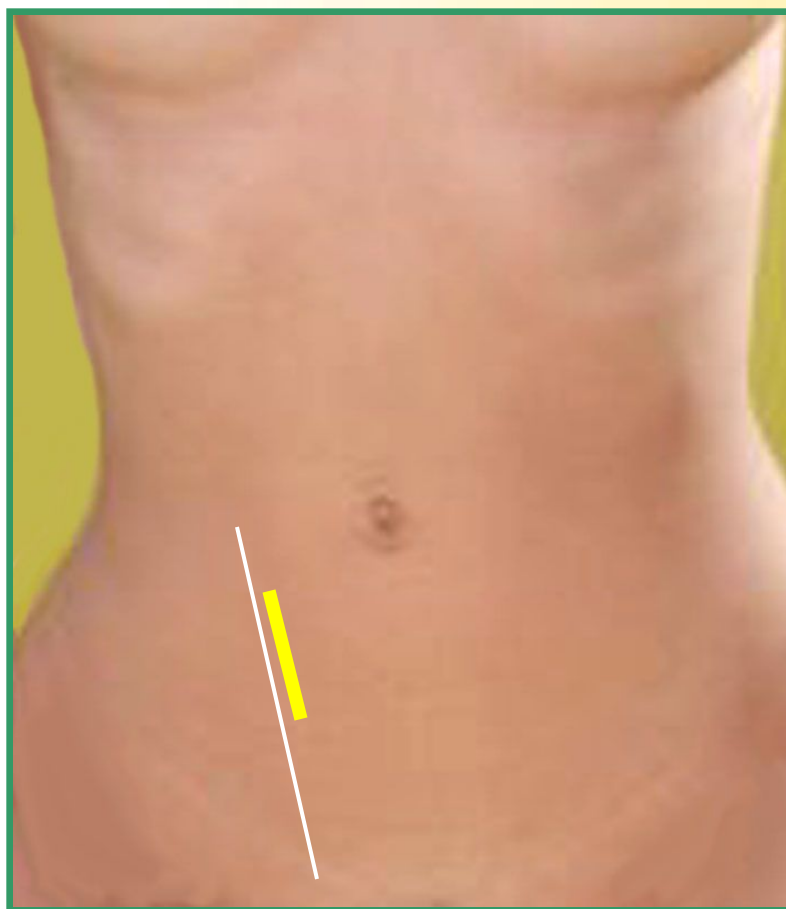



Хирургическое лечение

Операционные доступы

По
Леннандеру

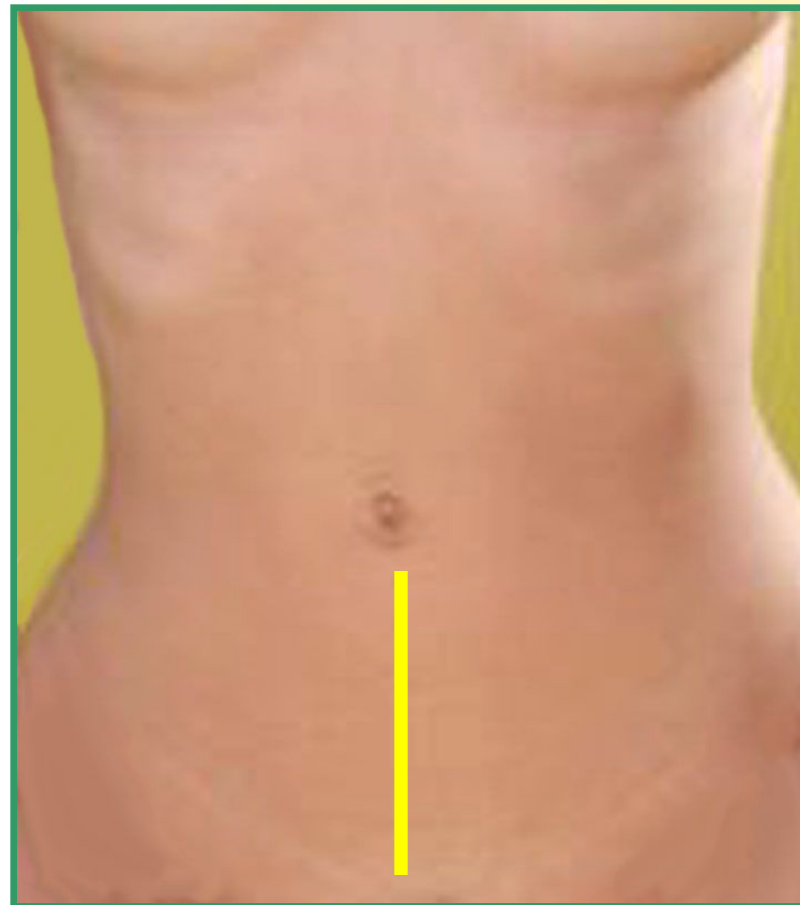



Хирургическое лечение

Операционные доступы

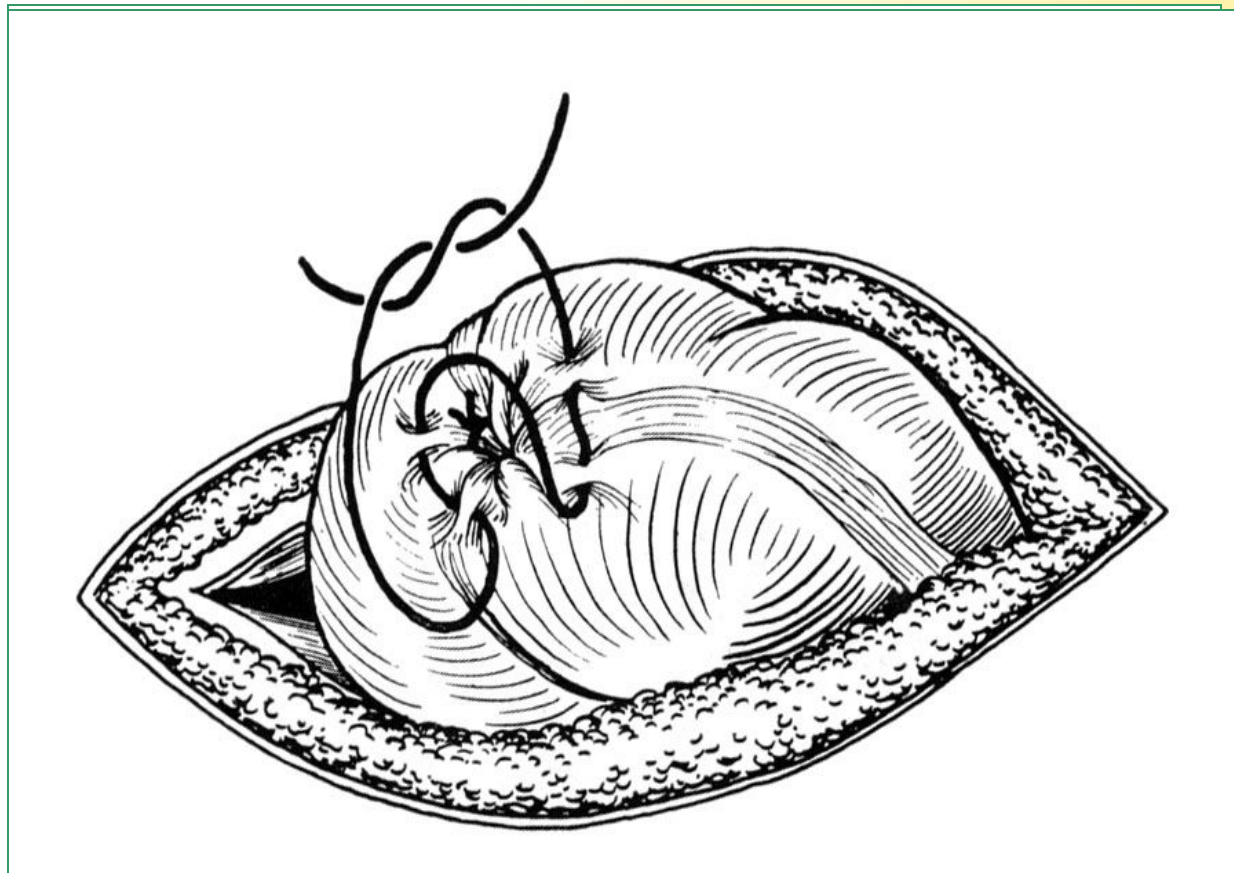
Срединная
лапаротомия





Хирургическое лечение

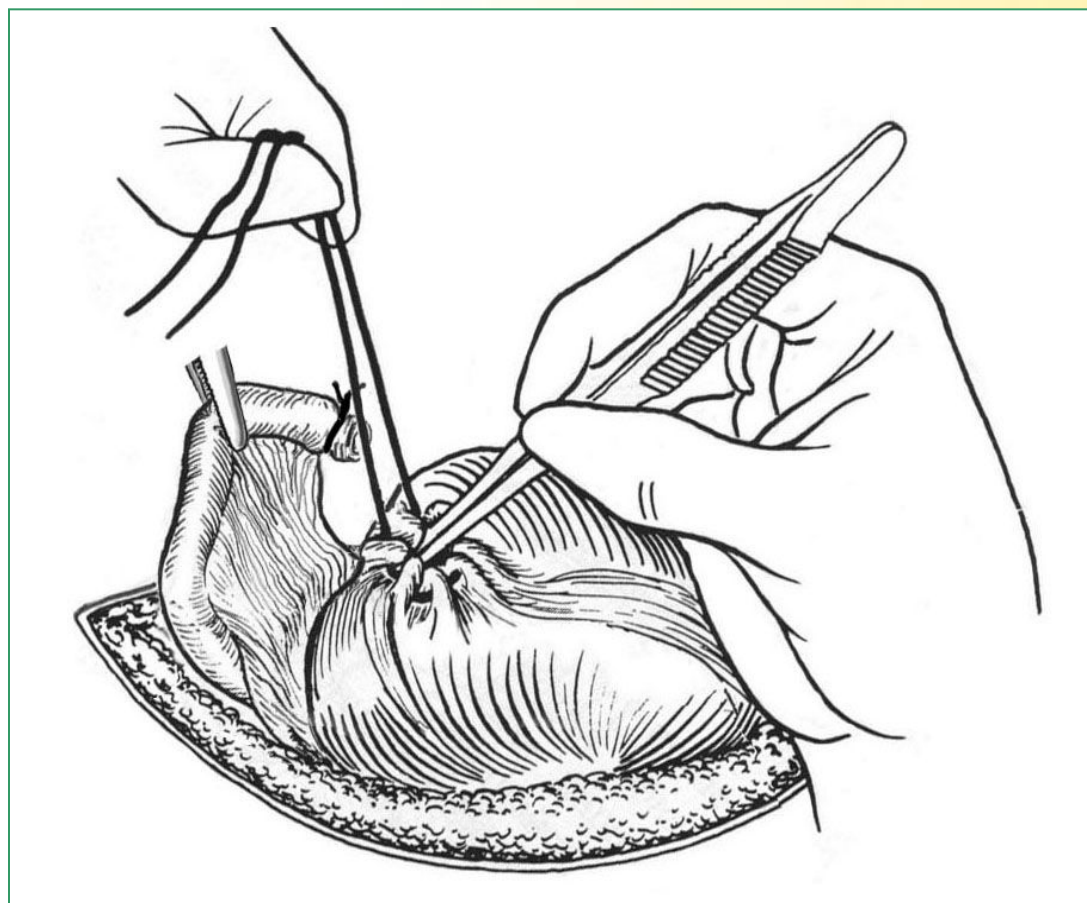
Антеградная аппендэктомия





Хирургическое лечение

Ретроградная аппендэктомия

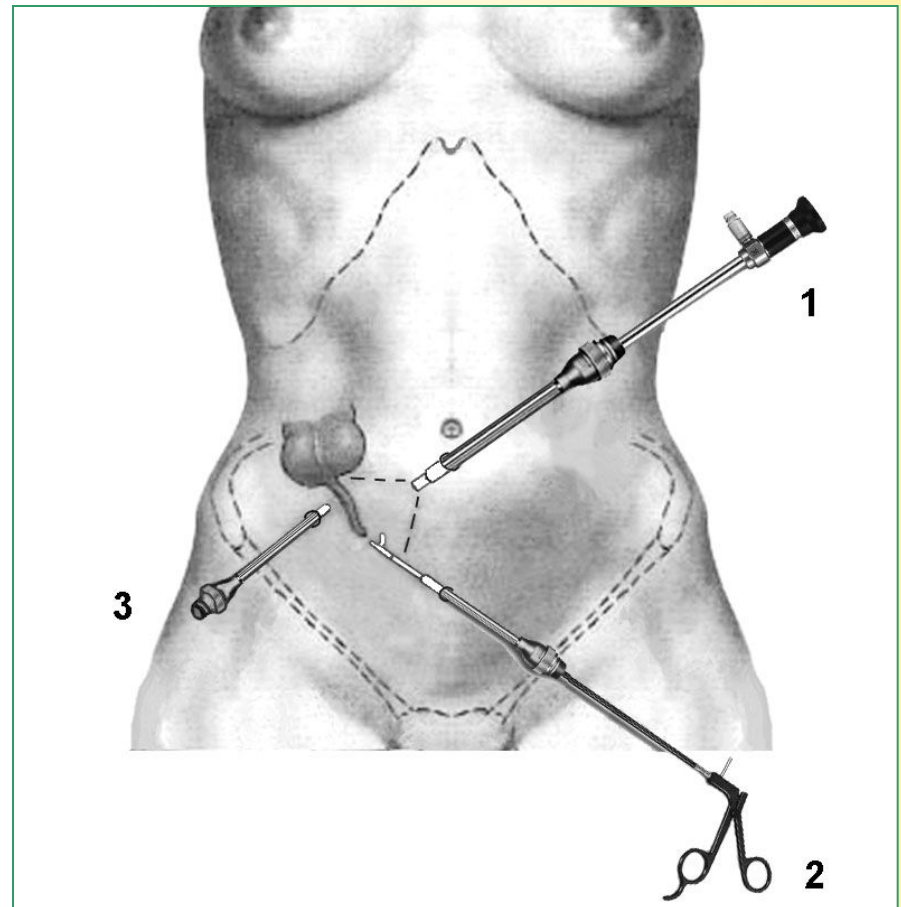




Хирургическое лечение

Лапароскопическая аппендэктомия

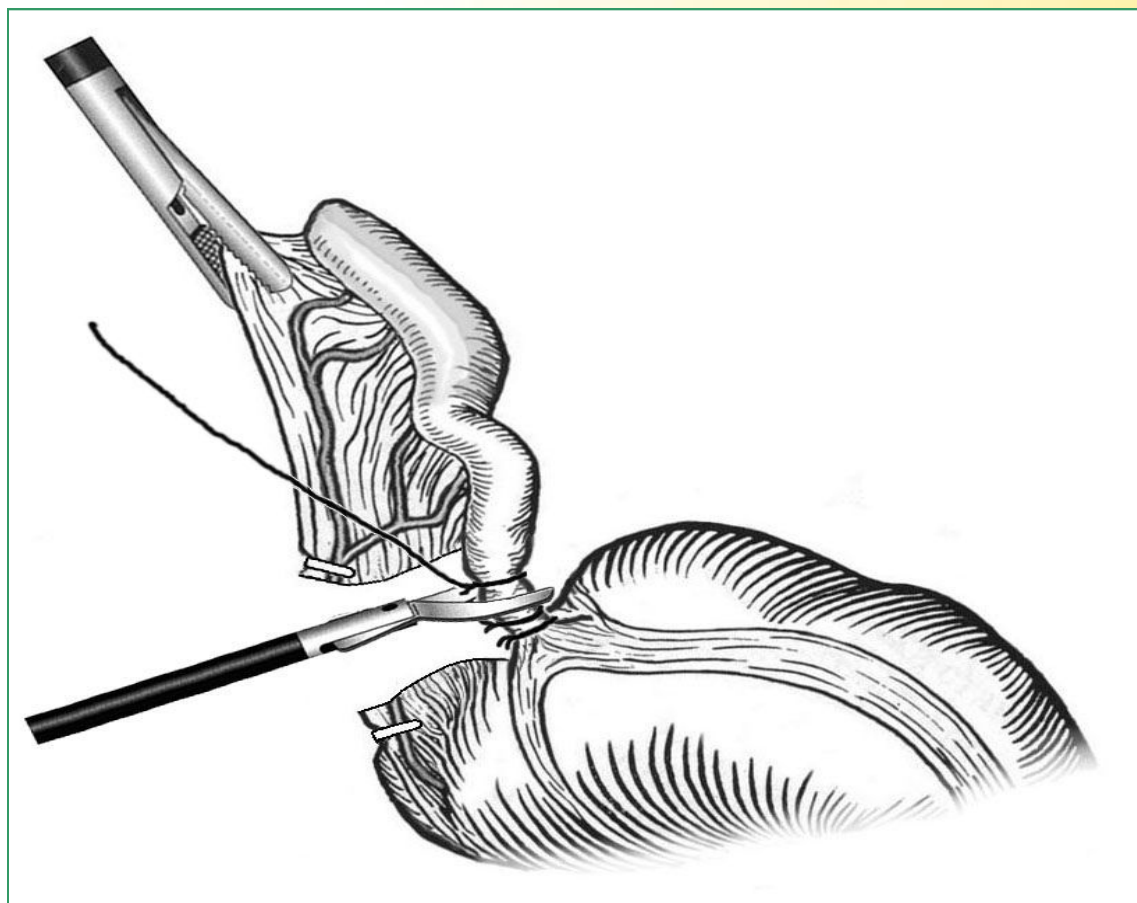
Точки введения
троакаров после
наложения
карбоксипери-
тонеума





Хирургическое лечение

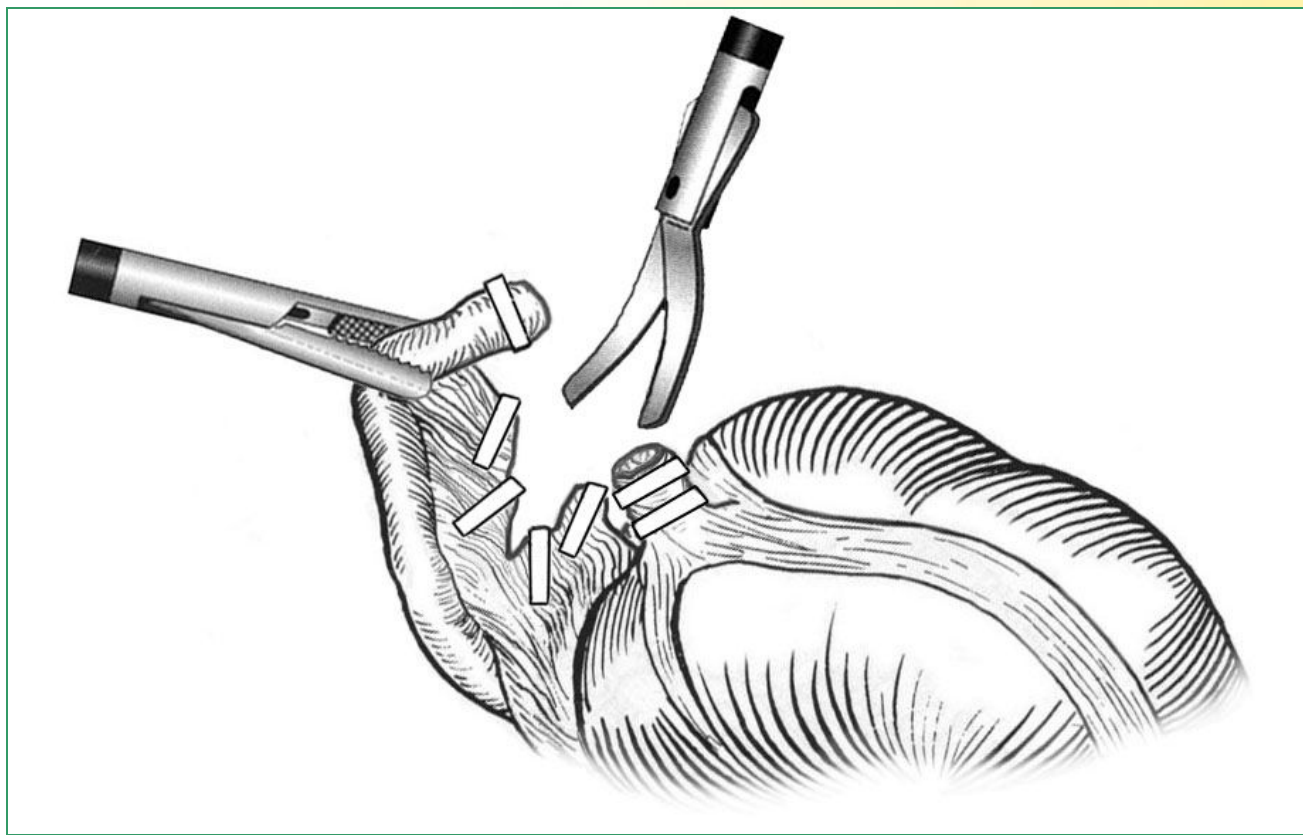
Лапароскопическая аппендэктомия





Хирургическое лечение

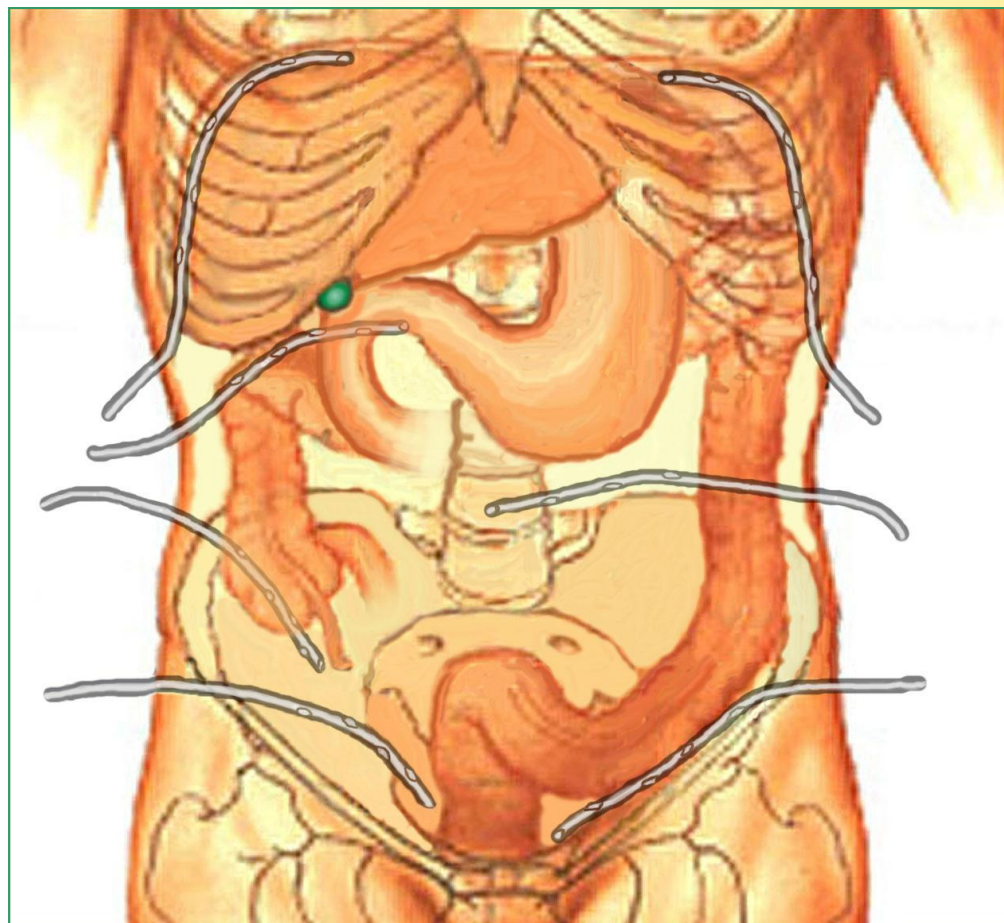
Лапароскопическая аппендэктомия





Лечение острого аппендицита

Дренирование
брюшной
полости при
разлитом
перитоните





Абсцессы брюшной полости

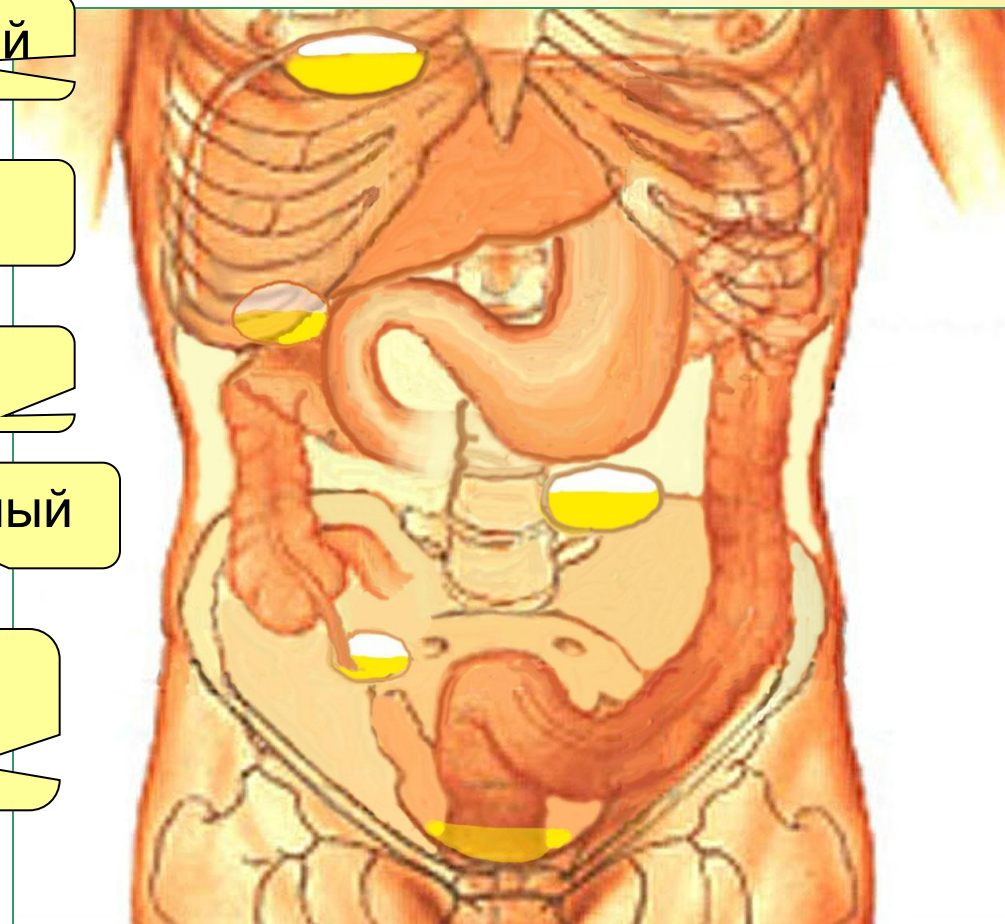
Поддиафрагмальный

Подпеченочный

Межкишечный

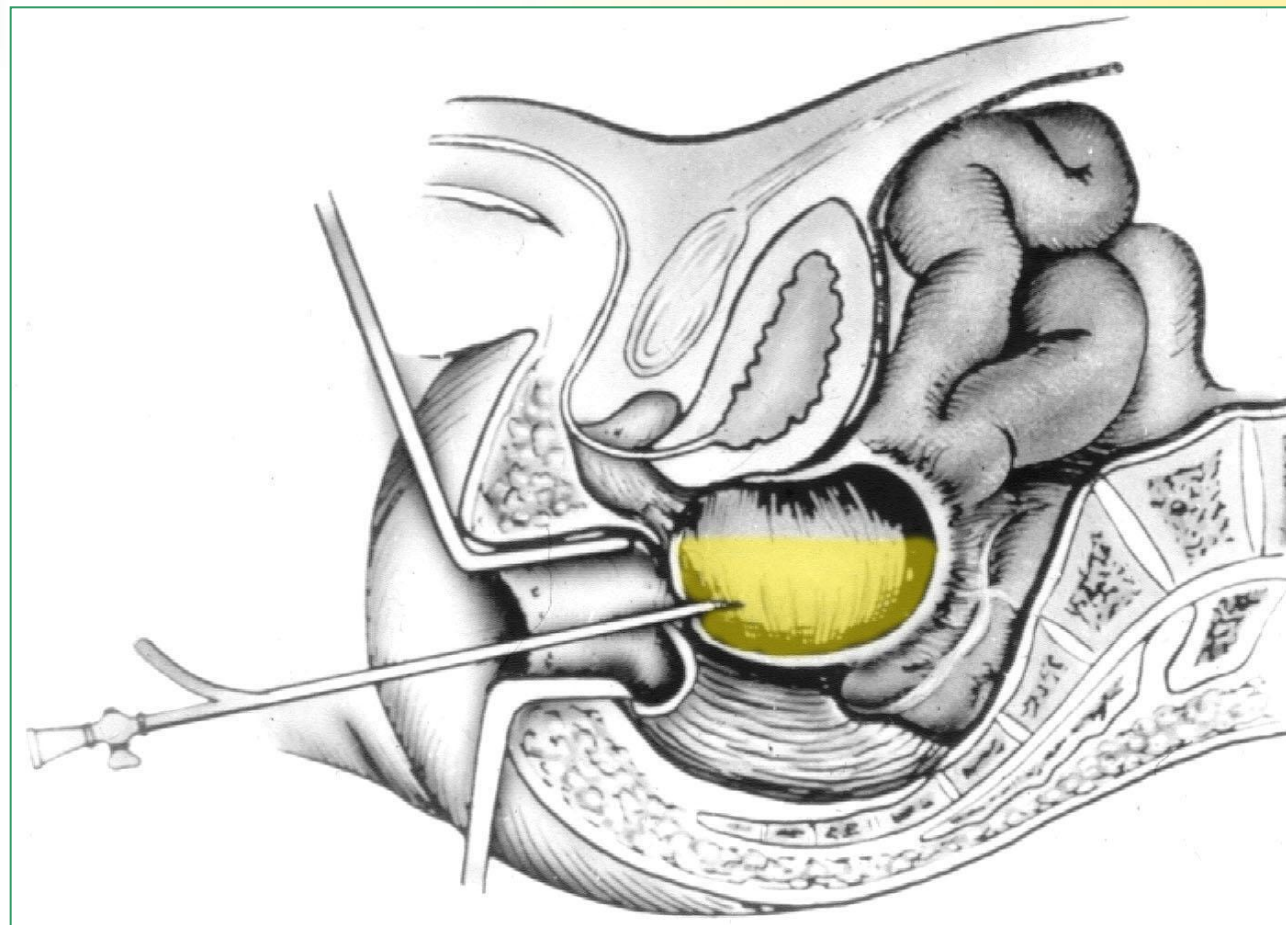
Периаппендикулярный

Тазовый
(Дуглас-абсцесс)





Дренирование тазового абсцесса





КАФЕДРА



ФАКУЛЬТЕТСКОЙ
ХИРУРГИИ

МИНИСТЕРСТВО ЗДРАВООХРАНЕНИЯ
РОССИЙСКОЙ ФЕДЕРАЦИИ

Санкт-Петербургский государственный
медицинский университет
имени академика И.П.Павлова

ДИАГНОСТИКА И ЛЕЧЕНИЕ ОСТРОГО АППЕНДИЦИТА

Практическое пособие для студентов, интернов, клинических ординаторов и врачей
различных специальностей



*Санкт-Петербург
2001*



Кафедра факультетской хирургии

ТЕМА СЛЕДУЮЩЕЙ ЛЕКЦИИ –

ОСТРЫЙ ХОЛЕЦИСТИТ

Апрель, 2003 г.