

Қарағанды мемлекеттік медицина университеті
Офтальмология, оториноларингология және реаниматология
кафедрасы

ЛОР мүшелерінің жарақаттары

Орындаған: Тангирбердиева Ұ.Е.

4049 ЖМФ

Қабылдаған:

Қарағанды 2016

Мұрын травмасы, мұрын жарақаты, мұрын сүйегінің

СЫНУЫ

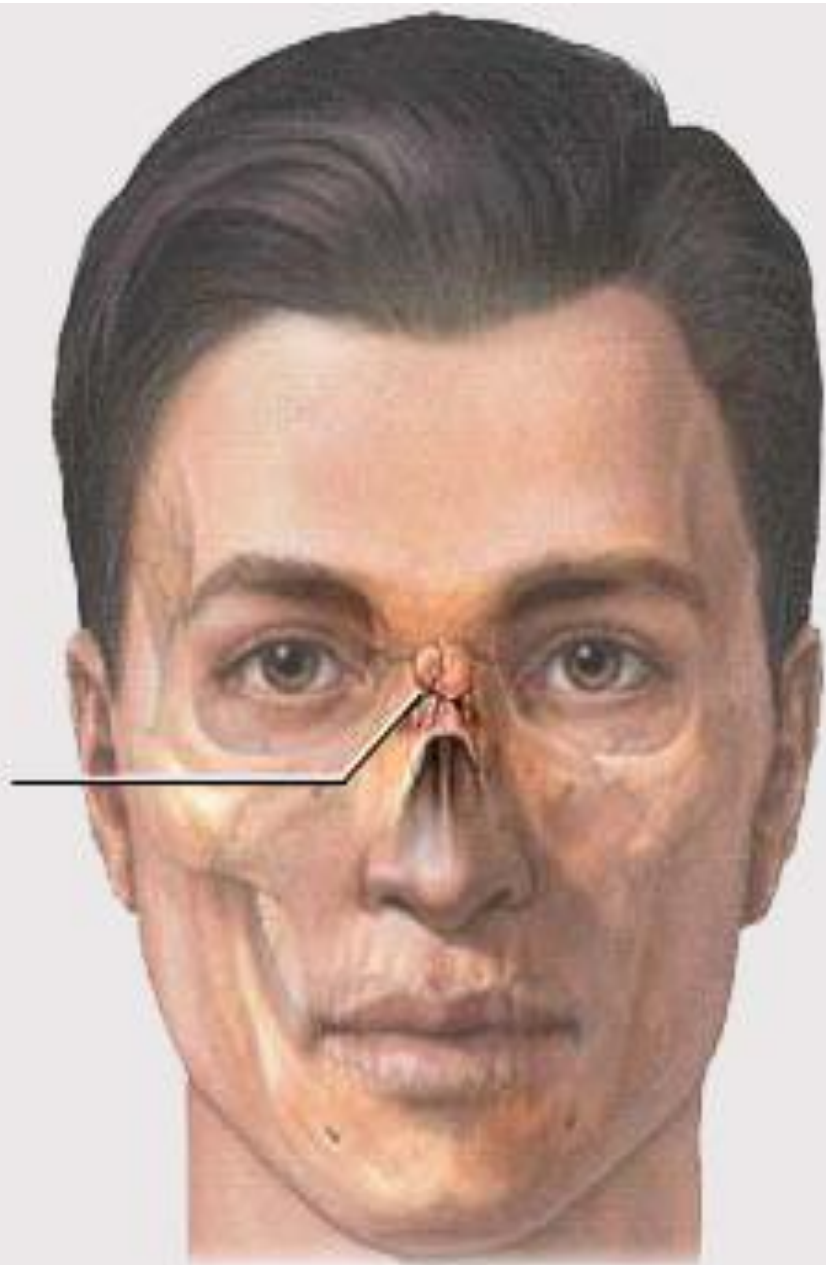- Сыртқы мұрын зақымдалу және оның қабырғаларының жарасы көбінесе ер адамдарда жас кезінде, спортпен айналысушыларда байқалады. Тері жабыны травмасы көбінесе көгеру, қан ағу, жаралану түрінде көрінеді. Сырттай қарағанда жара тек жеңіл беткей секілді көрінгенімен іштей ол тереңге жетіп, ауыр жарақат екенін естен шығарармауымыз керек. Көгеру және аздап қан кету суық затты басумен шектелсе, жарақат 5% йод ертітіндісімен өңделуі жеткілікті.

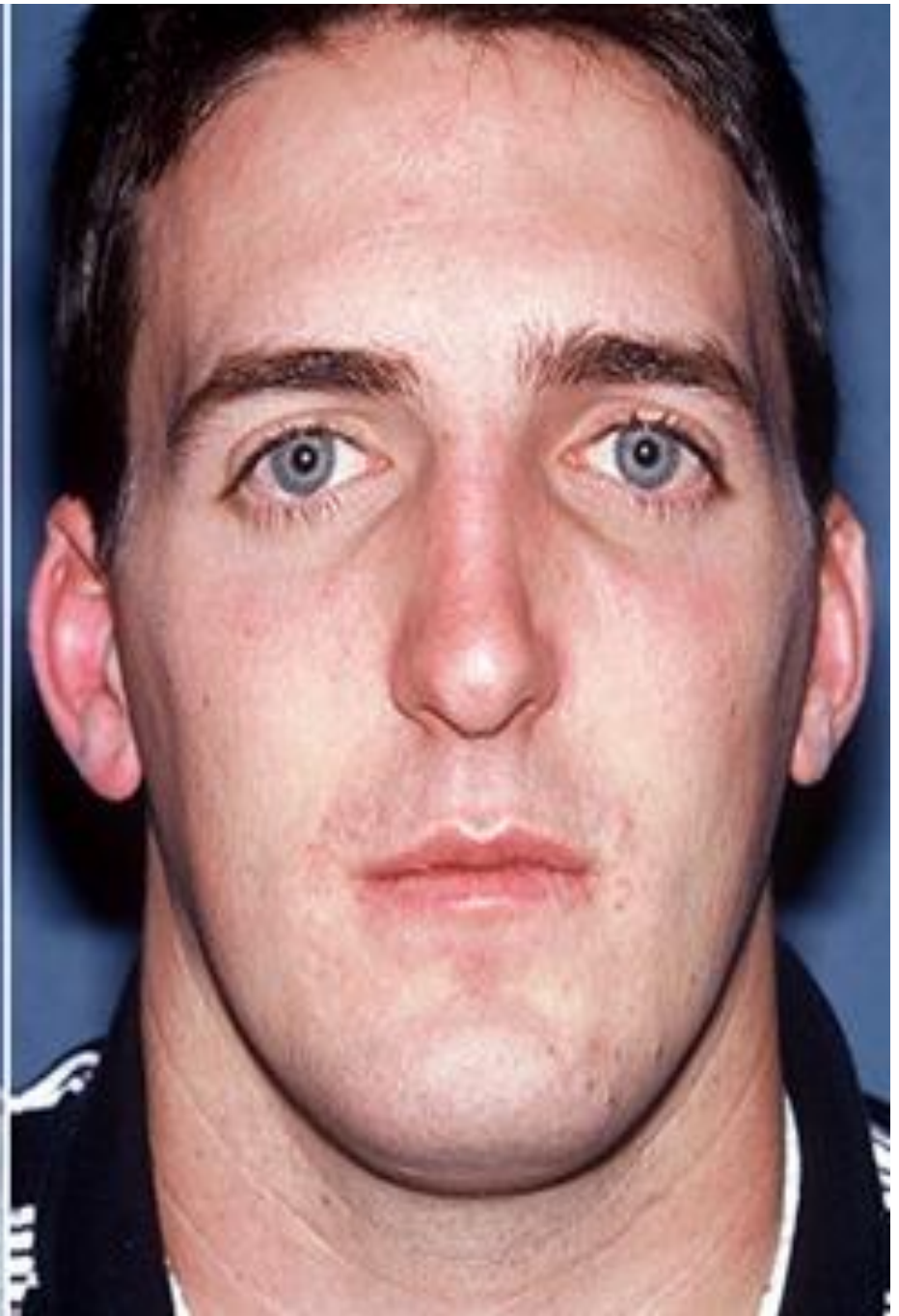
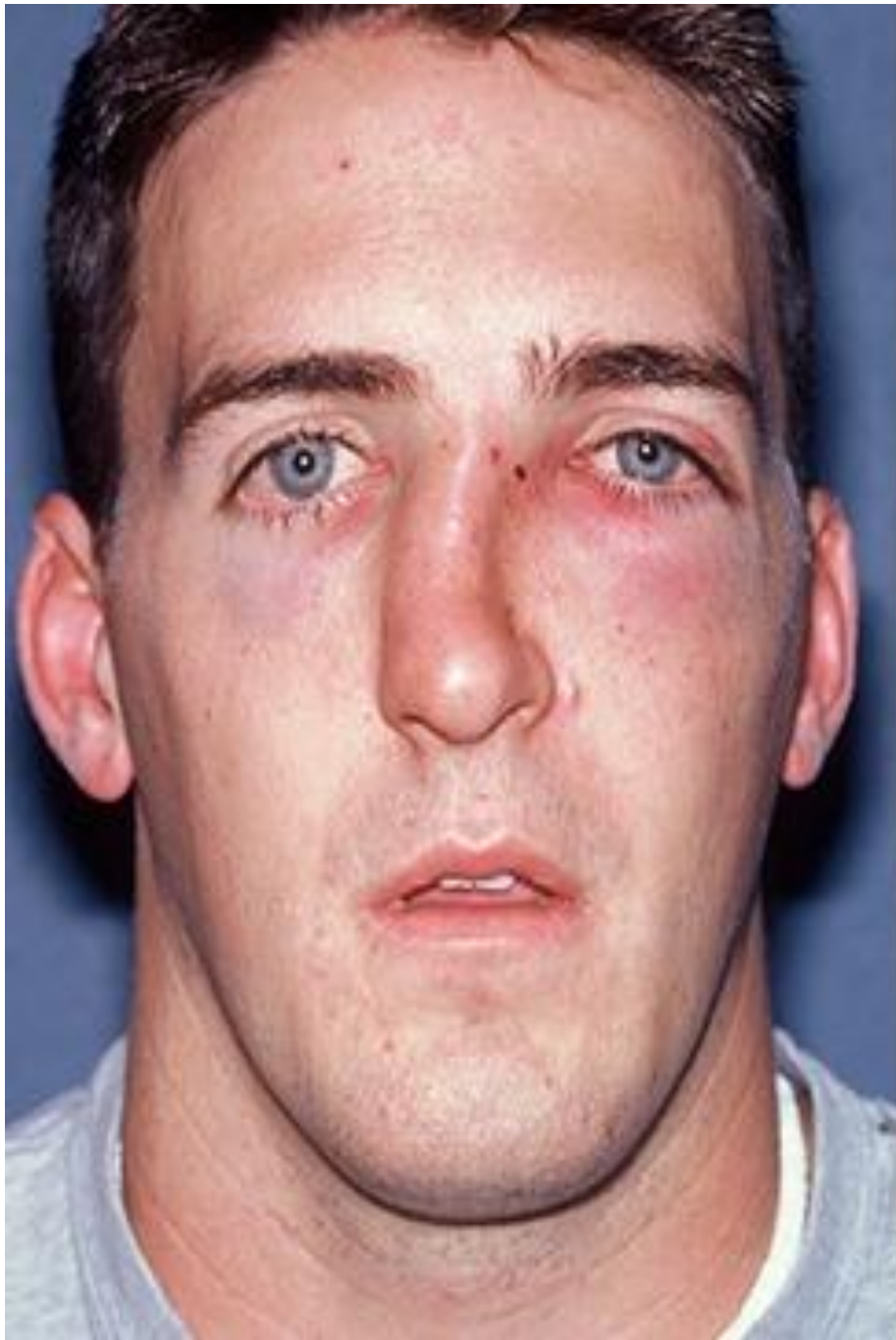- Мұрынның ішкі жағындағы жаралар шырышты қабатқа сызат, жарақат болып табылады. Мұндай жараға инфекция түскен кезде ол асқынып, абсцесс және мұрын пердесінің перихондриті болып кетеді.

- Мұрын травмасы әртүрлі болып келеді. Оларға сүйек шығуы, сызат (трещина), ығысусыз сүйек шығуы, ығысумен сүйек сынуы жатады. Көп жайдайдағы мұрын травмасында мұрын сүйектері мен аралық перде зақымдалады. Аса қатты травмада тіпті маңдай өсіндісі, жоғары жақ сүйек қабырғалары, мұрын маңыз қойнаулар сүйегі де сынуы мүмкін. Жеңіл түрдегі жарақаттар мұрын маңындағы терінің зақымдауымен ғана шектеліп қойса, ал бұдан ауырлау түрінде жұмасақ тіндермен қоса сүйек, шеміршек зақымдалады. Бірақ кейбір жағдайларда тіпті ауыр жарақаттың өзі сырттай білінбей, жұмсақ тірденді зақымдамай ақ болуы мүмкін.

- Атылған жарақатта жекеелей немесе толықтай мұрын бөлінуімен жүреді. Оның мұрын сүйектерін және оның айналасындағы құрылымдарды зақымдаумен көрінеді. Тікелей тиген оқ, мұрын қуысы сүйектерін жарып, мұрын маңы қойнауларына, одан бассүйек қуысына, мойынға кетеді. Мұндай жағдайда адам бірден өліп кетеді.

Перелом
спинки носа





- **Диагностика:** Мұрын жарақатын қаншалықты зақымданғанын білу үшін сырттай қарау, пальпация жасау, зондттау, эндоскопия, рентгенографиялық зерттеу әдістеріне жүгіну керек. Айналадағы мүшелерді зақымдауына байланысты лор, окулист, невропатолог қарап, лабораторлы және басқа зерттеулер жүргізілуі мүмкін.

- Травма уақытында науқаста шок, жүрек айну, лоқсу, есін жоғалту көріністері болуы әбден мүмкін. Осы көріністердің әрқайсысы бас миы шайқалуына, кейде бассүйек негізінің сынуына көрініс болып келеді. Науқас басына иммобилизация жасалып, неврологиялық зерттеу жүргізілу керек. Сыртқы мұрыннан қан ағу өздігінен басылып қалады. Бірақ егер қан кету этмоидальді артериядан кететін болса, қан ағу интенсивті болып, тек мұрын тампонадасын жасағанан кейін ғана тоқтайды. Конъюнктивальді және теріастылық қанталауларды (кровоподтеки) көз маңы орбитасындағы қан құйылулардан ажырата білу керек (көзілдік сипптомы –симптом очков).

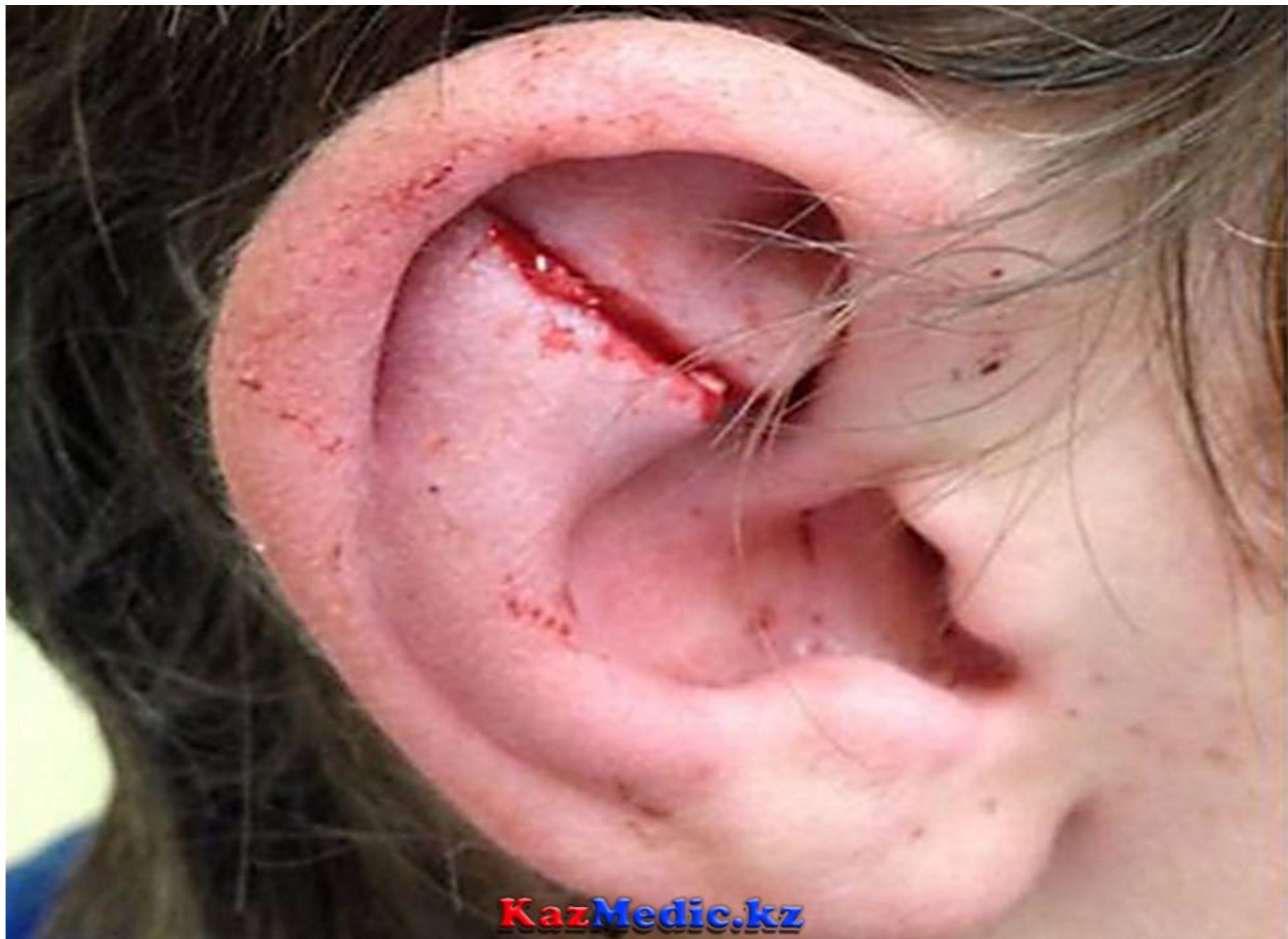- Сырттай қарағанда және пальпация (ұстап, басып көргенде) жасағанда бірнеше күнге созылған мұрын тіндерінің ісінуі, үлкеюі байқалады. Мұрынның бір жаққа ығысуы оның сүйектерінің сынуын көрсетеді. Аса жарақ тудырушы жайт, мұрын сүйектерінің ыдырап сынуы. Мұндай жағдайда қолмен мұрынды ұстағанда ол аса қозғалғыш болып, кейде крепитация (сықыр) анықталып тұрады.
- Рентгенологиялық зерттеу осы мұрын жарақаты, сынығы жайлы құнды ақпарат береді. Әсіресе айнала тіндер ісініп, қызарып, жұмсарып тұрғанда рентгенге түсіру таптырмайтын зерттеу құралы. Кей жағдайда компьютерлік томография түсіруге де болады.

- **Мұрын жарақаты емі:** сүйек сыну кезінде бірінші көмекті алғашқы тәулікте көрсеткен эффективті болады. Қан ағуды бірден тоқтатуға тырысу керек, себебі ұзаққа созылған қан ағу науқас өміріне қауіп төндіреді. Мұрын маңы тіндерінің ашық жарақаты оған инфекция түсу және оның талауына бірден біл жолы екенін ескерсек, бірден науқасқа сіреспеге қарсы сары су енгізу керек. Егер ми шайқалуының 2-3 деңгейі анықталса, мұрын сүйегін салу және хирургиялық емді мүмкіндігінше кейінге қалдыра тұрып, неврологиялық ем жасау қажет. Мұндай жағдайда тек біріншілік хирургиялық өңдеу жасау керек. Бет және мұрын аумағы қанмен жақсы қамтамасыз етілген аумақ болған соң осы жерлер жылдам жазылады. Жараны сутегі асқын тотығымен өңдеп, кептіреді. Жиі орналасқан тігіс салынады. Таңу көп жағдайда жасалмайды.
- Мұрын сүйектері ығысқан болса оны орнына саусақпен итеріп, немесе арнайы инструментпен (мұрын элеваторымен) орнына келтіреді.
- Кей кездерде мұрын аумағындағы үлкен аумақты алған жарақатта сүйекті салып қана қоймай, бет пішінін қалпына келтіру де маңызды. Сыртқы мұрын конфигурациясын орнына келтіру маңызды іс болып тұрады. Бұл кезде мұрын жарақаты жазылған соң, аутопластикалық операция арқылы сыртқы мұрын пішінін қалпына келтіреді.

Құлақтың зақымдалуы

- Құлақтың зақымдалуы әртүрлі болып келеді және де жарақаттаушы агенттің сипатына байланысты болады. Құлақ қалқанының жарақаттарына соққылар, кесілген жарақаттар, құлақ қалқанының түгелдей немесе бір бөлігінің жұлынуы, дабыл жолының жарақаттарына — төменгі жақ сүйегіне соққы тигендей оның қабырғаларының зақымдалуы және бас сүйектің негізінің сынықтары кезіндегі жарақаттар жатады.

- **Клиникасы:** құлақтағы ауру сезімі, құлақтан қан кетулер, ауызды ашқандағы және шайнағандағы ауру сезімі лоқсу, құсу болады. Дабыл жарғағының зақымдалуы айқын ауру сезімімен, құлақтың шуылдауымен, есту қабілетінің төмендеуімен сипатталады. Егер де ортанғы және ішкі құлақ зақымдалса, есту қабілетінің жоғалуы, бас айналулар, нистагм, бет бұлшық еттерінің салдануы байқалады.



- **Шұғыл жәрдем:** Егер де құлақ қалқаны жарақаттанса, асептикалық таңғыш салады. Дабыл жарғағының жарақатында есту жолдарынан қан кетуді турунда енгізу арқылы тоқтатады, Оториноларингологиялық бөлімшеге жатқызылады.

- **Сыртқы құлақ жарақаты.** Сыртқы құлақ пен тіс жақ жүйесінің тығыз анатомиялық байланысы зақымданудың үйлесімді түрде болуын тудырады. Мұндай жағдайда жедел жәрдем беру, тек мүшенің анатомиялық құрылымын сақтап қалу емес, сонымен қатар, оның қызметін де орнына келтіру үшін бағытталу керек. Мысалы, автомобиль апатында адам иегін қатты соғып алды, соның әсерінен буын өсіндісінің басы артқа қарай шығып кетті. Мұнда самай - төменгі жақ буынының беті зақымданып қана қоймайды, сыртқы есту тесігінің алдыңғы сүйекті қабырғасы да жарақаттанады. Есту етсігінің саңылауы тарылып, есту қабілеті төмендеуден құлақ іші ауырады, есту тесігінен қанды зат ағады.

- Жедел жәрдем беруші дәрігер, есту тесігінен қан кетуді тоқтатып қана қоймай, киін тесіктің тарылып қалмай, самай-төменгі жақ буын қызметін қалпына келтіру шараларын да жүргізуі керек. Ол үшін сынықтарды распатормен түзетіп, есту тесігін май сіңірілген турундамен бітеу керек. Ауру сезімін бәсеңдету үшін 2% новокаин ерітіндісін құлақ түйіні аймағына жіберіледі. Сіреспеге қарсы сақтандыру мақсатында сарысу антибиотиктер тағайындалады. Буынның қалпына келуін ті дәрігері бақылауға алу керек. Сыртқы құлақтың жарақаты шықшытты сілекей безімен бет жүйкесінің зақымдануымнн бірге жүруі мүмкін.