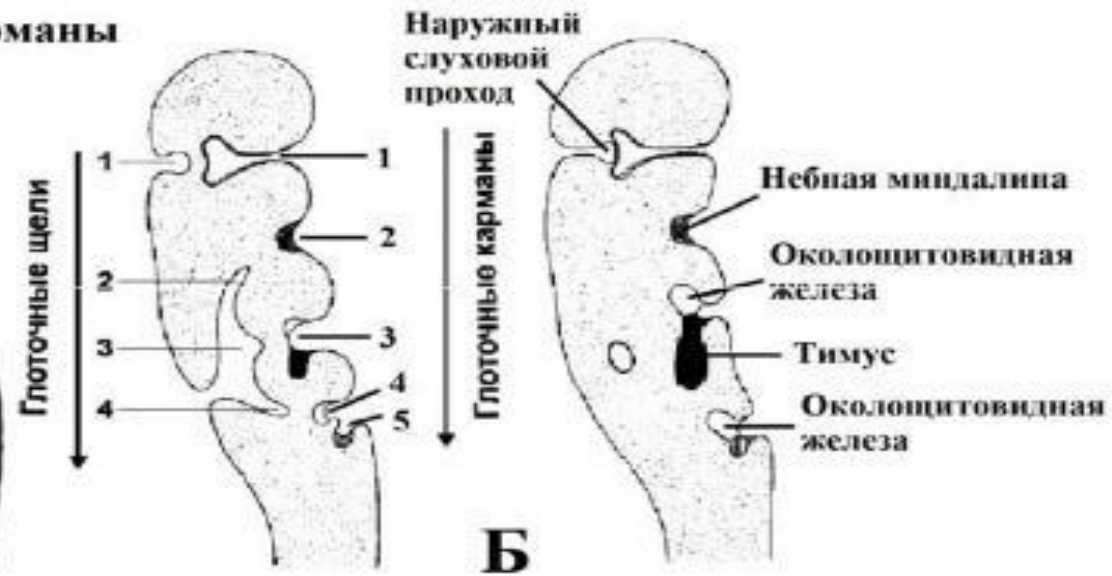
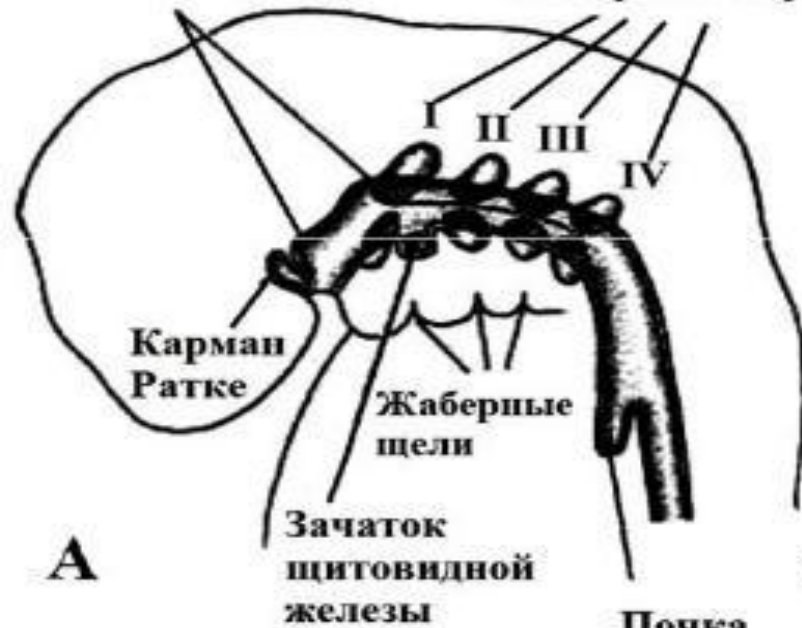



Уральский
федеральный
университет

Производные энтодермы и мезодермы

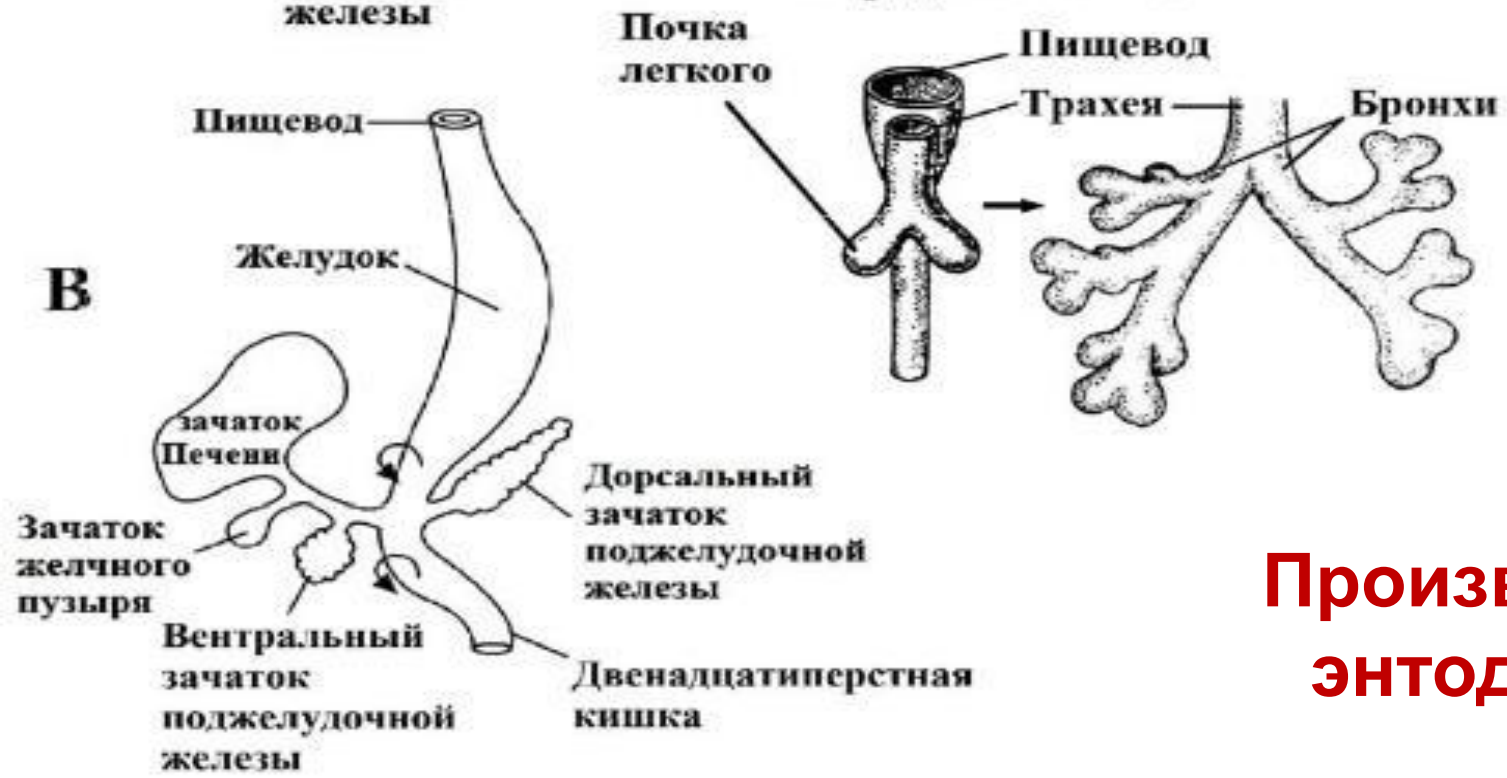
Глоточные карманы Жаберные карманы



А

Б

Передняя кишка

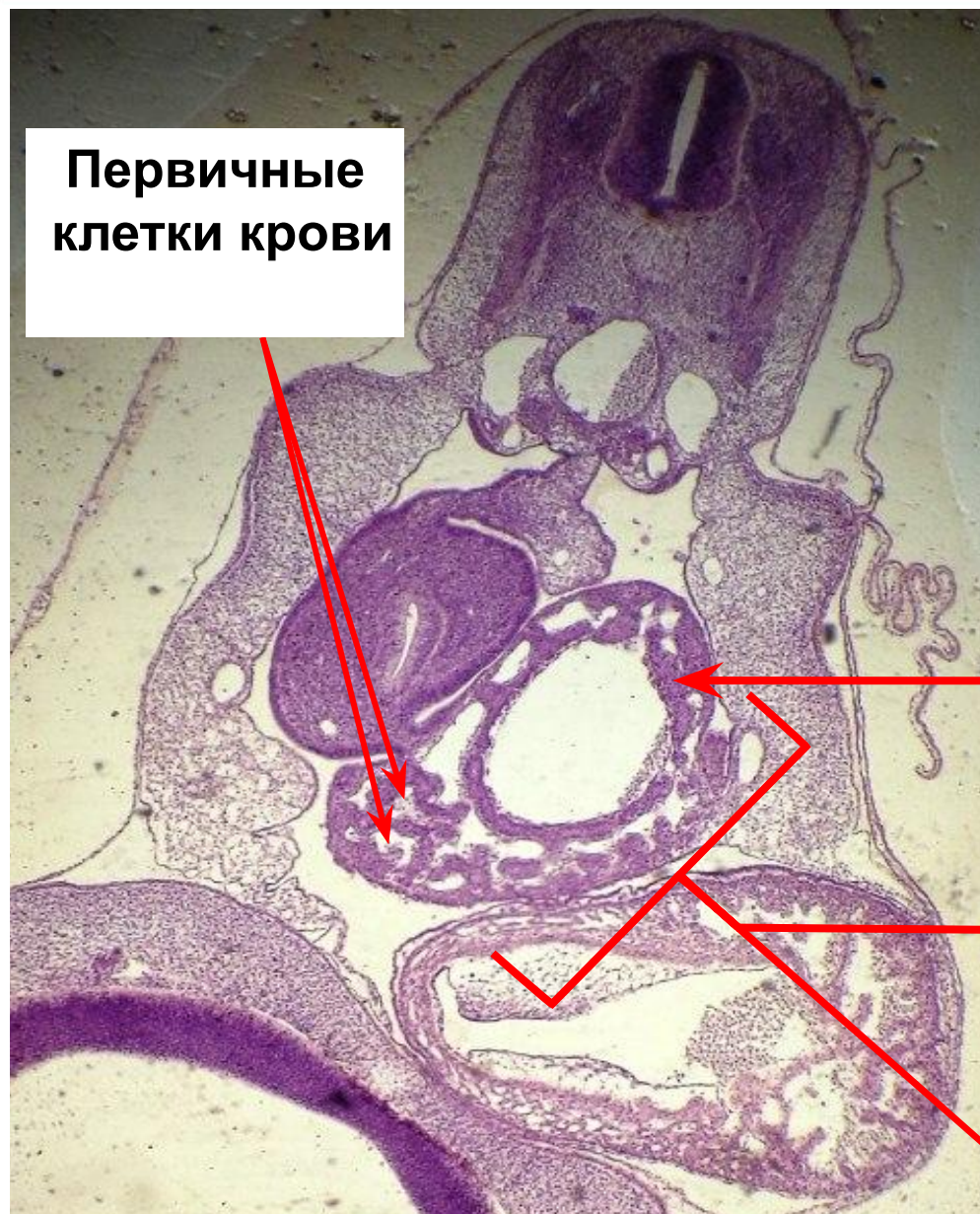


Производные энтодермы

Производные глоточного аппарата

<i>Пары</i>	<i>Глоточные карманы</i>	<i>Глоточные дуги</i>	<i>Их иннервация</i>	<i>Глоточные щели</i>
I	Полость среднего уха, евстахиева труба	Верхняя и нижняя челюсти. Мышцы лица. Соединительная ткань кожи лица. Одонтобласты Парные язычные бугорки Молоточек и наковальня	Тройничный нерв	Наружный слуховой проход
II	Небные миндалины	Подъязычная кость. Стремечко. Мышцы лица и уха. Непарный язычный бугорок Стремечко	Лицевой нерв	—
III	Нижние парашитовидные железы. Тимус	Скоба – корень языка	Языко-глоточный нерв	—
IV	Верхние парашитовидные железы. Часть тимуса	Хрящи гортани. Мышцы глотки и гортани	Блуждающий нерв	—

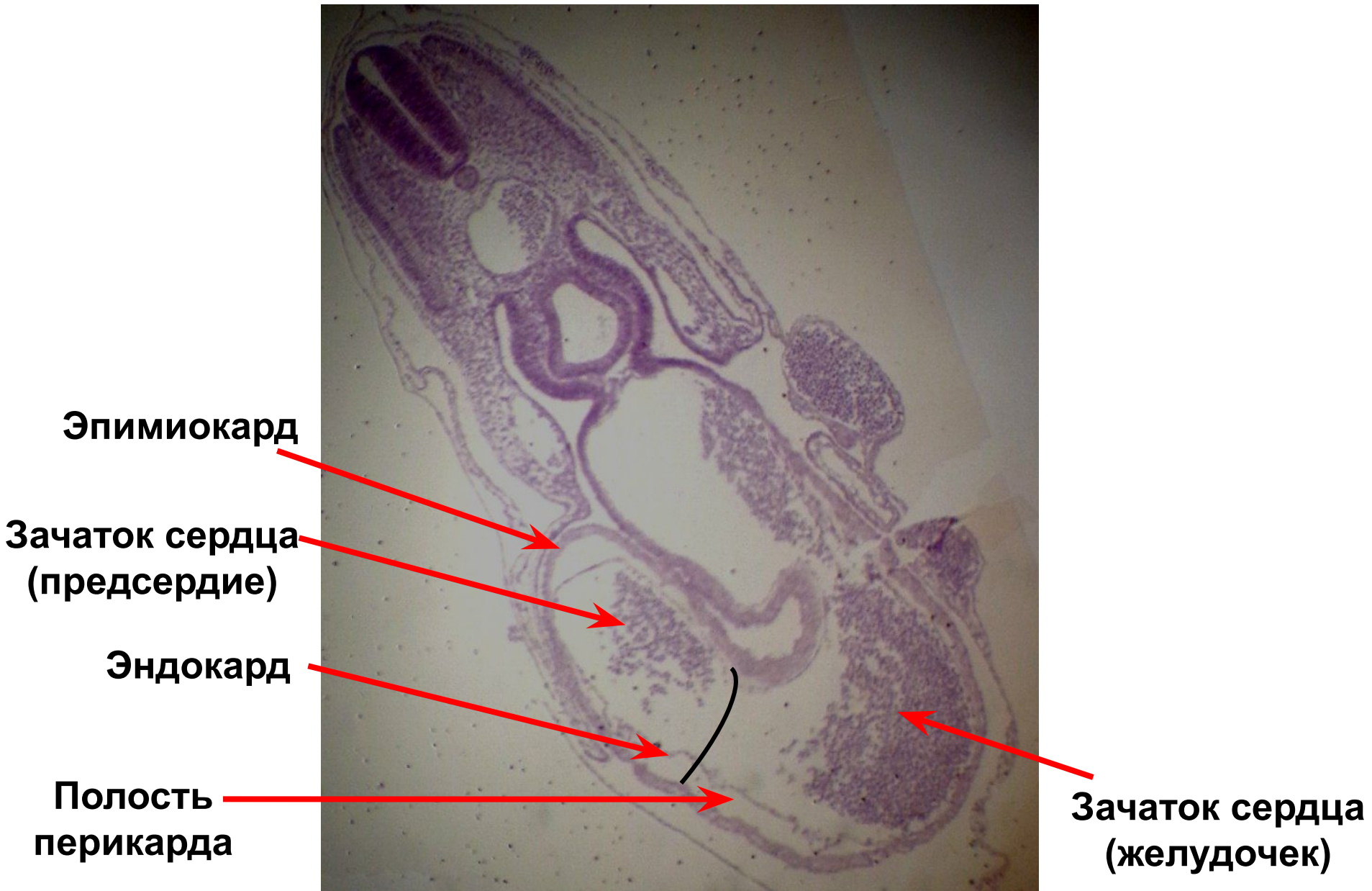
Препарат 1 – Зародыш курицы 96 часов инкубации (поперечный срез)



**Первичные
клетки крови**

**Клеточные тяжи,
формирующие печень**

Зачаток печени



**Благодарю за
внимание!**