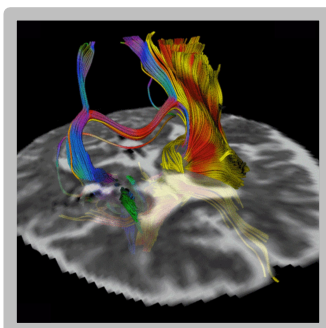
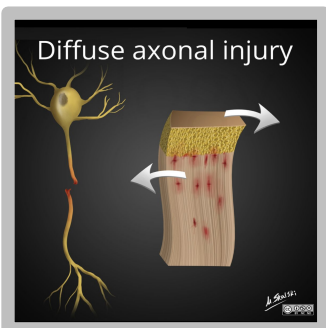




СЕЧЕНОВСКИЙ  
УНИВЕРСИТЕТ

Первый МГМУ им. И.М. Сеченова Минздрава России (Сеченовский  
Университет)

# Диффузное аксональное повреждение: клинические аспекты и современные способы визуализации



Румянцев Денис Андреевич

Студент 4 курса факультета Международная школа «Медицина Будущего»

Член студенческого научного общества по лучевой диагностике и терапии

Руководитель СНО: профессор, д.м.н. Анатолий Ильич Шехтер

Староста СНО: Скобелева Юлия Олеговна

Презентация подготовлена для заседания совместно с СНО кафедры нервных болезней

Руководитель СНО: профессор, д.м.н. Зиновьева Ольга Евгеньевна

Староста СНО: Мамыкина Софья Алексеевна

Для контактов: [x.radiology@mail.ru](mailto:x.radiology@mail.ru)

Май 2020

# Введение



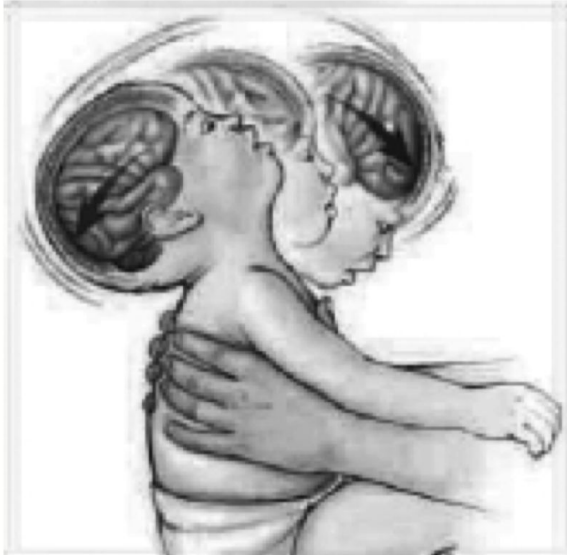- Диффузное аксональное повреждение (ДАП) - вид черепно-мозговой травмы, при котором происходит растяжение или разрыв (в тяжелых случаях) нервных волокон с петехиальными кровоизлияниями при повреждении периневральных сосудов, характеризующийся неблагоприятным клиническим прогнозом
- Термин введен в 1982 г. J.H.Adams
  - (Adams, J. H., Graham, D.I., Murray, L. S., Scott, G., Diffuse axonal injury due to non-missile head injury in humans: an analysis of 45 cases. *Ann.Neurol.* /2 (1982), 557—563.)
- До этого в 1956 г. S. Strich, изучая взаимосвязь черепно-мозговых травм и деменции, ввела термин «диффузная дегенерация белого вещества»
  - Pearce JM (2007). "Observations on concussion. A review". *European Neurology.* 59 (3–4): 1139. doi:10.1159/000111872. PMID 18057896
- Около 10% пострадавших с черепно-мозговой травмой (ЧМТ) имеют диффузное аксональное повреждение
  - Vieira RC, Paiva WS, de Oliveira DV, Teixeira MJ, de Andrade AF, de Sousa RM. Diffuse Axonal Injury: Epidemiology, Outcome and Associated Risk Factors. *Front Neurol.* 2016;7:178.
- До 55% пострадавших с тяжелой ЧМТ имеют ДАП
  - National Institute of Health Traumatic Coma Data Bank



# Причины и вероятность восстановления сознания и неврологических функций после ДАП


- ДТП (средняя)
- Спортивные травмы (средняя)
- Избиение (низкая)
- Случайные падения у пожилых (низкая)
- Синдром тряски младенца (очень низкая)
- Падения в состоянии опьянения (средняя)
  - <https://www.intechopen.com/books/traumatic-brain-injury-pathobiology-advanced-diagnostics-and-acute-management/diffuse-axonal-injury-a-devastating-pathology>
- **Есть данные, что наркомания может привести к диффузному аксональному повреждению из-за периодической гипоксии мозга**
  - Лучевая диагностика: Головной мозг / Клаус Зартор, Стефан Хэннэль, Бодо Кресс; пер. с англ. – 4-е изд. – Москва : МЕДпресс-информ, 2020. - 320 с.

# Механизмы травмы при действии инерционных сил




Синдром «тряски младенца»

[http://www.raspm.ru/files/articles/2007/2\\_2.pdf](http://www.raspm.ru/files/articles/2007/2_2.pdf)



Продольный вектор травмы, повреждение волокон, соединяющих полушария большого мозга и ствол



Поперечный вектор травмы, повреждение волокон, соединяющих полушария между собой

Авторские иллюстрации.



# Локализация аксональных и сосудистых повреждений

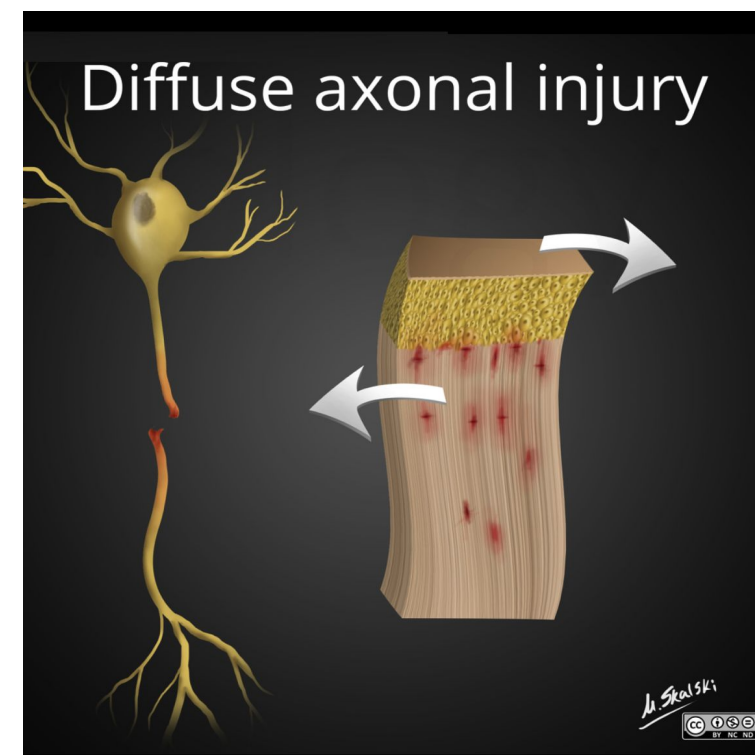
- Белое вещество полушарий
  - Лобных долей
  - Височных долей
  - Реже теменных и затылочных
- Стыки серого и белого вещества
- Мозолистое тело
- Ствол
- Верхние ножки мозжечка
  - <https://radiopaedia.org/articles/diffuse-axonal-injury?lang=gb>

# Патофизиологические виды аксональных повреждений

- Первичные повреждения – механический разрыв аксонов и их оболочек в момент травмы
- Вторичные повреждения – отсроченная гибель аксонов и их оболочек вследствие действия ферментов, перекрута микротрубочек, нарушения аксонального транспорта, прогрессирующего отека

• Johnson VE, Stewart W, Smith DH (August 2013). "Axonal pathology in traumatic brain injury". *Experimental Neurology*. Special Issue: Axonal degeneration. 246: 35–43. doi:10.1016/j.expneurol.2012.01.013. PMC 3979341. PMID 22285252

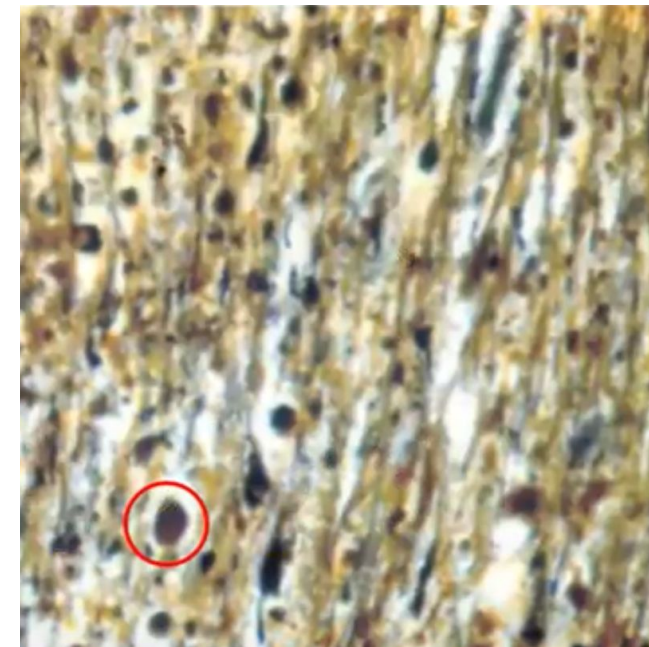
- Валлеровская дегенерация



ДАП, схема, на изображении справа желтым слоем изображены тела нейронов, коричневым – их поврежденные аксоны

# Патоморфологическое исследование

- Макроскопически мозг интактен, либо, что реже, с мелкоочаговыми (до 25 мм) кровоизлияниями в указанных выше локализациях
- Микроскопически на ранних сроках (до 10 дней после травмы) выявляются:
  - Шары Кахаля (аксональные шары) – утолщенные концы разорванных аксонов (рисунок)
  - Неравномерная толщина и окраска аксонов красителями
  - Извитость и варикозные утолщения осевых цилиндров



Белое вещество мозга, импрегнация серебром по Бильшовскому, увеличение x100, аксональные шары

• Особенности судебно-медицинской диагностики диффузного аксонального повреждения (ДАП) / Николаева О.В. Дмитриева О.А. Константинов В.А. // Избранные вопросы судебно-медицинской экспертизы. — Хабаровск, 2010. №11. С. 25-30.



# Клиническая картина


- Легкая степень: отсутствие симптомов
- Умеренная степень: головокружение, головная боль, тошнота, рвота
- Тяжелая степень:
  - Потеря сознания в момент травмы
  - Посттравматическая кома
    - Может продолжаться очень долго, часто – переход в вегетативное состояние
    - Может быть вызвана другими повреждениями (ушибами мозга, гематомами)
    - Гиподиагностика: диагноз часто ставится только тогда, когда пациент не выходит из комы длительное время
- Критическое состояние больного часто противоречит неизменной КТ-картине
- Децеребрационная ригидность (симметричная, либо ассиметричная), генерализованные позно-тонические реакции





# Клиническая картина

- Судороги
- Стволовые симптомы (снижение корнеального и фоторефлекса, ограничение взора вверх, разностояние глаз по горизонтали)
- Часто менингеальные симптомы
- Вегетативные расстройства (тахикардия, тахипноэ, гипертензия, гипертермия, гипергидроз, гиперсаливация)
- Двигательные нарушения («лапки кенгуру» – приведенные к туловищу согнутые руки, пирамидно-экстрапирамидный тетрасиндром, Бабинский)
- Диффузная мышечная гипотония, горметония
- Показана интубация, длительная ИВЛ



# Классификация по длительности комы

- Т. А. Genarelli в эксперименте 1982 г. вызвал посттравматическую кому у 45 обезьян и выделил 3 степени тяжести ДАП:
  - <https://www.ncbi.nlm.nih.gov/pubmed/7159060>
- Легкая – кома до 1 суток
- Умеренная – более 1 суток без грубой стволовой симптоматики
- Тяжелая – более 1 суток с грубой стволовой симптоматикой и децеребрацией
  - <https://www.ncbi.nlm.nih.gov/pubmed/2767623>



# Классификация по ШКГ

- Классификация по ШКГ, как и любой другой ЧМТ
- Легкая степень – 13-15 баллов
- Средняя 9-12 баллов
- Тяжелая – менее 8 баллов

• <https://www.ncbi.nlm.nih.gov/books/NBK448102/>



# Классификация по Адамсу

- 1 степень: легкое ДАП, с микроскопическими изменениями в коре, мозолистом теле, стволе
- 2 степень: умеренное ДАП, с выраженными повреждениями в мозолистом теле
- 3 степень: тяжелое ДАП, с выраженными повреждениями в мозолистом теле и стволе мозга

• <https://www.ncbi.nlm.nih.gov/books/NBK448102/>



# Диагностика

- Данный вид травмы мозга должен быть заподозрен у всех пациентов, перенесших резкое торможение, резкий разворот или ускорение
- Затем диагноз ставится клинически при ШКГ менее 8 баллов в течение более 6 часов подряд
- Окончательный диагноз ставится на основе клинической картины и результатов визуализационных методов исследования
- Ведутся исследования по обнаружению специфичных маркеров аксонального повреждения в сыворотке крови

- Ottens AK, Stafflinger JE, Griffin HE, Kunz RD, Cifu DX, Niemeier JP. Post-acute brain injury urinary signature: a new resource for molecular diagnostics. *J. Neurotrauma*. 2014 Apr 15;31(8):782-8.



# Результаты КТ

- КТ не является методом выбора при подозрении на ДАП
- Выявляются только большие (до 2,5 см) геморрагические гиперденсные очаги, что говорит о тяжелом течении ДАП
- При легком и среднетяжелом течении КТ картина либо нормальная, либо с признаками отека мозга
- Редко возможно выявление негеморрагических гиподенсных очагов, которые становятся более четкими в течение нескольких дней, по мере развития отека вокруг них (чувствительность КТ в данном случае 19%)
- Отек вокруг очагов может быть очень больших, непропорциональным по отношению к ним размеров



# Результаты МРТ

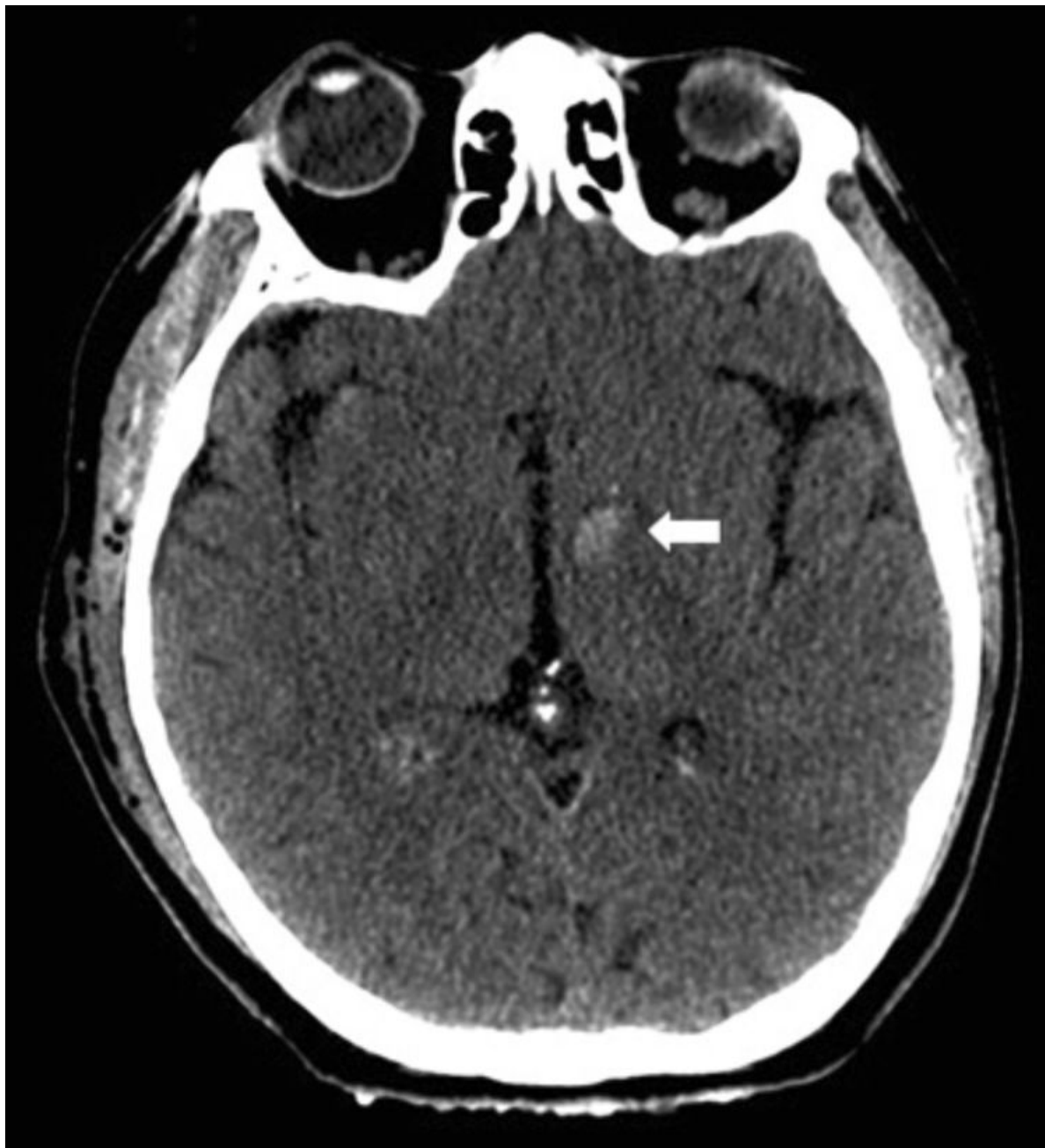- Лучшие импульсные последовательности:
  - SWI (изображение, взвешенное по магнитной восприимчивости): мелкие очаги артефактов восприимчивости на стыке серого и белого вещества, в мозолистом теле, стволе, которые сохраняются до 12 месяцев после травмы
  - Градиентное эхо (T2\*GRE): очаги выпадения сигнала
- T1, T2-ВИ (чувствительность 92%)
- FLAIR: выявляются даже негеморрагические гиперинтенсивные очаги, которые сохраняются до 3-х месяцев после травмы
  - Moen KG, Skandsen T, Folvik M, Brezova V, Kvistad KA, Rydland J, Manley GT, Vik A. A longitudinal MRI study of traumatic axonal injury in patients with moderate and severe traumatic brain injury. Journal of neurology, neurosurgery, and psychiatry. 83 (12): 1193-200. doi:10.1136/jnnp-2012-302644 - Pubmed
- DWI, ADC: изменения диффузии в первые 7 дней
- Отсутствие очагов не исключает ДАП, а видимые на стандартных МРТ очаги ДАП полностью не отражают распространенность



# Анатомическая классификация Адамса

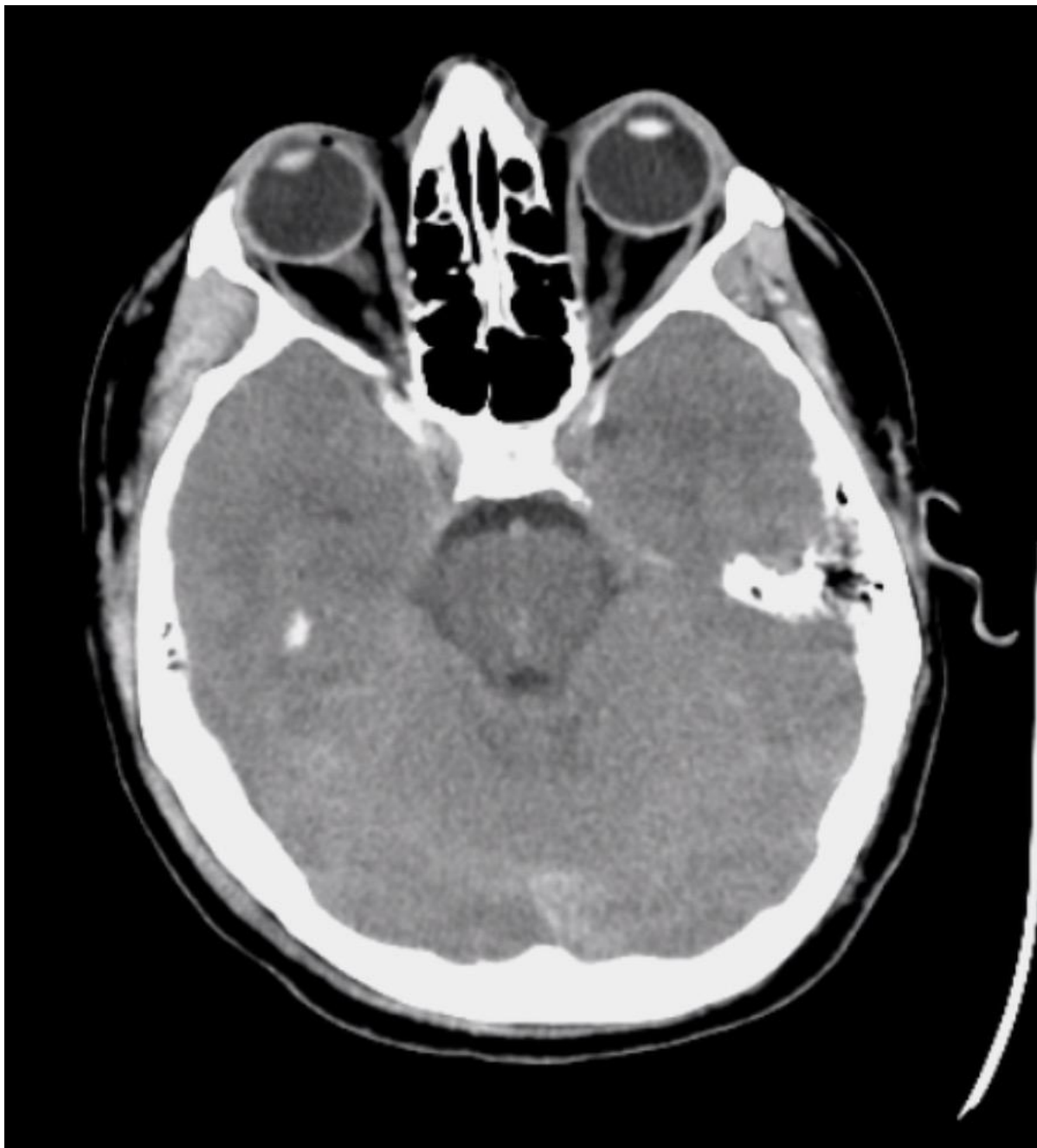- 1 степень:
  - Парасагиттальные отделы лобных долей
  - Перивентрикулярные отделы височных долей
  - Реже: теменные и затылочные доли, внутренняя и наружная капсулы, мозжечок
- 2 степень (20% случаев):
  - То же самое + очаги в мозолистом теле (чаще задние отделы тела и валик, но распространяются вперед пропорционально тяжести травмы, чаще односторонние)
- 3 степень
  - То же самое + очаги в стволе (чаще верхние мозжечковые ножки, медиальная петля, кортико-спинальные тракты)





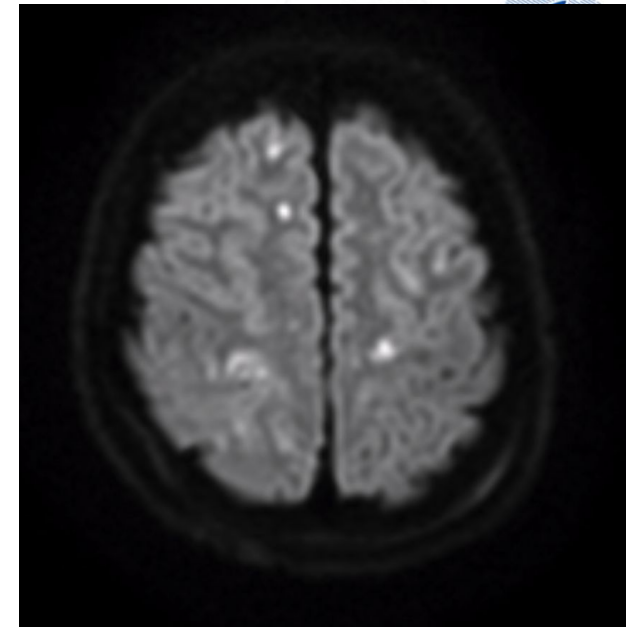
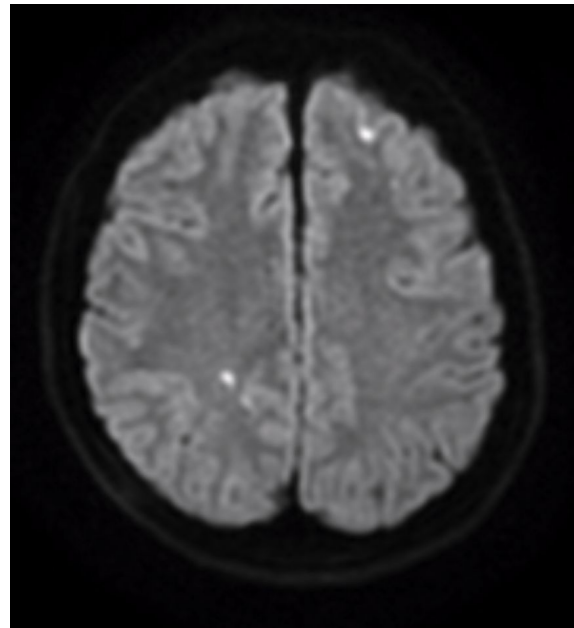
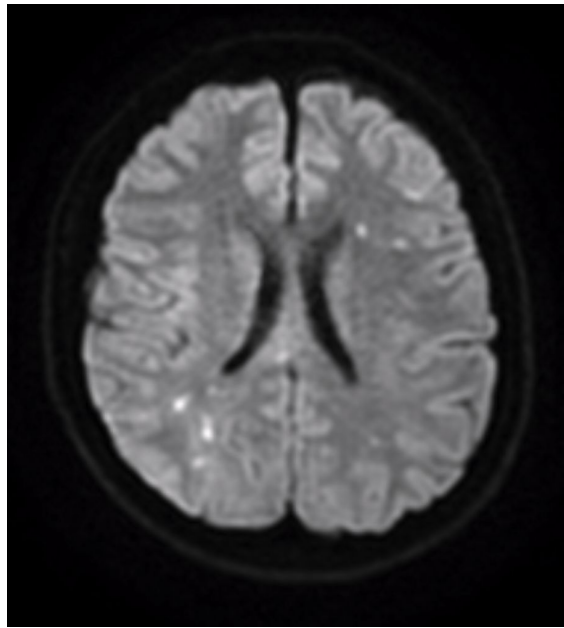
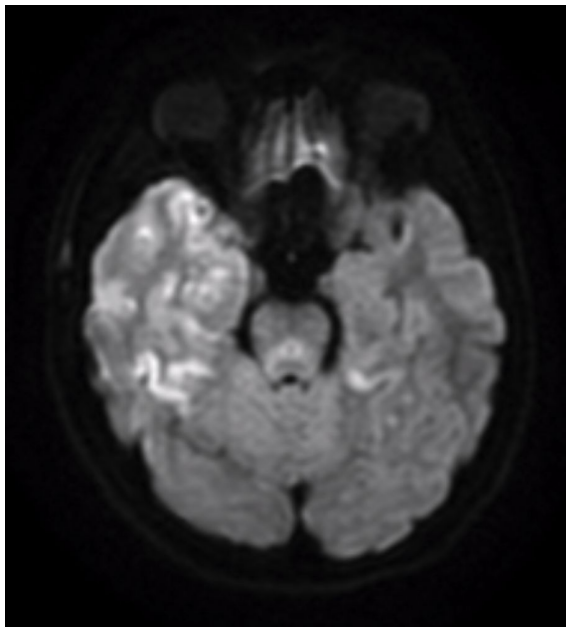
КТ, ах, гиперденсный очаг в белом веществе левой внутренней капсулы, ДАП

- [https://www.uptodate.com/contents/traumatic-brain-injury-epidemiology-classification-and-pathophysiology?search=diffuse%20axonal%20injury%20diffusion%20tensor&source=search\\_result&selectedTitle=2~150&usage\\_type=default&display\\_rank=2](https://www.uptodate.com/contents/traumatic-brain-injury-epidemiology-classification-and-pathophysiology?search=diffuse%20axonal%20injury%20diffusion%20tensor&source=search_result&selectedTitle=2~150&usage_type=default&display_rank=2)



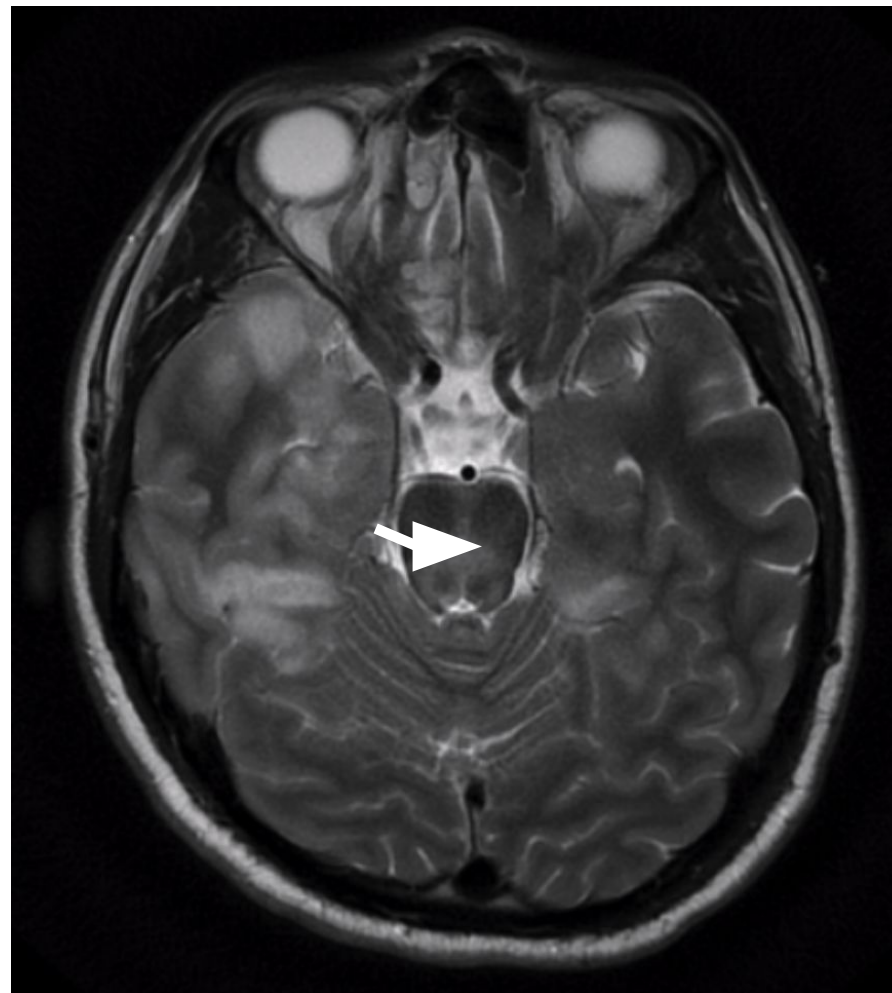
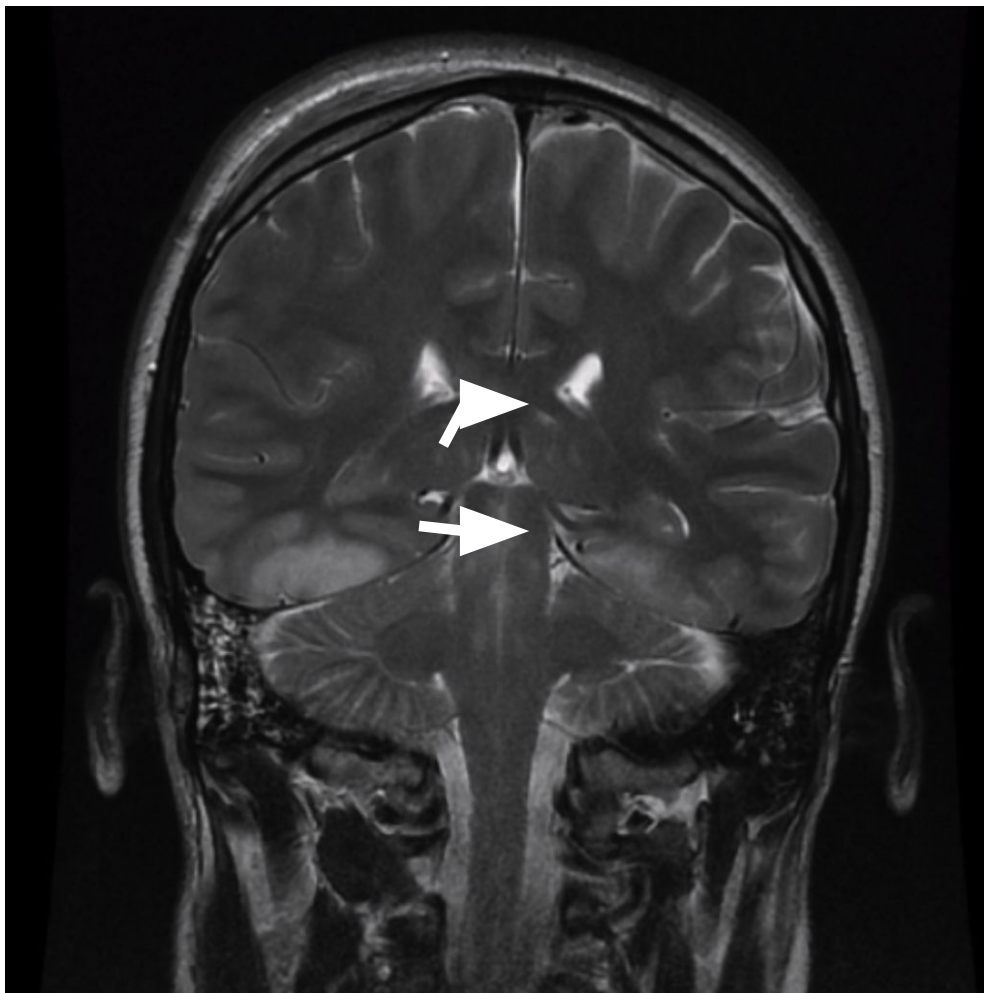
М., 25 лет, после ДТП, ШКГ 5,  
интубирован  
КТ, ах, единичные гиперденсные очаги  
в правой височной доле и стволе,  
выполнено МРТ

- <https://radiopaedia.org/cases/diffuse-axonal-injury-dai-2?lang=gb>

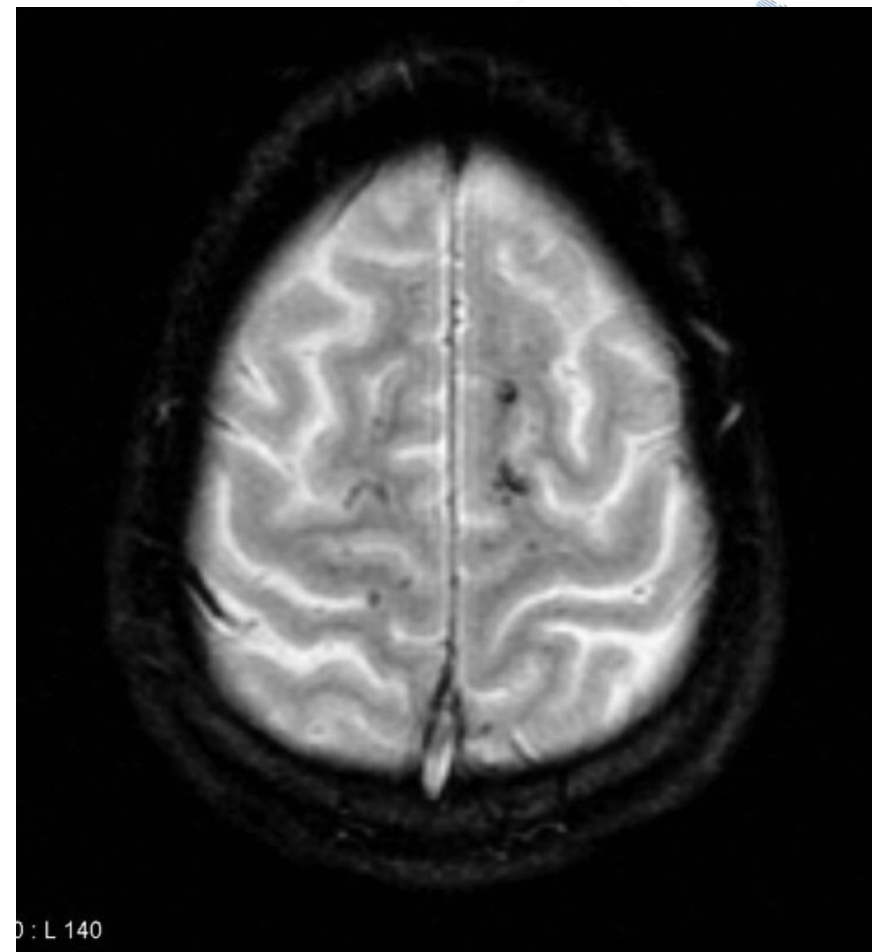
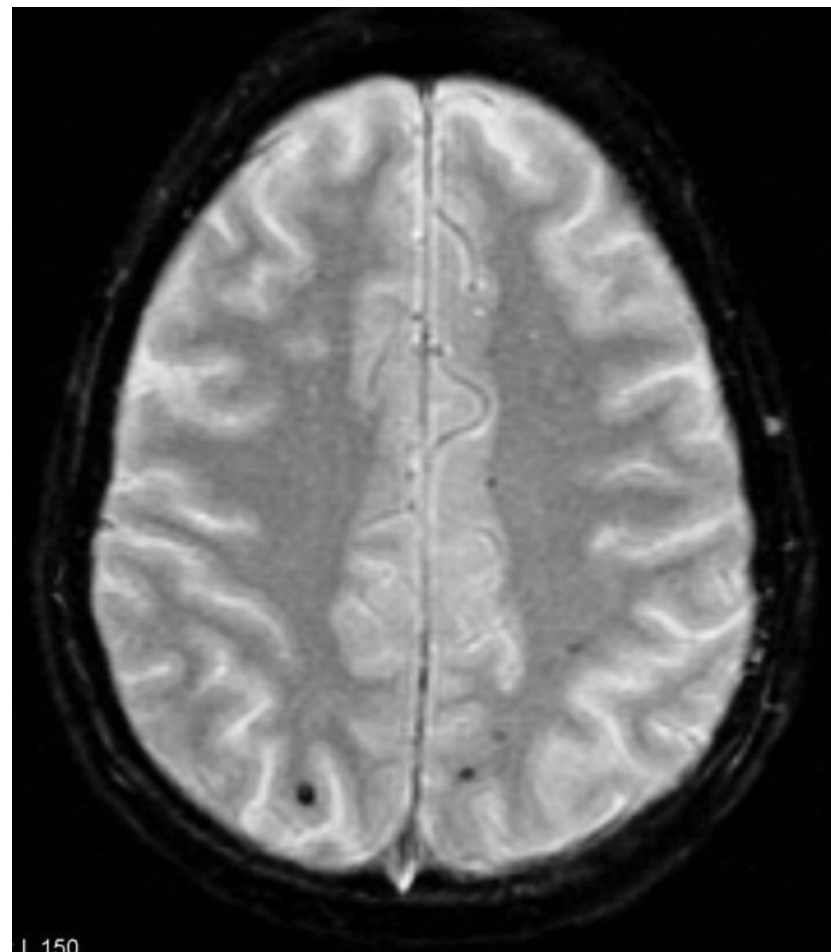
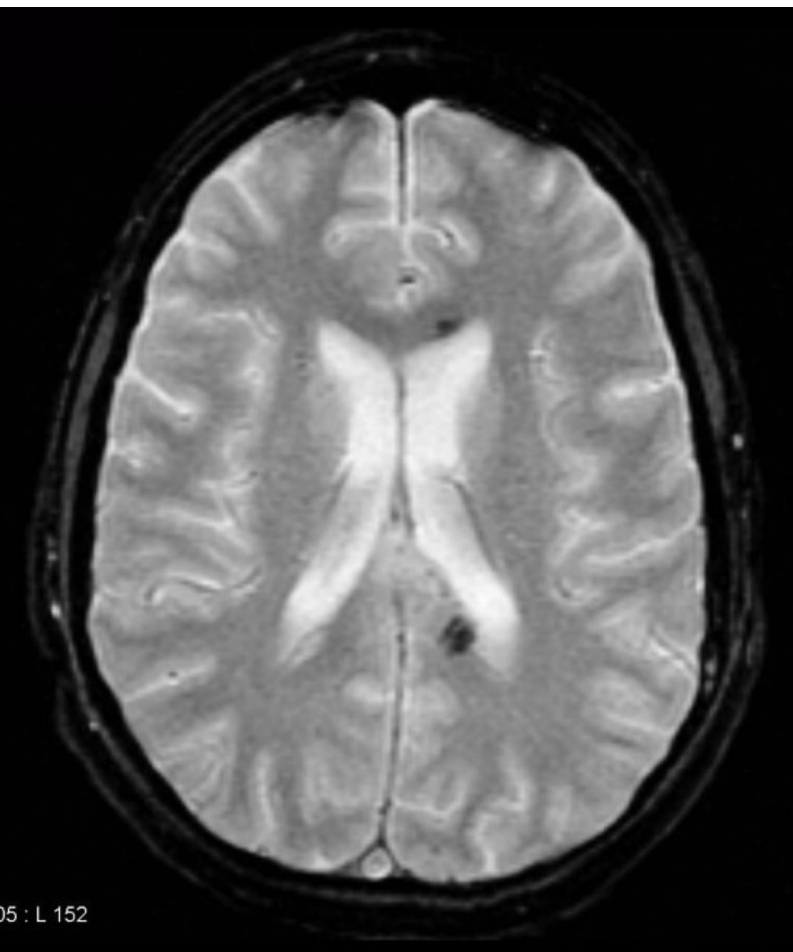


MPT, DWI, ax

Распространенное ограничение диффузии в правой височной доле и множественные очаги ограничения диффузии на стыках серого и белого веществ в обоих полушариях, некоторые из них нечеткие на T2, что соответствует петехиальным кровоизлияниям



МРТ, T2, cor и ax, гиперинтенсивный сигнал от правой височной доли, соответствующий негеморрагическому ушибу, гиперинтенсивные очаги в задней части ствола мозга и мозолистом теле (стрелки) - ДАП 3-ей степени  
 К сожалению, пациент умер спустя несколько дней

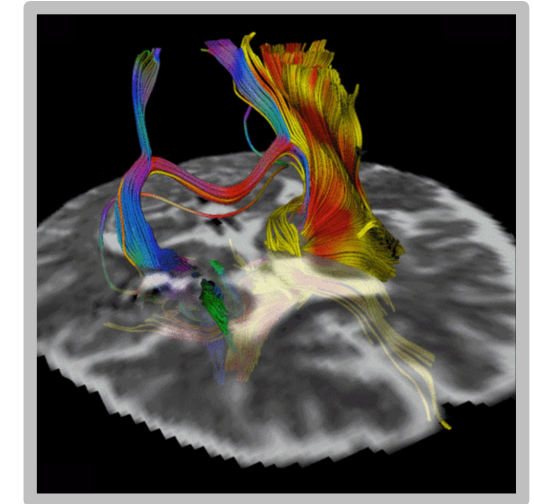


Молодой мужчина, перенесший высокоскоростное ДТП с закрытой травмой головы несколько недель назад, медленное восстановление  
MPT, GRE, ax, артефакты восприимчивости в перивентрикулярных отделах лобного и затылочного рогов левого бокового желудочка, в затылочных и верхних отделах лобных долей – ДАП 1-ой степени по классификации Адамса

<https://radiopaedia.org/cases/diffuse-axonal-injury-4?lang=gb>

# Современные способы МРТ визуализации

- Диффузионно-тензорная МР трактография
- Диффузионно-куртозисная МРТ
- CSD HARDI трактография
- T2\*DCS-перфузия, ASL перфузия
- Функциональная МРТ



• <https://www.dissercat.com/content/neirovizualizatsiya-strukturnykh-i-gemodinamicheskikh-narushenii-pri-tyazheloi-cherepno-mozg>

The patient

Normal subject

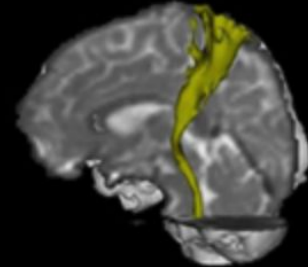
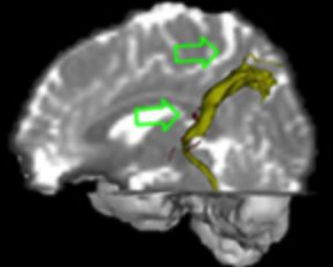
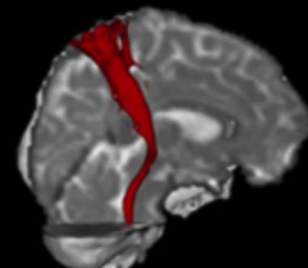
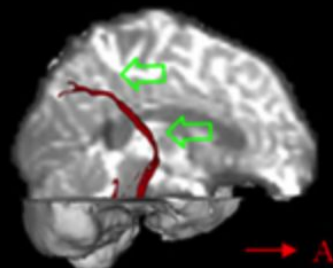
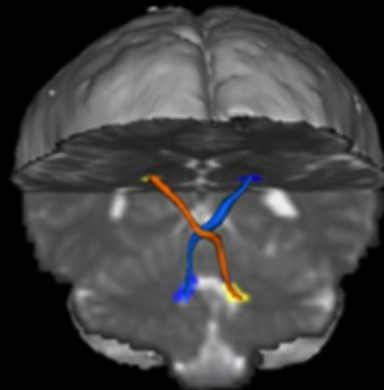
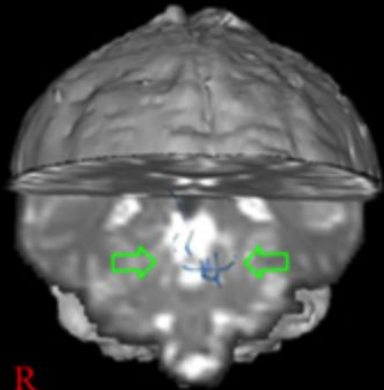
The patient

Normal subject



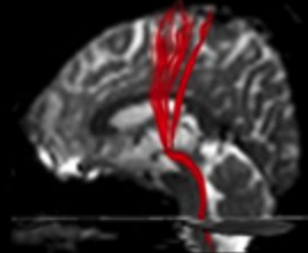
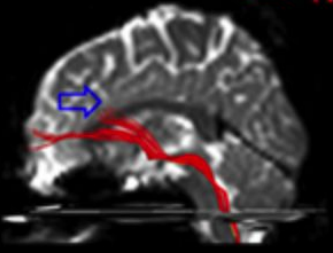
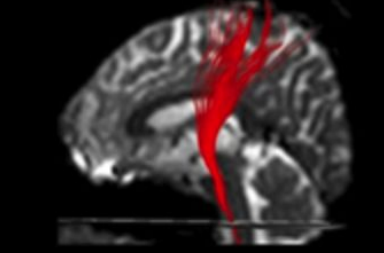
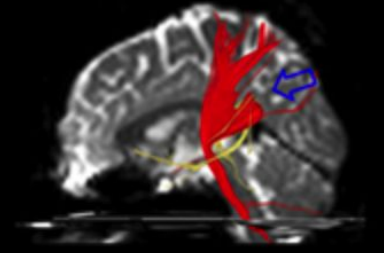
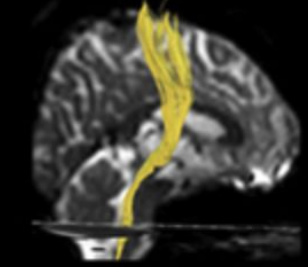
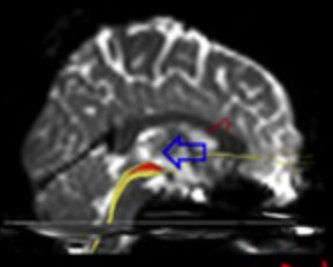
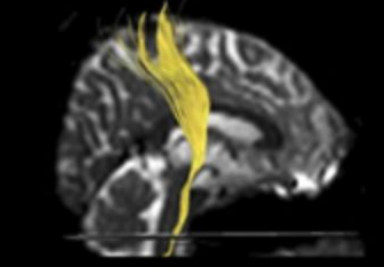
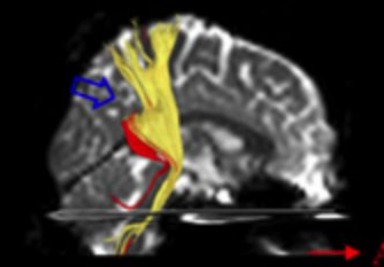
*Dentatorubrothalamic tract*

*Spinothalamic tract*



*Corticospinal tract*

*Corticoreticulospinal tract*



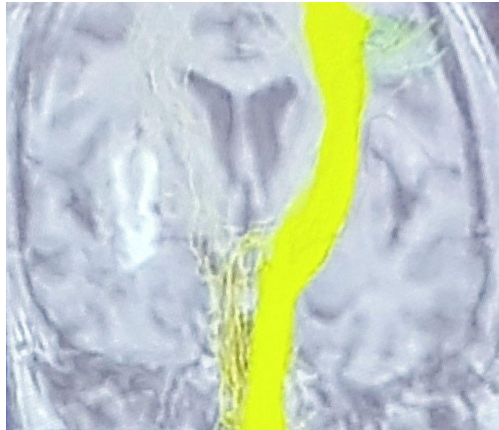
Диффузионно-тензорная трактография, сравнение проводящих путей головного мозга пациента с ДАП спустя 10 недель после травмы и здорового человека, заметные повреждения трактов (истончения, разрывы)

<https://www.frontiersin.org/articles/10.3389/fneur.2018.00057/full>

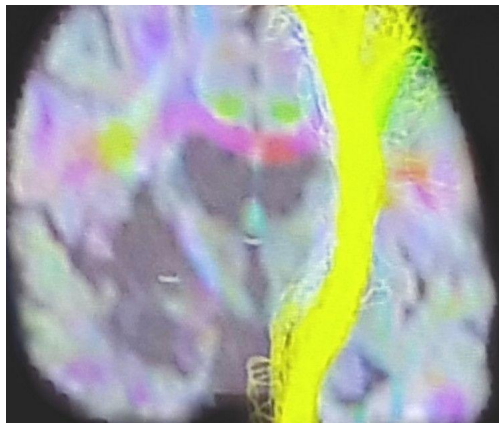
Jang SH, Lee HD. Severe and extensive traumatic axonal injury following minor and indirect head trauma. *Brain Inj* (2017) 31:416–9. doi:10.1080/02699052.2016.1239274

# Диффузионно-тензорная МР трактография: Кортикоспинальные тракты

- М., 25 лет, после ДТП, ДАП, ШКГ 5, шкала исходов Глазго (ШИГ) – тяжелая инвалидизация, гемипарез



22 суток после травмы, ДАП, прерывание волокон  
правого кортикоспинального тракта



3,5 месяца после  
травмы

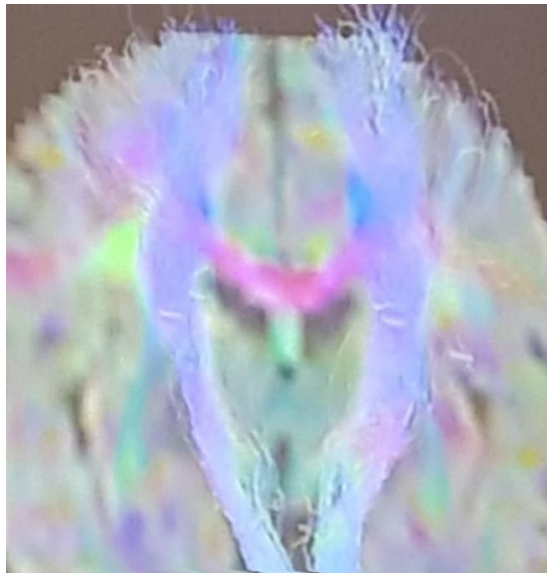
Нейровизуализация структурных изменений при диффузном аксональном повреждении, Захарова Наталья Евгеньевна, НМИЦ нейрохирургии им. акад. Н.Н.Бурденко, Москва, конгресс POPP 2019 г.

<https://www.dissercat.com/content/neirovizualizatsiya-strukturnykh-i-gemodinamicheskikh-narushenii-pri-tyazheloi-cherepno-mozg>

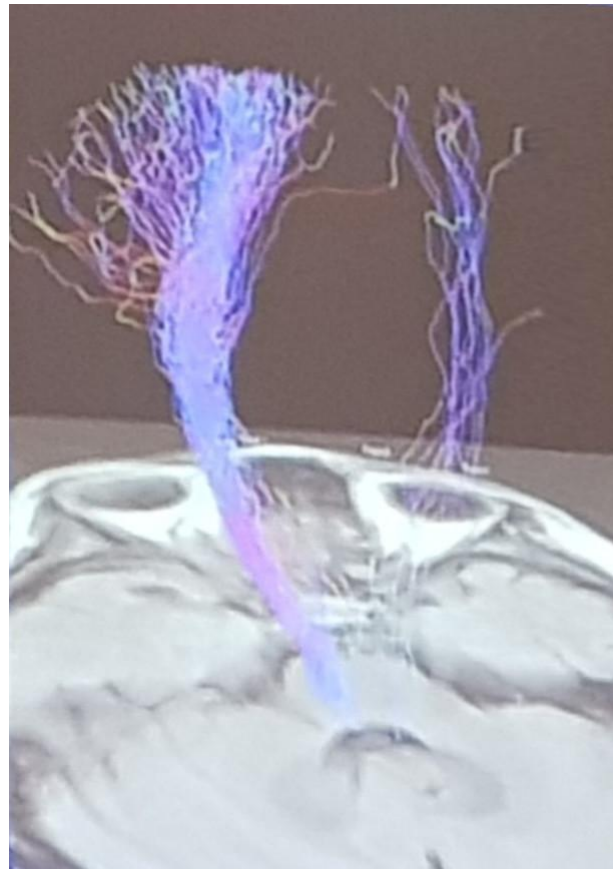


# Диффузионно-тензорная МР трактография: Кортикоспинальные тракты

- Ж., 33 года, ДТП, ДАП, ШКГ 7, ШИГ – тяжелая инвалидизация, гемипарез



11 суток после  
травмы




2 месяца после  
травмы

Нейровизуализация структурных изменений при диффузном аксональном повреждении, Захарова Наталья Евгеньевна, НМИЦ нейрохирургии им. акад. Н.Н.Бурденко, Москва, конгресс РОПР 2019 г.

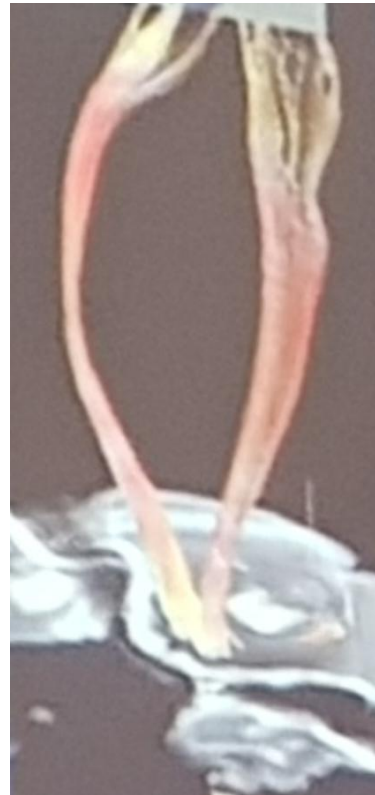<https://www.dissercat.com/content/neirovizualizatsiya-strukturnyyk-h-i-gemodinamicheskikh-narushenii-pri-tyazheloi-cherepno-mozg>

# Диффузионно-тензорная МР трактография: Кортикоспинальные тракты

- Ж., 18 лет, кома, ШКГ 4 сразу после ДТП



3 месяца после  
ДТП



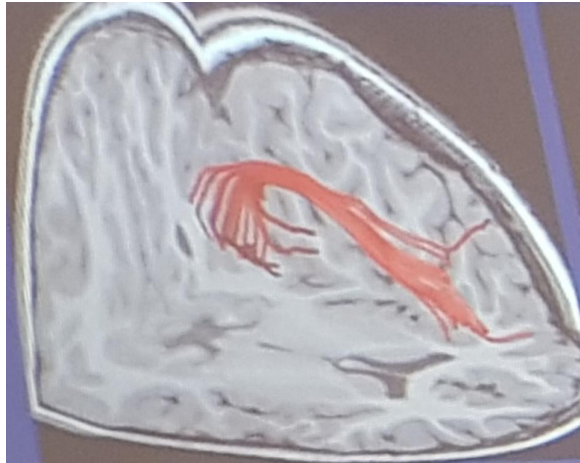
2 года после  
ДТП

Утолщение правого кортико-  
спинального тракта, регресс  
левостороннего гемипареза !  
Восстановление КСТ?

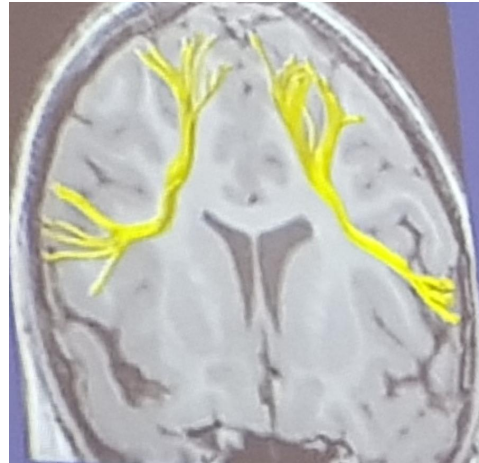
Нейровизуализация структурных изменений при диффузном аксональном повреждении, Захарова Наталья Евгеньевна, НМИЦ нейрохирургии им. акад. Н.Н.Бурденко, Москва, конгресс РОПР 2019 г.

<https://www.dissercat.com/content/neirovizualizatsiya-strukturnykh-i-gemodinamicheskikh-narushenii-pri-tyazheloi-cherepno-mozg>

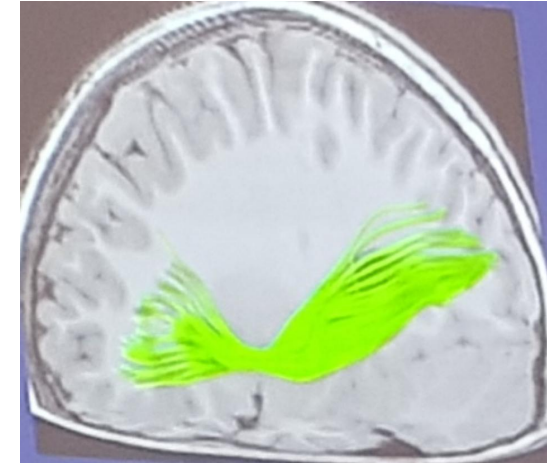# CSD HARDI: визуализация пересекающихся волокон



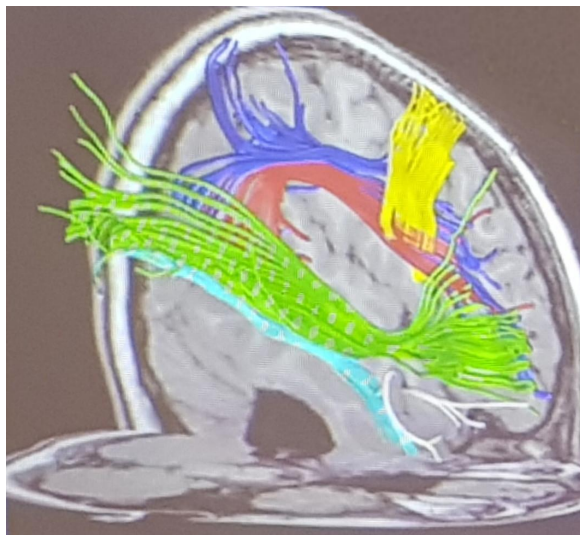
Аркуатный



Лобные косые  
тракты



Лобно-затылочный  
тракт



Ассоциативные  
тракты

# Лечение



## Поддерживающая терапия

### Консультации:

- Нейрохирург
- Травматолог
- Реаниматолог

- Мониторирование ВЧД, особенно:
  - При ШКГ менее 8 баллов
  - Пациенты, неврологический статус которых сложно оценить (общий наркоз, прием наркотических обезболивающих, имеющийся до травмы паралич)
- Мониторирование оксигенации головного мозга
- Динамическая оценка неврологического статуса
- Нейрофизиологический мониторинг
- Короткий курс (7 дней) лечения антиконвульсантами для предотвращения ранних посттравматических судорог (однако поздние судороги нельзя исключить)
- Есть сведения, что лечение прогестероном может снизить летальность

# Лечение



## Интенсивная терапия

- Компенсация мозговых функций
  - Ноотропы
  - Сосудистые средства
  - Средства, влияющие на тканевый обмен
  - Биогенные стимуляторы
- ИВЛ в режиме умеренной гипервентиляции
- Энтеральное и парентеральное питание
- Нормализация гомеостаза
- Профилактика тромбоэмболических осложнений
- Профилактика инфекционных осложнений
- Уход (протираание, бритье, противопролежневые матрассы)

# Лечение



## Предотвращение вторичных повреждений

- Гипотензии
- Гипоксии мозга
- Отека мозга
- Повышенного внутричерепного давления
- Лечение данных вторичных повреждений существенно снижает летальность и является главным направлением лечения

# Лечение



## Сопутствующие травмы

- Хирургическое удаление гематом
- Хирургическое лечение вдавленных переломов

# Лечение



## Реабилитация и адаптация

- Кинезиотерапия
- Речевая терапия
- Возвращение качества жизни





# Дифференциальный диагноз

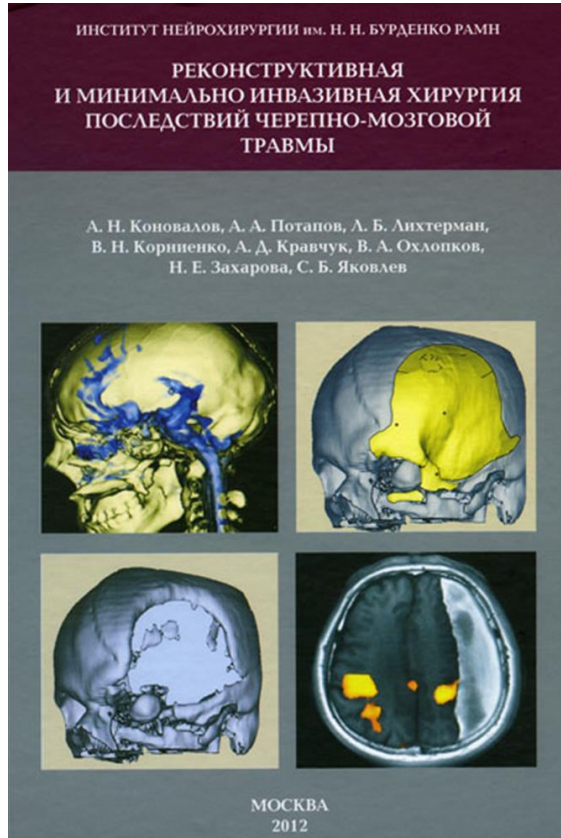
- Субдуральная гематома
- Эпидуральная гематома
- Субарахноидальное кровоизлияние
- Внутримозговое кровоизлияние
- Инсульт
- По данным МРТ, SWI: амилоидная ангиопатия, хроническая гипертензионная ангиопатия, кавернома IV типа
- Кальцификаты
- Микроангиопатия



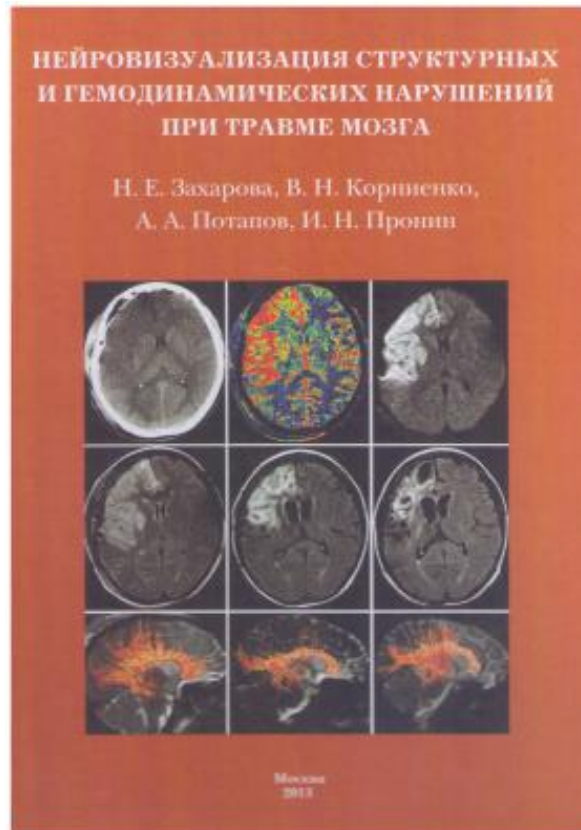
# Прогноз

- Летальность 33% в среднем и до 75% при тяжелых формах
- Только около 10% пациентов с тяжелым ДАП придут в сознание в течение 1 года
  - <https://www.ncbi.nlm.nih.gov/books/NBK448102/>
- Кома до 7 суток – чаще низкая инвалидизация, хорошее восстановление
- Кома более 7 суток – чаще грубая инвалидизация и вегетативное состояние

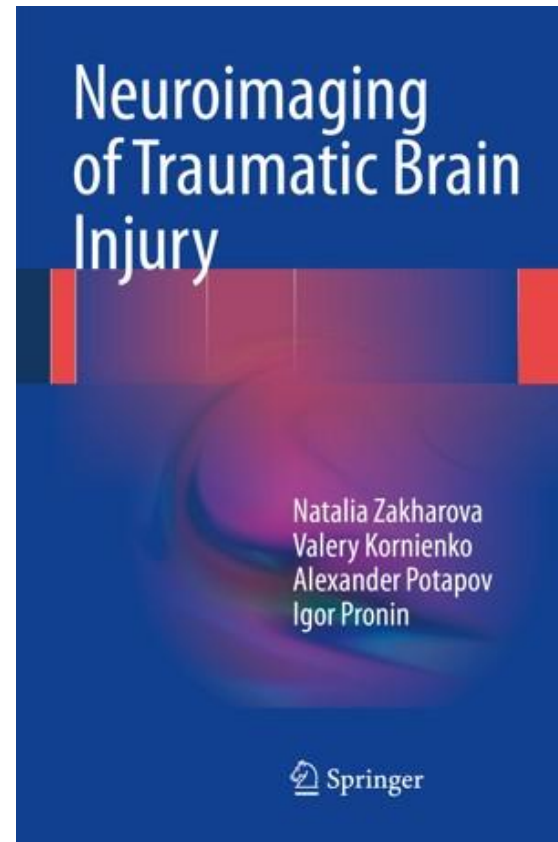
# Дополнительная литература



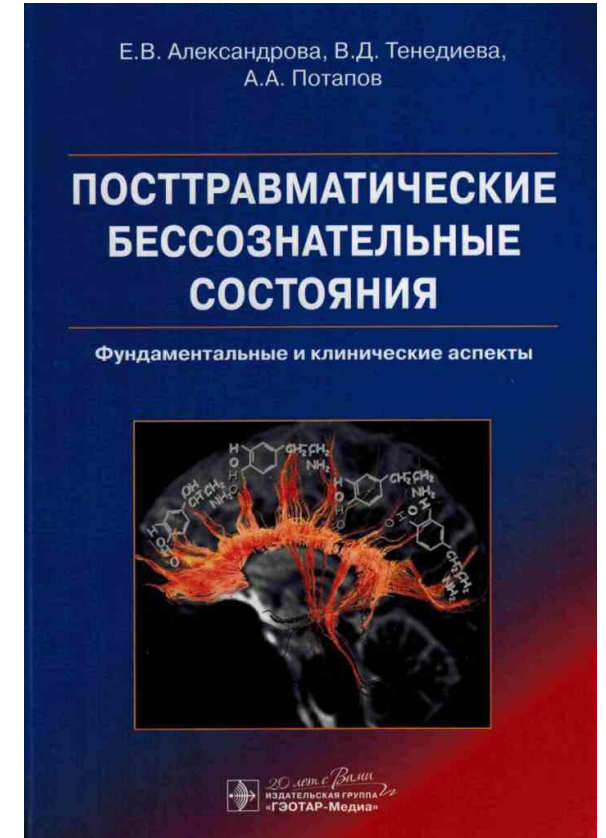
2012 г.



2013 г.



2014 г.



2015 г.

# Спасибо за внимание!



Инстаграм для любителей

медицины:

x.radiology

Образовательный проект

