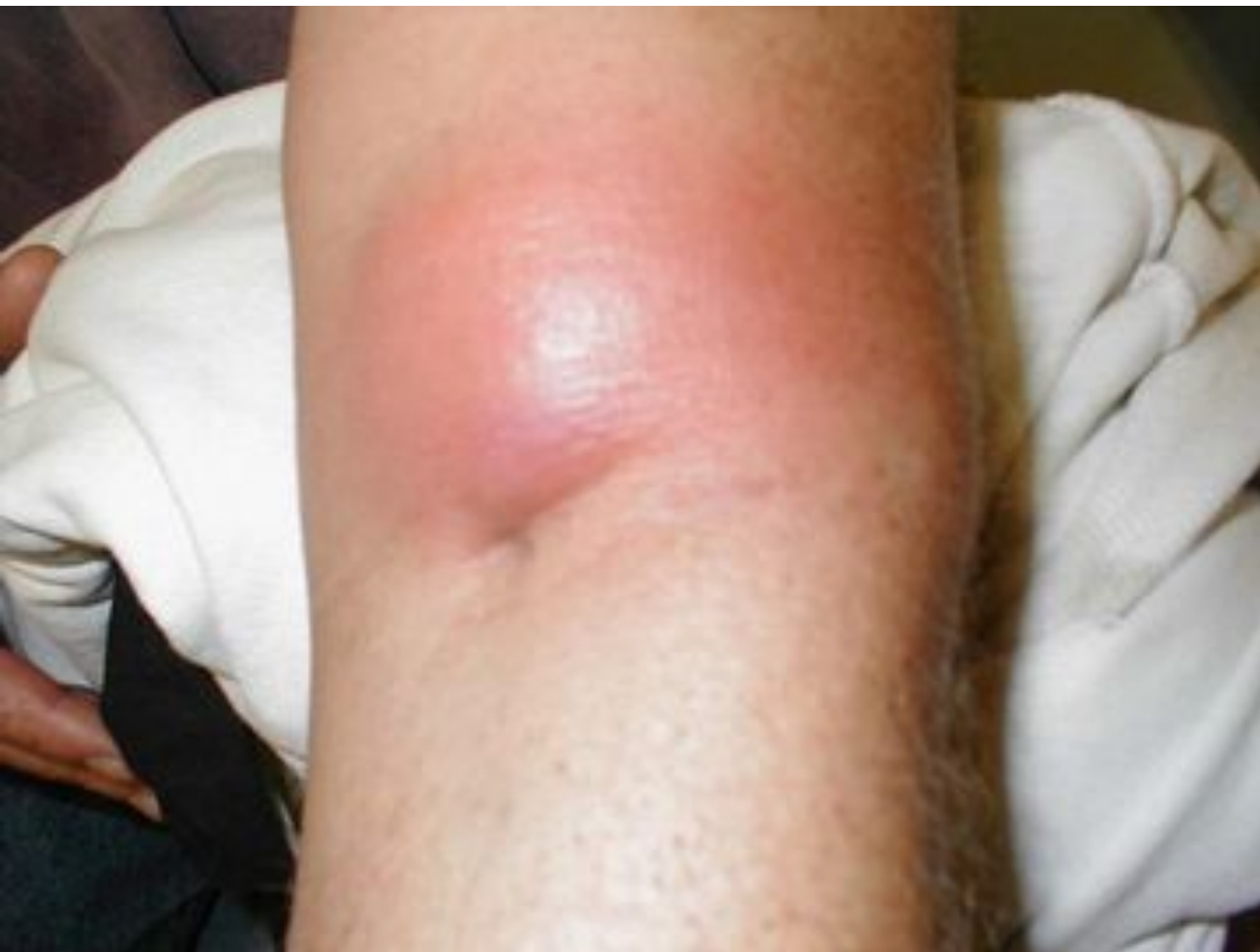


Профилактика постинъекционных осложнений.

Инфильтрат



Признаки:

Уплотнение, болезненность в месте инъекции.

Причины:

- Нарушение техники инъекции,*
- Введение неподогретых масляных растворов,*
- Многократные инъекции в одни и те же места.*

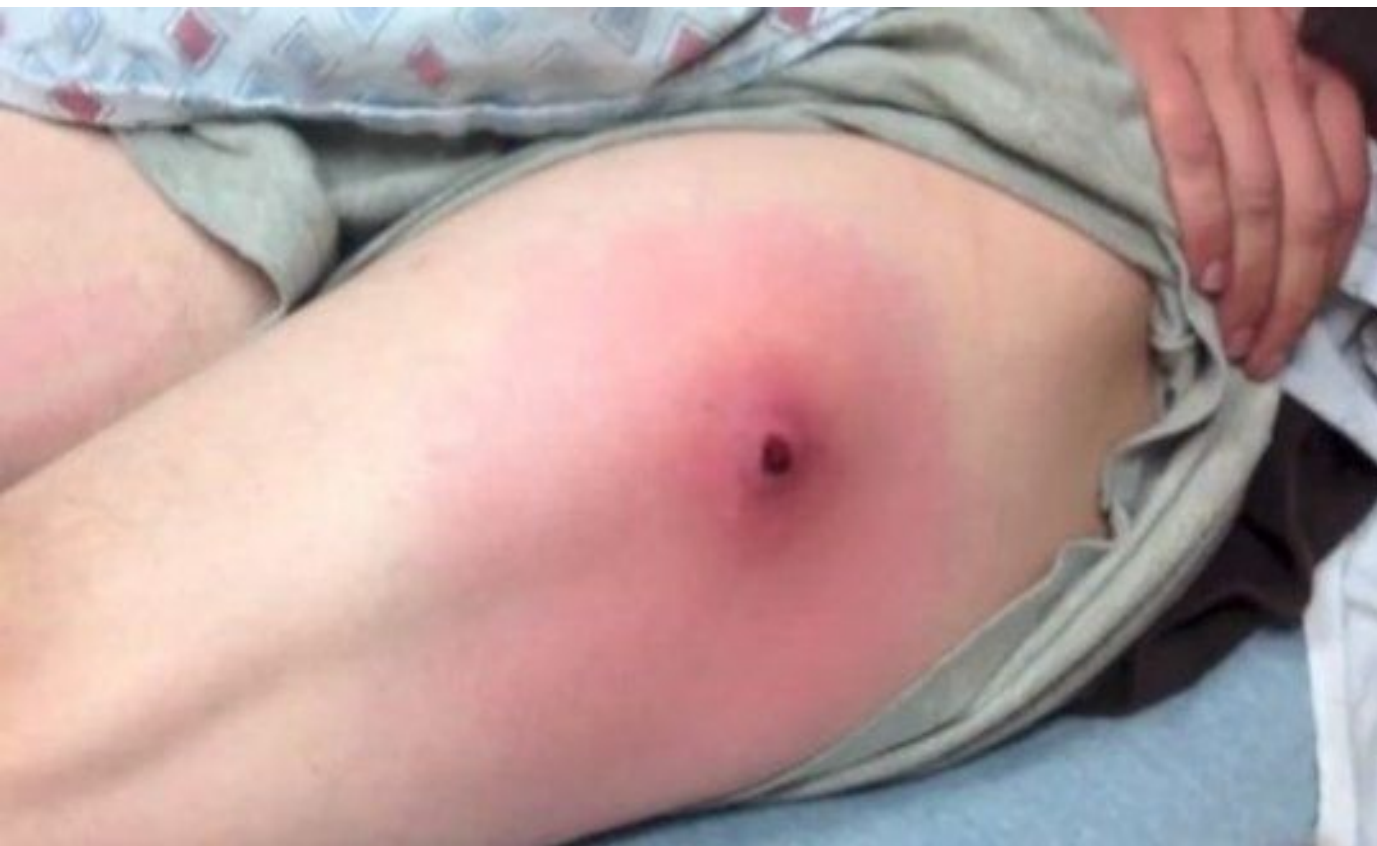Профилактика:

Устраните причины, вызывающие осложнения.

Лечение:

Согревающий компресс, грелка, йодная сеточка на место инфильтрата.

Абсцесс



- гнойное воспаление мягких тканей с образованием полости, заполненной гноем, и отграниченной от окружающих тканей пиогенной мембраной.

Признаки:

Боль, уплотнение, гиперемия в области абсцесса, местное или общее повышение температуры.

Причины:

К причинам, вызывающим инфильтрат, присоединяется инфицирование мягких тканей в результате нарушения правил асептики.

Профилактика:

Устраните причины, вызывающие инфильтраты и абсцессы.

Лечение:

Хирургическое.

Тромбофлебит

Тромбофлебит (воспаление вены с образованием в ней тромба).

Признаки:

Боль, гиперемия, инфильтрат по ходу вены, повышение температуры.

Причины:

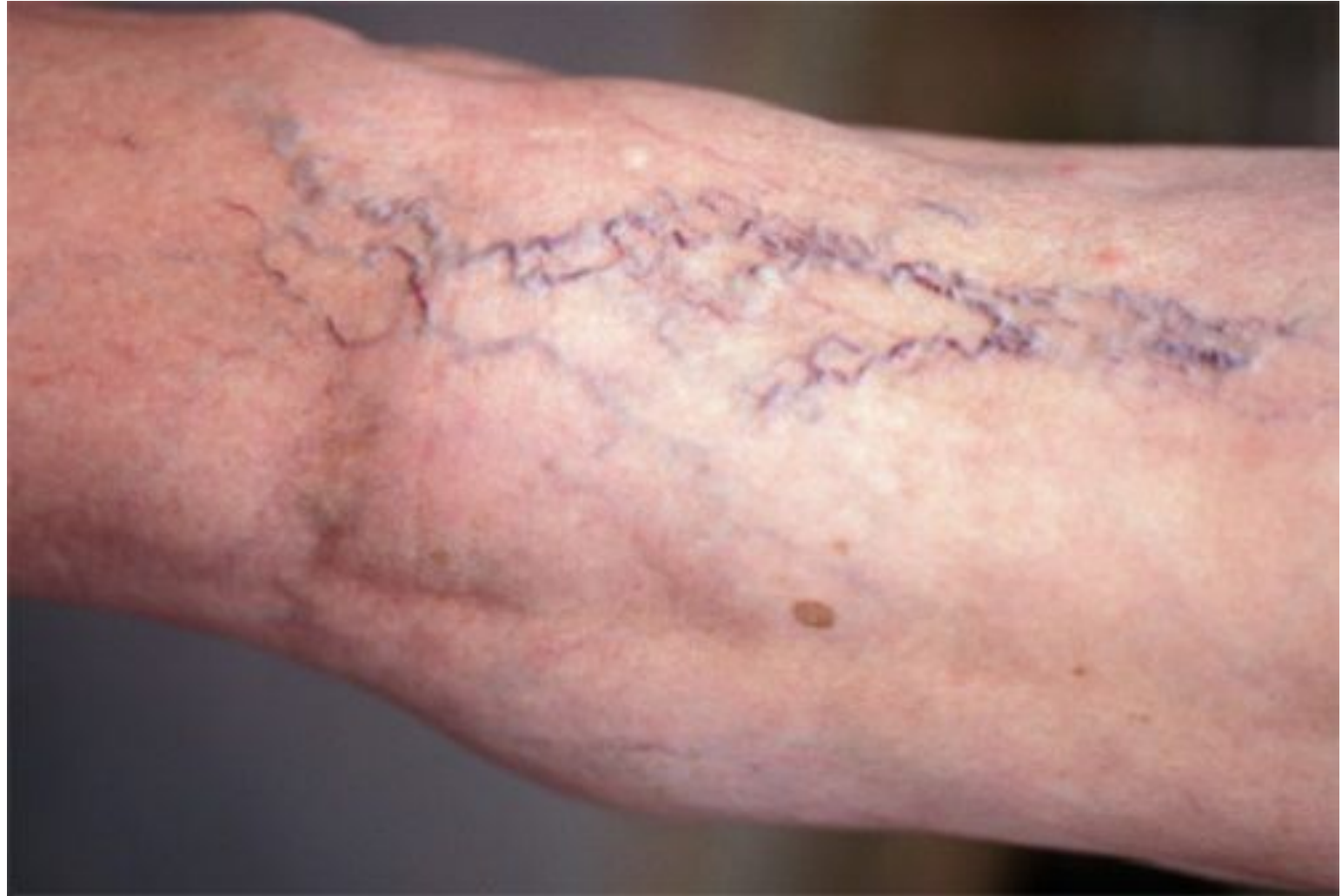- Частые венопункции одной и той же вены,*
- Применение тупых игл.*

Профилактика:

- Чередуйте вены при выполнении инъекций,*
- Применяйте острые иглы.*

Лечение:

по назначению врача.



Некроз

Признаки:

Усиливающиеся боли в области инъекции, отек, гиперемия с цианозом, появление волдырей, язв и омертвление тканей.

Причины:

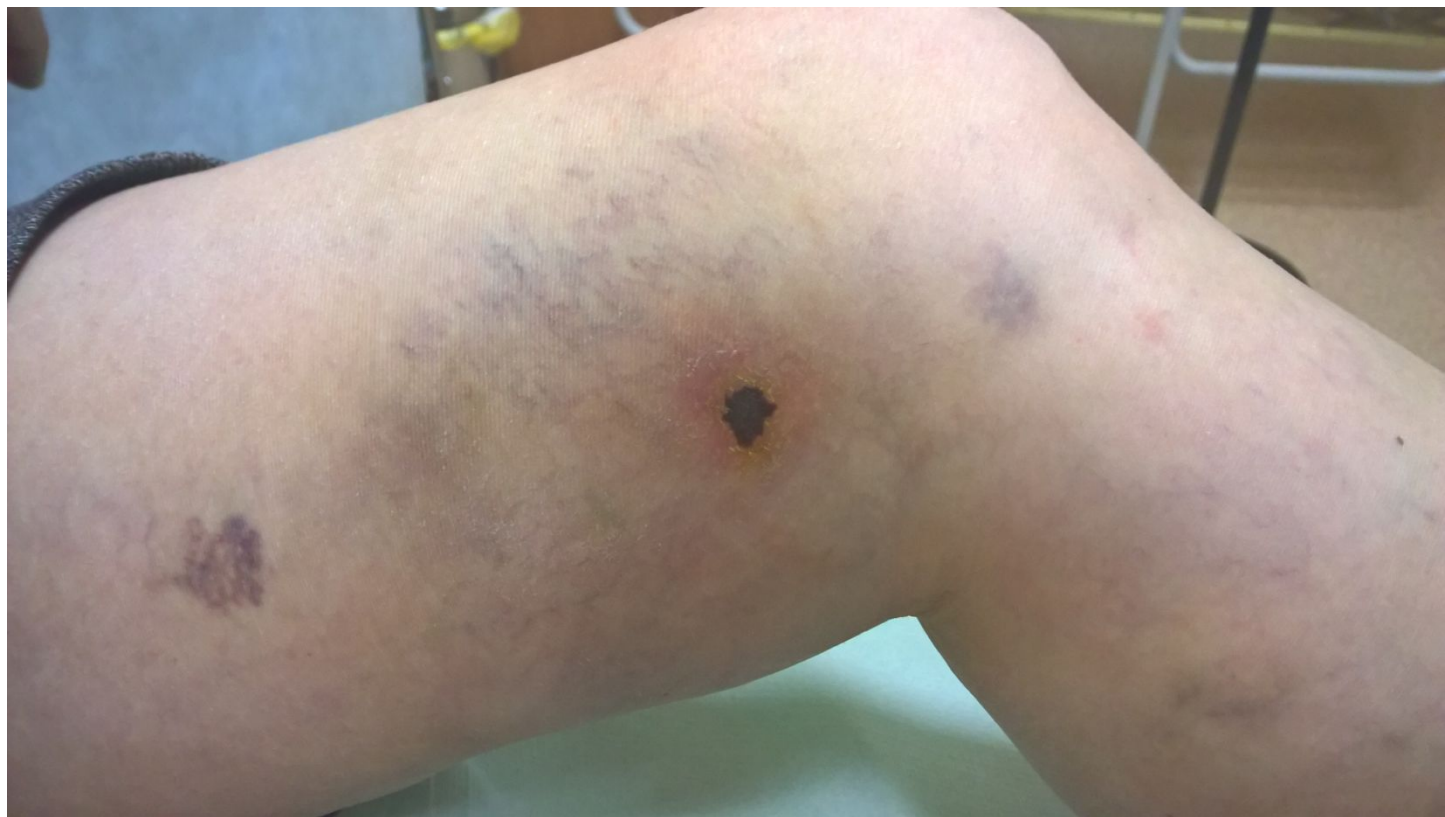Ошибочное введение под кожу раздражающего вещества (например, 10 % раствор кальция хлорида).

Профилактика:

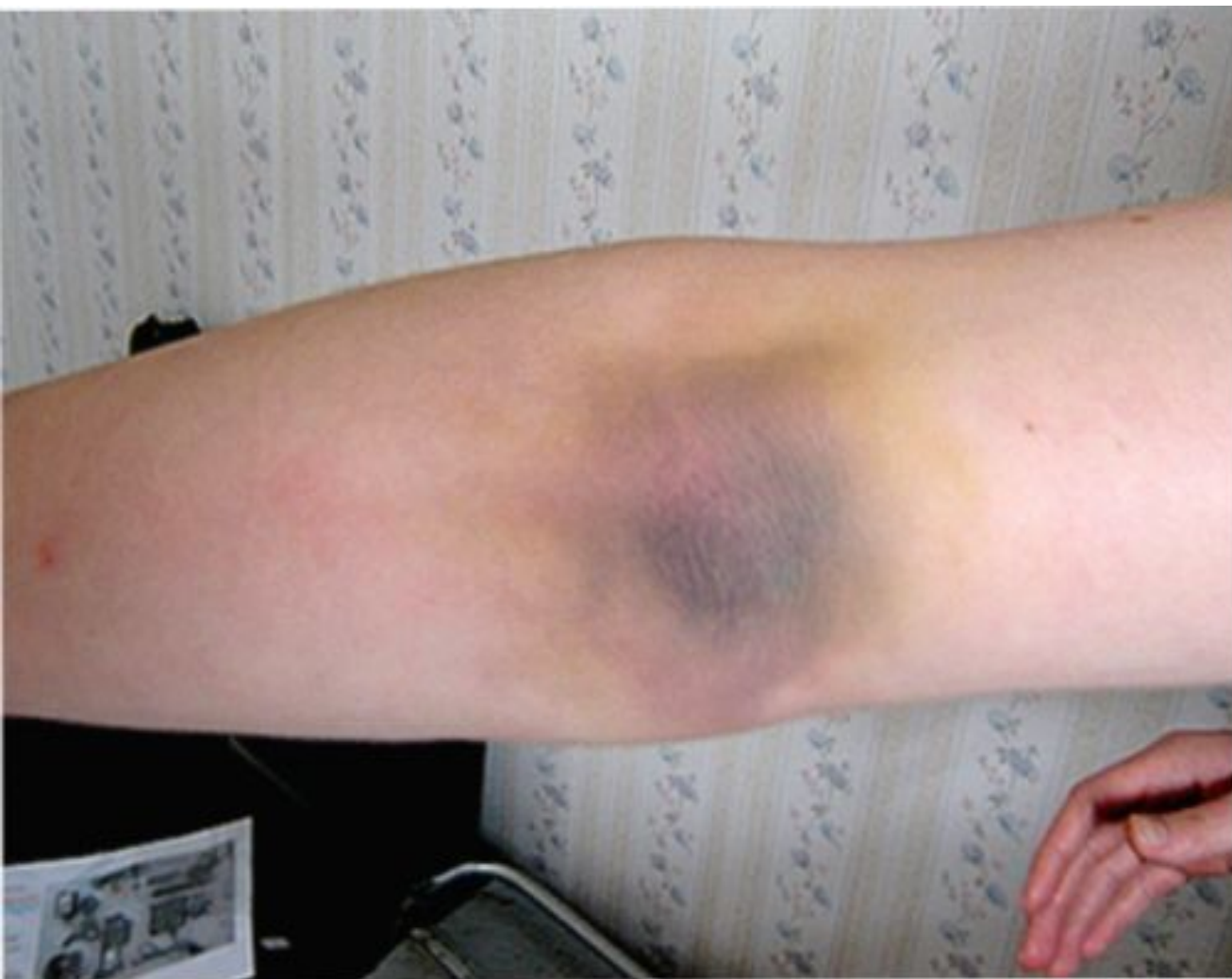Соблюдайте технику инъекции.

Лечение:

- Прекратите введение раствора,*
- Максимально отсосите шприцем введенное лекарство,*
- Место инъекции обколите 0.5 % раствором новокаина,*
- На место инъекции положите пузырь со льдом.*



Гематома



Признаки:

Появление под кожей кровоподтека в виде багрового пятна.

Причины:

- Неаккуратное проведение внутривенной инъекции (прокол стенки сосуда),*
- Использование тупых игл.*

Профилактика:

- Соблюдение техники внутривенных инъекций;*
- Использование острых игл.*

Лечение:

- Прекратите инъекцию;*
- Приложите к вене вату со спиртом;*
- На область гематомы наложите полуспиртовой компресс.*

Липодистрофия

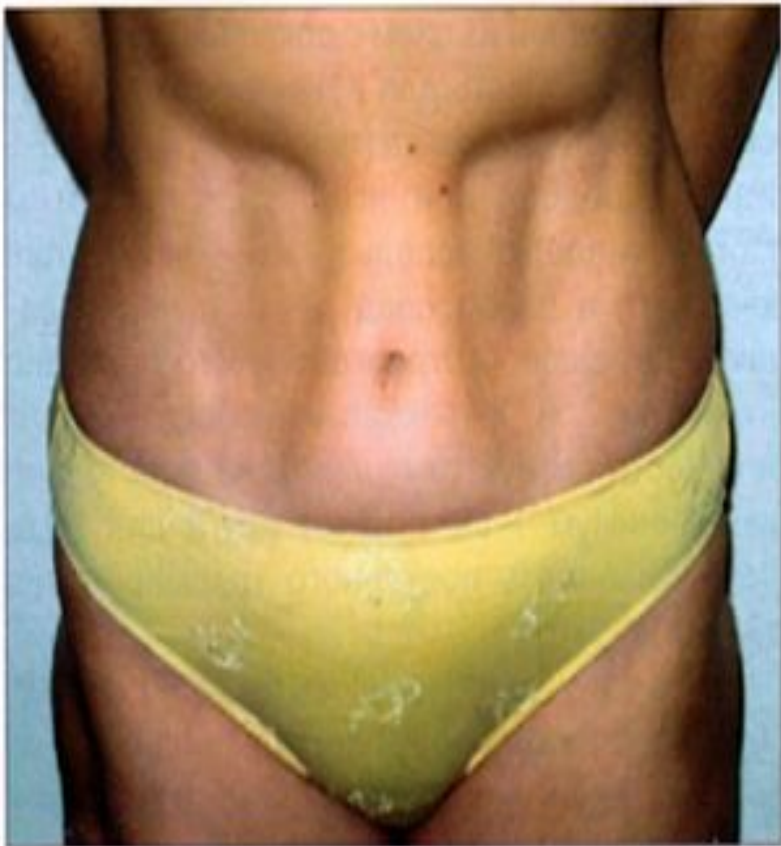

Рис. 1. Пример липоатрофии в области живота

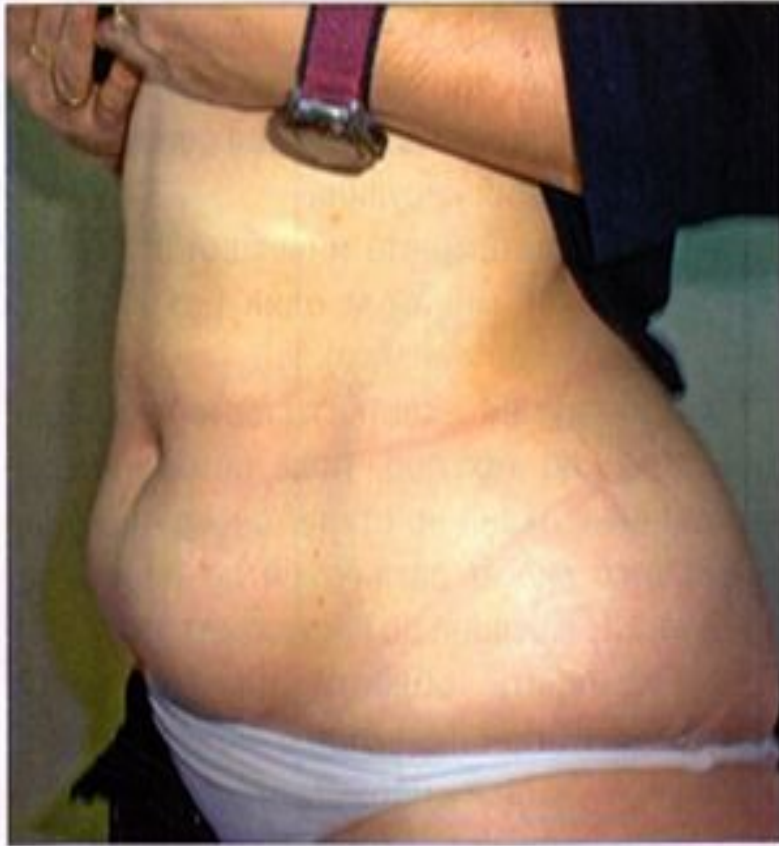

Рис. 2. Пример липогипертрофии в области живота

Признаки:

Под кожей образуются ямки в местах введения инсулина из-за рассасывания жировой ткани.

Причины:

Регулярное введение инсулина в одно и то же место.

Профилактика:

Чередование места введения инсулина.

Спасибо за внимание!