

- 
- 
- 
- 
- 

ЛЕКЦИЯ  
ОСТЕОМИЕЛИТ  
АРТРИТ

ДОЦЕНТ БРЕЖНЕВ В.П.

## Частота высеваемости микроорганизмов при остеомиелите

форма остеомиелита	основные возбудители		
	стафилококки	смешанная флора ассоциация г+ и г-	анаэробы
гематогенный	60 - 85%	8 - 10%	3 - 5%
посттравматический	60 - 70%	60 - 70%	10 - 20%

В 1880 г. Луи Пастер из гноя больного выделил микроб и назвал его стафилококком.

В дальнейшем было установлено, что любые гноеродные микробы могут вызывать остеомиелит.

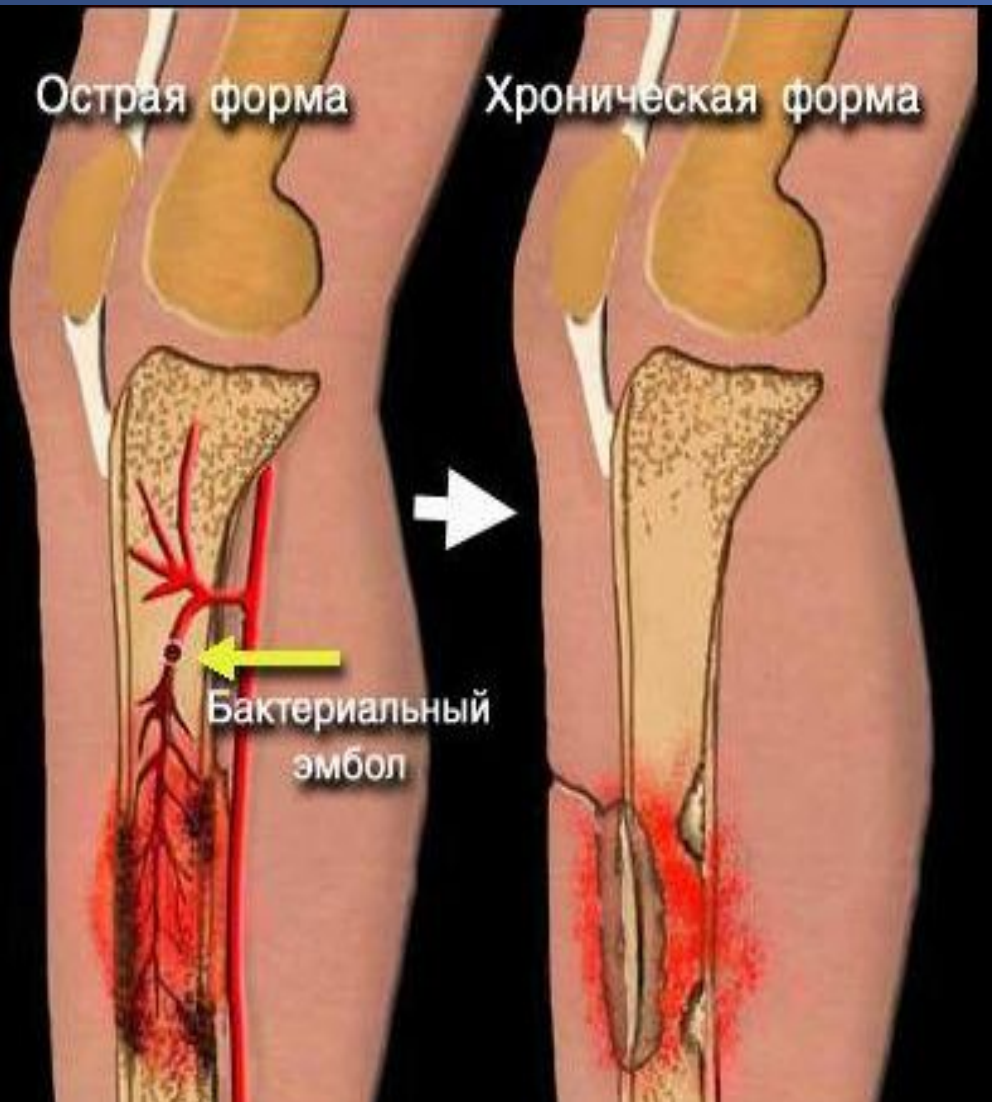При микробиологическом исследовании у больных гематогенным остеомиелитом чаще всего выделяется золотистый стафилококк, а у больных с посттравматическим остеомиелитом – ассоциации грамотрицательных и грамположительных микроорганизмов, реже – анаэробная микрофлора.

# *Теории патогенеза остеомиелита*

- Эмболическая
- Аллергическая
- Нервно-рефлекторная

Острая форма

Хроническая форма



Существует 3 теории развития гематогенного остеомиелита: сосудистая (эмболическая), аллергическая и нервно-рефлекторная.

При гематогенном остеомиелите возбудители инфекции из эндогенного очага могут попадать в костную ткань по кровеносным и лимфатическим сосудам.

Гематогенный остеомиелит развивается на фоне измененной реактивности макроорганизма. Чаще встречается у детей и подростков, особенно у мальчиков.

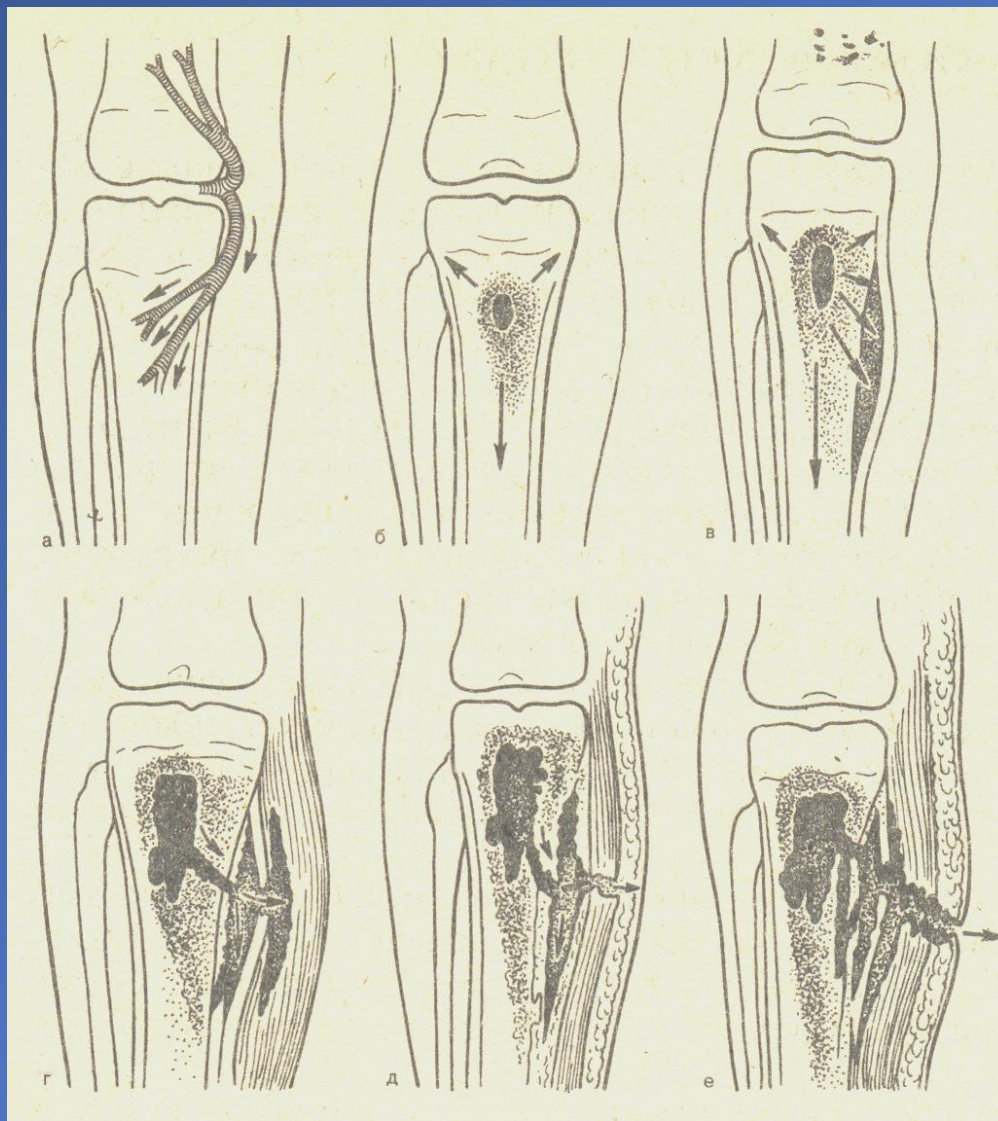
На рисунке изображена схема возникновения острого гематогенного остеомиелита вследствие тромбоза питающей артерии с последующим переходом в хроническую форму.

# *Этапы патогенеза остеомиелита*

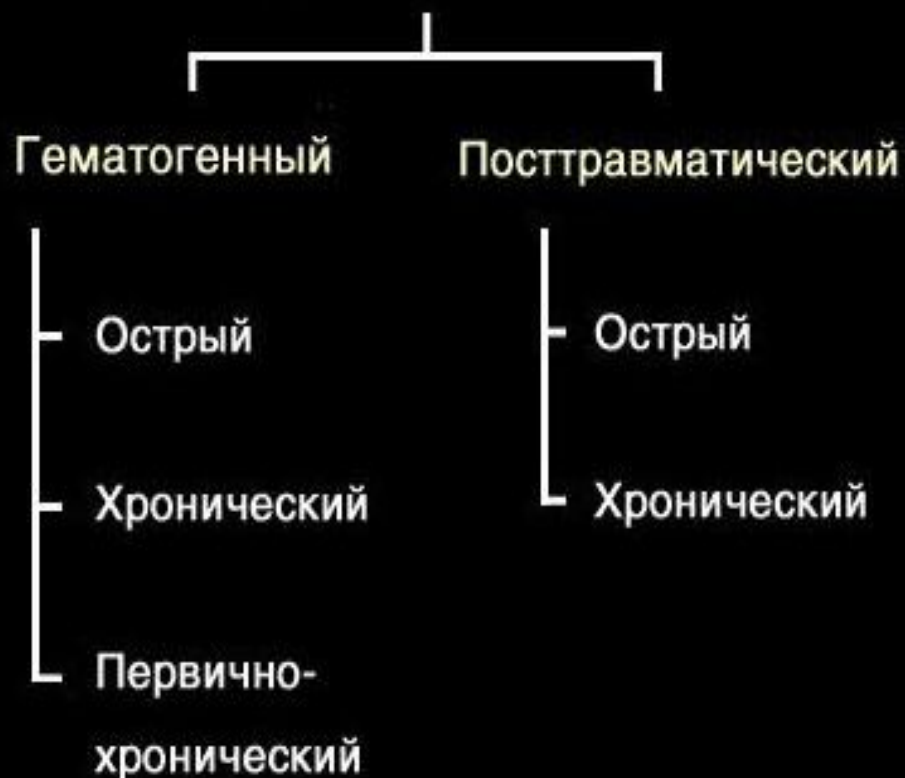- Фаза серозного воспаления костного мозга
- Внутрикостная гипертензия
- Воспаление кости
- Тромбоз сосудов
- Распространение процесса по гаверсовым каналам с воспалением надкостницы
- Параоссальная флегмона



# Схема образования остеомиелитического очага



# Остеомиелит



Остеомиелит подразделяют на гематогенный (эндогенный) и посттравматический (экзогенный).

По клиническому течению выделяют острый и хронический остеомиелит.

Кроме этого выделяют первично-хронический гематогенный остеомиелит (абсцесс Броди, склерозирующий остеомиелит Гарре, альбуминозный остеомиелит Оллье).

# Формы острого гематогенного остеомиелита

- Токсическая (молниеносная) – преобладание септической интоксикации над местными проявлениями патологического процесса
- Септико-пиемическая – сочетание гнойно-деструктивных очагов в костях с абсцессами в паренхиматозных органах (печени, почках, легких)
- Местная – преобладание местных проявлений гнойного очага в кости над септической интоксикацией



# *Клиника острого гематогенного остеомиелита*

- Резкая боль в области крупного сустава
- Вялость, адинамия, заторможенность
- Отдышка, тахикардия, гипотония
- Увеличение печени, селезенки
- Положительный симптом Пастернадского
- Вынужденное полусогнутое положение конечности
- Положительный симптом поколачивания над костью
- Инфильтрация, гиперемия, отек мягких тканей  
(через 2-3 недели)

# Диагностическая программа остеомиелита

Общеклинические анализы

Цитологические исследования

Бактериологические исследования

Газожидкостная хроматография

Морфологические исследования

Радионуклидные исследования

Томография, фистулография,  
рентгенография с прямым увеличением изображения

Компьютерная томография

Ультразвуковое исследование костей, мягких тканей и сосудов

Магнитно-резонансная томография

Ангиография по показаниям

Для диагностики остеомиелита помимо общеклинических анализов применяется комплекс объективных методов:

- цитологические исследования раневых отпечатков и костного мозга;
- бактериологические исследования (качественные и количественные);
- газожидкостная хроматография крови и тканей;
- морфологические исследования мягких тканей и костей;
- радионуклидные исследования;
- обычные и специальные рентгенологические исследования (томография, фистулография, рентгенография с прямым увеличением изображения);
- компьютерная томография (КТ);
- магнитно-резонансная томография (ЯМР);
- ультразвуковая доплерография сосудов, мягких тканей и костей конечностей;
- ангиография по показаниям.

# Консервативное лечение

Коррекция анемии и гипопроотеинемии

Поддержание объема циркулирующей жидкости  
и улучшение периферического кровообращения

Коррекция электролитного баланса  
и кислотно-щелочного состояния

Детоксикационная терапия

Антибактериальная терапия

Иммунотерапия по показаниям

Энтеральное и парентеральное питание

Местное лечение раны  
в условиях управляемой абактериальной среды  
или препаратами, соответствующими фазе раневого процесса

В интенсивной терапии нуждаются больные с острым гематогенным остеомиелитом или тяжелыми травматическими повреждениями, у которых развивается клиническая картина выраженного воспалительного процесса и интоксикации, иногда - сепсиса.

# *Антибиотикотерапия острого гематогенного остеомиелита*

- Линкомицин
- Морфоциклин
- Фузидин
- Гентамицин

Внутрикостно или регионарно (внутривенно или внутриартериально)



# *Иммунотерапия острого гематогенного остеомиелита*

- Специфическая
- Пассивная иммунизация: антистафилококковая плазма, стафилококковый гамма-глобулин
- Активная иммунизация: стафилококковый анотоксин, бактериофаг
- Неспецифическая иммунотерапия: метилурацил, лейкоген, лизоцим, продигиозан

# Хирургическое лечение

Радикальная хирургическая обработка  
остеомиелитического очага

Физические методы обработки раны

Проточно-аспирационное дренирование раны,  
костной полости и костномозгового канала  
перфорированными трубками

Костно-пластические операции  
и полноценная иммобилизация фрагментов костей  
аппаратами внешней фиксации

Замещение дефекта мягких тканей  
и пластическое закрытие раневых поверхностей

Катетеризация магистральной артерии  
для регионарной антибиотикотерапии

Хирургическое лечение остеомиелита основано на принципах активного хирургического лечения гнойных ран и включает в себя:

1. Радикальную хирургическую обработку гнойного очага с иссечением всех нежизнеспособных тканей и некротизированных участков кости.

2. Дополнительные физические методы (во время операции и в послеоперационном периоде): обработка раны пульсирующей струей растворов антисептиков и антибиотиков, вакуумирование, низкочастотное ультразвуковое воздействие через растворы антибиотиков и протеолитических ферментов, лазерное излучение.

3. Адекватное и рациональное проточно-аспирационное дренирование раны, костной полости и костномозгового канала перфорированными трубками.

4. Костно-пластические операции и полноценную иммобилизацию фрагментов длинных костей аппаратами внешней фиксации (при необходимости).

5. Замещение дефекта мягких тканей и пластическое закрытие раневых поверхностей.

6. Катетеризацию магистральной артерии через ее ветвь с последующей регионарной внутриартериальной антибиотикотерапией.

# *Причины перехода в хроническую форму*

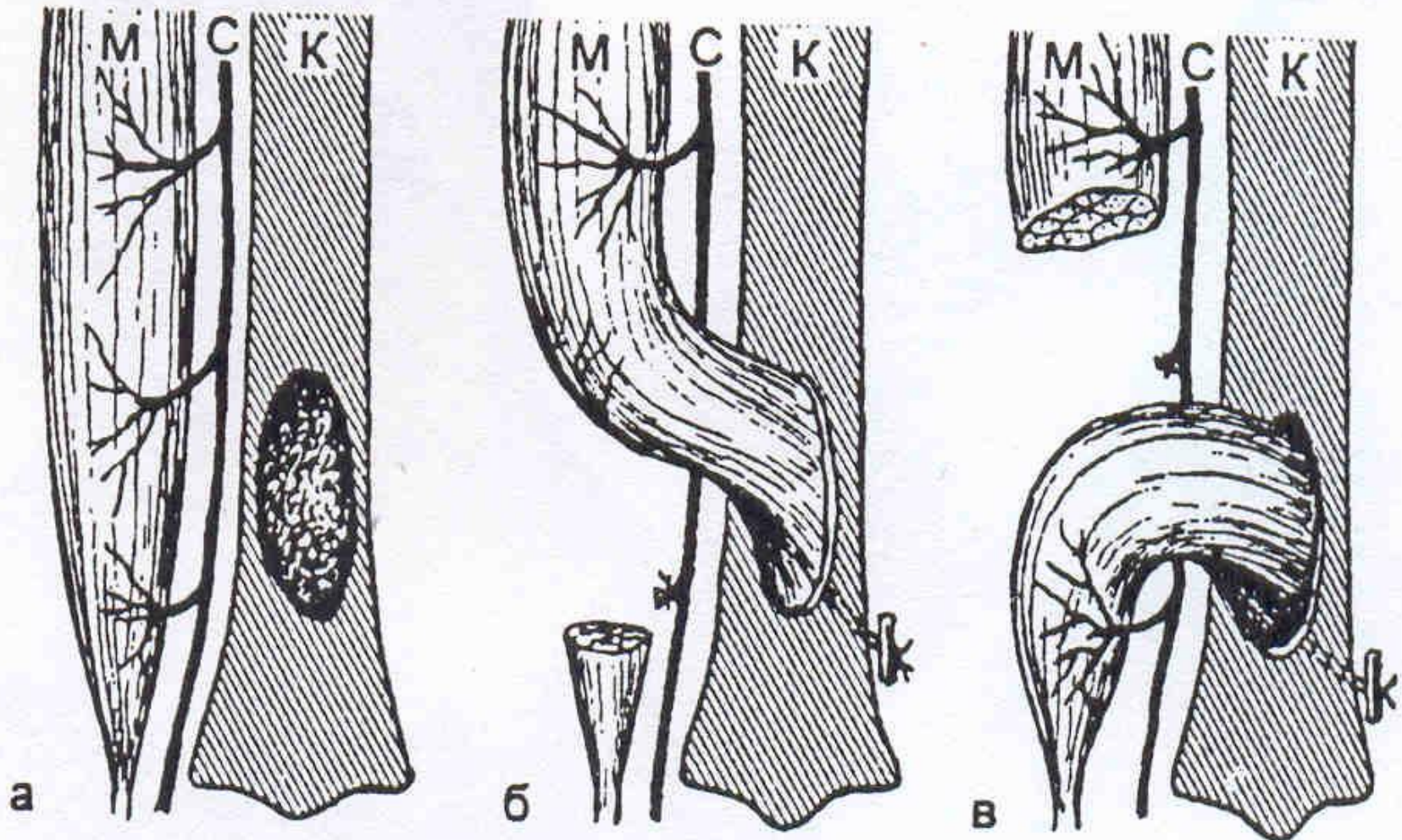
- Недостаточное дренирование гнойного очага в кости
- Тромбоз питающих кость артерий с образованием секвестров
- Поздно начатое лечение антибиотиками без учета их чувствительности к микроорганизмам

# *Хирургическое лечение хронического остеомиелита*

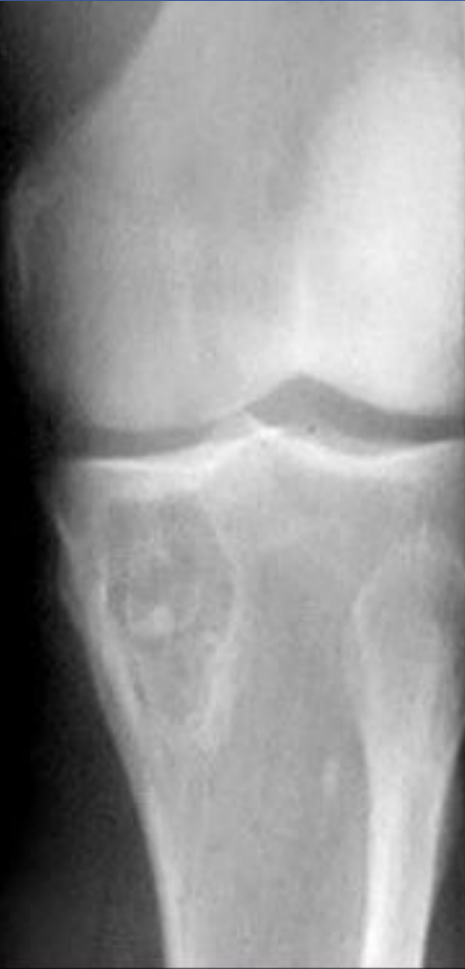- *Некрсеквестэктомия* (иссечение гнойного свища, вскрытие костной полости, удаление секвестров, грануляций и детрита)
- *Пластика костной полости* (мышечным лоскутом на питающей ножке, ауто или гомокостью, консервированным хрящом)



# *Мышечная пластика костной полости*



# *Абсцесс Броди*

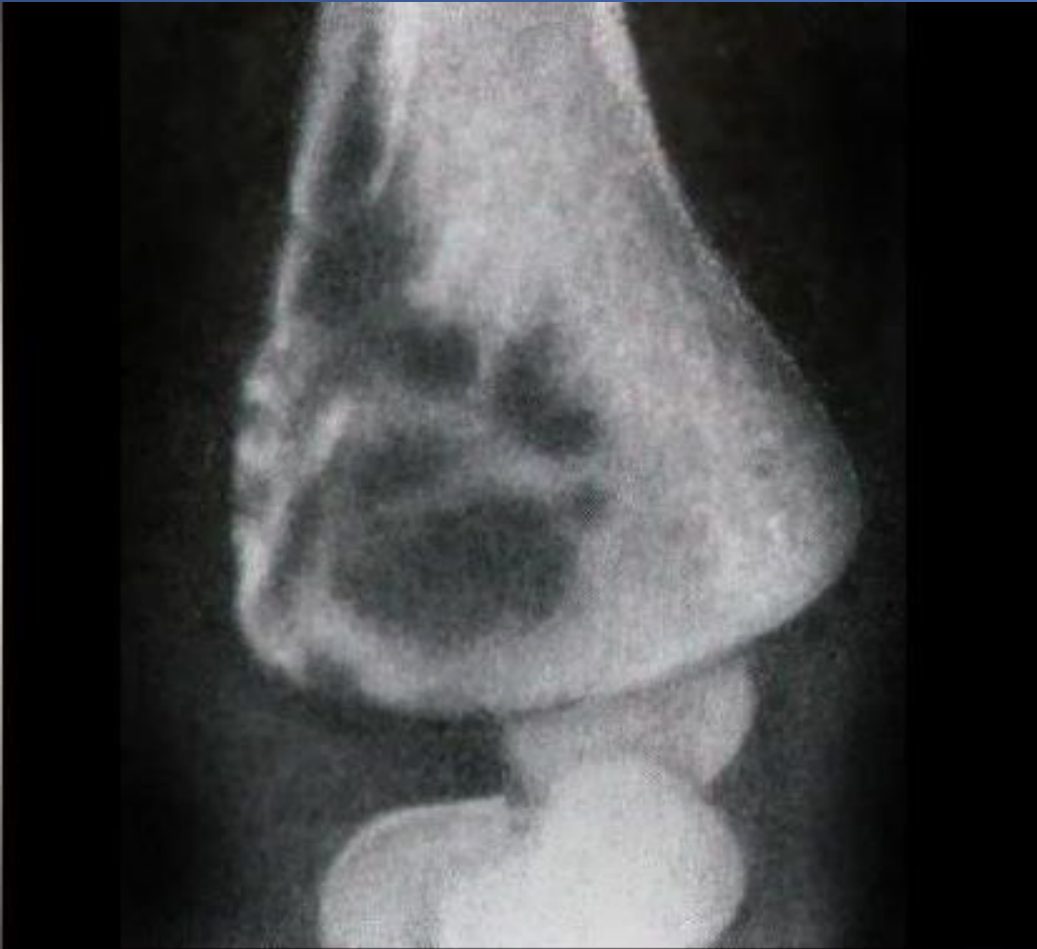

Абсцесс Броди (см. фото) - обычно одиночная костная полость округлой формы с капсулой.

Локализуется преимущественно в диафизе большеберцовой кости. Секвестры и гнойные свищи не образуются.

Лечение абсцесса хирургическое – трепанация кости с мышечной пластикой

# *Альбуминозный остеомиелит Оллье*



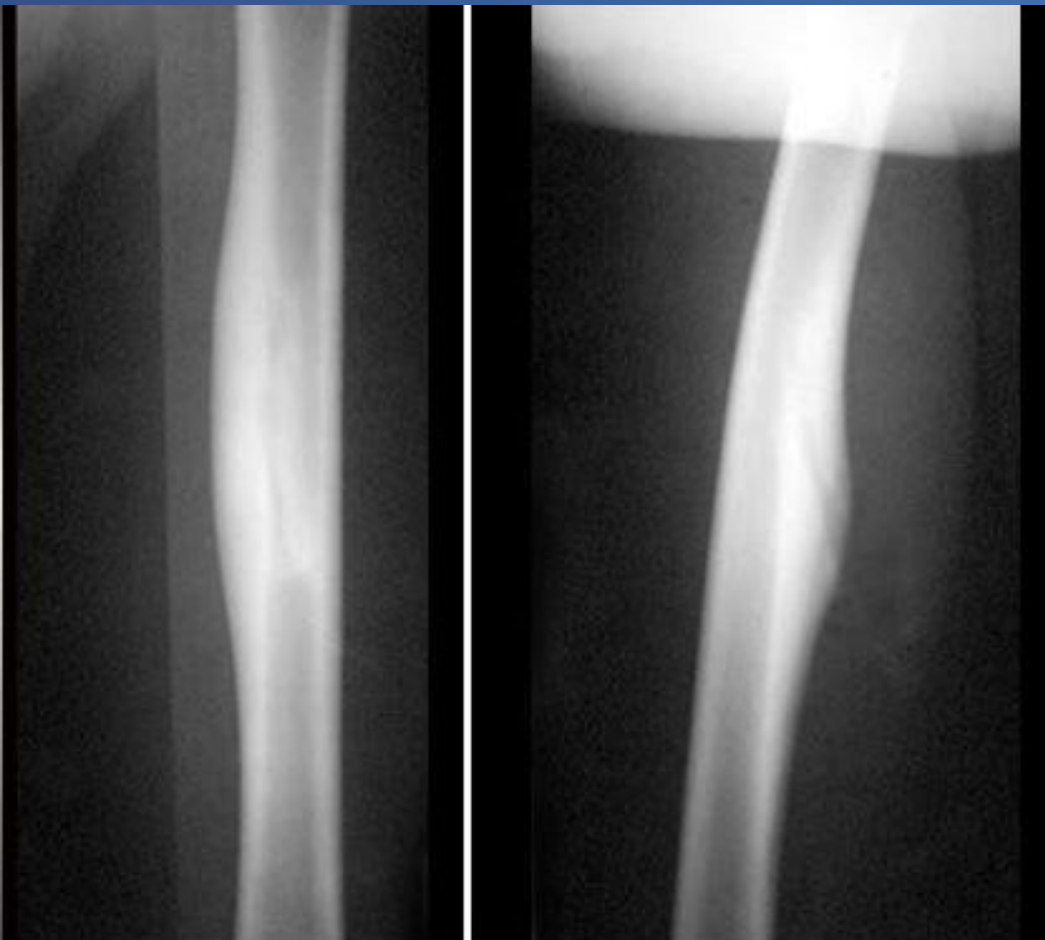Особенностью альбуминозного остеомиелита Оллье является образование в кости полостей, заполненных слизисто-серозной жидкостью.

Как правило, поражение локализуется в бедренной и плечевой костях.

Лечение хирургическое –  
некрсеквестрэктомия



# Склерозирующий остеомиелит Гарре

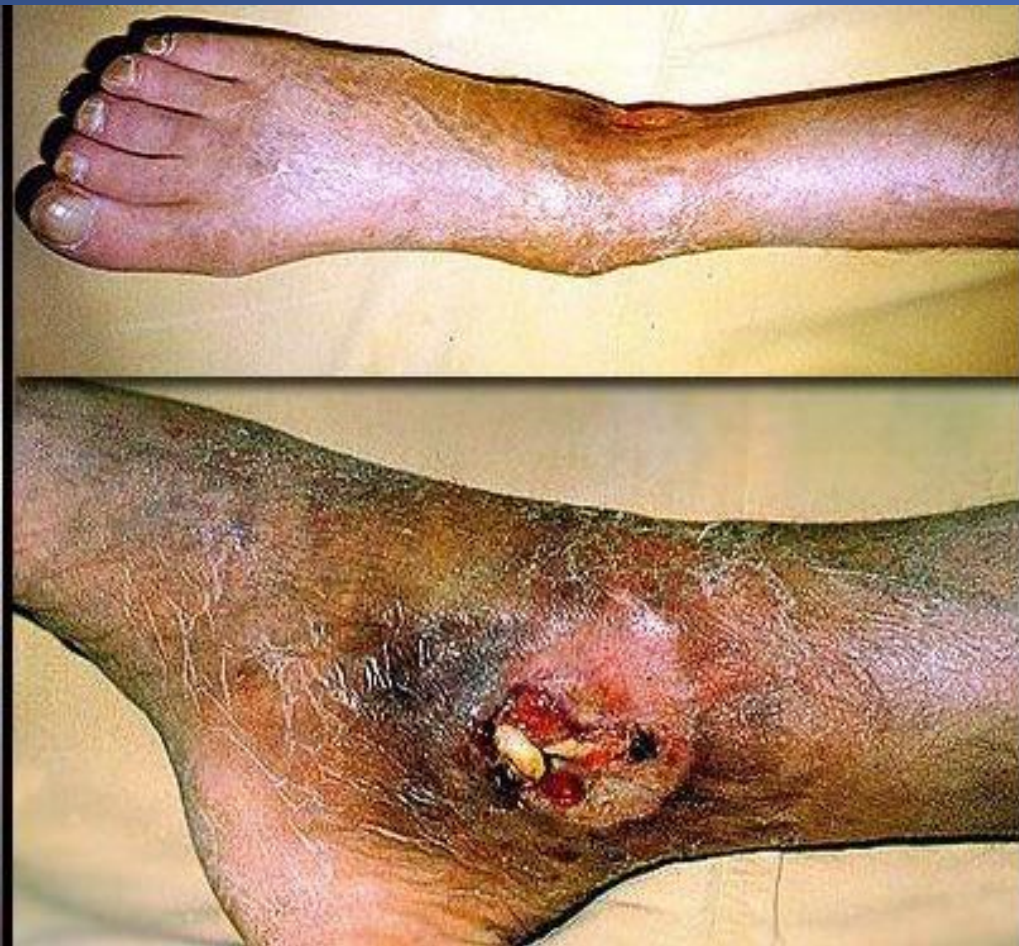

Склерозирующий остеомиелит Гарре характеризуется оститом диафиза с уплотнением костной ткани и периоститом. Кость при этом утолщается и приобретает веретенообразную форму.

Лечение консервативное –  
антибиотикотерапия и  
физиотерапия



# Артриты



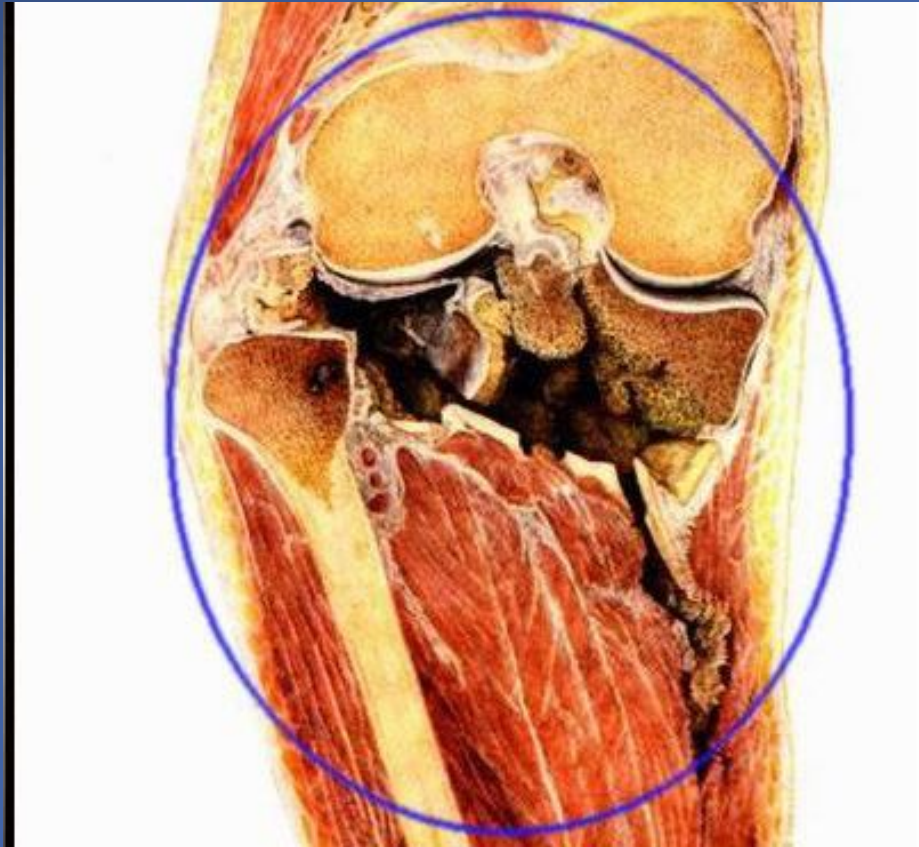Артрит - arthritis - воспаление сустава.

Под термином "гнойный артрит" понимают разнообразные формы неспецифических гнойно-воспалительных и гнойно-некротических процессов, протекающих в полости сустава и в параартикулярных тканях.

# *Воспаление суставов*

- Коленный сустав – гонит
- Тазобедренный сустав – коксит
- Плечевой сустав – омортрит

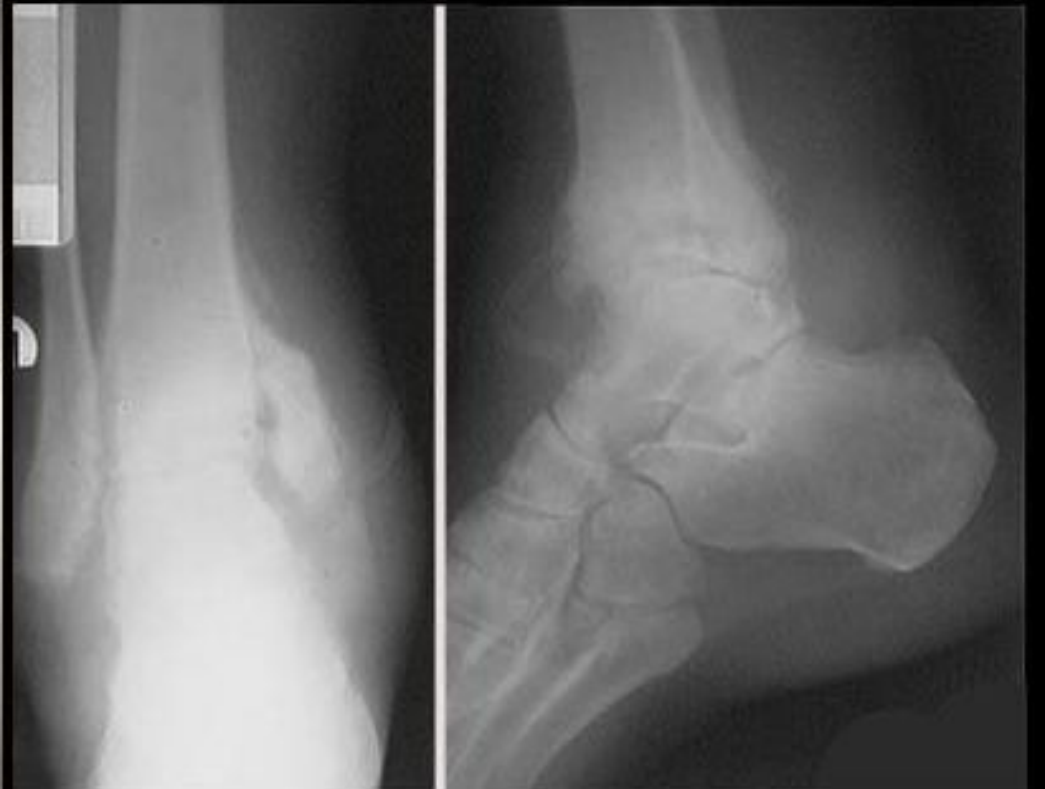# Пути попадания инфекции в сустав



Различают гнойные артриты крупных суставов экзогенного и эндогенного происхождения.

- Экзогенный артрит
- Эндогенный артрит

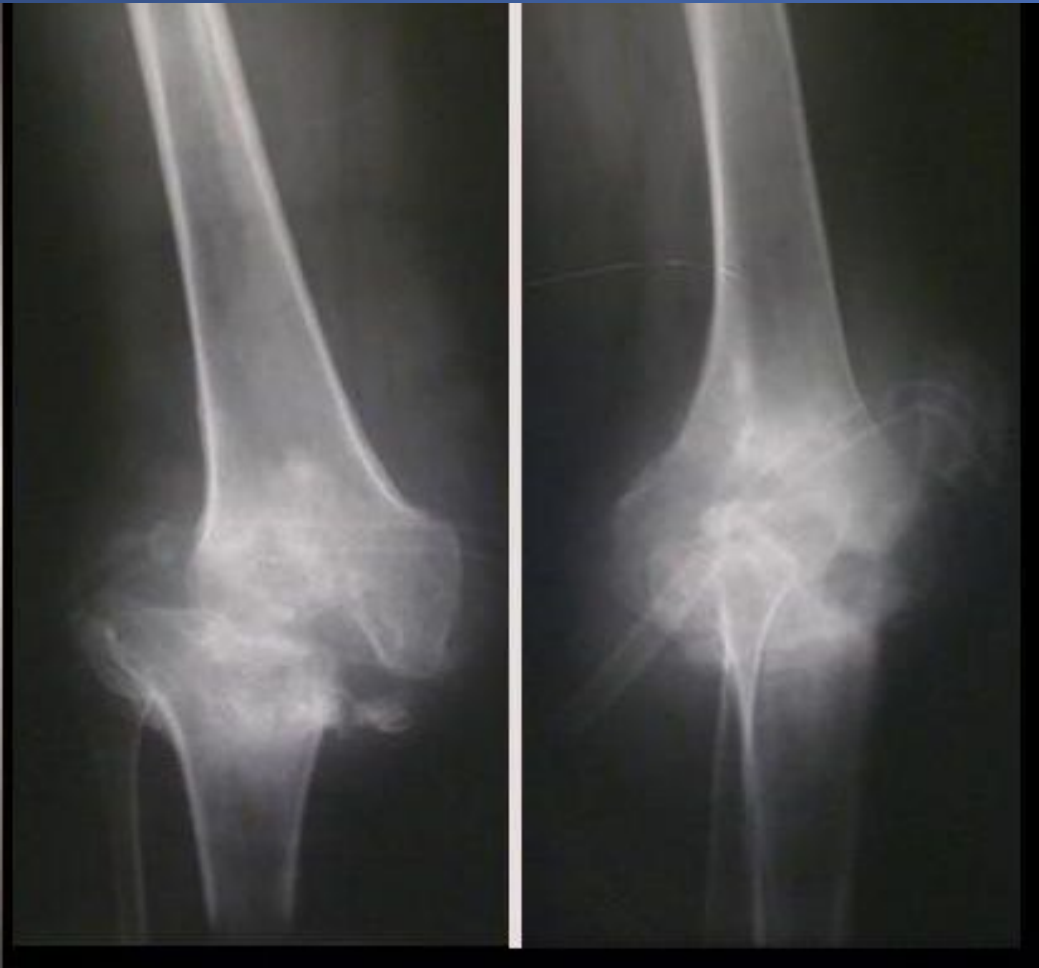# Экзогенный артрит



Экзогенный артрит развивается после открытых повреждений сустава (посттравматический), после инъекционного (постинъекционный) и оперативного (послеоперационный) лечения закрытых повреждений и различных ортопедических деформаций.



# Эндогенный артрит



Эндогенный артрит является следствием гнойного осложнения различных заболеваний и вторичным проявлением сепсиса (гематогенный либо метастатический).

Обычно заболевание начинается с возникновения воспалительного процесса в синовиальной оболочке сустава (синовит).

В суставной полости скапливается воспалительный выпот - экссудат.

С присоединением экзогенной или эндогенной микрофлоры развивается эмпиема сустава.

Когда патологический процесс распространяется на другие структуры сустава - хрящ, связки, синовиальные сумки, капсулу сустава, а также околоуставные мягкие ткани - развивается капсульная флегмона или панартрит.

С вовлечением в воспалительный процесс эпифизов и эпиметафизов костей можно говорить об остеоартрите.

Существует ряд заболеваний, проявляющихся артритом, при которых артрит является одним из нередких симптомов (ревматизм, синдром Рейтера, подагра, псориаз, системные васкулиты, инфекции, в частности гонорея и др.).

# Классификация артритов

Классификация артритов  
А.В.Каплан и соавт. (1985)

1 - серозный  
и серозно-фибринозный  
артрит

2 - эмпиема  
или гнойное  
воспаление сустава

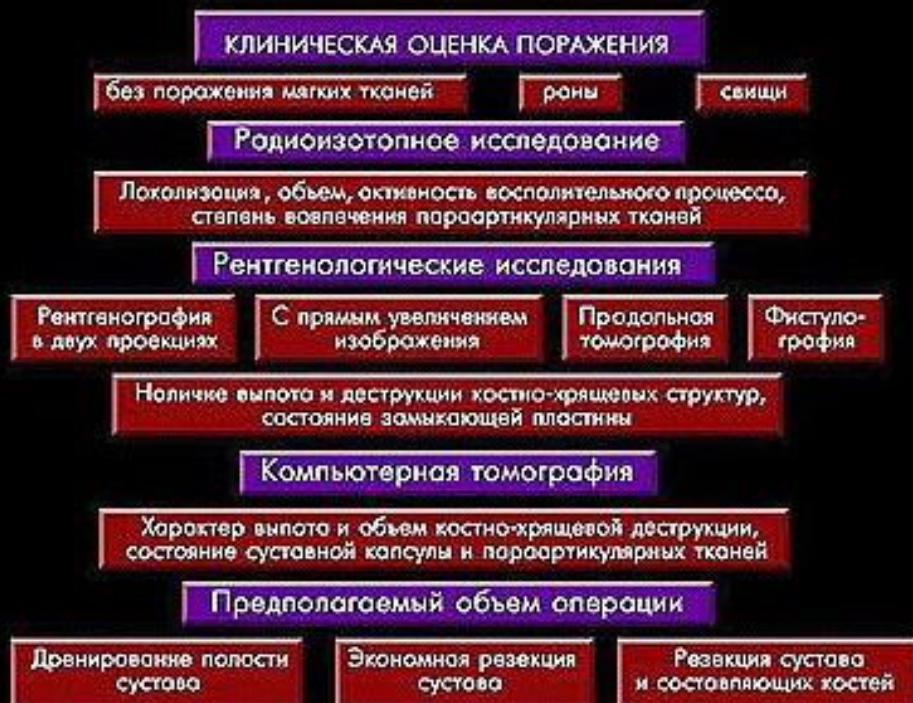3 - капсульная флегмона  
и панартрит

4 - остеоартрит  
(остеомиелит эпифиза  
и эпиметафиза)

А.В.Каплан и соавт. (1985) приводят четыре формы гнойного процесса в суставах.



# Диагностическая программа артрита



Клиническая картина артрита однотипна. Отмечаются боль в пораженном суставе, припухлость и повышение локальной температуры, ограничение движений.

При остром течении заболевания отмечаются лихорадка, астения, лейкоцитоз, повышение СОЭ.

Для диагностики артрита важное значение следует придавать тщательному расспросу и осмотру больного.

Осмотр суставов в ряде случаев сразу позволяет предположить правильный диагноз.

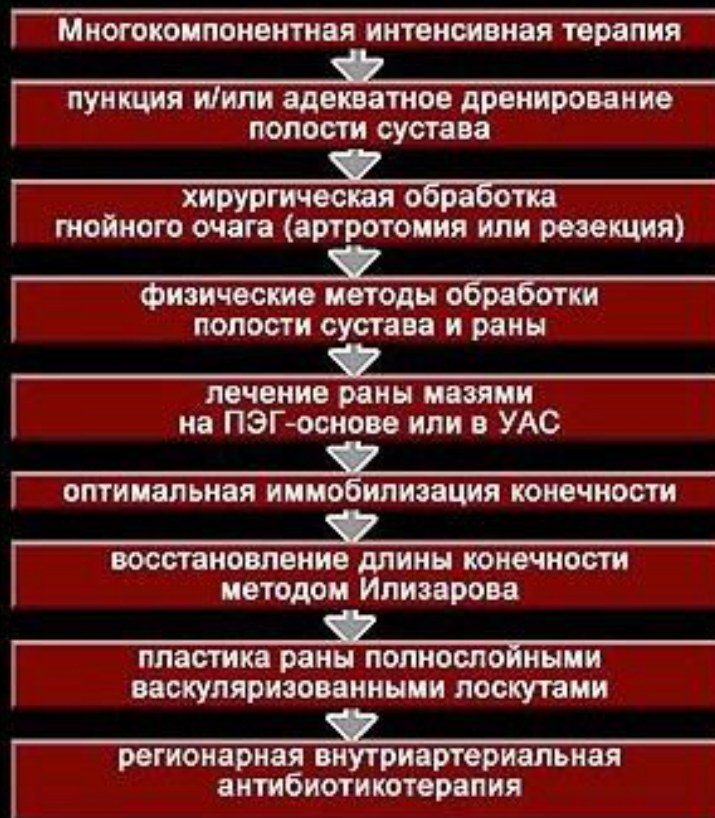Диагноз подтверждают с помощью специальных исследований, среди которых обязательны исследования крови, мочи и рентгенография пораженных суставов.

Для диагностики стадии развития гнойного артрита и объема поражения тканей применяется комплекс объективных критериев, включающий:

- цитологическое исследование содержимого сустава и раневых отпечатков,
- бактериологическое исследование,
- газожидкостная хроматография крови и тканей,
- морфологические исследования мягких тканей и костей,
- ультразвуковые и радионуклидные исследования,
- обычные и специальные рентгенологические исследования (томография, фистулография, рентгенография с прямым увеличением изображения),
- компьютерная томография,
- магнитно-резонансная томография.

# Алгоритм лечения

## Алгоритм лечения

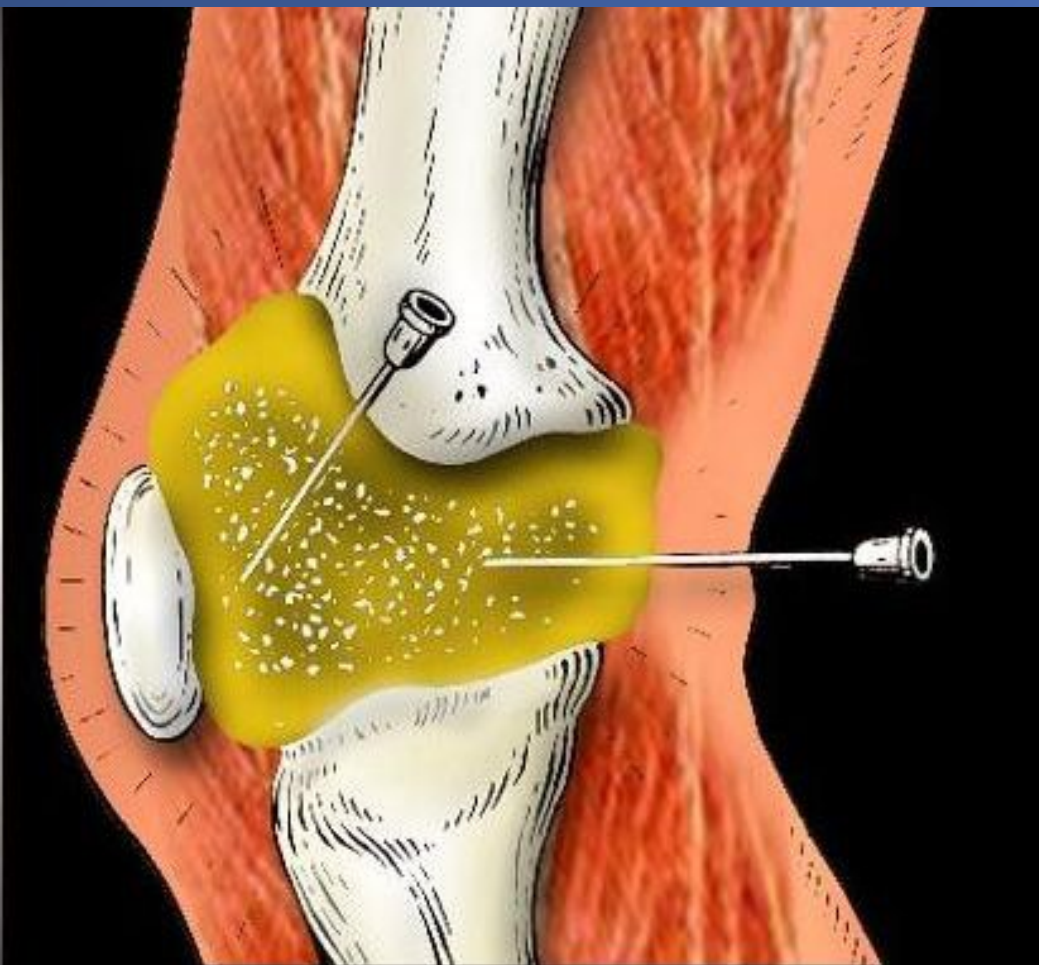


Тактика хирургического лечения гнойных артритов крупных суставов базируется на принципах активного хирургического лечения гнойных ран и подразумевает дифференцированный подход в зависимости от объема и характера поражения сустава.

Хирургическое лечение гнойных артритов крупных суставов осуществляется либо одномоментно, либо в несколько этапов.

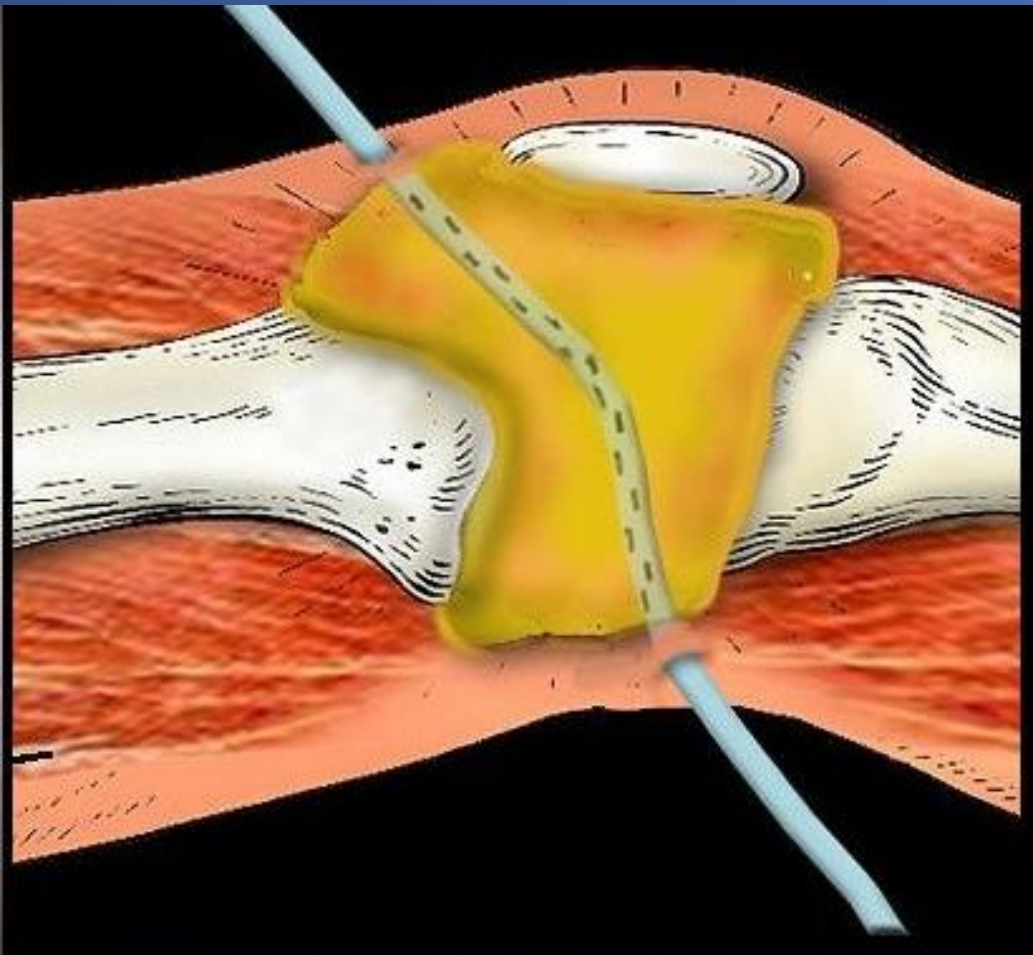


# Пункция сустава



При лечении больных с гнойным артритом без деструктивных изменений хирургическое лечение заключается в пункции и дренировании полости крупного сустава перфорированными силиконовыми трубками с дальнейшим длительным проточно-аспирационным промыванием растворами антисептиков и антибиотиков, подобранных по чувствительности к ним микроорганизмов.

# Дренирование сустава

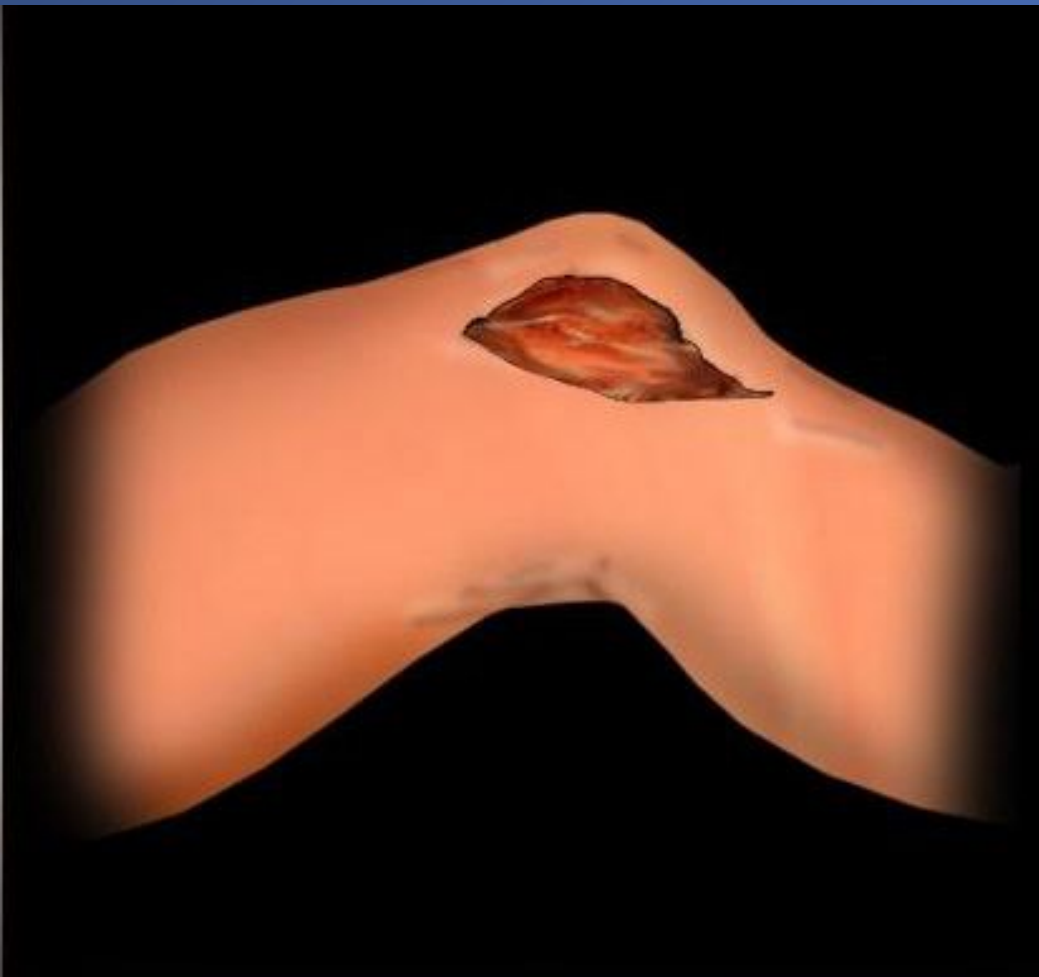


Необходимо подчеркнуть, что длительное проточно-аспирационное дренирование имеет первостепенное значение при лечении изолированного артрита, когда еще можно сохранить анатомическую и функциональную целостность пораженного сустава.

В этом случае дренирование осуществляется при помощи одной или нескольких дренажных трубок, каждая из которых подключается к проточно-аспирационной системе.

Средняя длительность промывания полости сустава составляет 20-25 дней.

# Артротомия



При упорном течении воспалительного процесса производится артротомия, ревизия полости сустава.

У больных с деструктивными изменениями капсулы, связок и хрящей сустава хирургическое лечение заключается в широкой артротомии, иссечении нежизнеспособных мягких тканей, резекции пораженных суставных поверхностей.

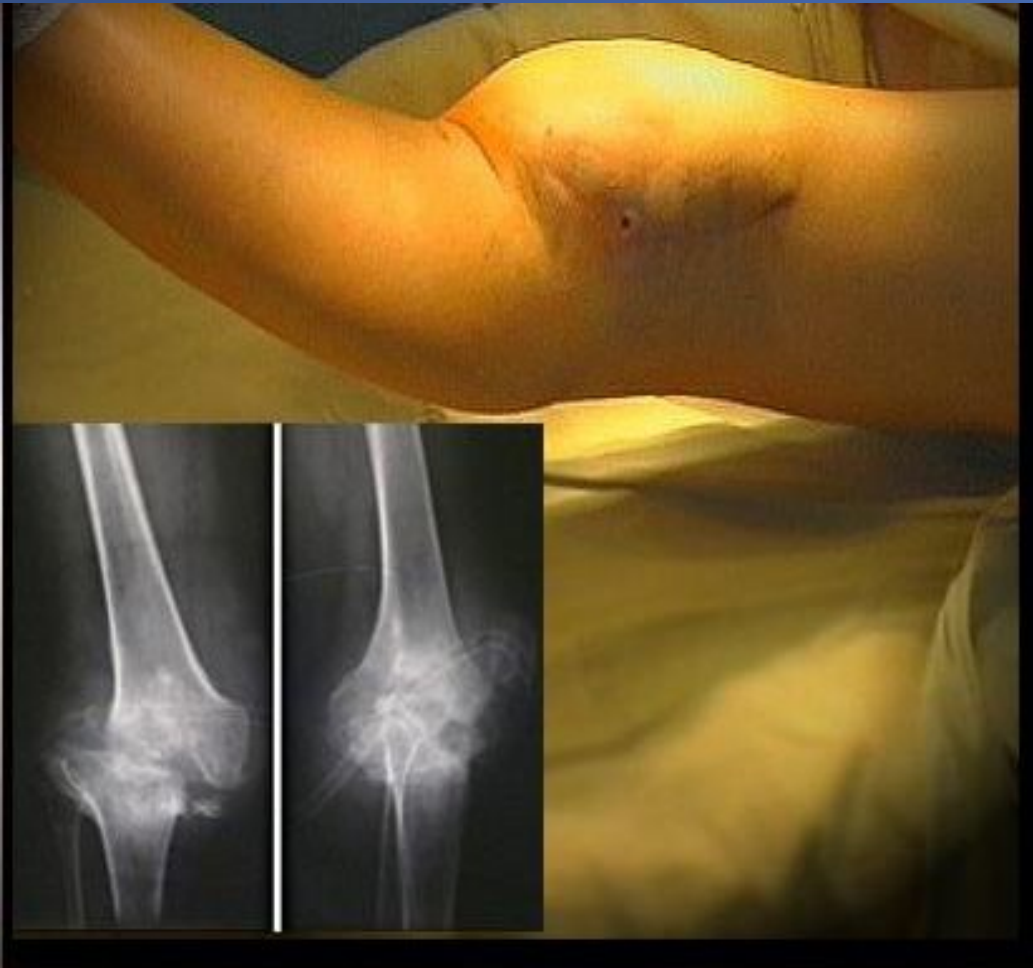Операция завершается проточно-аспирационным дренированием, которое проводится до полной ликвидации воспалительного процесса.

Иммобилизацию сустава и артродез выполняют при помощи аппарата внешней фиксации.

Рана закрывается одним из методов кожной пластики с восстановлением капсулы сустава и мягких тканей параартикулярной области.



# Остеоартрит

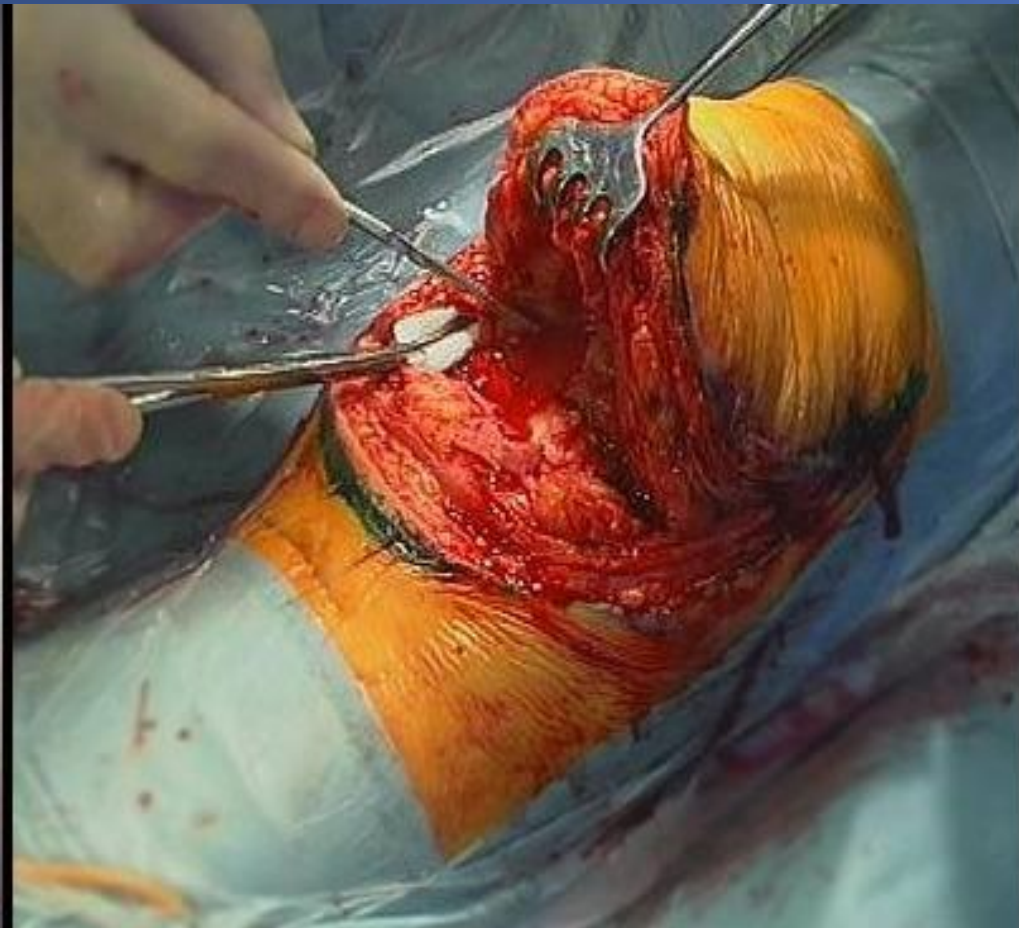

У больных с остеоартритом отмечается гнойно-некротическое поражение всего сустава с распространением остеомиелитического процесса на эпифизы и эпиметафизы костей, образующих сустав.

Характер поражения варьируется от деструкции суставной поверхности до полного разрушения всей кости.

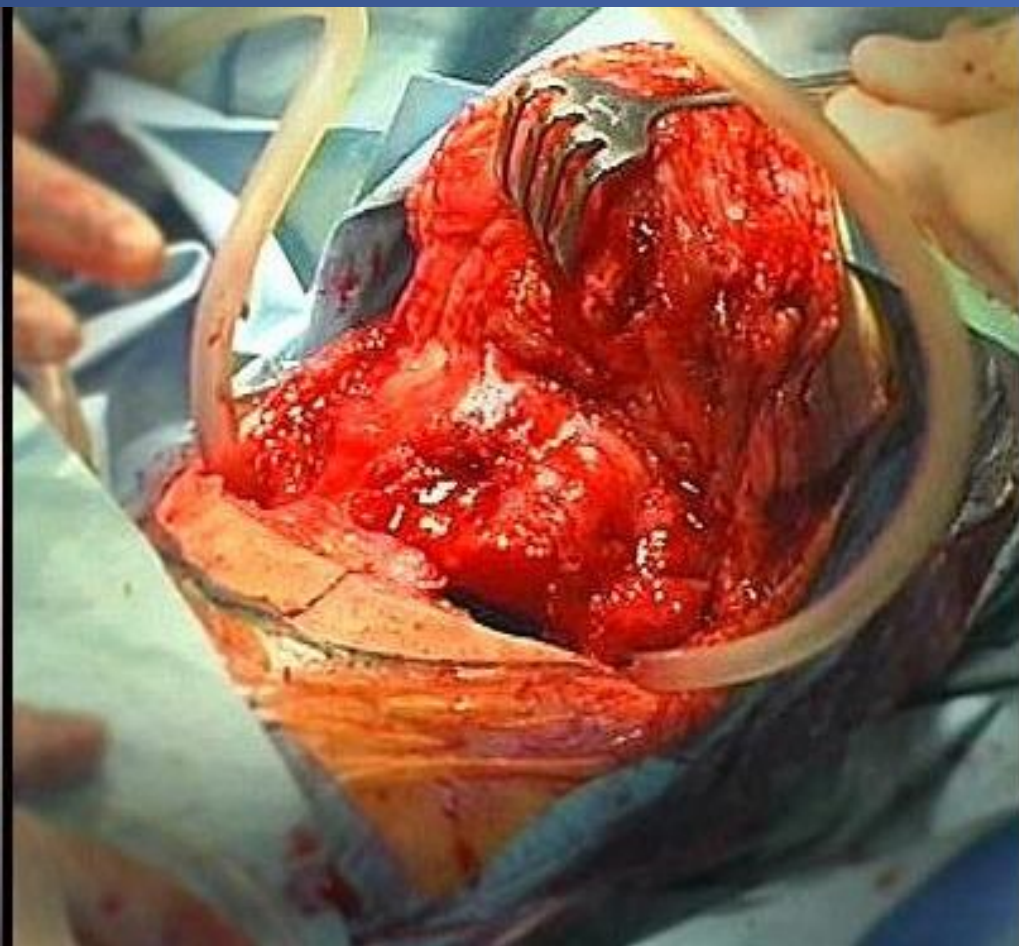


# *Вскрытие гнойного очага*



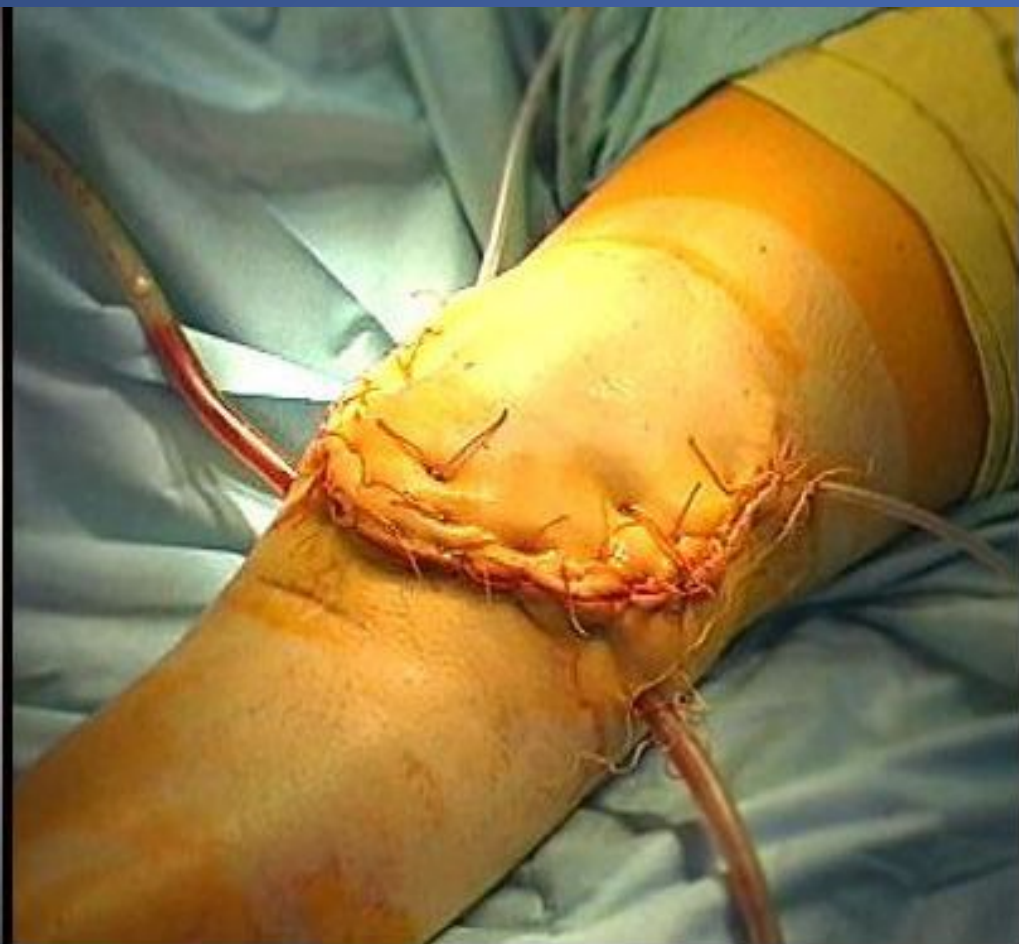Хирургическое лечение заключается в широком раскрытии гнойного очага с иссечением нежизнеспособных мягких тканей.

# Дренирование гнойной полости сустава



При этом образуются обширные раневые поверхности и дефекты костей.

# *Пластическое закрытие раны*

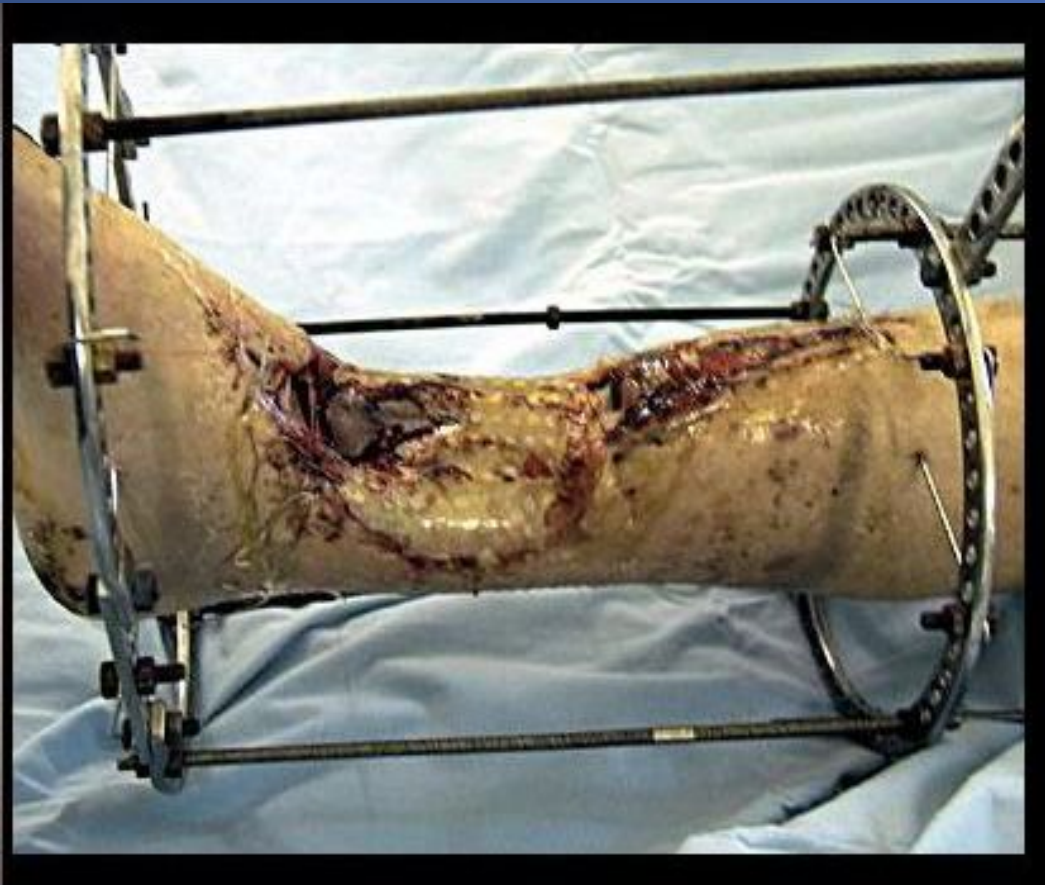


Выбор восстановительной операции зависит от величины образовавшегося дефекта ткани.

При этом используют различные пластические операции: от пластики свободным расщепленным кожным лоскутом в нефункциональной зоне до пересадки васкуляризованных лоскутов.



# *Компрессионный артродез аппаратом внешней фиксации*



При дефекте кости до 3 см производят компрессионный артродез аппаратом внешней фиксации.

При дефекте кости свыше 3 см производят дозированную компрессию костных фрагментов с последующим артродезом.

Дефект длинной кости и укорочение конечности восстанавливается методом дистракционного остеосинтеза по Илизарову.

Применение описанных методов лечения гнойных артритов крупных суставов позволяет ликвидировать гнойный очаг и восстановить опороспособность пораженной конечности.