

РАНЫ, РАНЕНИЯ

Презентацию подготовила ученица
11Б класса 274 школы
Кудряшова Марина



- Раны - повреждения тканей организма вследствие механического воздействия, сопровождающиеся нарушением целостности кожи и слизистых оболочек. Наблюдаются часто в быту, реже на производстве. Раны сопровождаются кровотечением, болью, нарушением функции поврежденного органа и могут осложниться инфекцией.



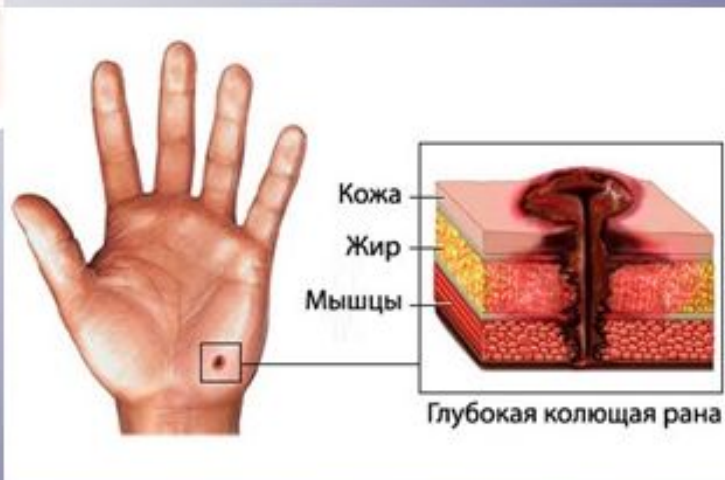
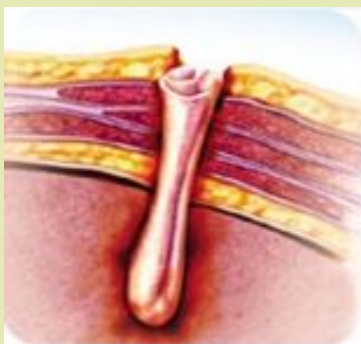Раны различают:

1. Колотые
2. Ушибленные
3. Резаные
4. Скальпированные
5. Огнестрельные



Колотые раны

Характеризуются небольшой зоной повреждения тканей. Раны в области грудной клетки и живота могут представлять большую опасность, так как при длинном ранящем орудии возможны повреждения внутренних органов груди и живота. При колотых ранениях конечностей оказание неотложной помощи необходимо в случаях, когда имеется повреждение магистральных сосудов и нервов. В более поздний период неотложная помощь может понадобиться в связи с развитием инфекции и наличием нестерпимой боли, высокой температуры.



[В
содержание](#)



Ушибленные раны

Возникают под воздействием тупого ранящего орудия большой массы или обладающего большой скоростью. Форма их неправильная (извилистая, звездчатая), края неровные. Наблюдается при автотравмах, сдавливании тяжелыми предметами. Обычно сильно загрязнены. Наличие в ране большого количества омертвевших ушибленных тканей делает эти раны особенно опасными в отношении развития инфекции.

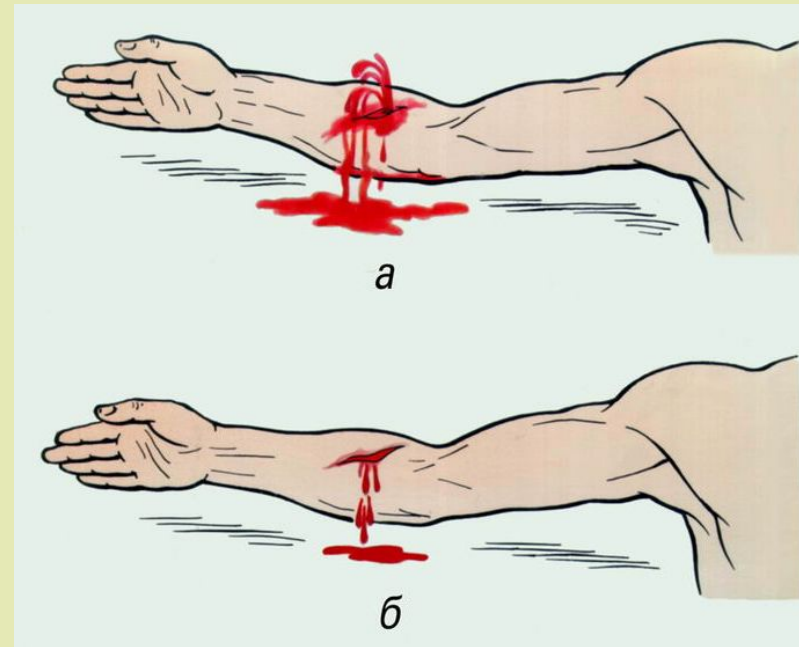
Разновидностью ушибленных ран являются рваные и рвано-ушибленные раны.

[В содержание](#)



Резаные раны

Резаные раны - результат воздействия острого режущего орудия (нож, стекло, металлическая стружка). Размер их не менее 0,5 см. Эти раны наиболее благоприятны в плане заживления. Могут сопровождаться значительной кровопотерей, если даже не повреждены крупные сосуды, так как сосуды стенок и дна раны длительно зияют. Разновидностью резаных ран являются рубленые раны.



[В содержание](#)

Скальпированные раны

Скальпированная рана характеризуется полной или частичной отслойкой кожи головы и сухожильного шлема от наружной поверхности черепа, без существенного их повреждения.

Такие раны возникают при попадании длинных волос в движущиеся механизмы станков и других машин, под колёса автомобиля. Эти раны обычно сильно загрязнены землёй, смазочными материалами, промышленной пылью и инородными телами.

[В содержание](#)



Огнестрельные раны

В мирное время наиболее часто встречаются дробовые ранения, значительно реже пулевые и крайне редко осколочные. Являются результатом случайного выстрела на охоте, неосторожного обращения с охотничьим оружием либо следствием преступных действий. При дробовом ранении, нанесенном с близкого расстояния, образуется огромная рваная рана. При пулевых ранах входное отверстие округлой формы и немного больше диаметра пули. Осколочные ранения неправильной формы и сопровождаются большим разрушением ткани.

[В содержание](#)

