

СПАЗМОФИЛИЯ У ДЕТЕЙ



СПАЗМОФИЛИЯ

— заболевание детей, преимущественно раннего возраста, характеризующееся склонностью к тоническим и тонико-клоническим судорогам и другим проявлениям нервно-мышечной возбудимости вследствие понижения ионизированного к



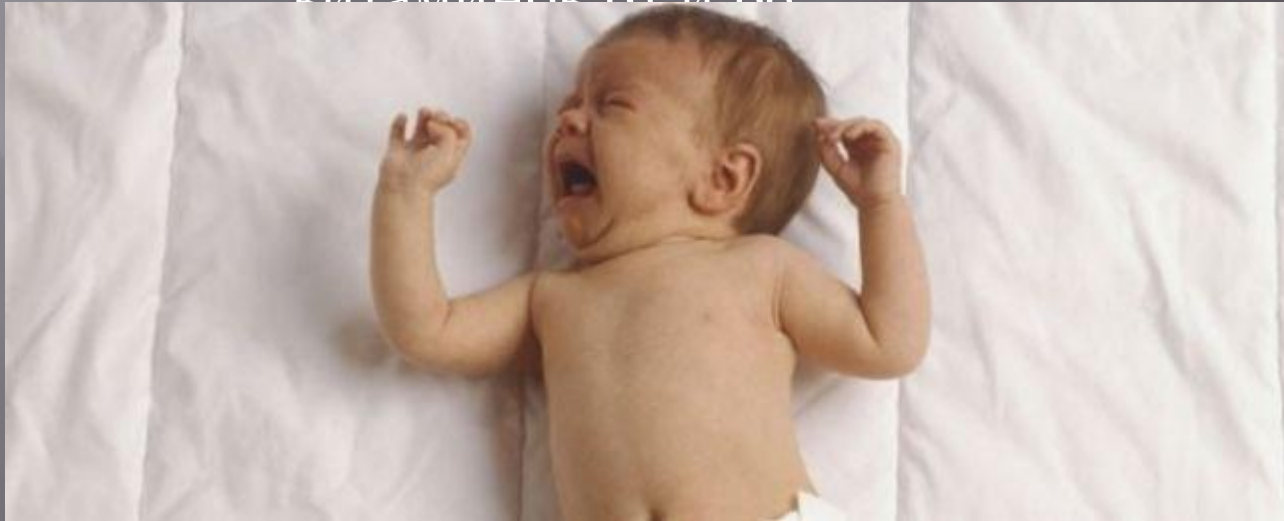Формы спазмофилии:

- Скрытая- менее опасна для жизни пациента
- Явная- представляет собой реальную угрозу для жизни ребенка



ЭТИОЛОГИЯ

Спазмофилия возникает в связи с остро развившейся гипокальциемией на фоне электролитного дисбаланса и алкалоза, причиной которых является быстрое, почти внезапное увеличение количества активного метаболита витамина D в крови. Имеют значение и другие механизмы развития гипокальциемии, которые могут быть обусловлены нарушением функций паращитовидных желез, снижением всасывания кальция в кишечнике или повышенным выделением его с мочой. Среди дополнительных причин развития судорожной готовности детей следует назвать снижение в крови уровня магния, натрия, хлоридов, витаминов B1 и B6.



Пациент

Витамин Д



способствует
отложению
кальция в
кости

Витамин
Д



увеличивает
высвобождение
фосфора в
почках



Что важно в
развитии
опухоль



это приводит к
судорогам и
повышению
нервно-
мышечной
возбудимости

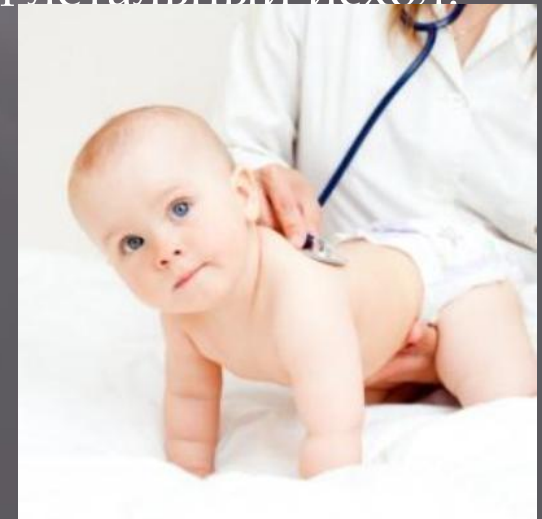
ЛАТЕНТНАЯ ФОРМА СПАЗМОФИЛИИ

: Симптом Хвостека — при поколачивании перед ухом в области распространения ветвей лицевого нерва, появляются молниеносные сокращения лицевой мускулатуры в области рта, носа, нижнего века.
Симптом Труссо — при сдавливании плеча эластическим жгутом в течение 3-х минут возникает судорожное сведение пальцев руки в виде «руки акушера».
Симптом Маслова — при легком уколе иглой кожи ребенка со спазмофилией отмечается остановка дыхания на высоте вдоха; у здорового ребенка такое раздражение вызывает учащение и углубление дыхания. Феномен Люста — быстрое отведение стопы при ударе ниже головки малоберцовой кости.




ЯВНАЯ ФОРМА СПАЗМОФИЛИИ

: Ларингоспазм – остро наступающее сужение голосовой щели - возникает внезапно при определенных обстоятельствах. Умеренно выраженный спазм сопровождается бледностью и затрудненным звучным или хриплым вдохом с последующим шумным дыханием. При полном закрытии голосовой щели ребенок синеет, пугается, «ловит воздух ртом»; покрывается холодным потом, возможна потеря сознания на короткое время. Через несколько секунд слышен шумный вдох, постепенно дыхание восстанавливается, после чего ребенок часто засыпает. Приступ ларингоспазма обычно заканчивается благоприятно, но может рецидивировать, особенно при неадекватном лечении. Крайне редко при длительной остановке дыхания возможен летальный исход.



Явная форма спазмофилии:

- ▣ Карпопедальный спазм — тонические сокращения мышц кистей и стоп. Конечности согнуты в крупных суставах, плечи прижаты к туловищу, кисти опущены (ладонное сгибание), пальцы собраны в кулак или при тыльном сгибании I, IV и V пальцев II и III разогнуты («рука акушера»). Стопа в состоянии подошвенного сгибания, пальцы поджаты (pes equinus). Карпопедальный спазм имеет различную длительность. Он наблюдается часто при переодевании ребенка, может исчезать мгновенно или длиться несколько минут, часов и дней. В последнем случае появляется реактивный отек тыла кисти и стопы в виде упругой подушечки. Возможны спазмы и других мышц: глазных с развитием преходящего косоглазия, жевательных с тризмом и ригидностью затылка и т. д. Особенно опасен спазм дыхательной мускулатуры, приводящей к нарушению ритма дыхания, задержке его и остановке, а также сердечной мышцы с угрозой остановки сердца. Не исключаются спазмы гладкой мускулатуры вызывающие расстройства мочеиспускания и неустойчивого стула.



Диагностика.

- Спазмофилию диагностируют на основании типичной клинической картины в виде признаков повышенной нервно-мышечной возбудимости, периодически возникающих спастических состояний отдельных мышечных групп (мимических, гортанных, дыхательных, скелетных). Подтверждается диагноз наличием гипокальциемии в сочетании с гиперфосфатемией, нарушением баланса электролитов крови, алкалозом. Кроме того, учитывают возраст ребенка, время года, а также клинические и рентгенологические симптомы, свидетельствующие о периоде реконвалесценции рахита.



Лечение

- ▣ Общие клонико-тонические судороги, ларингоспазм и потеря сознания с остановкой дыхания требуют срочных реанимационных мер: проведения искусственного дыхания рот в рот или рот в нос, организации борьбы с гипоксией (масочная ингаляция 100% кислорода), введения противосудорожных препаратов. Из них наиболее эффективный 0,5% раствор седуксена внутримышечно или внутривенно, реже в язык: детям до 3 мес - по 0,3 - 0,5мл, до 1 года - 0,5 - 1,0 мл, до 5 лет - 1,0 - 1,5 мл, до 10 лет- 1,5 - 2,0 мл. Препарат оказывает немедленный эффект, но действие его кратковременно - до 30 мин. Тем не менее за это время можно провести необходимые исследования и уточнить происхождение судорог. Препарат можно вводить повторно или давать через рот.



ЛЕЧЕНИЕ

Хороший эффект дает одномоментное введение обоих препаратов, даже в одном шприце (детям 1 - 2 лет жизни 0,5 мл седуксена и 2,0 мл ГОМК внутримышечно).

Возможно применение клизм из 2% раствора подогретого до 38 - 40 °С хлоралгидрата (20 - 30 мл), а также 25% раствора сульфата магния внутримышечно (0,2 мл/кг с 2 мл 0,5-1% раствора новокаина). После экстренного определения уровня кальция в крови внутривенно вводят 10% раствор кальция хлорида или глюконата: детям до 6 мес - по 0,05 мл, до 1 года - по 0,5-1,0 мл, до 3 лет - 1-2 мл. В дальнейшем 5% или 10% раствор хлорида кальция назначают внутрь по 1 чайной ложке 3 раза в день после еды вместе с молоком в течение 7-10 дней. С диагностической и лечебной целью производят спинномозговую пункцию.



Прогноз спазмофилии

- ▣ При спазмофилии прогноз, как правило, благоприятный. Большое значение в исходе тяжелых ее проявлений имеет правильно организованная вторичная профилактика. В редких случаях может наступить летальный исход вследствие асфиксии при затянувшемся ларингоспазме, остановки сердца или дыхания.

