



Кожа.

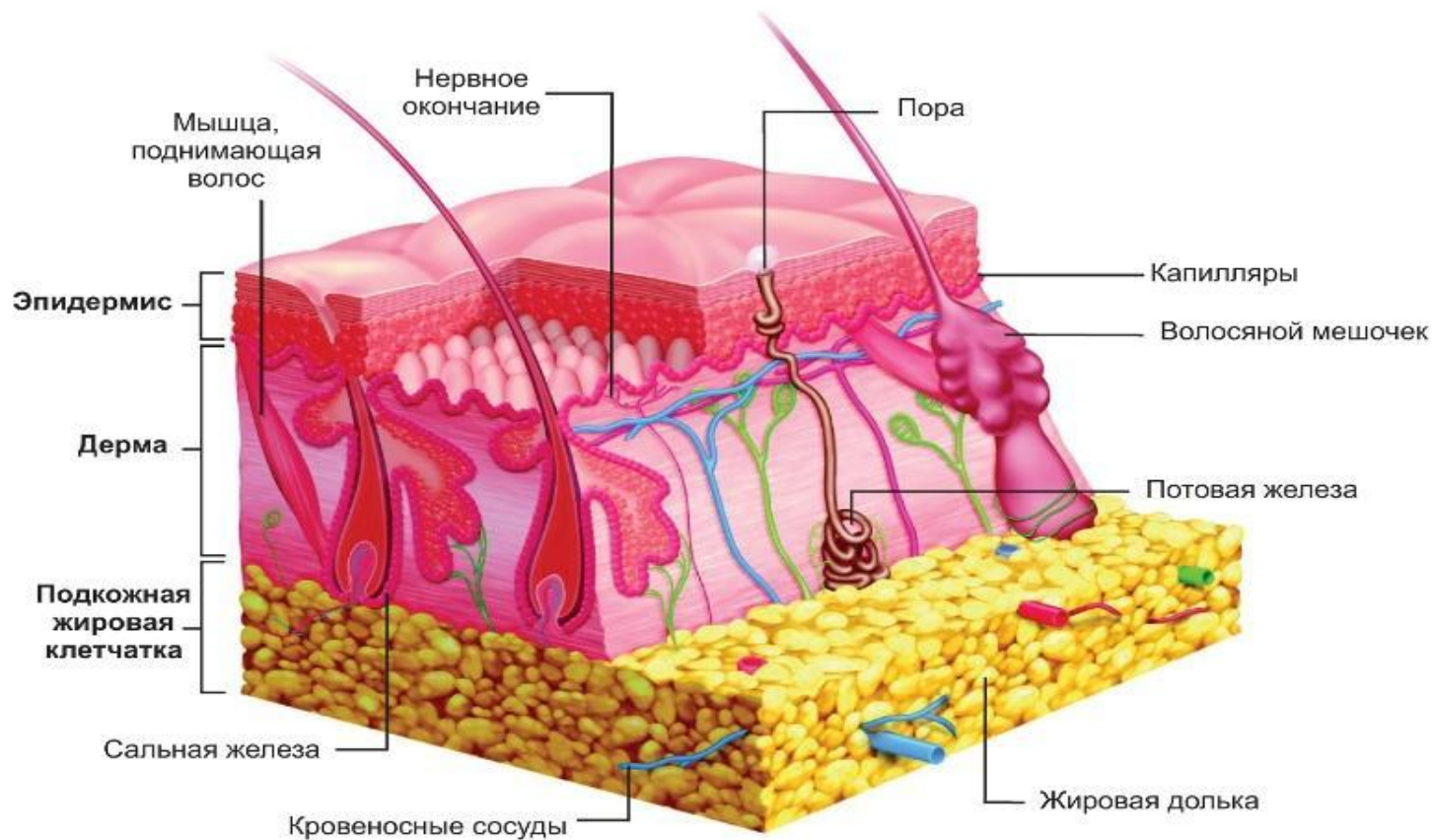
Строение. Функции.

Кожа состоит из трех слоев:

1. Эпидермис

2. Дерма

3. Гиподерма или подкожная жировая клетчатка



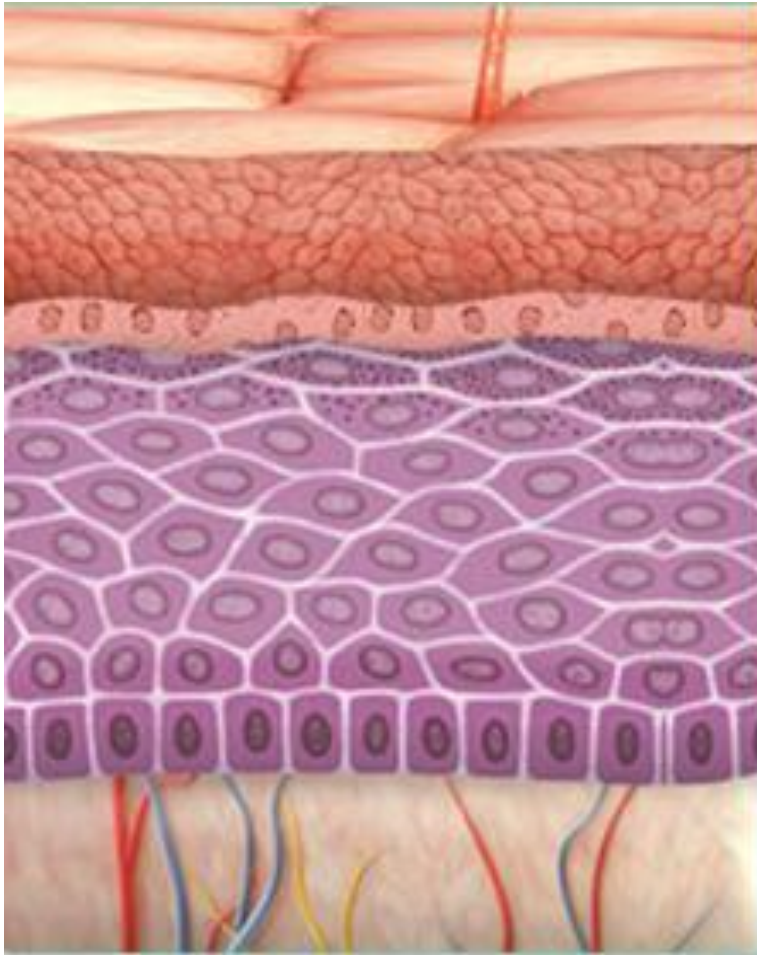
**Эпидермис (от греч. ері – «на»,
derma – «кожа»).**

**Самый верхний, постоянно обновляющийся
слой кожи. Выполняет функцию защитного
барьера для организма.**

**Эпидермис состоит из пяти слоев. Их
называют:**

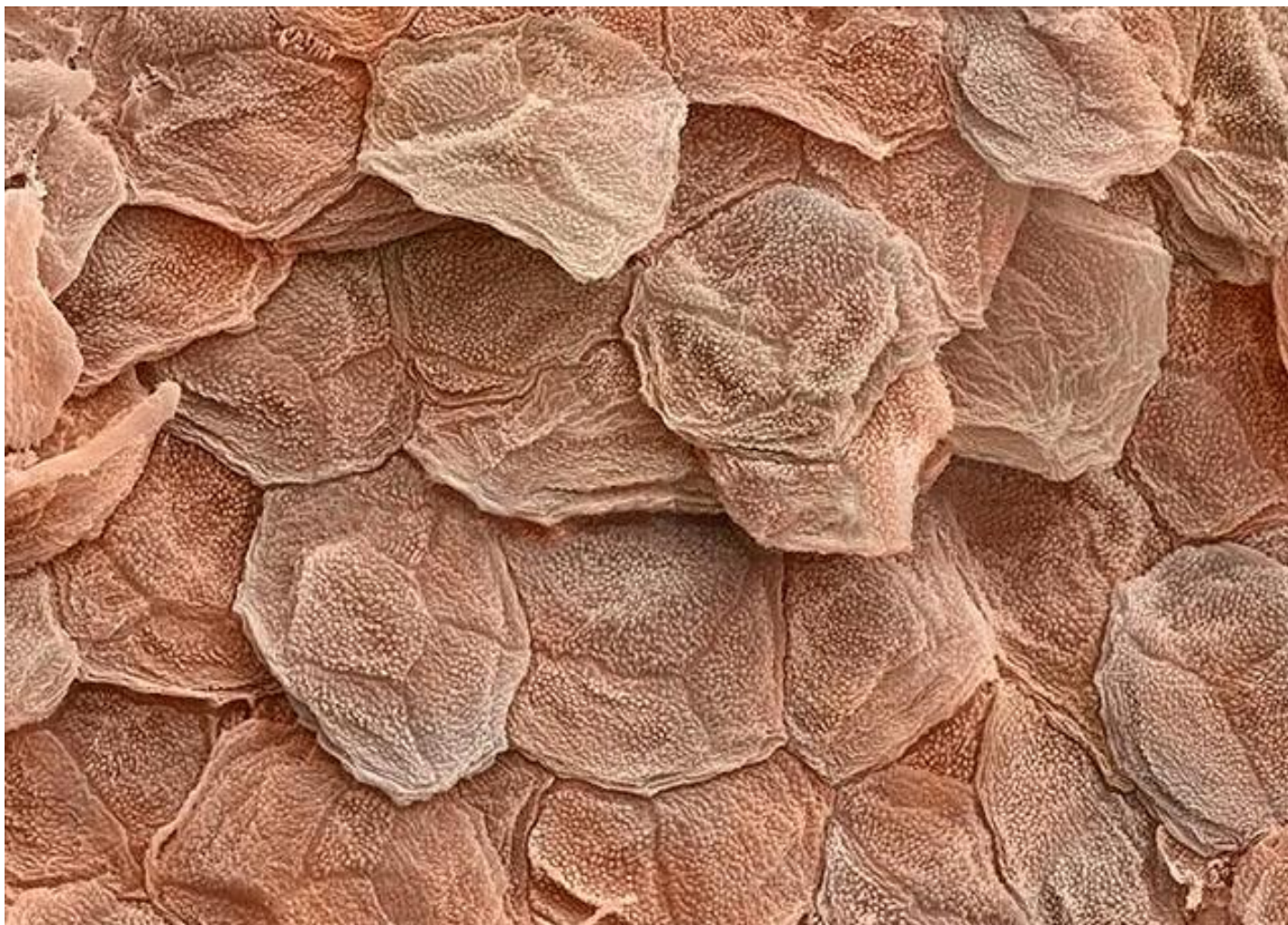- **роговой;**
- **блестящий;**
- **зернистый;**
- **шиповатый;**
- **базальный.**

Слои эпидермиса



- ← Роговой
- ← Блестящий
- ← Зернистый
- ← Шиповатый
- ← Базальный
- ← Дерма

Роговой слой

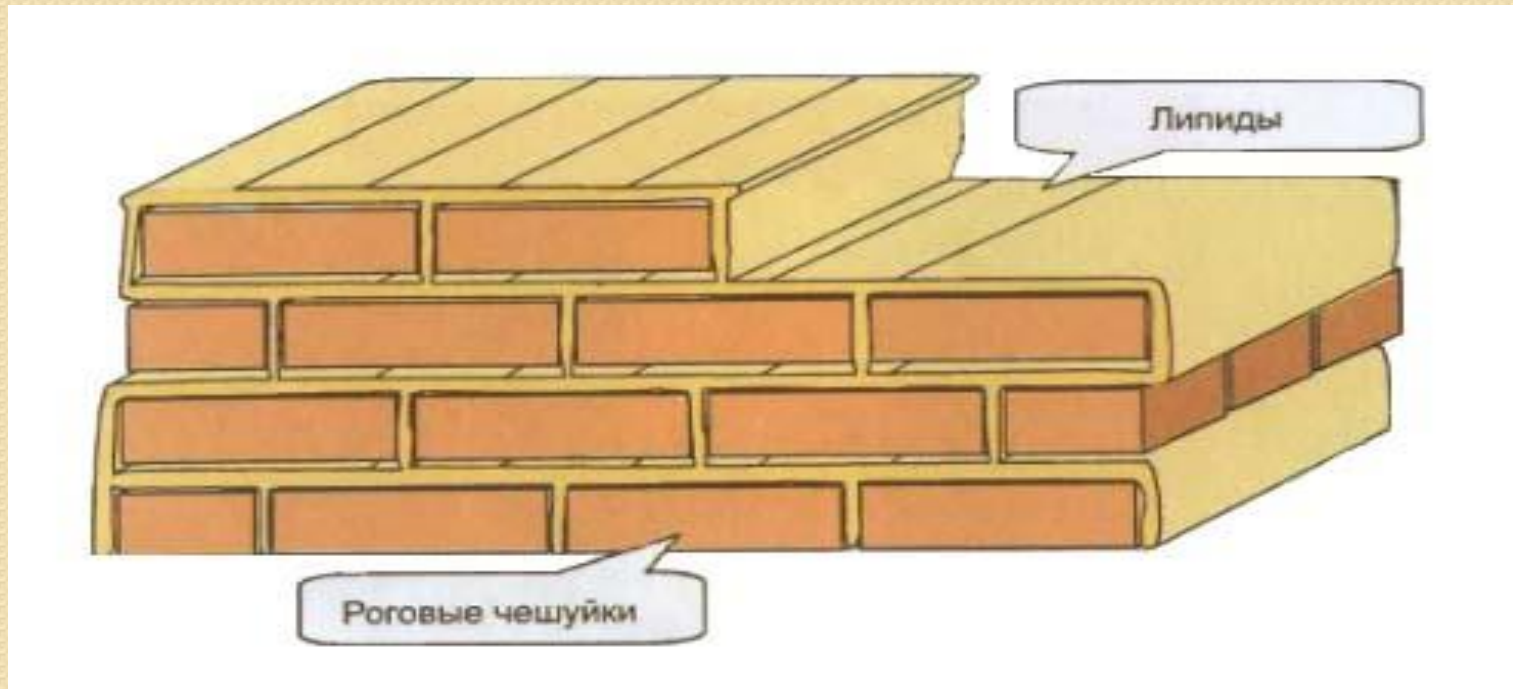


*Роговой слой (от лат. *stratum* – «слой», *cornu* – «рог») – это тончайшая пленка на поверхности кожи , которую можно приподнять иголкой и которая образует стенку пузырей при ожоге.*

Представлен пластинами полупрозрачных чешуек (корнеоцитов), которые построены из белка кератина. Когда-то роговые чешуйки были живыми клетками, но в процессе развития утратили ядро и клеточные органеллы. Главная задача этих мертвых клеток – защищать то, что находится под ними.

ПОДЪЕМ РОГОВОГО СЛОЯ «КИРПИЧИ И ЦЕМЕНТ»

Роговые чешуйки плотно прилегают друг к другу, соединяясь специальными выростами на оболочке. А все пространство между слоями роговых чешуек заполнено веществом, представляющим собой смесь липидов (жиров). Межклеточное вещество выполняет ту же роль, что цементная кладка в кирпичной стене, т. е. скрепляет роговые чешуйки между собой и обеспечивает целостность всей структуры.



Обладея водоотталкивающими свойствами, межклеточное вещество рогового слоя не пускают в кожу воду и водорастворимые вещества, равно как и не допускает чрезмерной потери воды из глубины кожи. Именно благодаря роговому слою кожа является надежным барьером, ограждающим нас от окружающей среды.

Блестящий слой

Блестящий слой (stratum lucidum) виден в участках наиболее развитого эпидермиса, т. е. на ладонях и подошвах, где состоит из 3-4 рядов вытянутых по форме слабо контурированных клеток, содержащих элейдин, из которого в дальнейшем образуется кератин. Ядра в верхних слоях клеток отсутствуют.

Зернистый слой

Зернистый слой (*stratum granulosum*) состоит из 2-3 рядов клеток. В клетках зернистого слоя под микроскопом четко определяются «зерна» белка кератина. Он обладает способностью вызывать агрегацию кератиновых фибрилл, образуя таким образом кератин роговых чешуек. Вторая особенность клеток зернистого слоя – в их цитоплазме присутствуют кератиносомы или тельца Одланда (*Odland body*), содержимое которых (гликолипиды, гликопротеиды, свободные стеринны, гидролитические ферменты) выделяется в межклеточные пространства, где из него формируется пластинчатое цементирующее вещество. Клетки здесь уже не делятся.

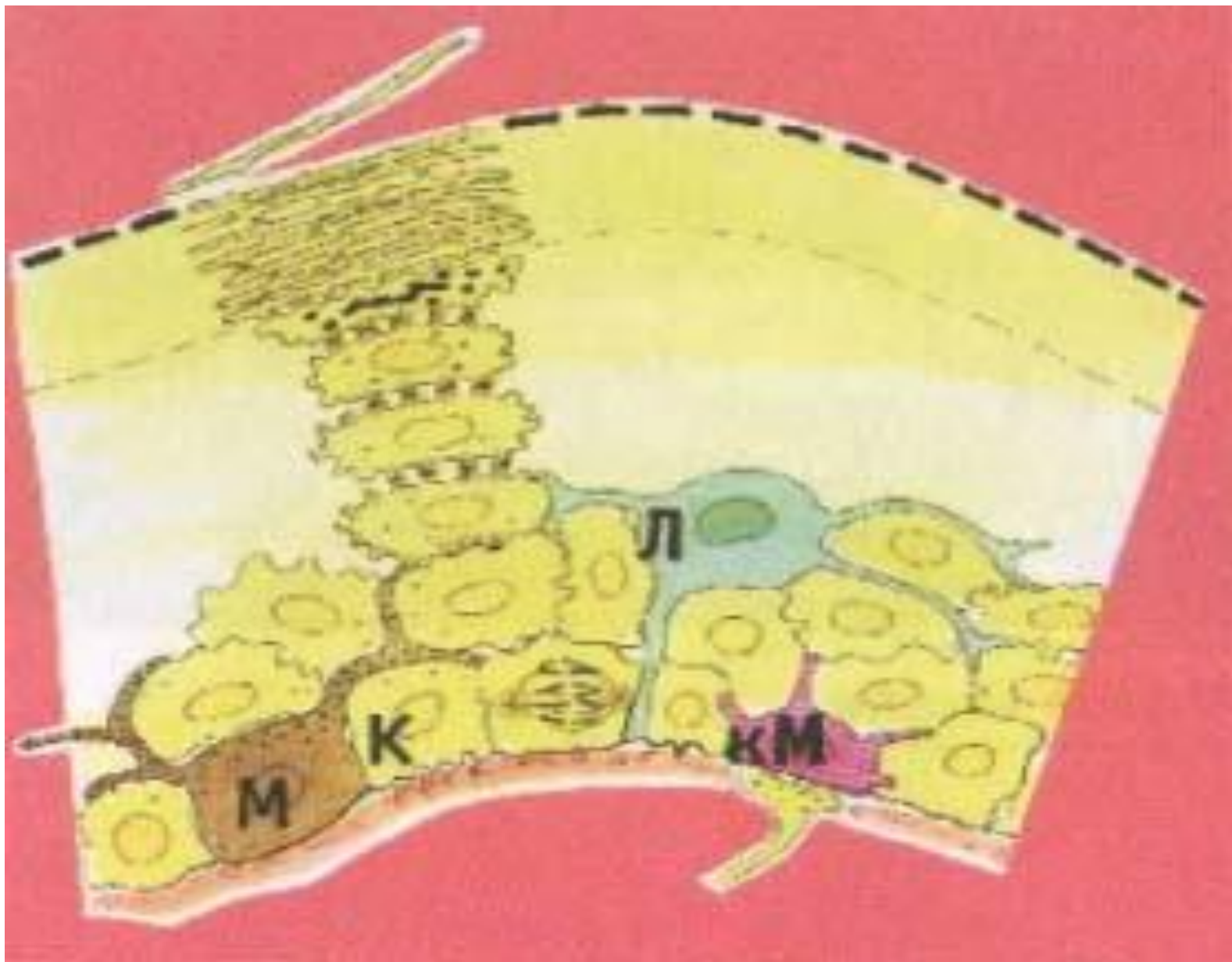
Шиповатый слой

Непосредственно над базальным слоем кератиноциты увеличиваются в размере и формируют шиповатый слой (stratum spinosum), состоящий из 3-6 (иногда 15) рядов шиповатых кератиноцитов, постепенно уплощающихся к поверхности кожи.. Базальный и шиповатый слои называют ростковым слоем Мальпиги, так как в них встречаются митозы, причем в шиповатом – только при обширных повреждениях эпидермиса. За счет этого происходят формирование и регенерация эпидермиса.

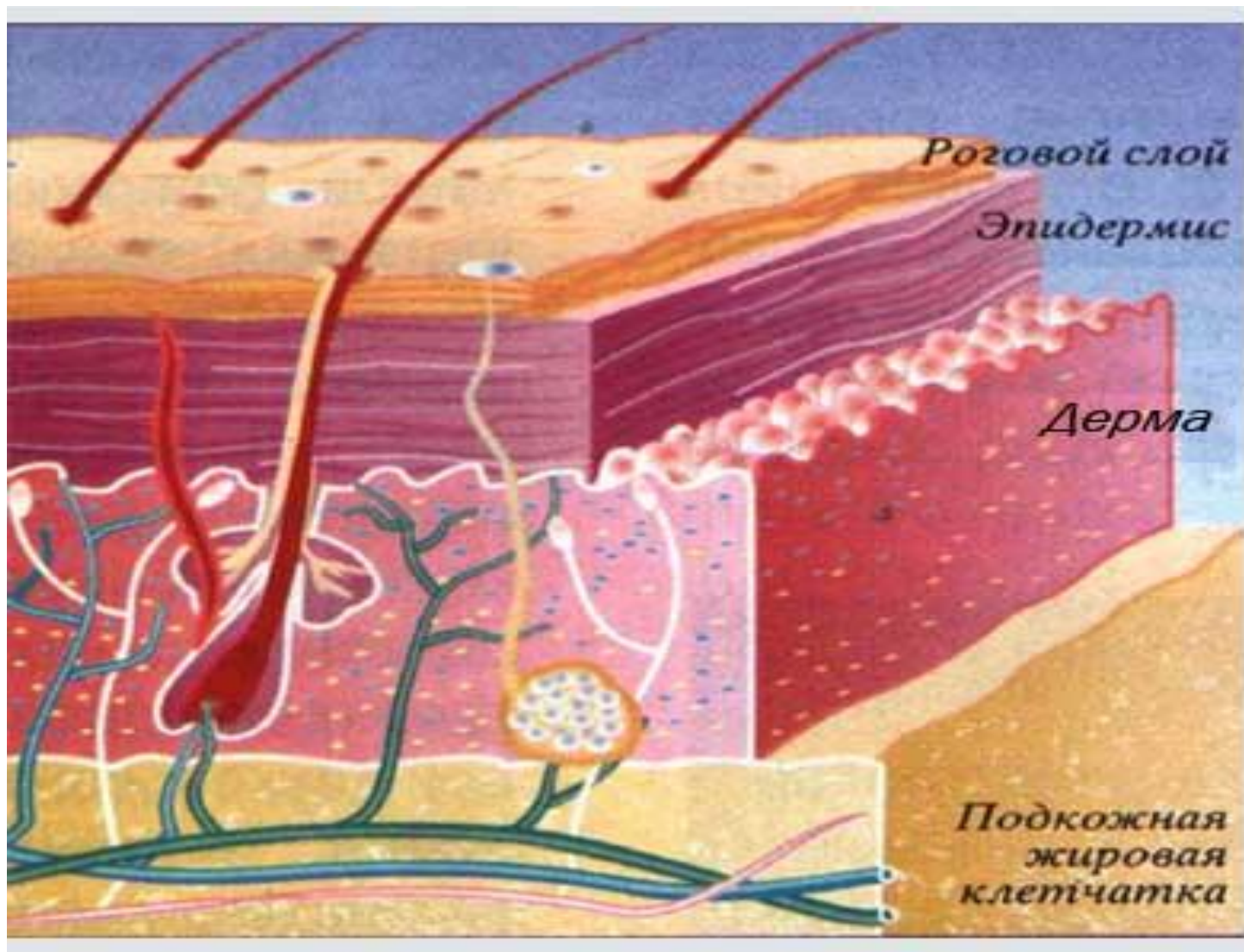
Базальный слой


Основа эпидермиса – его самый внутренний базальный слой (*stratum basale syn. germinativum*), состоящий из 1 ряда мелких клеток цилиндрической формы, располагающихся в виде частокола и называемых базальными кератиноцитами. От того, насколько интенсивно делятся клетки базального слоя, зависит скорость обновления кожи.

Между кератиноцитами сидят клетки ответственные за образование пигмента (меланоциты), немного выше располагаются иммунные клетки, отвечающие за распознавание чужеродных веществ и микроорганизмов (клетки Лангерганса). Еще один тип клеток, обнаруженных в эпидермисе, - клетки Меркеля – отвечающие за тактильную чувствительность.



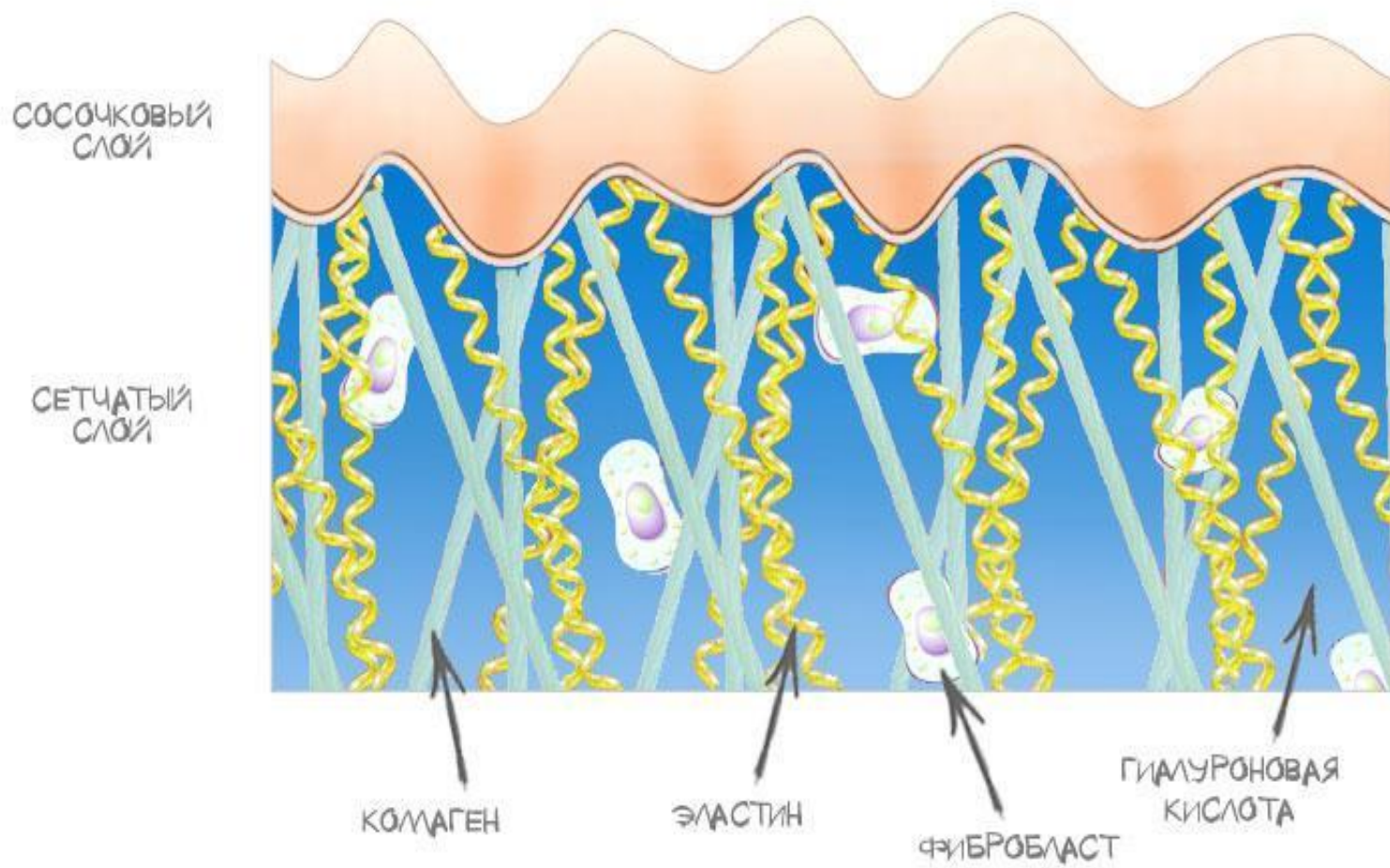
Дерма






Дерма – мягкий матрас, на котором покоится эпидермис. От эпидермиса дерма отграничена базальной мембраной. В ней находятся кровеносные и лимфатические сосуды, которые питают кожу, в то время как эпидермис лишен сосудов и полностью зависит от дермы. Основу дермы составляют особые волокна, построенные из белков. Волокна, состоящие из белка коллагена (коллагеновые волокна), отвечают за упругость и жесткость дермы, а волокна состоящие из белка эластина (эластиновые волокна), позволяют коже растягиваться и возвращаться в прежнее состояние.

Коллаген и эластин





Между волокнами располагаются основные клетки дермы – фибробласты. Фибробласты – это биосинтетические фабрики, вырабатывающие разнообразные соединения (компоненты межклеточного матрикса дермы, ферменты сигнальные молекулы и прочее).

Сосочковый слой дермы

Представлен рыхлой волокнистой соединительной тканью РВСТ.

Вдаётся в эпидермис специальными выступами – сосочками, через которые происходит питание эпидермиса. С возрастом сосочки уплощаются, питание эпидермиса уменьшается, эпидермис истончается.

Функции сосочкового слоя

дермы:

1. Опорная (на ней лежит базальная мембрана)
2. Трофическая (питание эпидермиса)
3. Иммунная защита
4. Терморегуляция
5. Пластическая (репарация, регенерация)

Сетчатый слой дермы

Представлен плотной неоформленной волокнистой соединительной тканью ПВСТ.

Большое количество хаотично расположенных волокон обеспечивает механическую прочность кожи и ее эластичность.

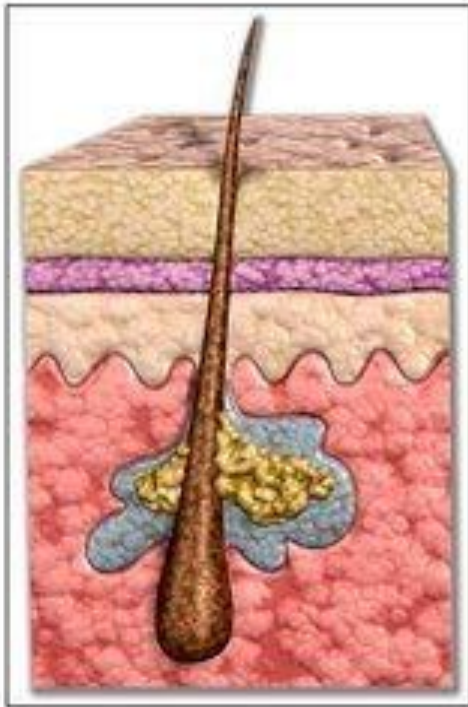
Гиподерма

Представлена жировой тканью, которая состоит из долек, разделенная фиброзной тканью. Внутри дольки лежат жировые клетки – адипоциты (клетки с большой вакуолью, способные накапливать питательные вещества, не делятся) .

Функции гиподермы:

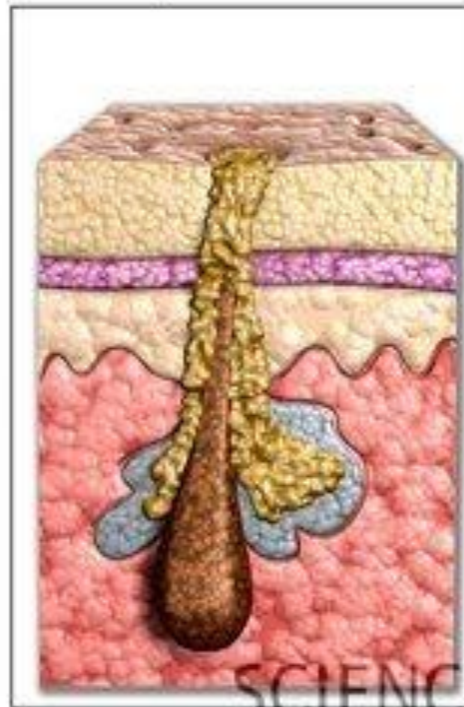
1. Депонирование питательных веществ.
2. Терморегуляция.
3. Механическая защита.
4. Производство гормонов эстрогена и липтин.
5. Эстетическая.

Кожное сало

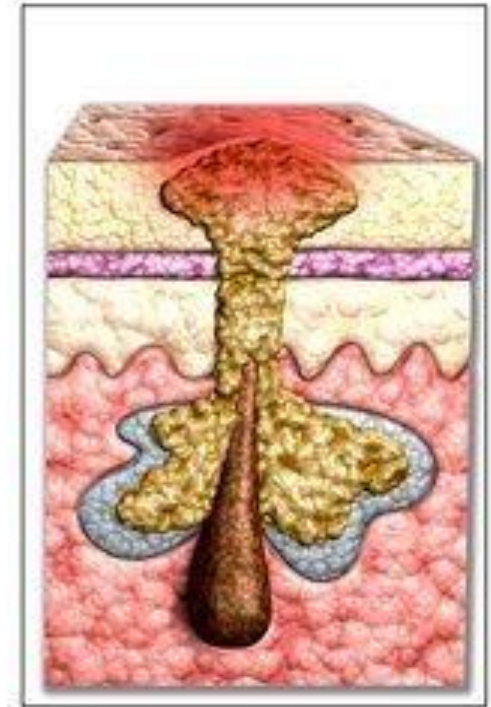


норма

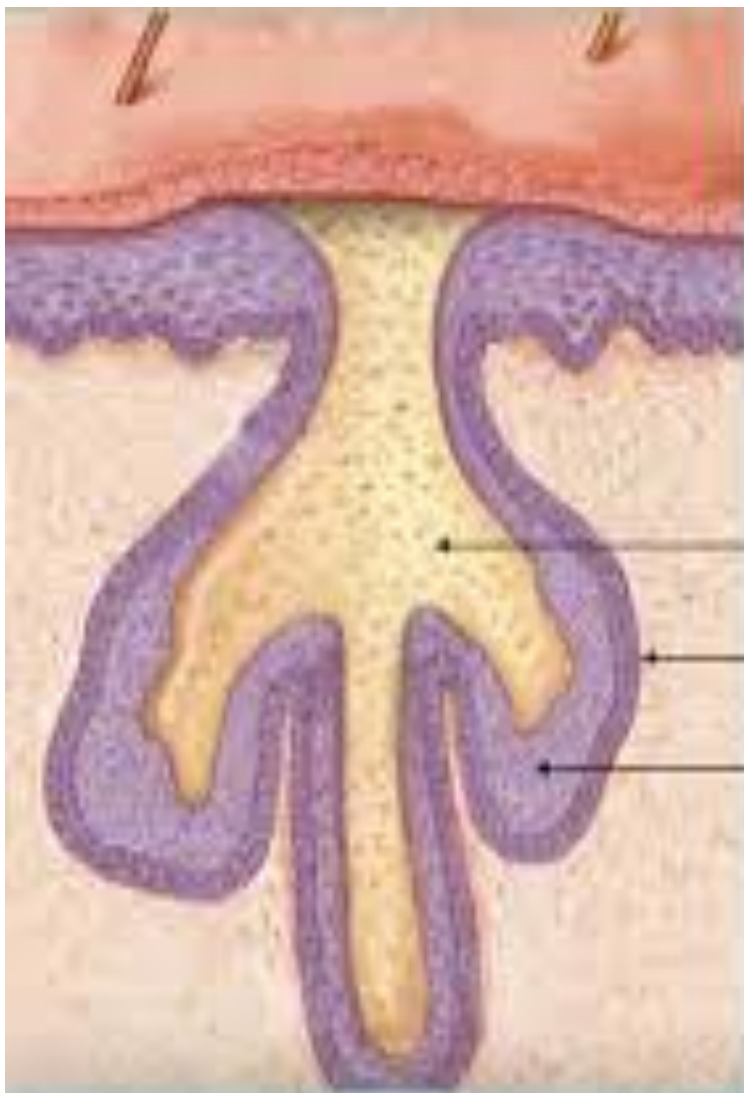
фолликулярный
гиперкератоз.
формирование
комедона



акне



Сальная железа

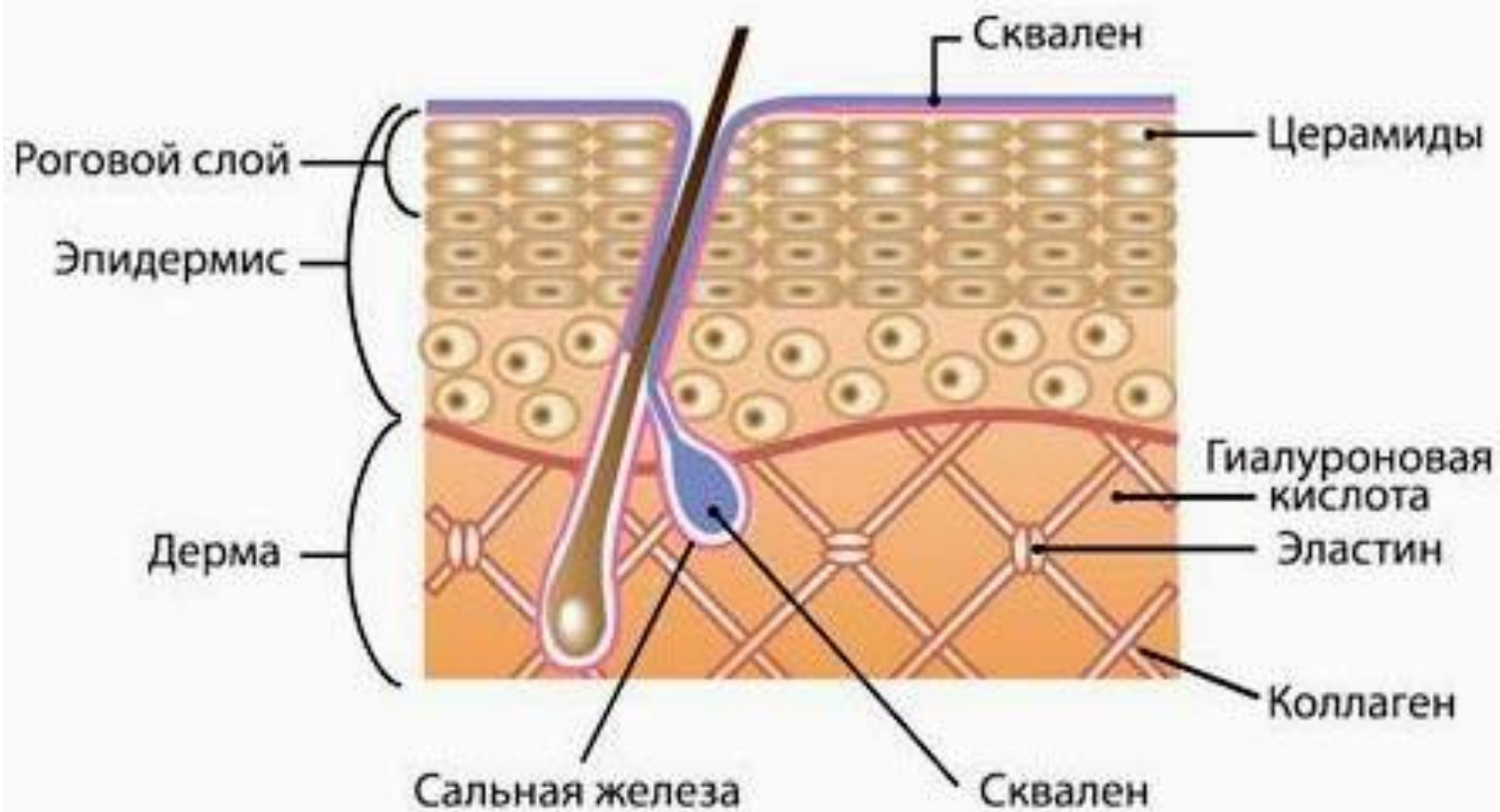



Проток сальной железы

Базальные клетки

Железистые клетки

Сквален в структуре нашей кожи





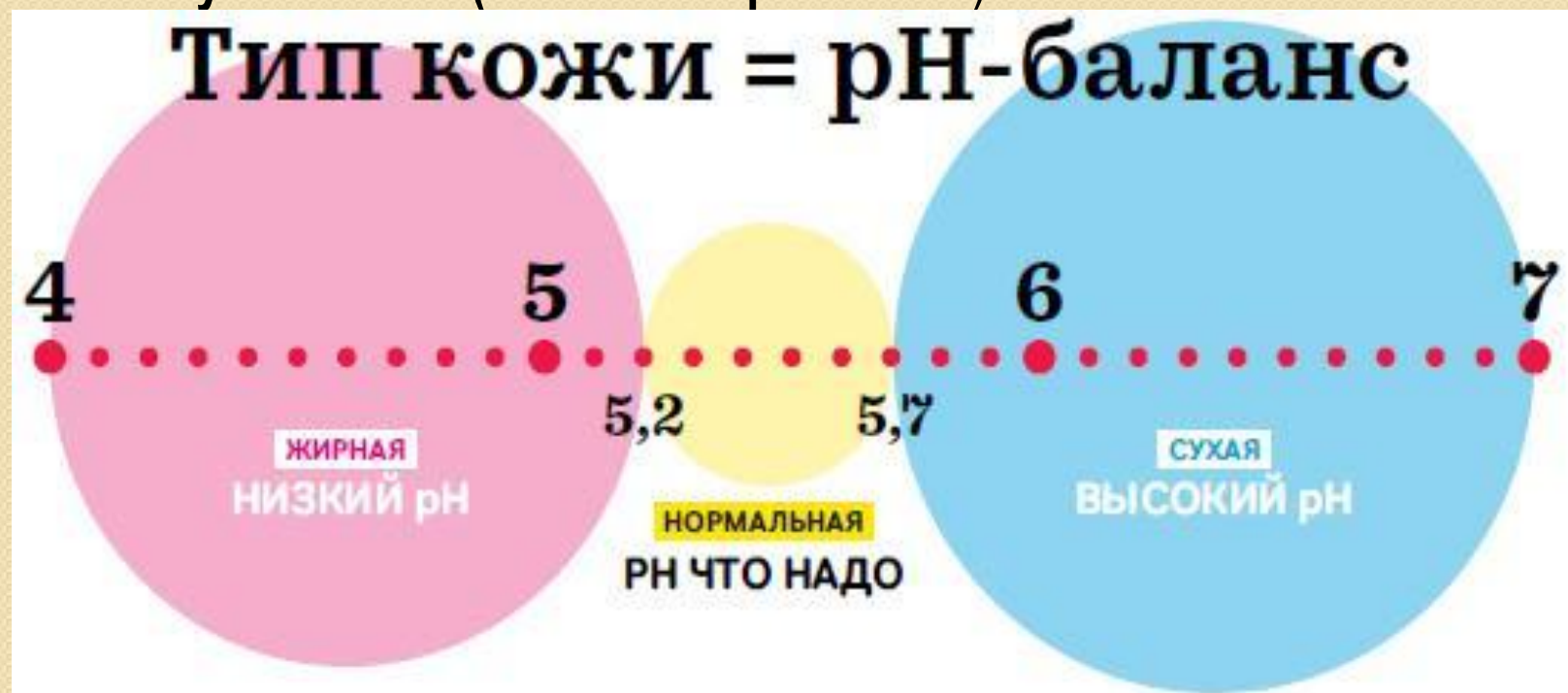Нормально секретирующие сальные железы обеспечивают смягчение верхнего слоя кожи, антимикробную защиту и отчасти помогают роговому слою сдерживать испарение воды.

Выработку кожного сала регулируют мужские половые гормоны – андрогены. Чем выше уровень андрогенов в коже, тем быстрее размножаются клетки сальной железы и тем больше выбрасывается кожного сала на поверхность кожи.

КИСЛОТНАЯ МАНТИЯ

Поверхность нормальной кожи имеет кислую реакцию, и ее pH составляет 5,5 (нейтральный pH равен 7,0, а pH крови – 7,4).

Практически все живые клетки очень чувствительны к изменениям pH и даже небольшое закисление для них губительно. Только кожа, покрытая слоем погибших ороговевших клеток, может себе позволить облечься в кислотную мантию (мантия Маркионины).



Типы кожи

DRY SKIN



Feels Stretchy

NORMAL SKIN



Neither feels stretchy nor oily

COMBINATION SKIN



Feels Oily in T-Zone & dry/normal elsewhere

OILY SKIN



Feels Oily all over

НОРМАЛЬНАЯ КОЖА – КОЖА, У КОТОРОЙ ВОДНО-ЖИРОВОЙ СЛОЙ НЕ НАРУШЕН, ЕЕ ХИМИЧЕСКАЯ РЕАКЦИЯ – КИСЛАЯ, ОНА СОСТОИТ НА 60% ИЗ ВОДЫ, НА 30% ИЗ БЕЛКОВ И НА 10% ИЗ ЖИРОВ.

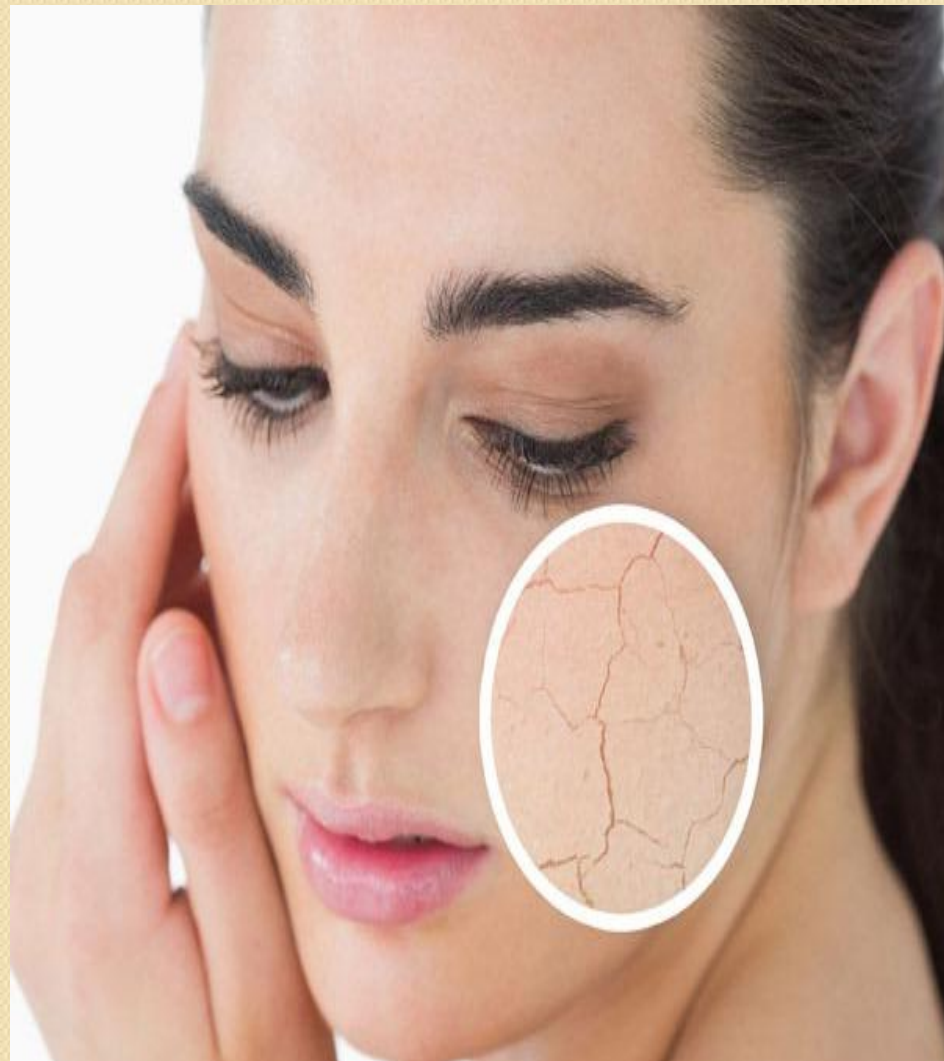Нормальная кожа имеет нормальное салоотделение, эластичность, красивый естественный блеск. Она упругая, гладкая на ней нет морщин и расширенных пор. Хорошо переносит умывание водой и неблагоприятную погоду – ветер, мороз и жару. Для такого типа кожи необходимы процедуры, поддерживающие ее состояние: очищение, увлажнение защита от УФ-излучения.



СУХАЯ КОЖА – КОЖА, У КОТОРОЙ ПОНИЖЕНА ФУНКЦИЯ САЛЬНЫХ ЖЕЛЕЗ.

Внешне сухая кожа тонкая, матовая, легко складывается в морщинки, часто шелушится, плохо переносит умывание водой и непогоду. В ней нарушен водно-жировой обмен. Химическая реакция поверхности кожи всего лишь слегка кислая.

На сухость кожи влияют как внутренние причины – пожилой возраст, нарушения нервной системы, угасание функций половых желез, плохое питание, сердечная недостаточность, - так и внешние, например, частое использование щелочного мыла, спирта, одеколона, воздействие, сухого горячего воздуха.



ЖИРНА КОЖА – КОЖА, У КОТОРОЙ ПОВЫШЕНЫ ФУНКЦИИ САЛЬНЫХ ЖЕЛЕЗ.

На вид жирная кожа толстая, плотная, с жирным блеском, имеет большие поры, часто комедоны, напоминает лимонную корку.

Жирность кожи зависит от возраста, от гормонального статуса и наличия внутренних заболеваний, от внешних условий (воздействия солнца, ветра, соленой воды, употребление в пищу большого количества жиров, углеводов, алкоголя, пряностей).

Жирность кожи косметологи рассматривают как заболевание, которое называется себорей.

