

# Травма грудной клетки

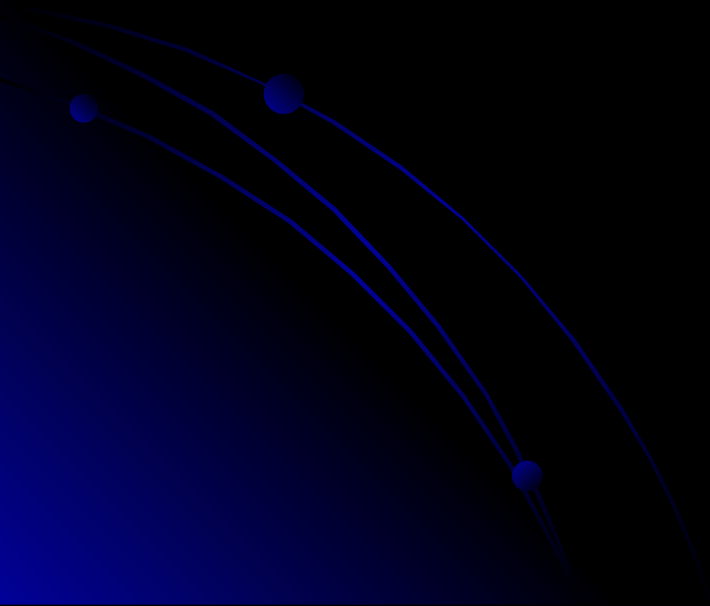


# КЛАССИФИКАЦИЯ ПОВРЕЖДЕНИЙ ГРУДИ

- Изолированные - травма одного органа в пределах одной анатомической области.
- Множественные - травма нескольких органов в пределах одной анатомической области.
- Сочетанная травма - повреждение нескольких органов в разных анатомических областях.
- Комбинированная травма - повреждения, возникающие при воздействии на организм этиологически разных травмирующих факторов.

# КЛАССИФИКАЦИЯ ПОВРЕЖДЕНИЙ ГРУДИ

- ОТКРЫТЫЕ
- ЗАКРЫТЫЕ

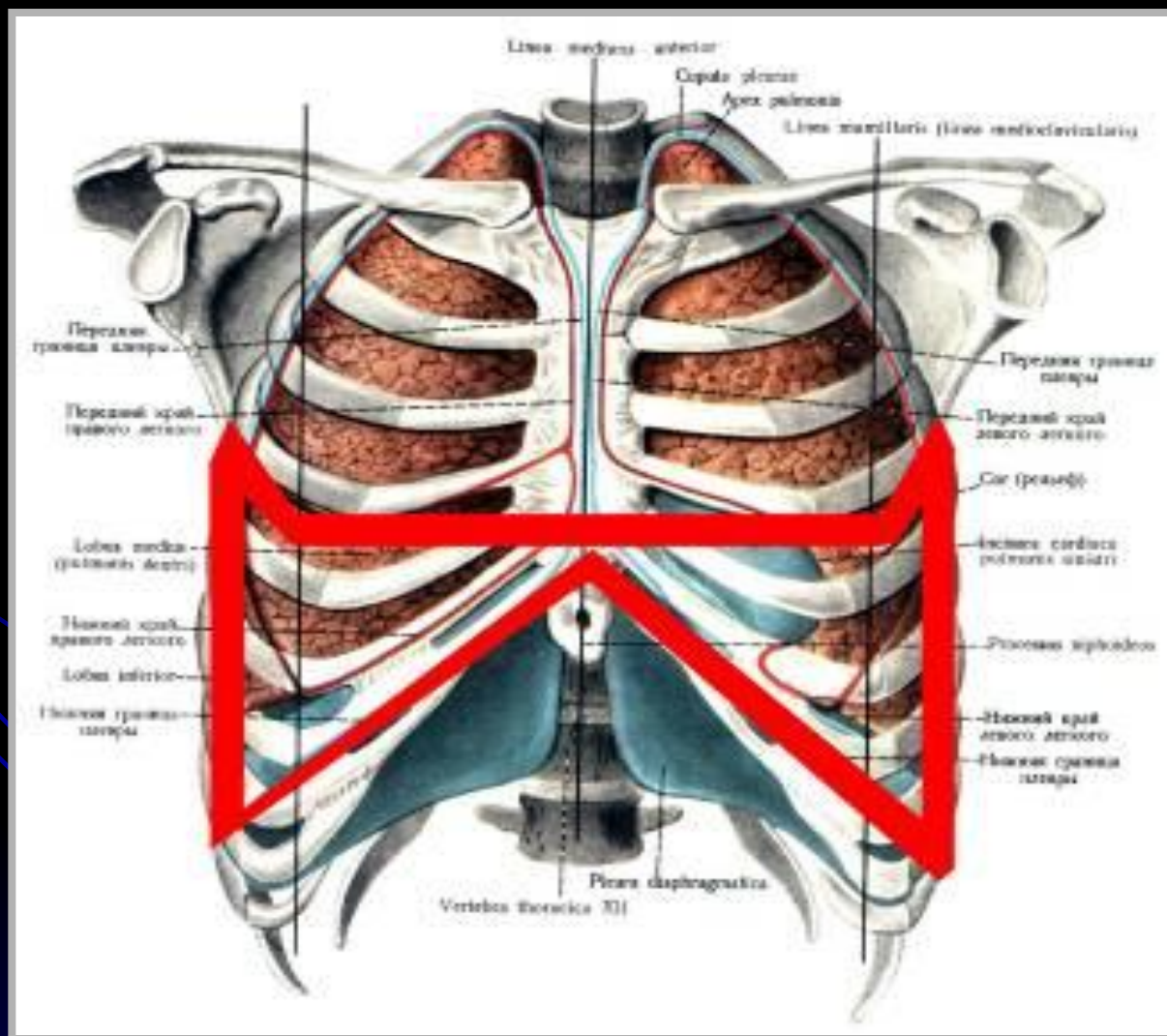


# КЛАССИФИКАЦИЯ ПОВРЕЖДЕНИЙ ГРУДИ

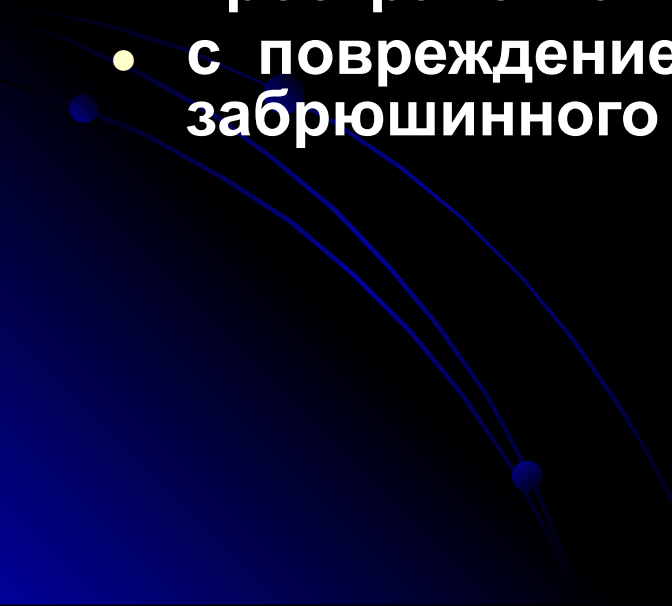
## Открытые повреждения груди

- По сторонности повреждения : **односторонние и двухсторонние.**
- По виду ранящего оружия : **колото-резанные и огнестрельные.**
- По характеру раневого канала : **слепые и сквозные.**
- По характеру раны : **проникающие и непроникающие.** /Критерием служит повреждение париетального листка плевры/.
- Проникающие раны делятся на 2 группы : **с повреждением органов и без повреждения внутренних органов.**

Отдельной группой выделяются торакоабдоминальные ранения, при которых повреждается диафрагма и раневой канал проходит через 2 полости : плевральную и брюшную.



Торакоабдоминальные ранения делятся на следующие группы :

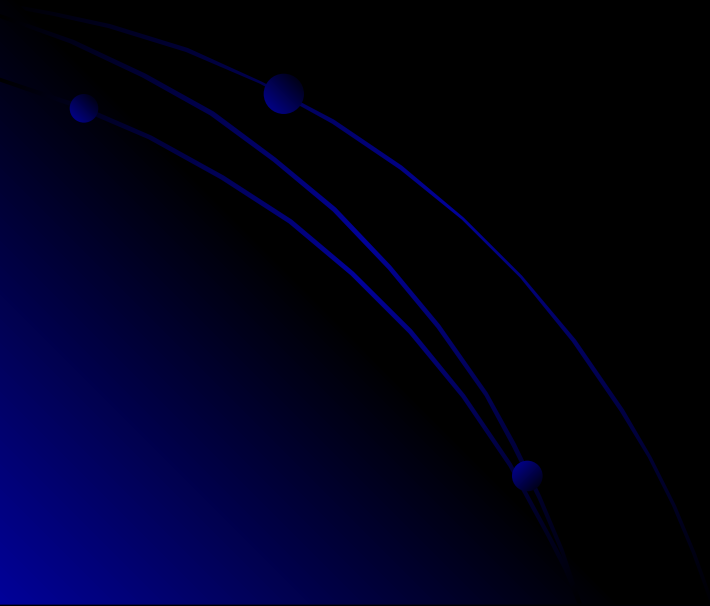
- **без повреждения органов брюшной и грудной полостей**
  - **с повреждением органов грудной полости**
  - **с повреждением органов живота и забрюшинного пространства**
  - **с повреждением органов груди, живота и забрюшинного пространства.**
- 

# КЛАССИФИКАЦИЯ ПОВРЕЖДЕНИЙ ГРУДИ

## Закрытая травма груди

- 1. Без повреждения костного каркаса грудной клетки /ушибы, гематомы, разрывы мышц/
- 2. С повреждением костного каркаса грудной клетки /переломы ребер, грудины, ключицы, лопатки/
  - Без повреждения внутренних органов.
  - С повреждением внутренних органов /легкое, сердце и крупные сосуды, трахея и бронхи, пищевод и органы заднего средостения/.

# Диагностика повреждений грудной клетки





# Основные принципы диагностики

- 1. Быстрота и оперативность постановки диагноза в условиях ограниченного времени.
- 2 Одновременное сочетание диагностических мероприятий с лечебными, особенно у тяжелых больных.
- 3 Соблюдение определённого алгоритма в диагностике , в зависимости от тяжести состояния пострадавшего.
- 4. Выявить основное нарушение, обуславливающее тяжесть состояния пострадавшего и, создающее прямую угрозу для его жизни.
- 5 Слаженность и взаимодействие всех членов дежурной бригады при проведении диагностических мероприятий.

# Методы диагностики

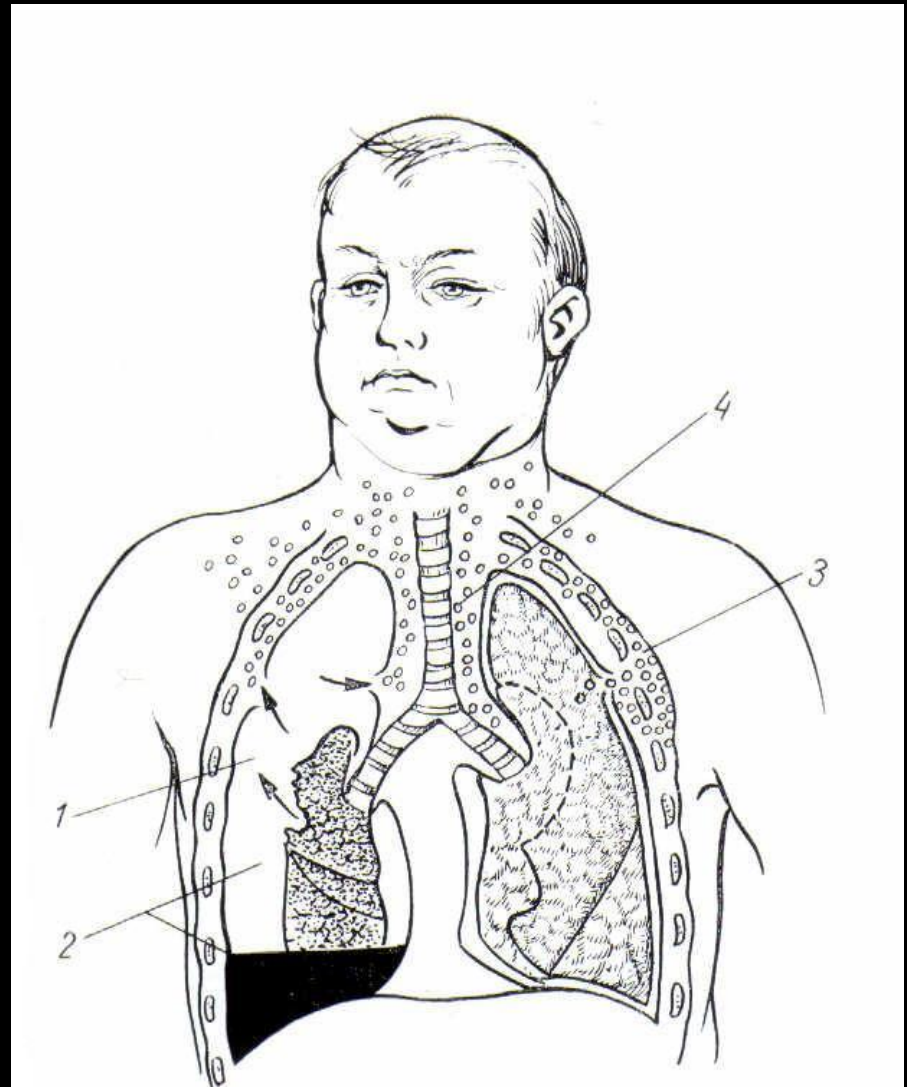
- 1 Жалобы и выяснение обстоятельств травмы.
- 2 Осмотр пострадавшего, пальпация, перкуссия, аускультация.
- 3 Рентгенологические методы диагностики:
  - а) рентгеноскопия и рентгенография грудной клетки.
  - б) томография.
  - в) рентгеноконтрастные методы исследования.
- 4 Ультразвуковая диагностика.
- 5 ЭКГ.
- 6 Лабораторная диагностика.
- 7 Плевральная пункция.
- 8 ПХО и ревизия раны.
- 9 Торакоскопия.
- 10 Трахеобронхоскопия.
- 11 Специальные методы исследования.

# Симптомы повреждения груди

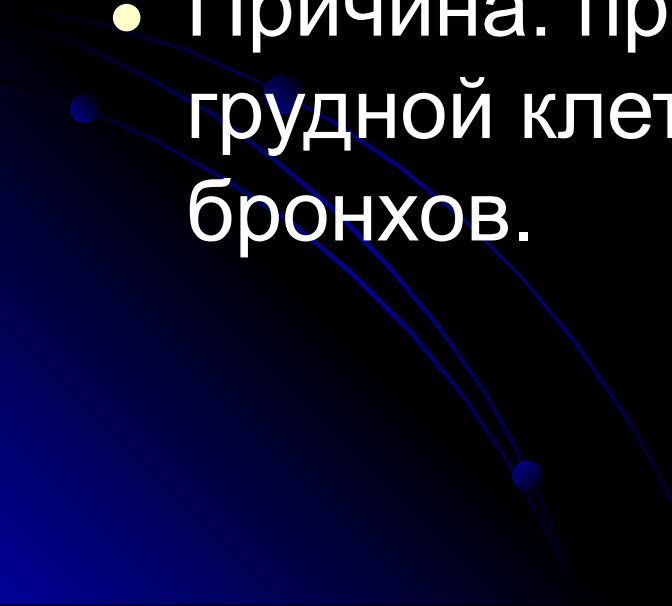
- **1 Общие симптомы:**
  - а) признаки шока
  - б) симптомы кровотечения
  - в) признаки нарушения дыхания и кровообращения.
- **2 Местные симптомы:**
  - а) боль
  - б) наличие и характер раны
  - в) наружное кровотечение.
  - г) признаки перелома костей грудной клетки.
  - д) данные перкуссии и аускультации.
- **3 Специфические симптомы:**
  - а) пневмоторакс
  - б) гемоторакс
  - в) подкожная эмфизема
  - г) эмфизема средостения
  - д) ателектаз легкого
  - е) кровохарканье

# Специфические симптомы (симптомы, связанные с повреждением легкого)

- 1-пневмоторакс
- 2-пневмогемоторакс
- 3-эмфизема мягких тканей груди
- 4-эмфизема средостения.



# Пневмоторакс

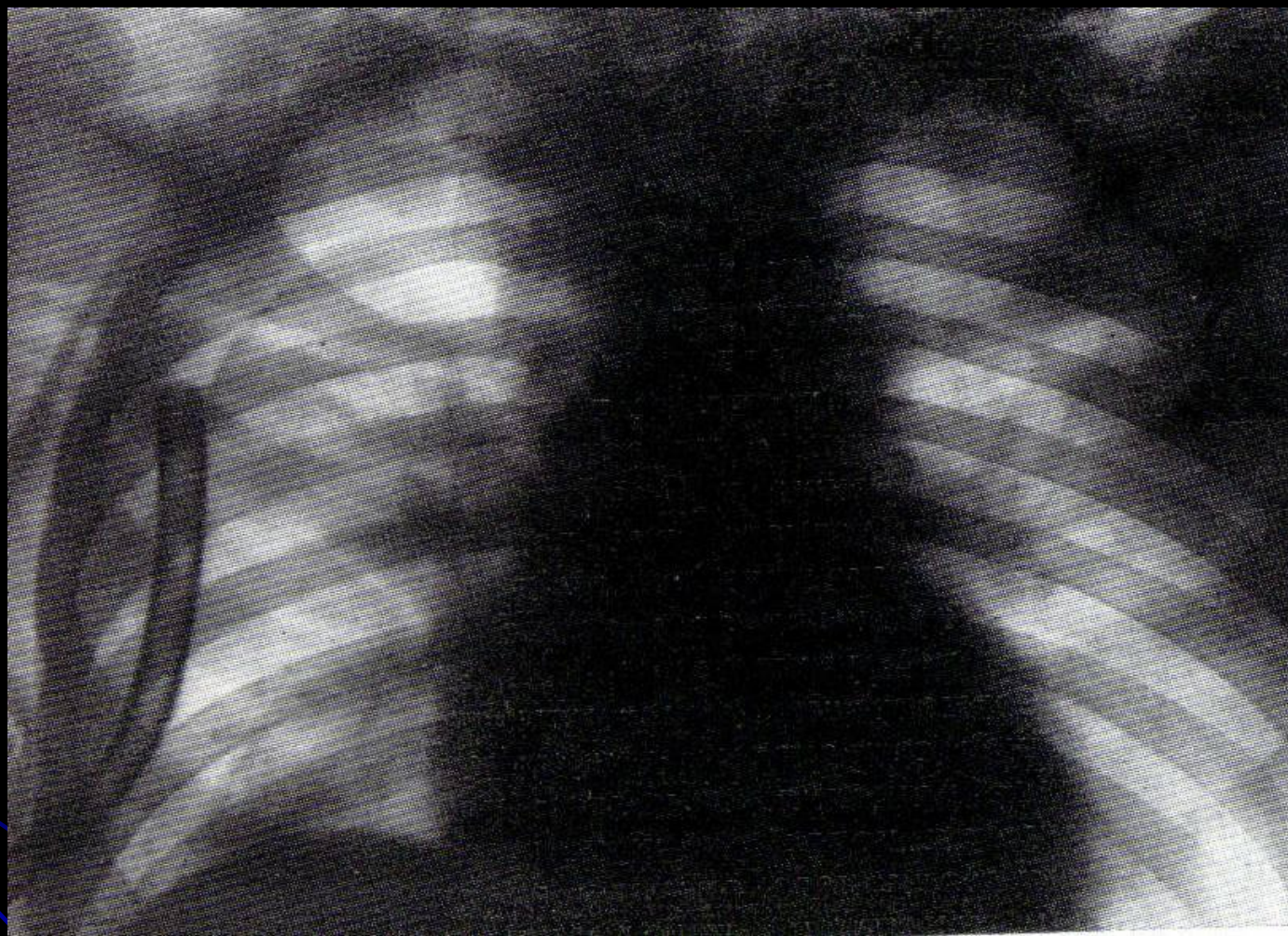
- Это скопление воздуха между париетальным и висцеральным листками плевры.
  - Причина: проникающие ранения грудной клетки, повреждения легких, бронхов.
- 

## Классификация:

- **Закрытый пневмоторакс**- воздух в плевральной полости не сообщается с атмосферным воздухом.
- **Открытый пневмоторакс**- воздух плевральной полости сообщается с атмосферным через рану грудной стенки.
- **Клапанный ( напряженный ) пневмоторакс** - образуется клапан, который способствует поступлению воздуха только в одном направлении - в плевральную полость.

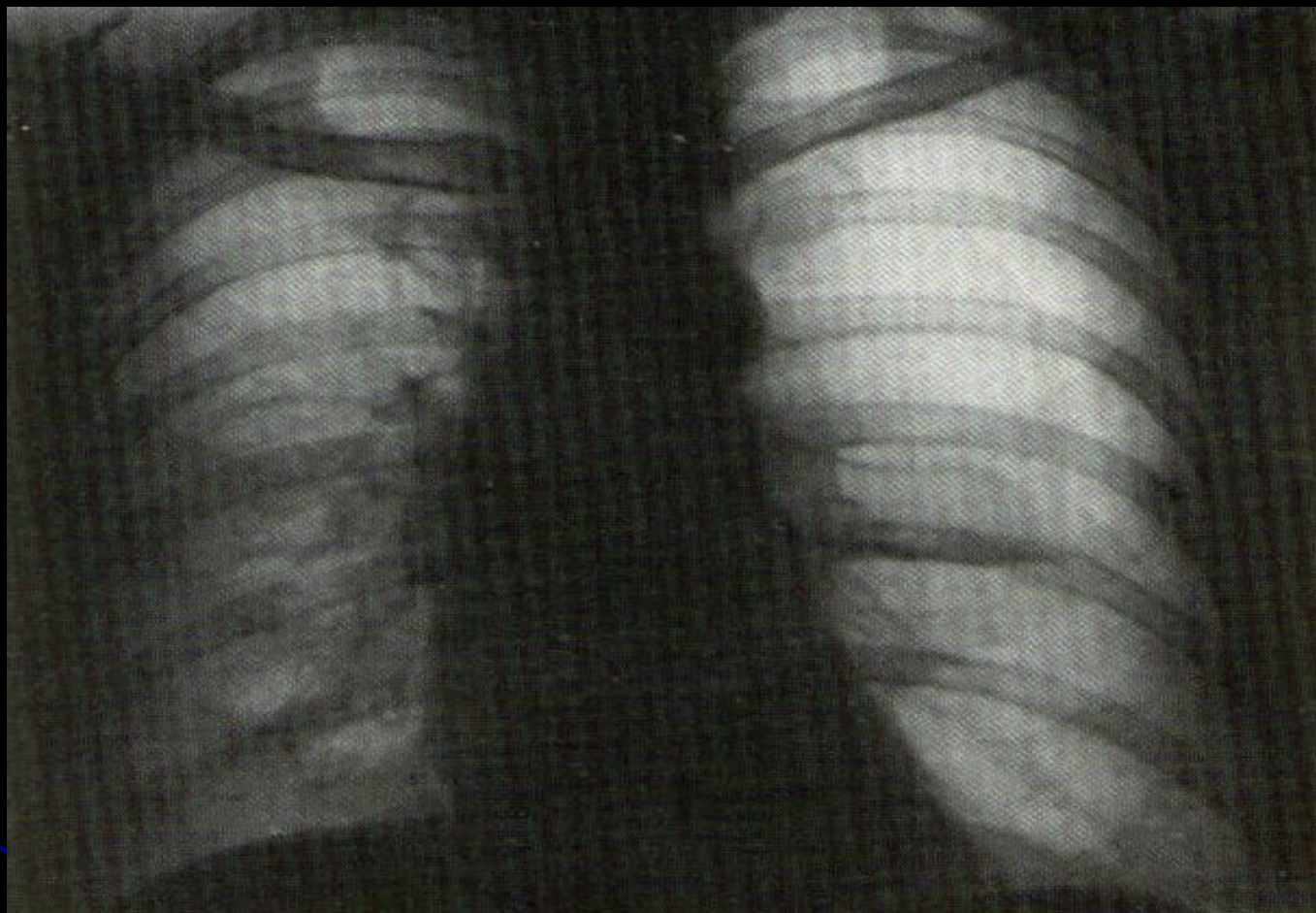
## Классификация:

- **Ограниченный** - лёгкое сдавлено на  $1/3$  объёма.
- **Средний** - лёгкое сдавлено на половину объёма.
- **Большой** - лёгкое сдавлено более чем на половину объёма.
- **Тотальный**- коллапс всего легкого.

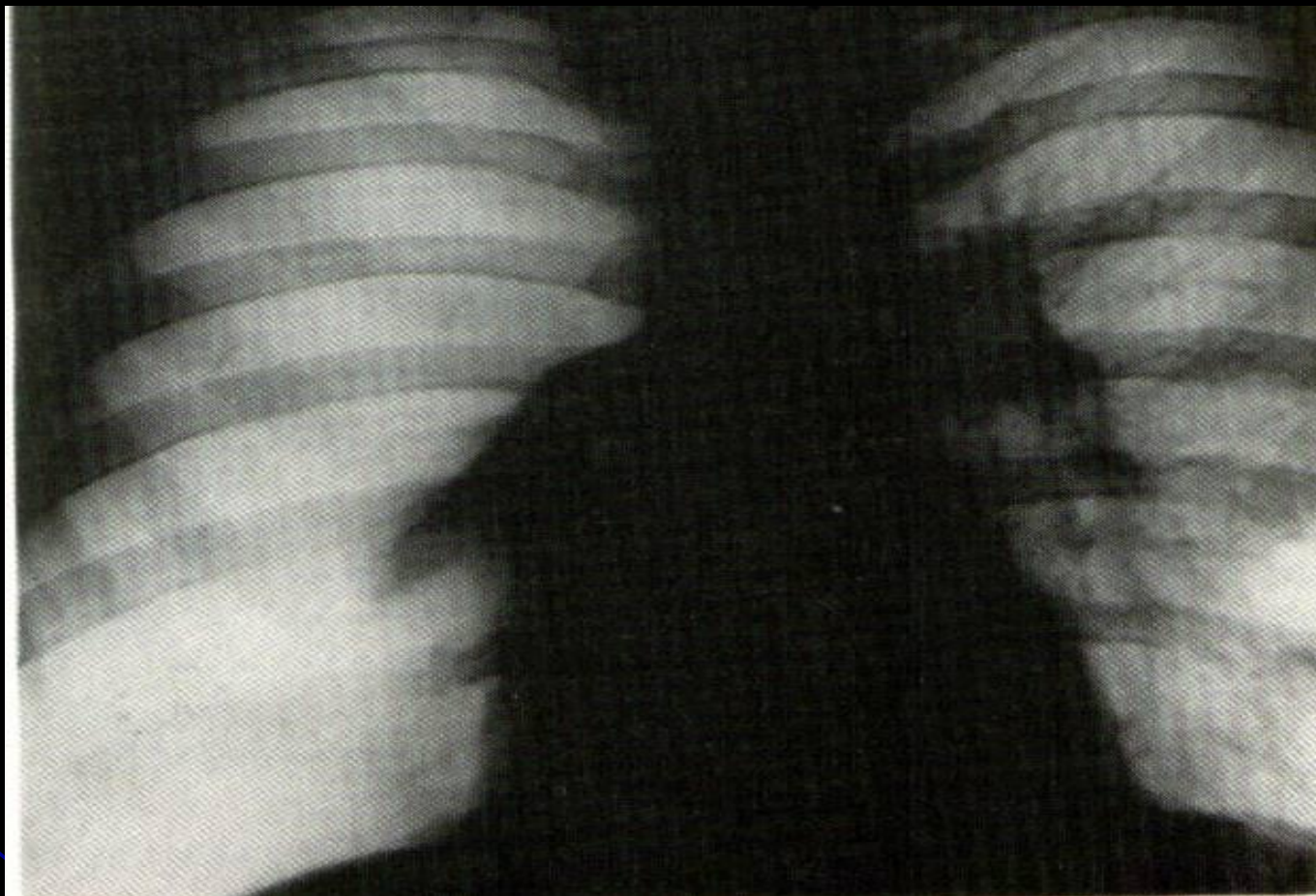


- Правое легкое колобировано на 1/3. Установлен плевральный дренаж

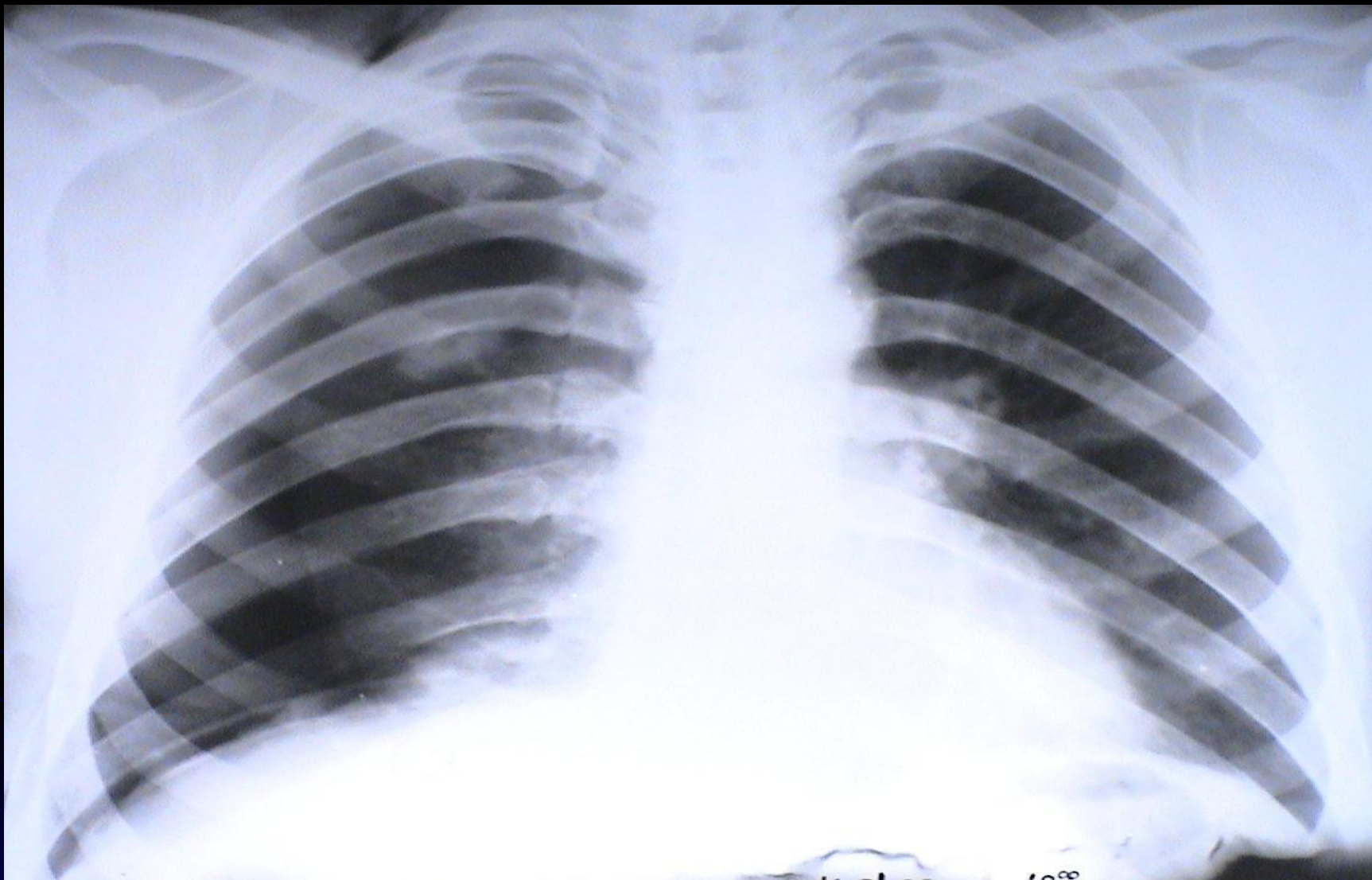




- Левое легкое колобировано на половину объема (средний пневмоторакс)



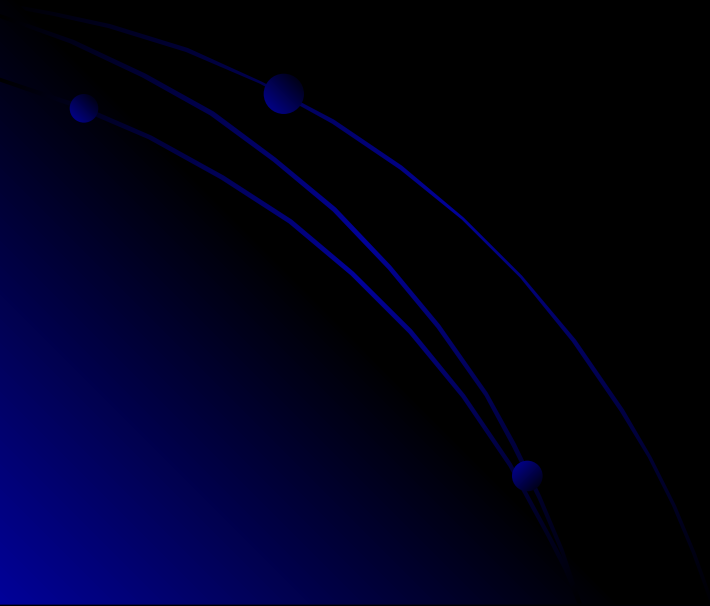
- Напряженный пневмоторакс.



Пневмоторакс справа. Установлен плевральный дренаж

# Гемоторакс

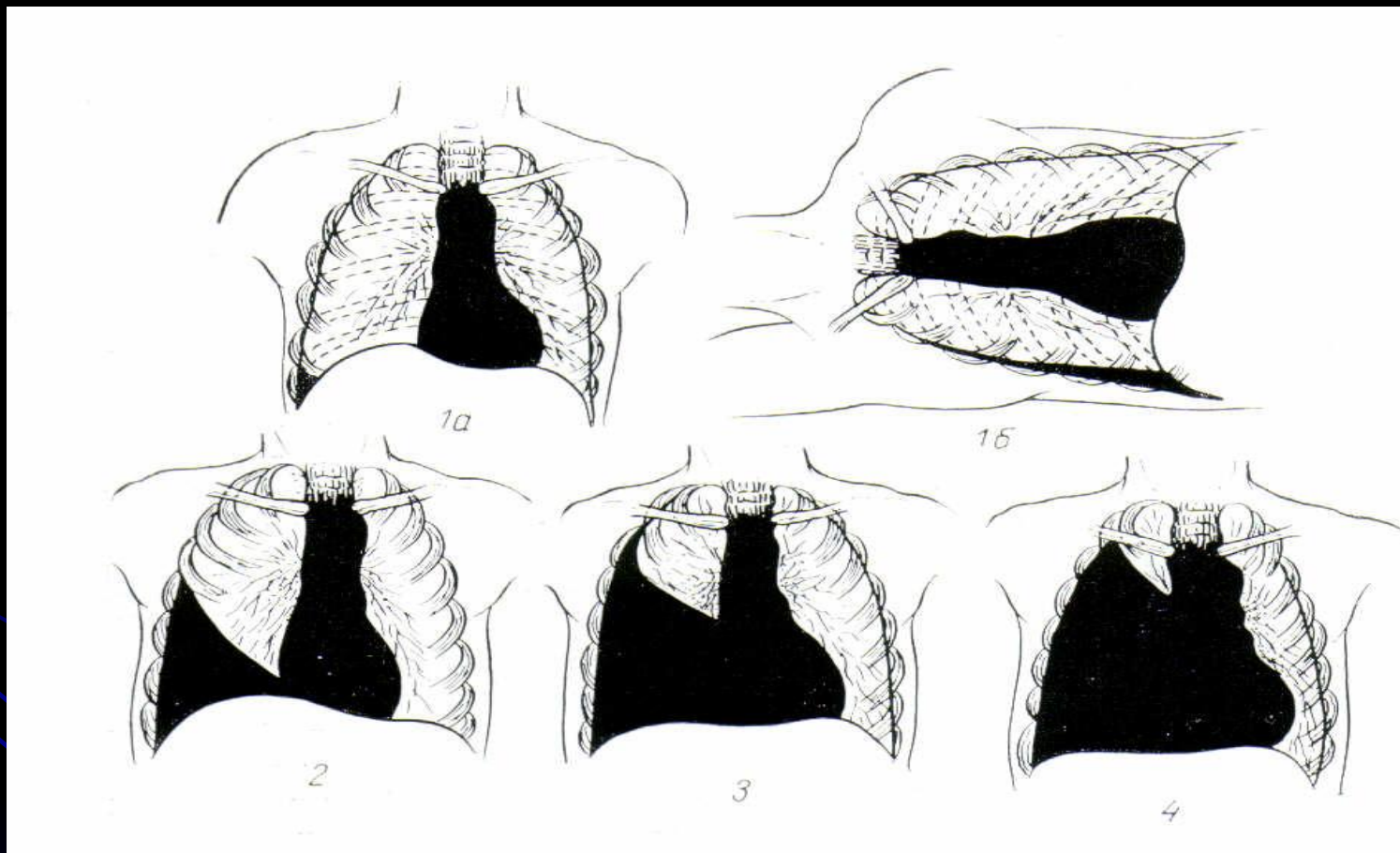
- Это - скопление крови между париетальным и висцеральным листками плевры.



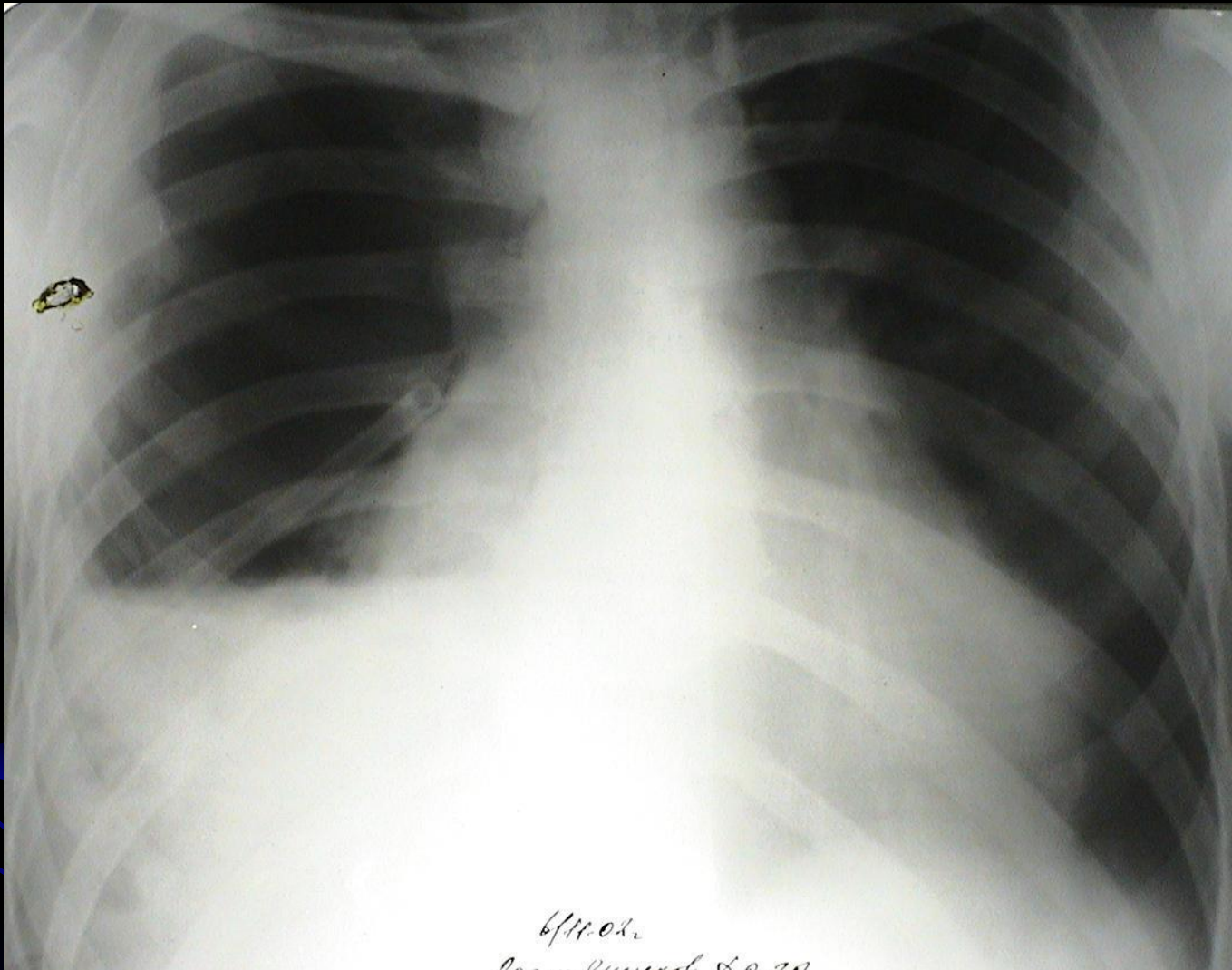
# Классификация

- **Малый гемоторакс** - скопление крови в плевральных синусах.( количество крови 200-500мл.)
- **Средний гемоторакс**- скопление крови до угла лопатки ( VII межреберье). Количество крови от 500 до 1000мл.
- **Большой гемоторакс** - скопление крови выше угла лопатки.( количество крови более 1 литра)
- **Тотальный гемоторакс** – кровь заполняет всю плевральную полость

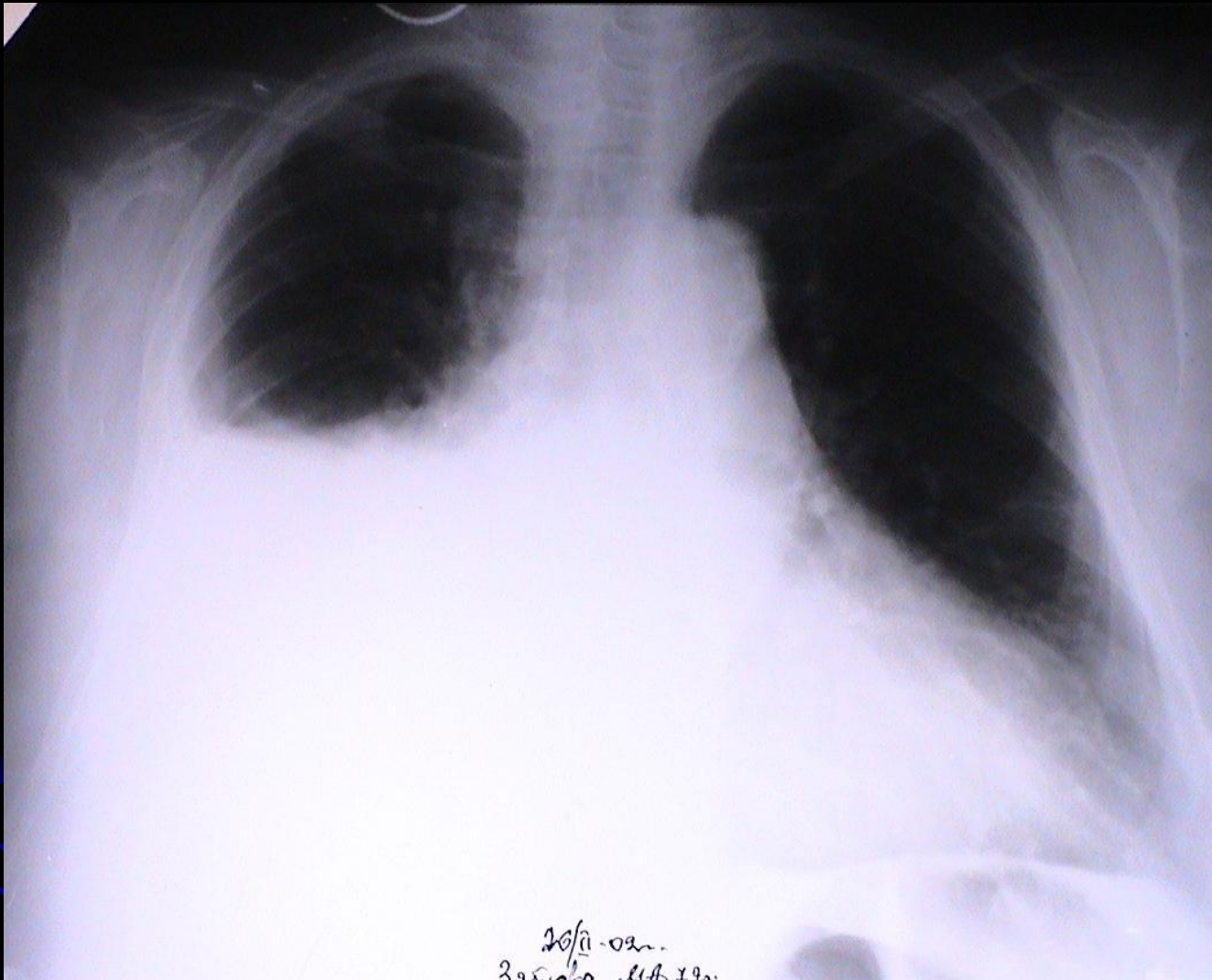
# Классификация



1а,1б – малый гемоторакс, 2-средний гемоторакс,  
3-большой гемоторакс, 4-тотальный гемоторакс.




6/11/02  
P. ...




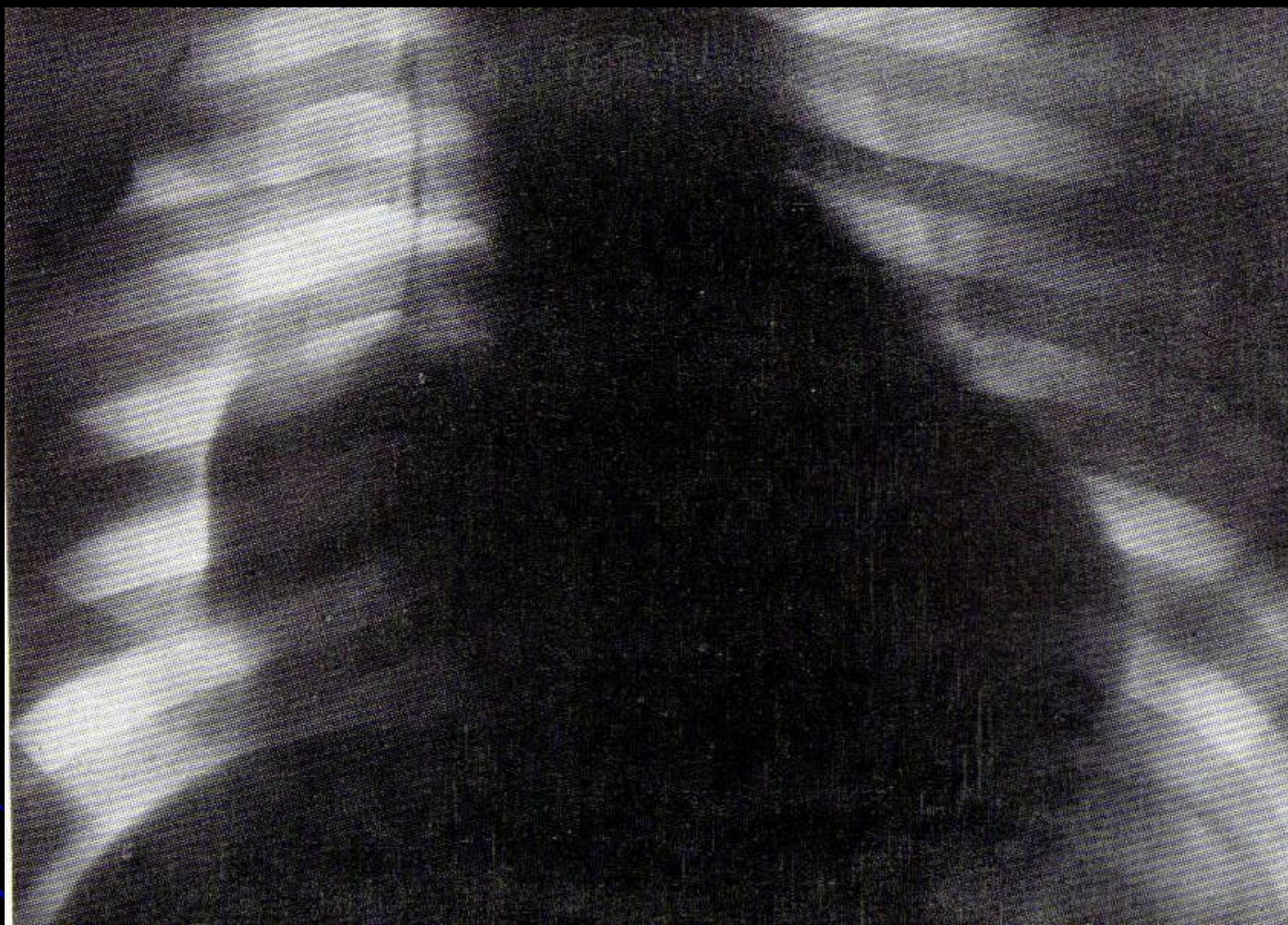

# Подкожная эмфиземе

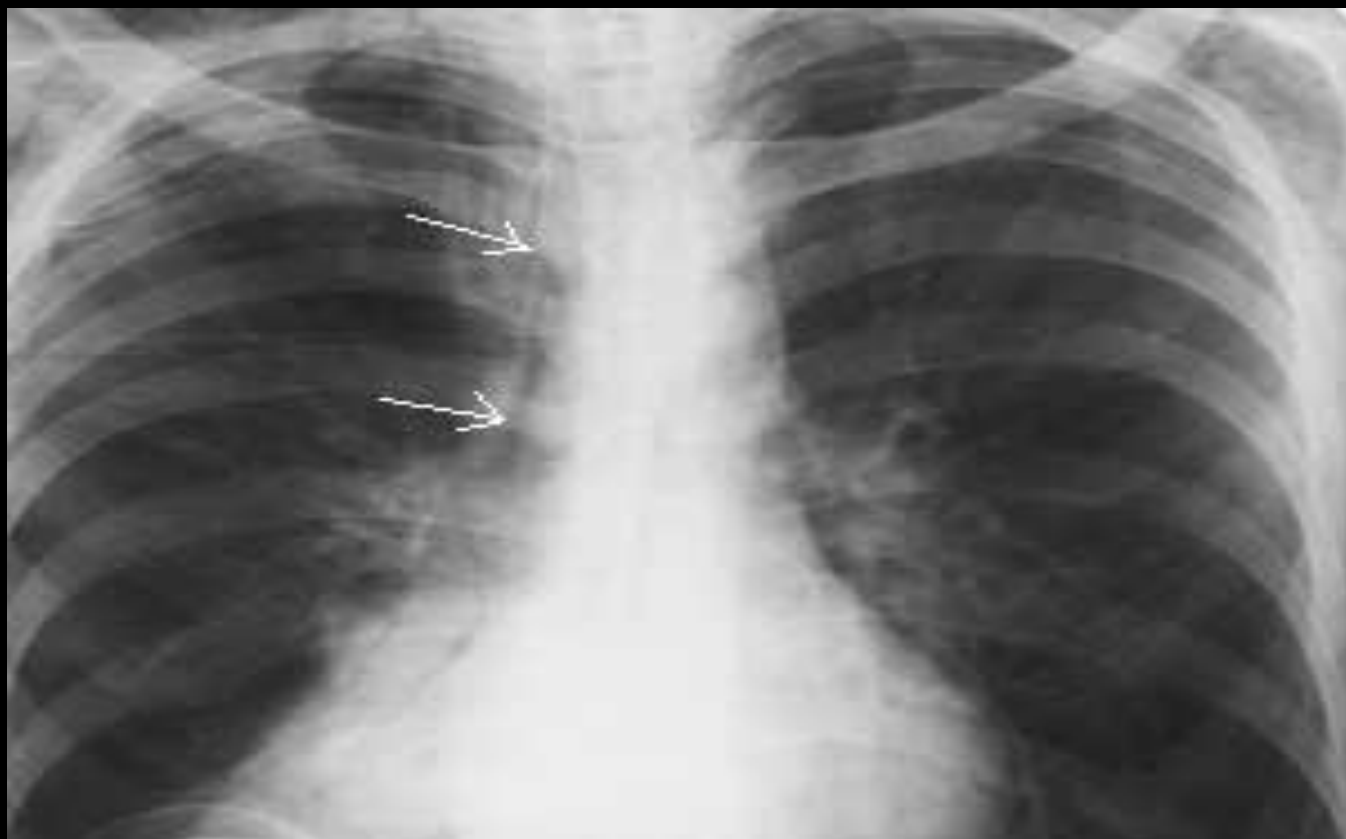
- Это скопление воздуха в подкожной клетчатке грудной стенки, распространяющегося на другие области тела.
  - Является патогномоничным симптомом повреждения лёгкого.
- 

# Эмфизема средостения

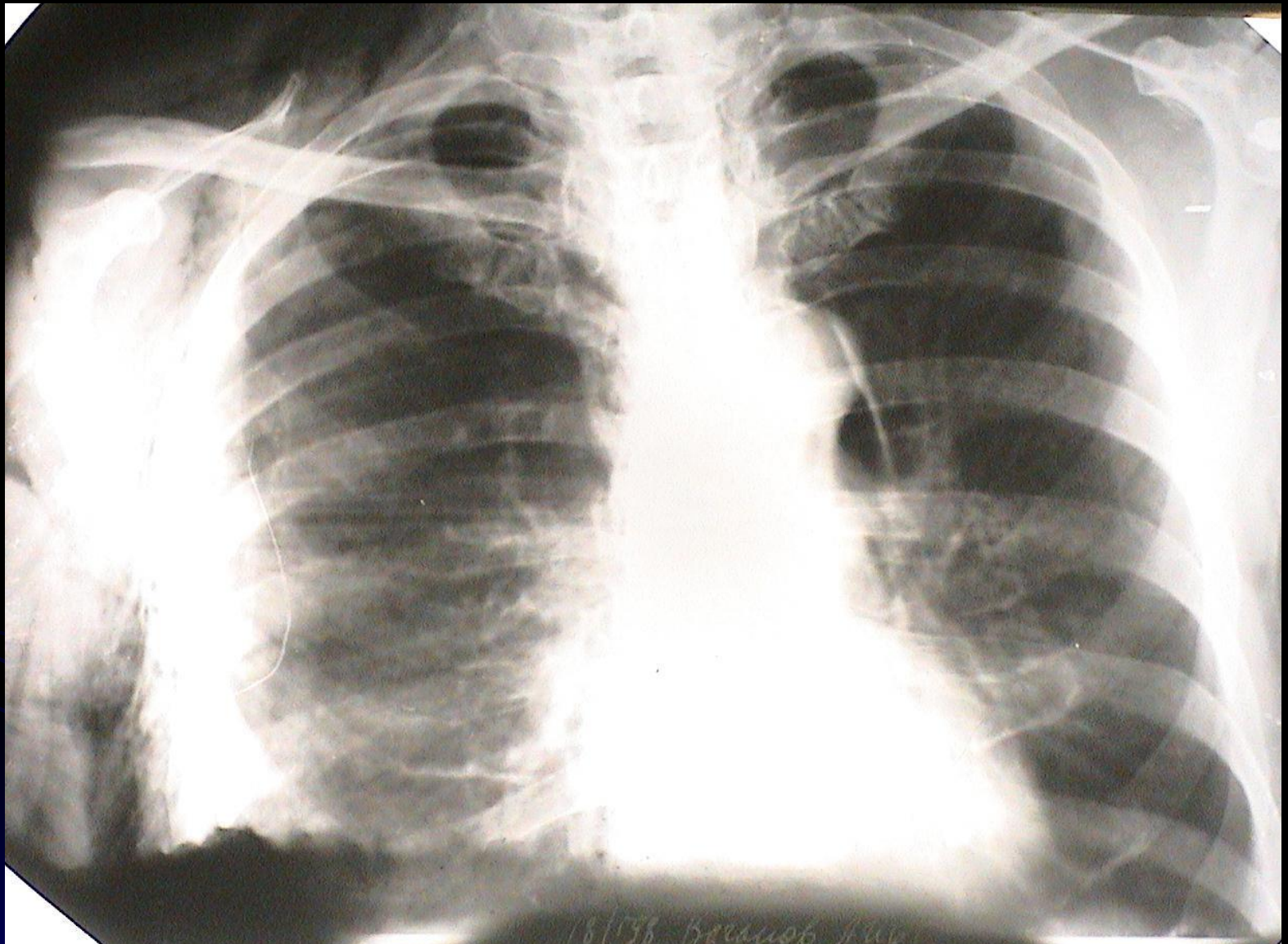
- Это скопление воздуха в клетчатке средостения.
  - Возникает при повреждении трахеи, главных бронхов, пищевода.
- 



- Правое легкое колобировано почти на весь объем. (Тотальный пневмоторакс). Видна эмфизема средостения.



- Медиастинальная эмфизема



# Перелом ребер

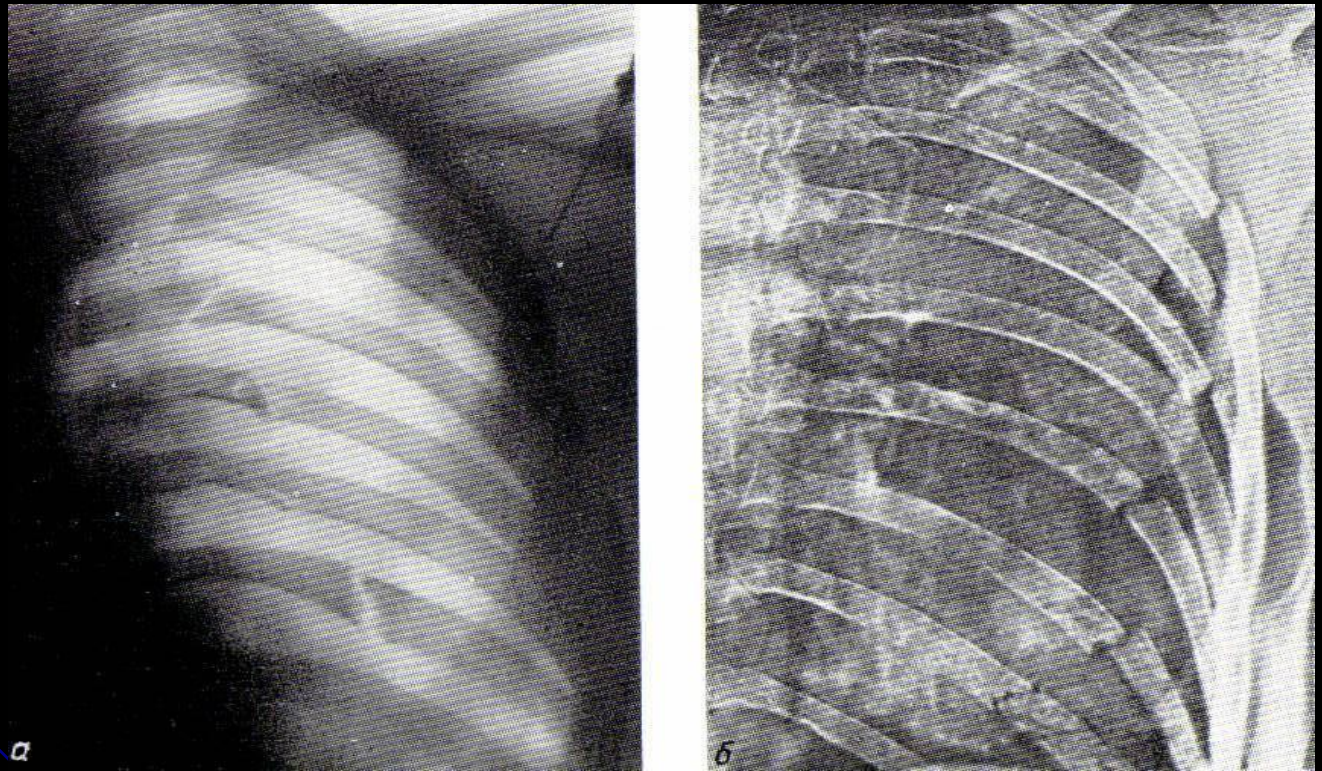


# Классификация

- по количеству - единичные  
- множественные  
- флотирующие.
- по сторонности поражения - односторонние, - двусторонние
- не осложненные переломы рёбер и осложнённые (с подкожной эмфиземой , гемотораксом, пневмотораксом)

Перелом ребер

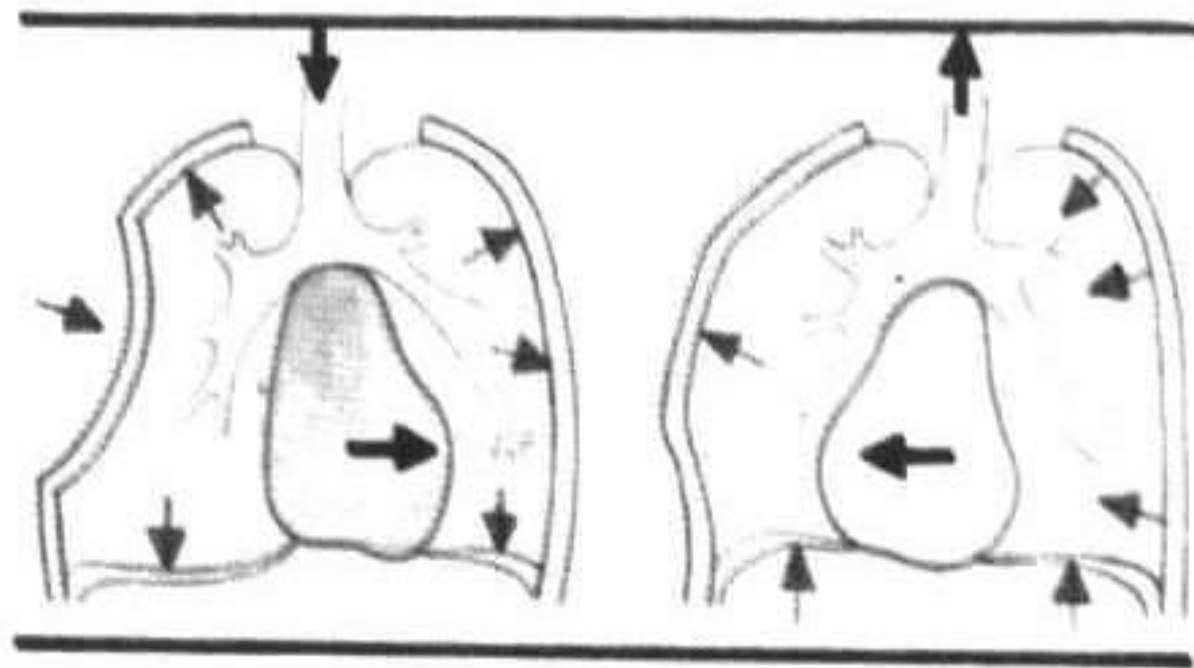
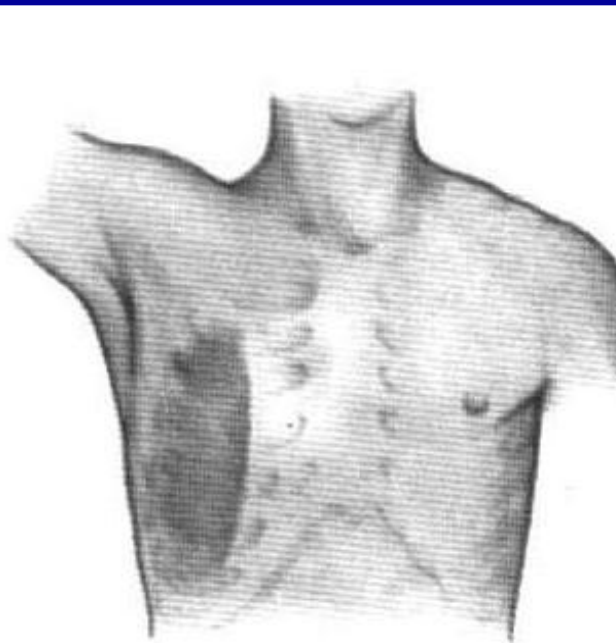
# Множественный перелом ребер



- Рентгенограмма (а) и электрорентгенограмма (б) больного с множественным переломом ребер



# Флотирующий перелом ребер



**Летальность:**

25 - 78% [J.L.Long, 2002; L.N.Bysenkov, 1997]

# Основные принципы лечения переломов ребер

- 1. Купирование болевого синдрома: новокаиновые блокады , анальгетики , наркоз, длительная перидуральная анестезия.
- 2. Инфузионная , противошоковая терапия.
- 3. Лечение осложнений переломов ребер (дренирование плевральной полости)
- 4. Восстановление проходимости дыхательных путей и лечение острой дыхательной недостаточности: вспомогательная вентиляция лёгких, инсуффляция кислорода, И.В.Л., трахеостомия с адекватным дренированием и санацией трахеобронхиального дерева., лечебная бронхоскопия
- 5. Антибактериальная терапия.
- 6. Стабилизация костного каркаса грудной клетки. (Внешняя и внутренняя стабилизация)

# Флотирующие переломы и методы их лечения

## Хирургический

Нагноение ран 50%

Сепсис 4%

РДСВ до 8%

Летальность 26%

## ИВЛ

ИВЛ 18,3 дня

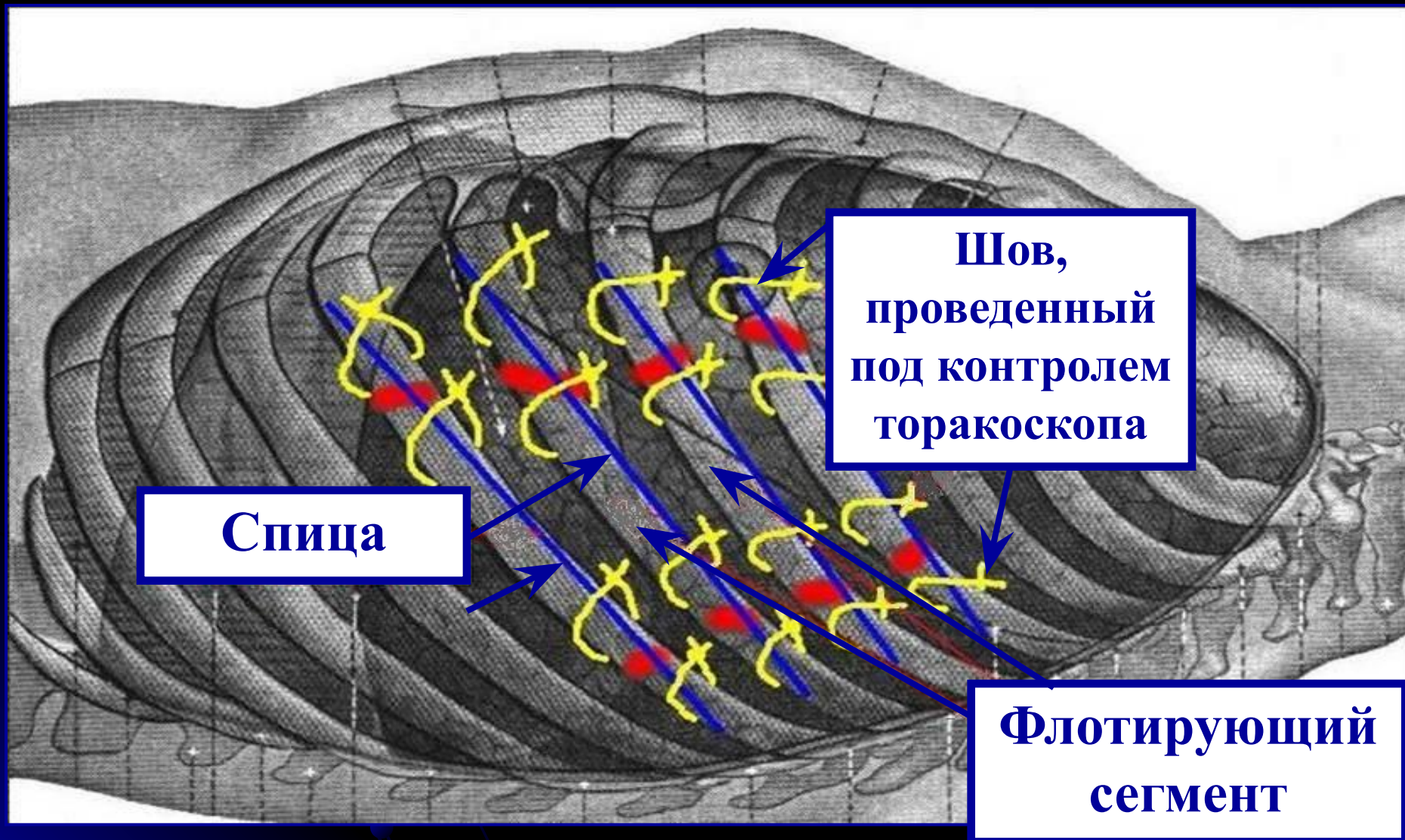
Пневмония 58-77%

Сепсис до 24%

РДСВ до 29%

Летальность 29-42%

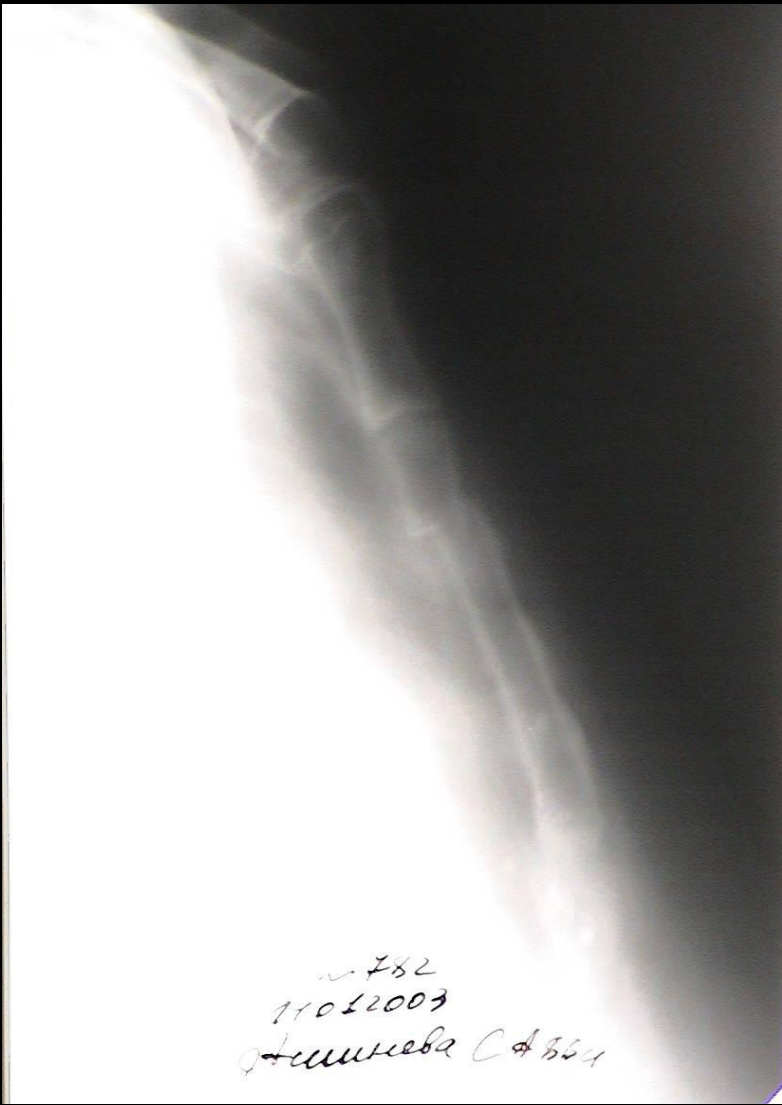# Метод торакоскопической фиксации ребер




# Перелом грудины.

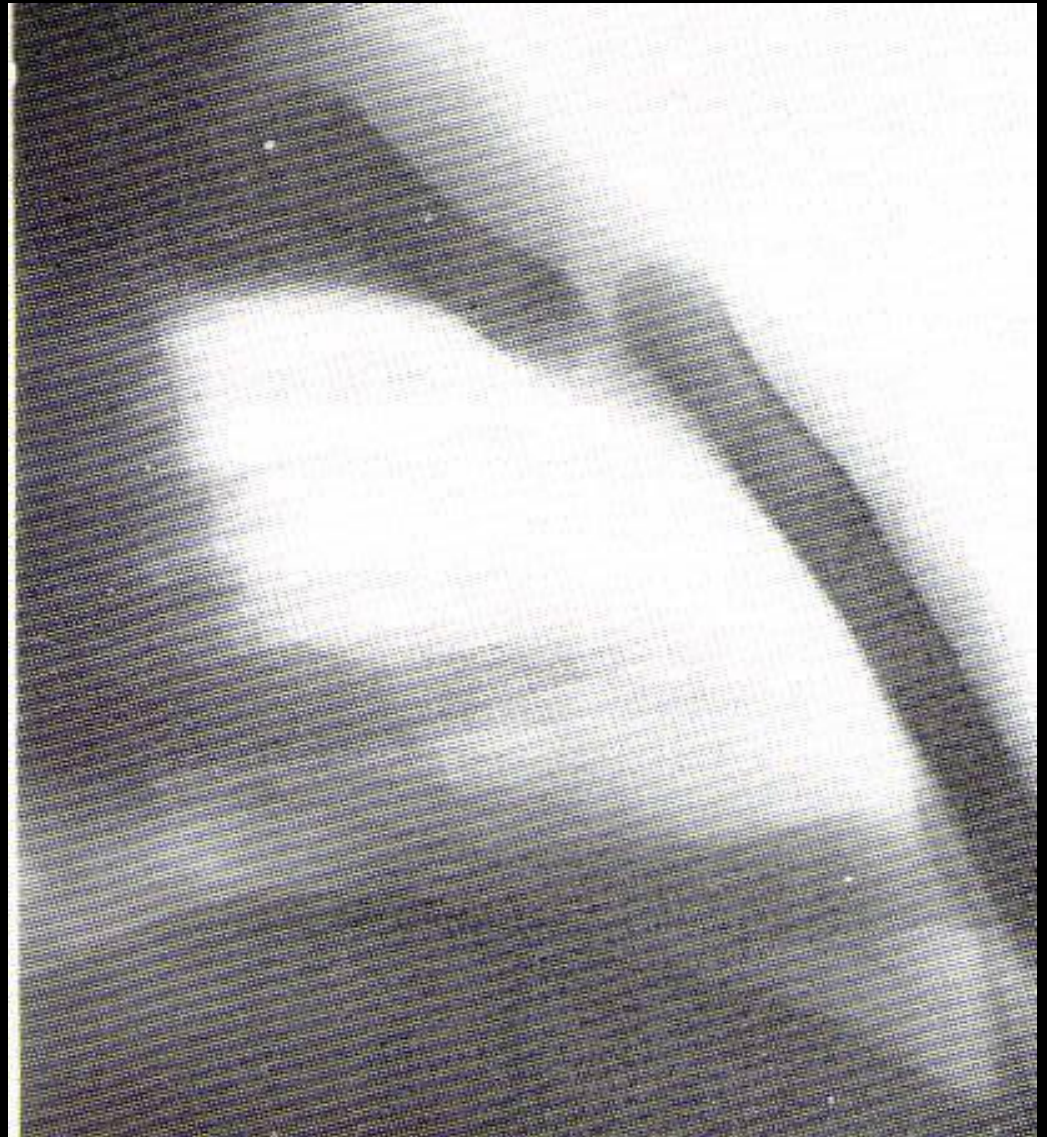
Классификация:

- по количеству - единичные и множественные
- по виду - поперечные, продольные, т-образные.
- со смещением и без смещения.
- не осложненные и осложнённые (ушиб сердца, повреждение перикарда, сердца, крупных сосудов).



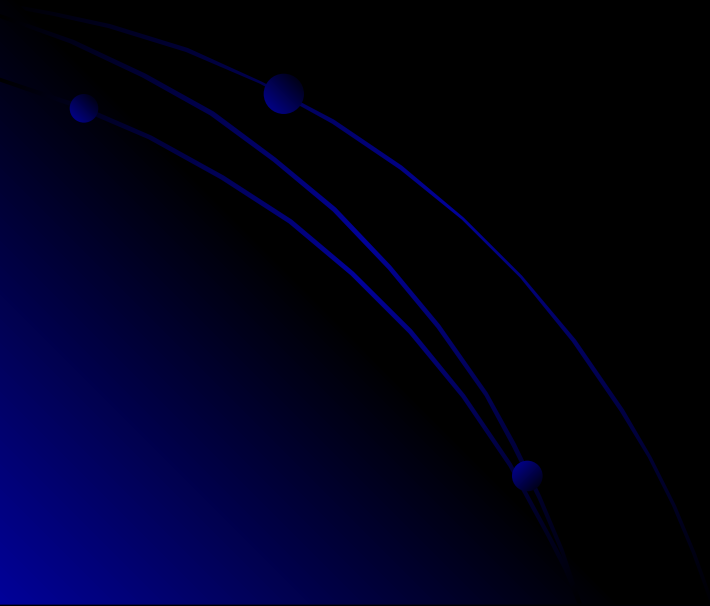
№ 782  
11012003  
Алишера С.А. 854





- Перелом грудины на границе рукоятки и тела

# Раны грудной клетки





# Классификация


- проникающие и непроникающие (Критерием служит целостность париетального листка плевры).
- Проникающие ранения делятся на две группы : без повреждения органов и с повреждением органов.
- По виду раны делятся на : колотые , резанные, рубленые , рвано - ушибленные, огнестрельные.
- По сторонности повреждения - односторонние и двусторонние.
- По количеству ран - единичные и множественные.
- По характеру раневого канала - слепые и сквозные.
- Отдельной группой выделяются торакоабдоминальные ранения.

# При осмотре пострадавшего с раной грудной стенки перед хирургом стоят следующие задачи:

- 1. Выявить признаки угрожающих жизни повреждений ( клиника повреждения сердца , крупных сосудов и профузного внутриплеврального кровотечения.) При наличие этих признаков производится без промедления торакотомия. Какие-либо диагностические мероприятия , п.х.о. раны не проводятся. Диагноз ставится на основании осмотра пострадавшего.
- 2. Выявить признаки повреждения внутренних органов.
- 3. Установить: является ли рана проникающей или она не проникает в плевральную полость?
- 4. Исключить торакоабдоминальное ранение.

# Тактика при ранениях груди

1. Клинический осмотр больного  
Рентгенография органов грудной клетки  
ПХО раны грудной клетки.



**Непроникающее ранение грудной клетки:**

2 Профилактика столбняка, амбулаторное лечение

**Проникающее ранение грудной клетки**

2 Госпитализация в хирургический стационар

# Проникающие ранения грудной клетки

Пневмоторакс .



ПХО раны, дренирование плевральной полости  
(4-5 м/р)



Активная аспирация (дренаж по Бюллау)



Сохранение сброса воздуха и  
рентген-картина пневмоторакса в течение 2-х  
суток



Диагностическая видеоторакоскопия с  
визуализацией и устранением источника сброса  
воздуха (аэростаз, индукция плевродеза)

# Проникающие ранения грудной клетки

## Гемоторакс

МАЛЫЙ

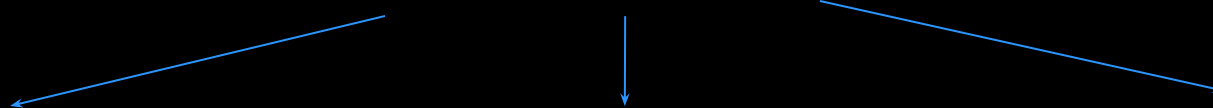
СРЕДНИЙ

БОЛЬШОЙ

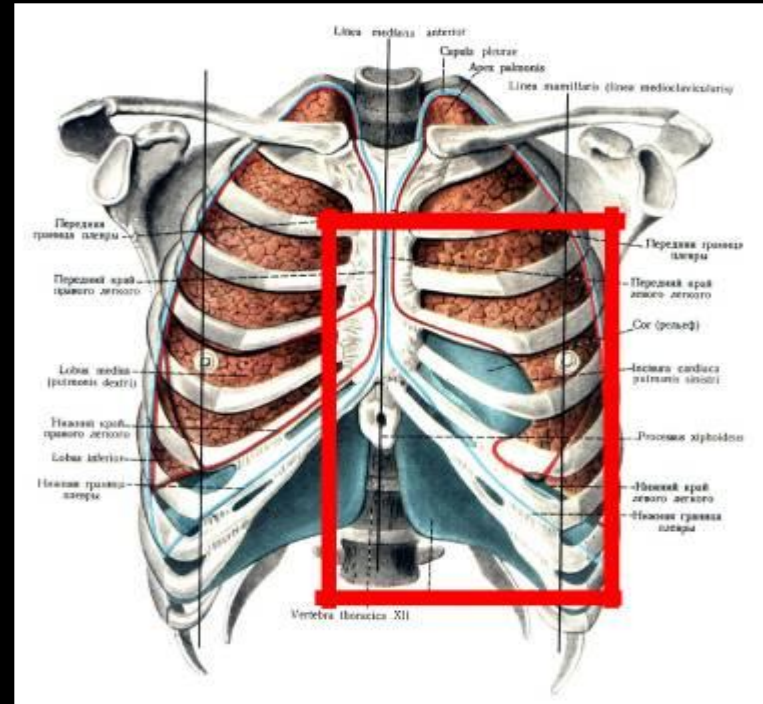
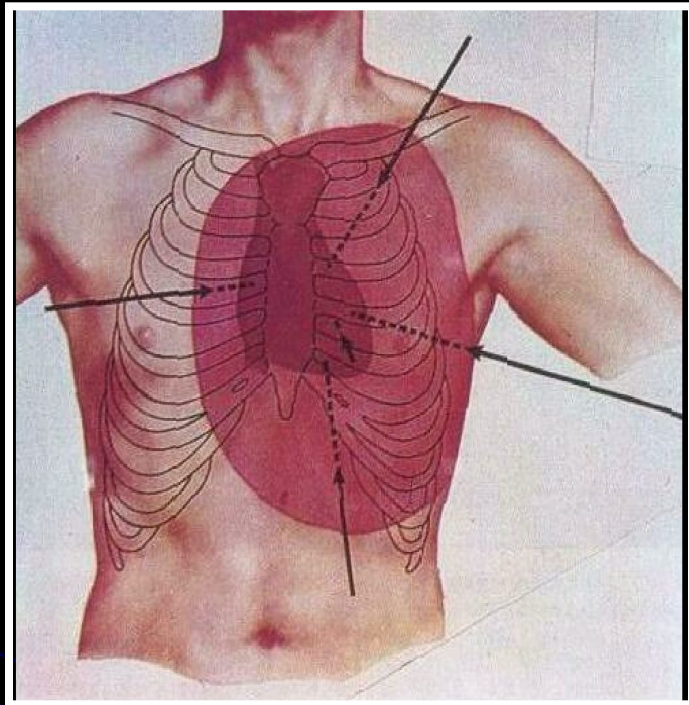
Дренирование  
плевральной  
полости (4-5  
м/р)

Диагностическая  
и санационная  
ВТС

Торакотомия



# Ранение сердца



Клиническая картина ранения сердца

1. Ранение в «сердечной зоне»

2. Триада Бека (снижение АД, глухость сердечных тонов и набухание шейных вен)

# Ранение сердца

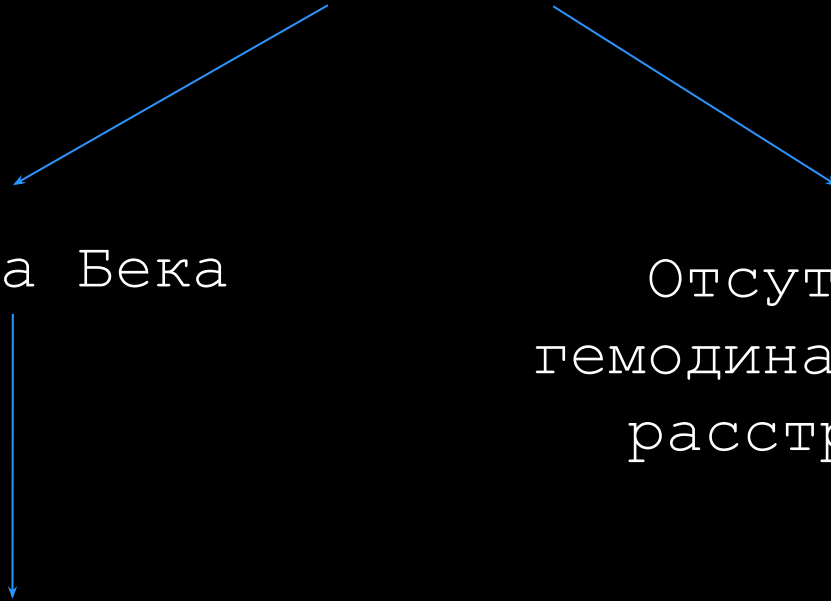
Рана в «сердечной» зоне

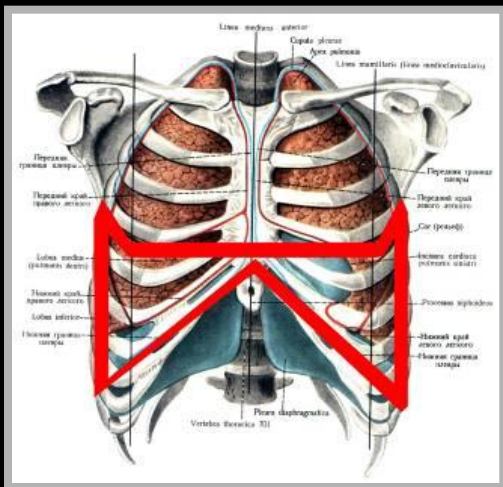
Триада Бека

Отсутствие  
гемодинамических  
расстройств

ТОРАКОТОМИЯ

Диагностическая  
ВТС, ревизия  
перикарда





# Ранение диафрагмы

Ранение в «диафрагмальной»  
зоне

↓

Диагностическая ВТС, ревизия диафрагмы  
и перикарда

Без повреждений  
диафрагмы

Ранение диафрагмы без  
повреждения брюшины

Ранение диафрагмы  
с повреждением  
брюшины

Санация и  
дренирование

Ушивание  
диафрагмы

Чрездиафрагмальное  
вмешательство,  
лапароскопия,  
лапаротомия



# Показания к торакотомии при проникающих ранениях грудной клетки.

- 1. Признаки ранения сердца или подозрение на ранение сердца.
- 2. Средний и большой гемоторакс.
- 3. Продолжающееся внутриплевральное кровотечение:
  - а) если по плевральному дренажу одномоментно выделяется 0,5 литра и более крови
  - б) если по плевральному дренажу выделяется 300 мл. крови в час и более, при положительной пробе Рувилуа—Грегуара.
- 4. Некупирующийся консервативно пневмоторакс при выраженном воздухотечении по плевральному дренажу.
- 5. Подозрение на ранение диафрагмы.

# Показания к экстренной торакоскопии при травме груди:

- 1. Раны в «сердечной зоне» при отсутствии признаков ранения сердца**
- 2. Ранения в проекции «плащевой зоны» легкого**
- 3. Пневмо- и гемоторакс**
- 4. Ранения в «торакоабдоминальной зоне», без клинических и инструментальных признаков повреждения органов брюшной полости**
- 5. Второй этап операции при торакоабдоминальном ранении с целью адекватной ревизии, санации и дренирования плевральной полости**
- 6. Удаление инородных тел**
- 7. Множественные ранения груди с малым и средним гемотораксом**
- 8. Хилоторакс**

# Противопоказания к торакоскопии, связанные с травмой:

- 1. Прямые и косвенные признаки ранения сердца, аорты, подключичных сосудов**
- 2. Значительное расширение средостения, подозрение на гематому средостения**
- 3. Большая экстраплевральная или внутрилегочная гематома**
- 4. Напряжённый, клапанный пневмоторакс со смещением средостения и интенсивным поступлением воздуха**
- 5. Превалирующая клиника «катастрофы в брюшной полости» при торакоабдоминальном ранении**
- 6. Множественные сочетанные ранения с большой наружной кровопотерей**