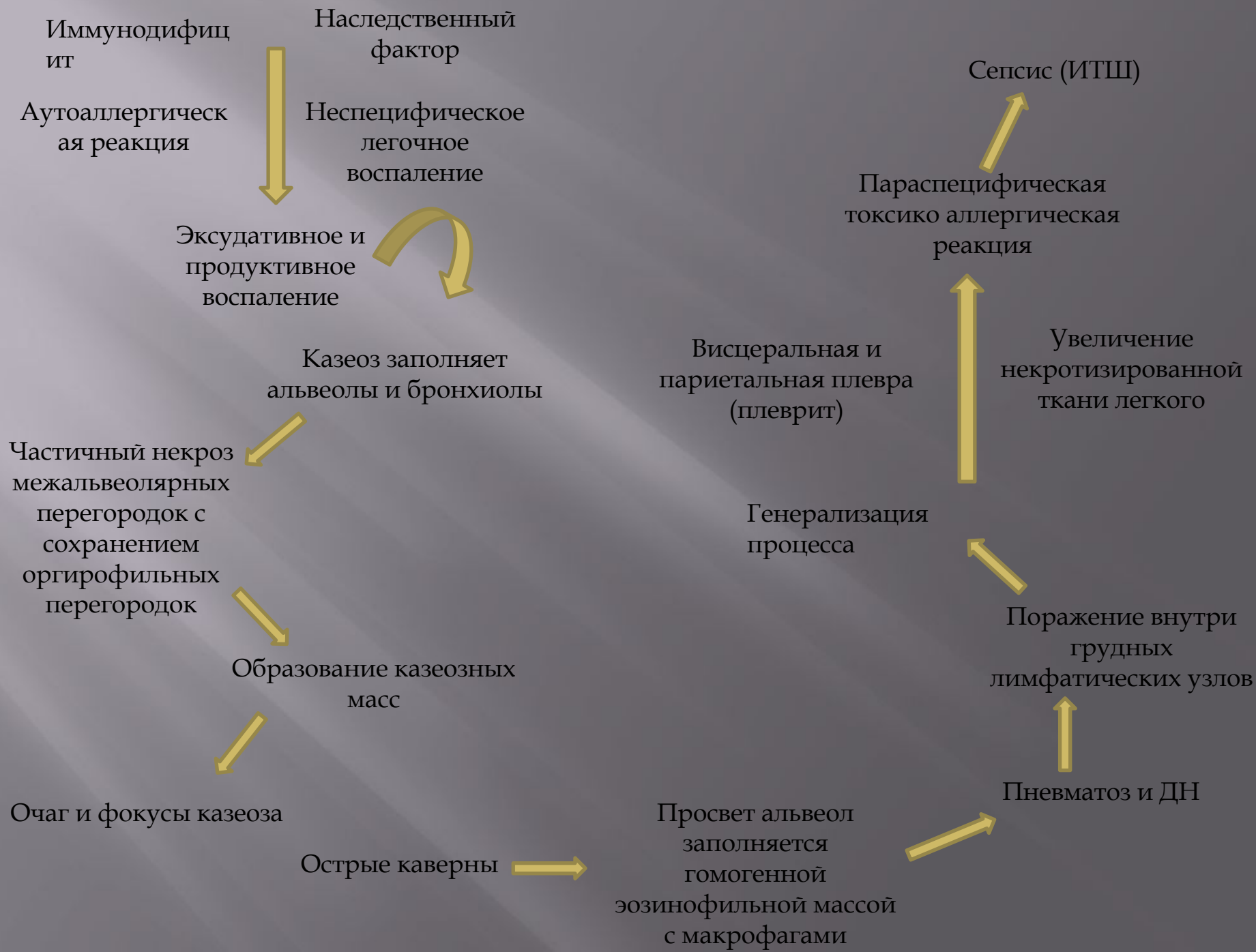


КАЗЕОЗНАЯ ПНЕВМОНИЯ

- Казеозная пневмония — клиническая форма, характеризующаяся развитием в легких зон казеозного некроза в виде долевого или множественных лобулярных поражений, склонных к кавернизации.

Патогенез и патоморфология.

- Клиническая форма туберкулеза легких, относящаяся к вторичному периоду туберкулезной инфекции, которая может быть самостоятельным заболеванием при экзогенной суперинфекции, развиваться при прогрессировании диссеминированного и инфильтративного или быть осложнением фиброзно-кавернозного туберкулеза легких



Клиническая картина

- Внезапное острое начало и быстрое бурное течение. В этих случаях речь идет об остро возникающих пневмонических процессах, которые у ряда больных чрезвычайно скоро после их возникновения дают распад и бронхогенное обсеменение.

- выражены синдром интоксикации и бронхолегочные проявления заболевания. Синдром интоксикации характеризуется повышением температуры тела до 39 – 40 °С, которая носит постоянный характер.
- потеря аппетита вплоть до анорексии, диспепсические явления, снижение массы тела на 10 – 20 кг и более, слабость вплоть до адинамии, что напоминает картину тяжелого сепсиса.
- боль в груди, одышку, кашель с мокротой, иногда окрашенной в ржавый цвет.

- Физикально уже в первые дни заболевания определяются обширные участки интенсивного притупления легочного звука, бронхиальное дыхание с крепитирующими хрипами большой высоты и звучности.
- симптомы, свидетельствующие о дыхательной недостаточности: одышка, тахикардия, цианоз слизистых губ, кончика носа, гипоксемия и гиперкапния ($PO_2 < 80$ и $PCO_2 > 45$ мм рт.ст.).
- У части больных процесс в легких осложняется кровохарканьем, легочным кровотечением и спонтанным

- Аускультативно выслушиваются бронхиальное дыхание и большое количество звонких разнокалиберных влажных хрипов. При этом у больных казеозной пневмонией появляются функциональные признаки диффузного поражения миокарда.
- Гипоксия вызывает дистрофические изменения миокарда с развитием сердечной недостаточности (эти изменения надо учитывать, хотя в ряде случаев ЭКГ в покое не обнаруживает отклонений от нормы).

Диагностика

- В периферической крови выявляется высокий нейтрофильный лейкоцитоз, который может достигать $20 \cdot 10^9 / \text{л}$ и более. При прогрессирующем течении число лейкоцитов падает ниже нормы.
- Нередко отмечается эозинофилия, нейтрофилез с левым сдвигом до 15–20% с токсической зернистостью и появлением юных форм.
- Обязательным признаком казеозной пневмонии является выраженная лимфопения, которая встречается практически в 100% случаев. СОЭ колеблется в пределах 40–60 мм/ч.

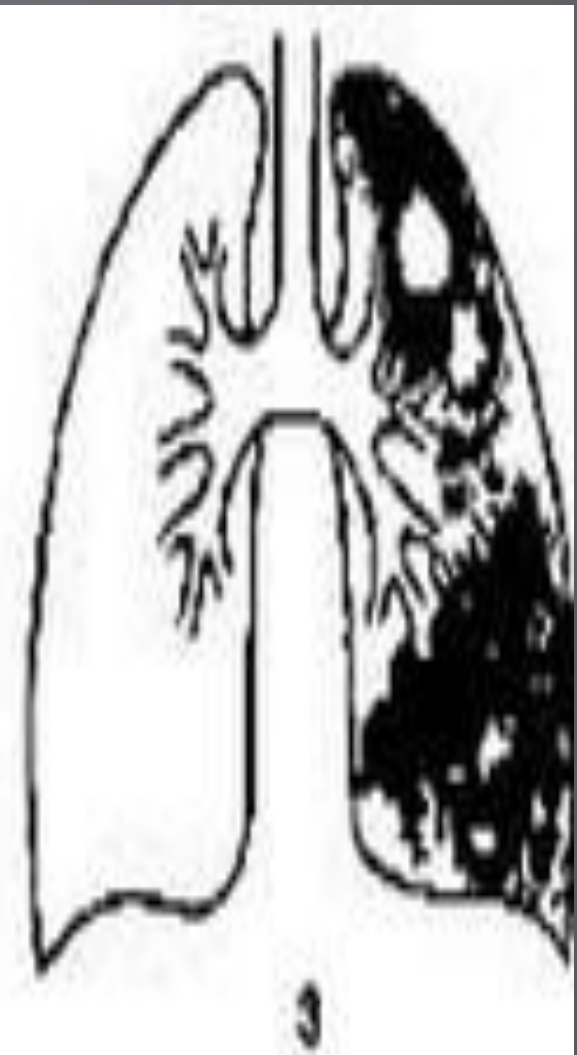
- Туберкулиновые реакции по пробе Манту с 2 ТЕ ППД-Л практически у всех больных отрицательные или слабоположительные. Это свидетельствует о том, что при выраженном иммунодефиците состоянии у больных казеозной пневмонией кожные реакции ГЗТ резко снижены и высоко коррелируют со сниженными иммунологическими тестами (РБТЛ с ППД и ФГА), поэтому в диагностическом плане они мало информативны.

- МБТ в первое время (1 – 2 нед) почти всегда отсутствуют и обнаруживаются только с появлением распада легочной ткани. Бактериовыделение носит массивный характер и выявляется как методом микроскопии по Цилю-Нельсену, так и при посеве мокроты на питательные среды. При этом более чем в 50% случаев выявляется лекарственная устойчивость МБТ к противотуберкулезным препаратам, а у 1/3 больных – множественная лекарственная устойчивость.

Рентгенологическая картина

- ▣ Поражает целую долю или целое легкое. Отмечаются смещение органов средостения в пораженную сторону, сужение межреберных промежутков и высокое стояние купола диафрагмы на той же стороне, что в значительной степени обусловлено апневматозом и гиповентиляцией.

- Существенным рентгенологическим признаком казеозной пневмонии является наличие множественных деструкций легочной ткани или больших и гигантских каверн (более 4 см в диаметре), а также наличие очагов бронхогенного обсеменения в нижних отделах на стороне поражения и другом легком.
- Рентгенологические изменения более чем у 50% больных носят двухсторонний характер и проявляются обширными интенсивными затемнениями верхних долей легких с множественными деструкциями и очагами бронхогенного обсеменения в нижних отделах легких.



- **Диагноз казеозной пневмонии** ставят на основании комплексных клинико-рентгенологических и микробиологических исследований, где преимущество отдают выявлению МБТ при микроскопии мокроты в клинико-диагностических лабораториях. Обширные казеозно- деструктивные поражения легких и тяжелые клинические проявления заболевания при поступлении больных в противотуберкулезный стационар в значительной степени связаны с поздней диагностикой казеозной пневмонии на этапах стационарного лечения в лечебных учреждениях общей медицинской сети.
- **Дифференциальный диагноз** проводят в первую очередь с крупозной пневмонией, инфарктом