

# УЗИ скрининг в акушерстве.


**Выполнил: Менаджиев Э.Э. 175В**

# Цель

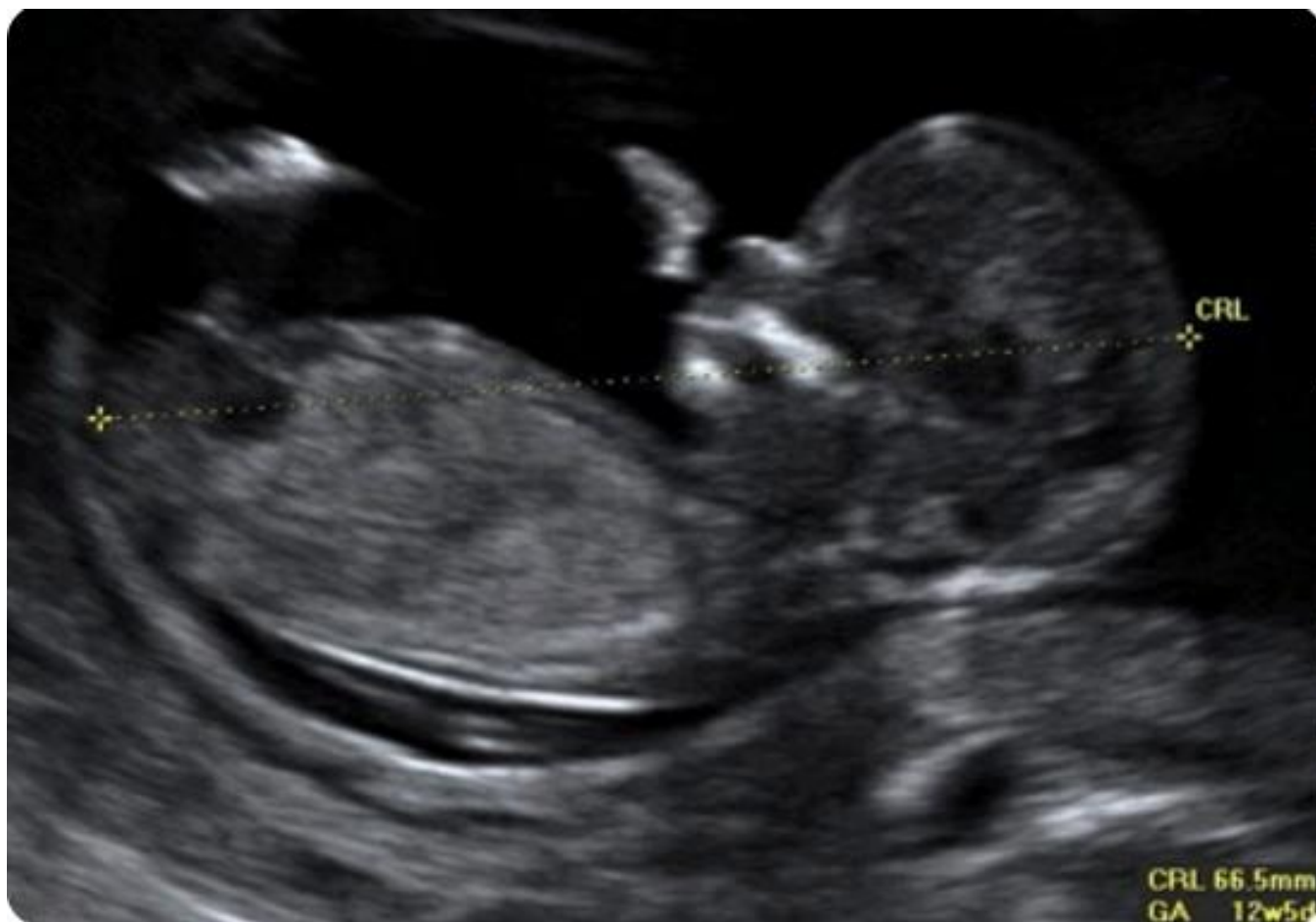Целью первого УЗИ скрининга является определение развивающейся маточной беременности, определение срока гестации (КТР, БПД), определение многоплодной беременности, определение пороков развития и дефектов развития эмбриона, выявление признаков, позволяющих заподозрить аномалии развития пола



# Неблагоприятными прогностическими признаками являются

- отставание в размерах плодного яйца,
  - деформация плодного яйца,
  - отсутствие визуализации эмбриона в 6 нед. гестации и более,
  - отсутствие признаков сердечной деятельности в 7 нед. гестации и более,
  - отсутствие визуализации эмбриона при среднем диаметре плодного яйца 3 см и более,
  - отсутствие увеличения диаметра плодного яйца в течение 1 недели.
- 

**КТР-Копчико-теменной размер (КТР) плода – максимальное расстояние от головного конца плода до его копчика.**

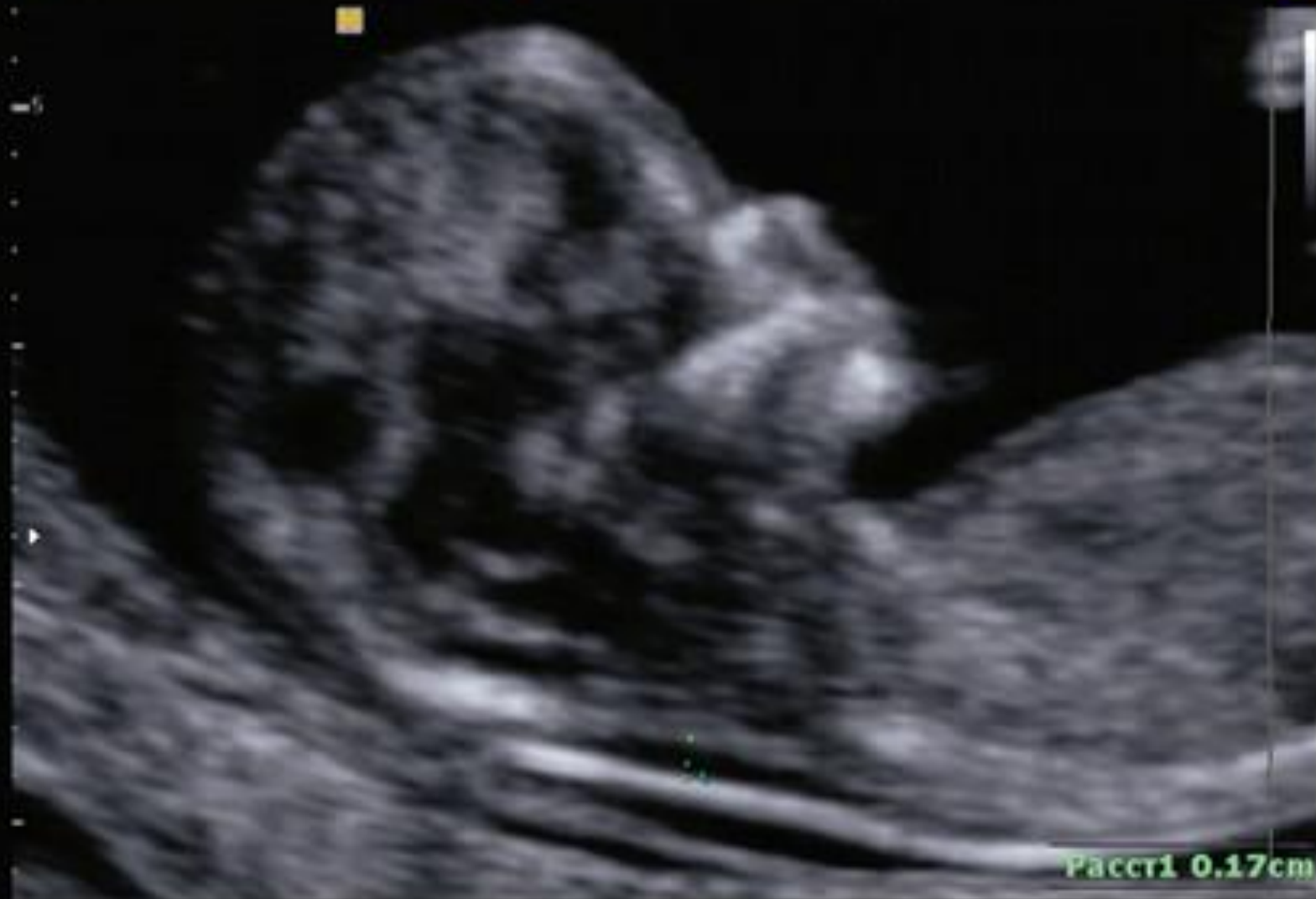

# Толщины воротникового пространства

- позволяет заподозрить хромосомные аномалии, особенно трисомию 21-й хромосомы.
- Срок гестации от 11 нед. 0 дней до 13 нед. 6 дней,
- медиосагитальная плоскость сканирования плода, плод занимает более 75% изображения, нейтральное положение плода



[2D] УЗ2/95дБ/УК10/Дав.90/ТАРМ/УТС 1



# Длина носовой кости

Таблица 1. Нормативы длины НК (носовой кости) в срок 11-14 недель.

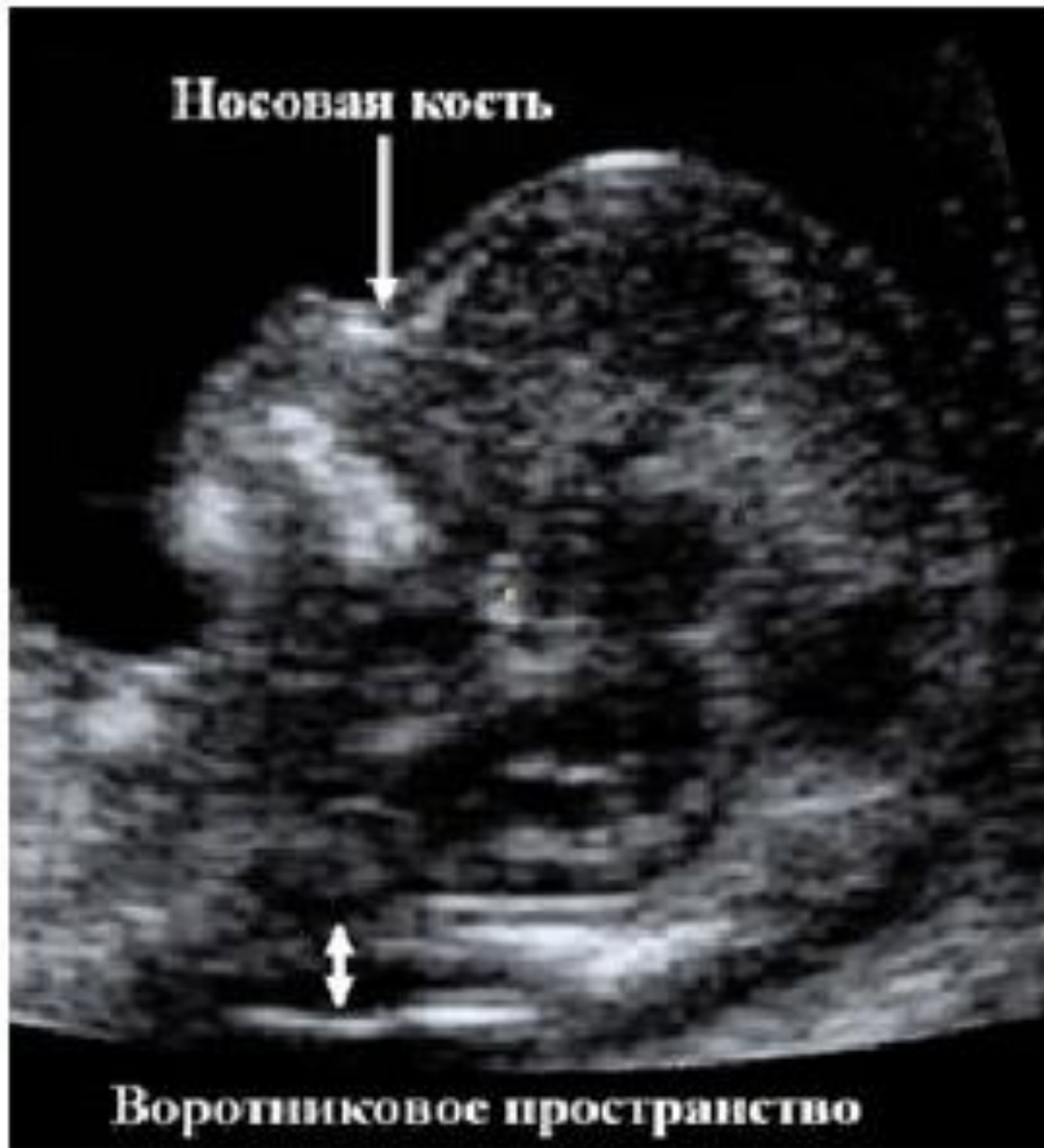Срок, <u>нед</u>	11	12	13	14
Длина НК, мм	1,4	1,8	2,3	2,5



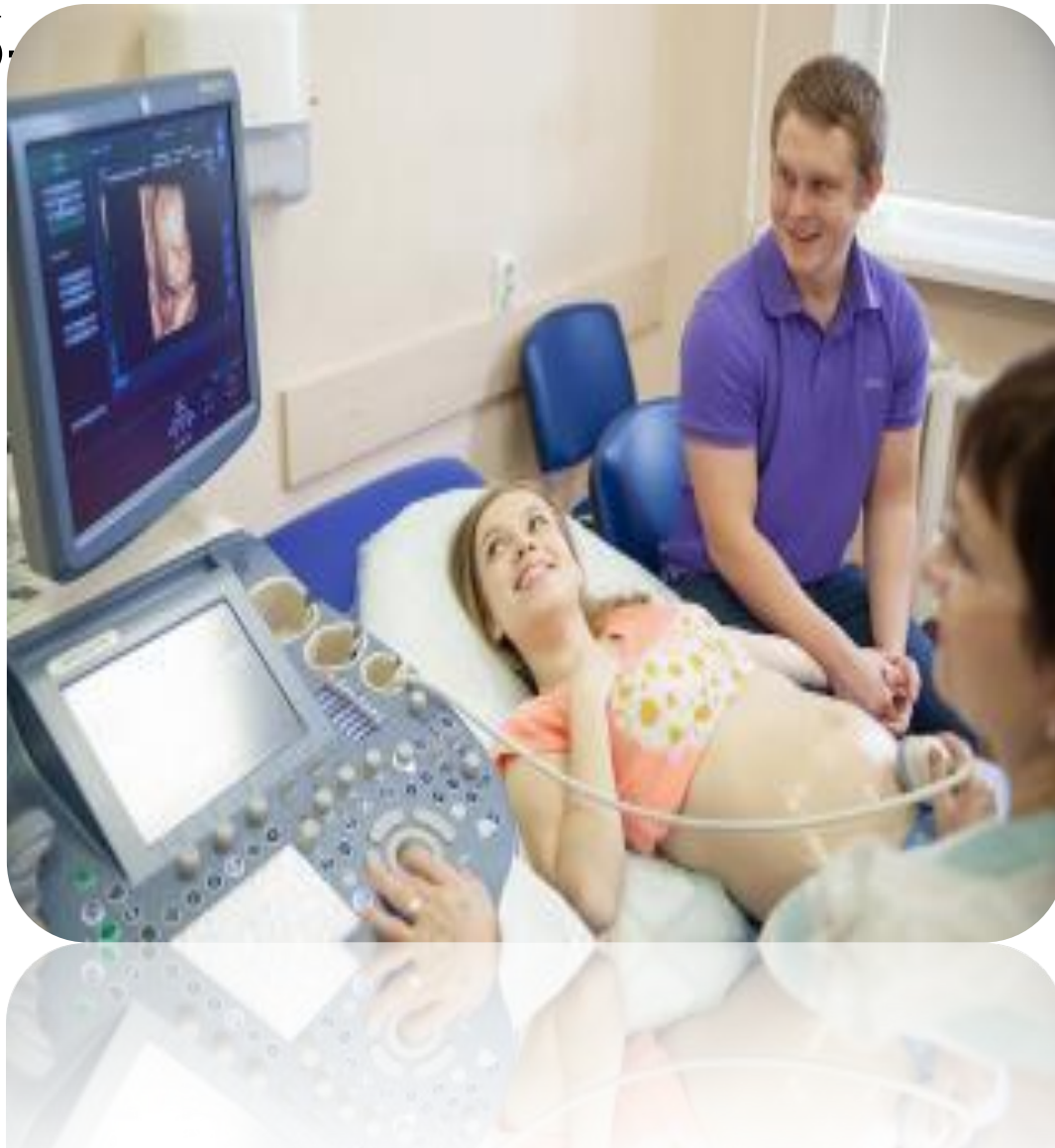Считается, что носовая кость нормальна, когда она по своей структуре более эхогенна, чем надлежащая кожа и патологична, если она не видна (аплазия) или ее длина меньше нормы (гипоплазия). В случае одинаковой или меньшей эхогенности носовой кости, чем кожи носовая кость считается патологической.







# Второй скрининг II триместра (в 16-



Второй пренатальный скрининг заключается в проведении следующих видов обследований:

- **Ультразвуковое исследование плода (УЗИ)** – выполняется с помощью трансабдоминального датчика (через кожу живота). При проведении процедуры врач оценивает не только показатели роста и развития плода, но и состояние плаценты.

- **Биохимический анализ крови**. В лабораторных условиях специалист определяет содержание хорионического гонадотропина человека (ХГЧ), свободного эстриола и альфа-фетопротеина (АФП).

Вначале будущей маме желательно пройти УЗИ, а уже на основании результатов этого обследования врач принимает решение о необходимости сдачи анализа крови из вены.



## Цель проведения

УЗИ второго этапа скрининга проводится для выявления следующих показателей и оценки состояния плода:

- оценить число плодов (возможно не выявление многоплодной беременности при первом УЗИ);
- предлежание и положение плода, его масса и размеры;
- частота сердцебиения плода;
- состояние лицевых костей черепа (частично исключает синдром Дауна), длины парных костей, оценка грудной клетки, позвоночника;
- объем околоплодных вод;
- оценка состояния и зрелости плаценты;
- анатомия всех внутренних органов будущего ребенка (сердце, головной мозг, легкие, почки, печень);
- выявление пороков развития;
- оценка пуповины, выявление обвития;
- оценка тонуса маточных стенок и состояние шейки матки.

Во 2 триместре беременности уже можно определить пол ребенка, но это не входит в протокол ультразвукового исследования и не является обязательным показателем.

## Показаниями для обследования 2 триместра являются:

- родственные связи между будущими родителями;
- заболевание беременной вирусного или бактериального характера;
- будущая мама имеет патологии, которые могут перейти ребенку (диабет, онкопатология, проблемы с опорно-двигательным аппаратом);
- хромосомные заболевания в роду одного из родителей ребенка;
- ранние роды или срывы ранее;
- гибель ребенка, замерший плод в анамнезе беременной;
- один или больше уже родившихся детей с патологиями.



При проведении 2-го УЗИ изучаются следующие показатели:

Фетометрия или измерение основных размеров будущего ребенка, которая включает:

- бипариетальный размер головки плода (БПР);
- лобно-затылочный размер (ЛЗР);
- окружность головки;
- диаметр (окружность живота);
- цефалический индекс (БПР/ЛЗР) – оценка формы головы;
- длина парных трубчатых костей (бедренная, большая и малая берцовая, плечевая, локтевая и лучевая);
- соотношение БПР к ДБК (длина бедренной кости);
- ОГ (окружность головки)/ОЖ (окружность



Протокол УЗИ 2 триместра беременности предполагает обозначение:

- расположения плаценты и ее толщины;
- структуры степени зрелости плаценты;
- количества сосудов в пуповине;
- количества амниотической жидкости;
- состояния шейки и маточных стенок а также ее придатков;
- показателей фетометрии.

Фетометрией называется измерение размеров плода.

Она включает в себя:

- ❖ размер головы плода, лба и затылка;
- ❖ диаметр окружности головы и окружности живота;
- ❖ цефалический индекс для оценивания строения головы;
- ❖ длина трубчатых костей (бедер, берцовых, большой и малой, плечевой, локтевой и лучевой) с обеих сторон.



## Нормы основных показателей фетометрии

- 17-19 недель: БПР 36-43см, ОЖ 96-120см, ДБК 24-30см;
- 20-22 недели: БПР 47-53см; ОЖ 138-162см, ДБК 33-39см;
- 23-25 недель: БПР 56-62см, ОЖ 168-198см, ДБК 41-46см;
- 26-28 недель: БПР 65-71см, ОЖ 204-228см, ДБК 49-53см;

Измерение размеров плода на втором скрининге позволяет диагностировать соответствие его размеров сроку гестации, оценить темпы роста, подтвердить срок беременности, выявить внутриутробную





Внутриутробная задержка развития плода (ВЗРП) может быть симметричной и асимметричной формы.

### **Симметричная ВЗРП. Признаки:**

- развитие пропорциональное;
- все показатели фетометрии отстают от нормы данного срока беременности.

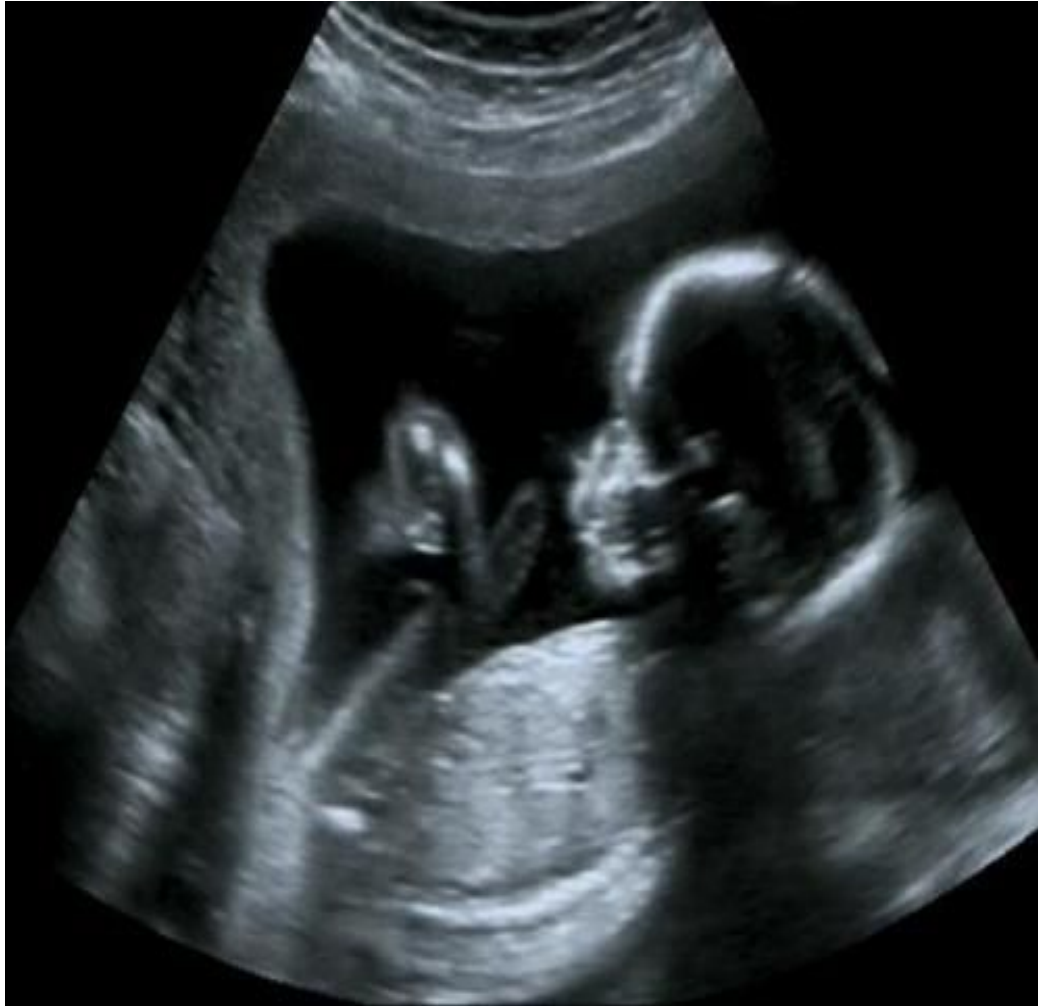### **Признаки асимметричной ВЗРП:**

- ОЖ меньше нормы для данного срока беременности;
- размеры головки и ДБК в норме длительное время;
- повышение соотношения ОГ/ОЖ и ДБК/ОЖ.

В зависимости от полученных результатов выделяют 3 степени ВЗРП:

- 1 степень – отставание на 2-3 недели;
- 2 степень – на 3-4 недели;
- 3 степень – на 5 и больше недель.





Для выявления аномалий развития плода проводят оценку строения его внутренних органов:

### Осмотр поперечных сечений головки на разных уровнях

- исключить аномальные формы в виде «лимона», «банана», «клубники» или выраженной долихо- и брахицефалии, выявление двойного контура головки, что свидетельствует о гидроцефалии,
- изучение целостности костей черепа;

### Оценка головного мозга

- при вентрикуломегалии размеры желудочков мозга увеличены,
- выявление кист сосудистой системы желудочков головного мозга,
- патология мозжечка
- выявление внутричерепных образований и образований, расположенных на поверхности черепа;

### Косвенные признаки синдрома Дауна:

- увеличение расстояния между глазницами,
- раскрытый рот,
- высунутый язык
- в трети случаев дополнительно выявляются пороки сердца,
- возможно укорочение костей голени;



## Исследование лицевых структур

- профиль, челюсть верхняя и нижняя,
- глазницы: циклопия, анофтальмия,
- расщелина губы и неба – «волчья пасть» и «заячья губа»,
- выпячивание верхней челюсти;

## Исследование позвоночника

- выявление *spina bifida* – расщепление позвоночника, сочетаемое с патологией спинного мозга;

## Сканирование грудной клетки

- исключить плевральный и перикардальный выпот: в норме в полости перикарда полоса жидкости не больше 2мм;

Исследование легких и степени их зрелости - каждое легкое в норме занимает треть поперечного сечения грудной клетки; 3 степени зрелости:

- 0 – эхогенность легких ниже эхогенности печени,
- 1 – эхогенность легких и печени одинакова,
- 2 – эхогенность легких выше эхогенности печени;

## Исследование сердца

- четырёхкамерное строение в норме,
- оценка магистральных сосудов;

## Осмотр органов

- желудка, печени, селезенки и кишечника;



## Плацента.

В первую очередь изучается локализация плаценты и ее положение по отношению к внутреннему зеву шейки матки.

Если плацента прикреплена на расстоянии 5,5см и ниже от внутреннего зева, говорят о низкой плацентации, в случае перекрытия ею внутреннего зева частично или полностью говорят о предлежании плаценты.

Однако, в третьем триместре плацента способна мигрировать и «подниматься» выше, поэтому обязателен контроль УЗИ в 27-28 недель. Толщина плаценты увеличивается со сроком гестации и оценивается в месте прикрепления пуповины. Если толщина более 4,5см – это свидетельствует о водянке плода, резус-конфликте, инфекционном процессе или сахарном диабете.

Размеры толщины плаценты 2см и менее говорят о ее преждевременном созревании (старении) и требует лечения фетоплацентарной недостаточности.

Степени зрелости плаценты в норме:

- 0 – до 30 нед.;
- 1 – 27-36 нед.;
- 2 – 34-39 нед.;
- 3 – после 36 нед.



**Презентация окончена)**

**Спасибо за внимание!**