

Бронхоэктатическая болезнь

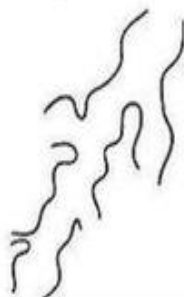
Бронхоэктазы - Radiology Study



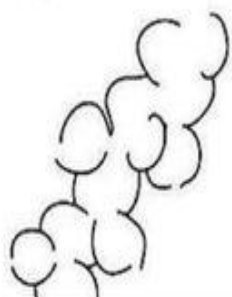
Норма



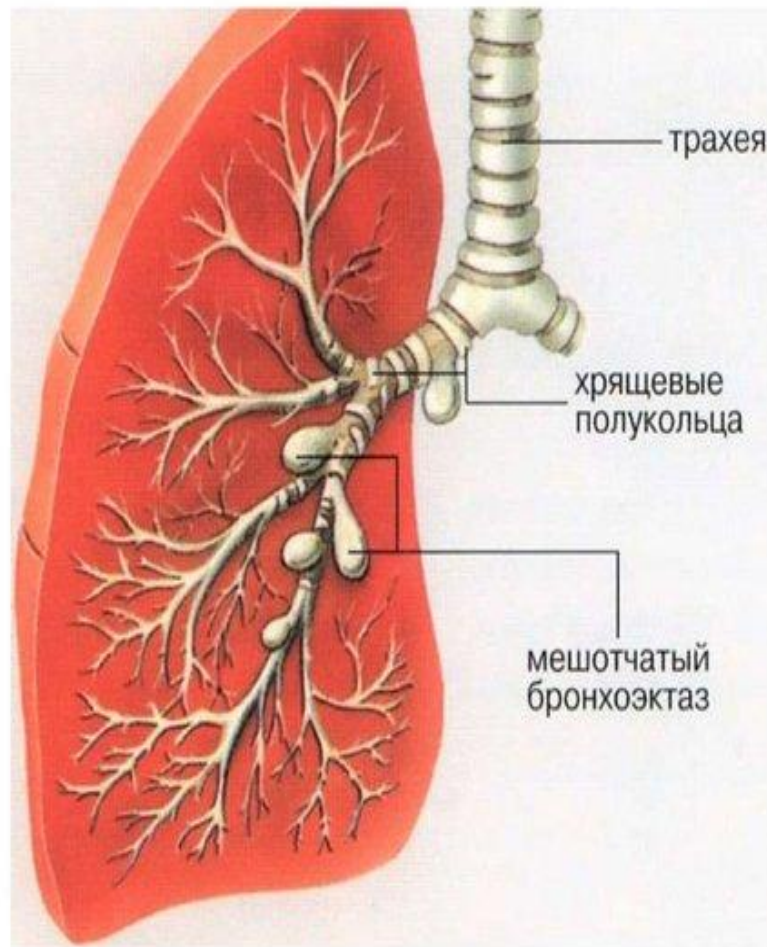
Цилиндрические
бронхоэктазы

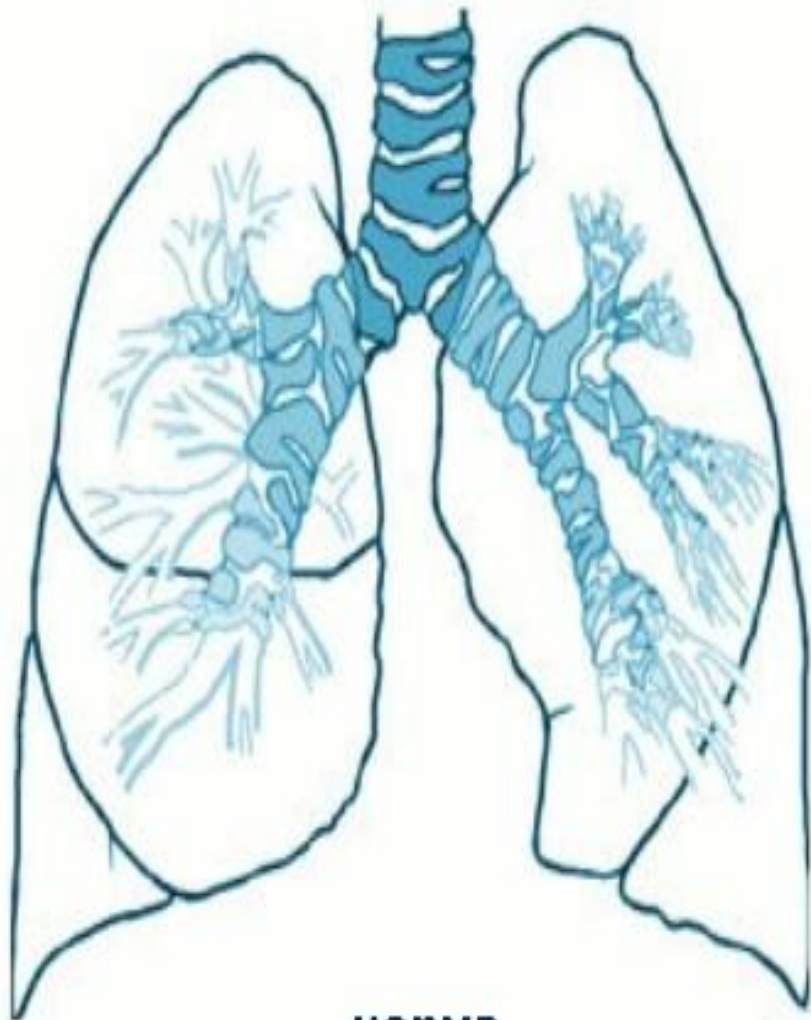


Варикозные
бронхоэктазы

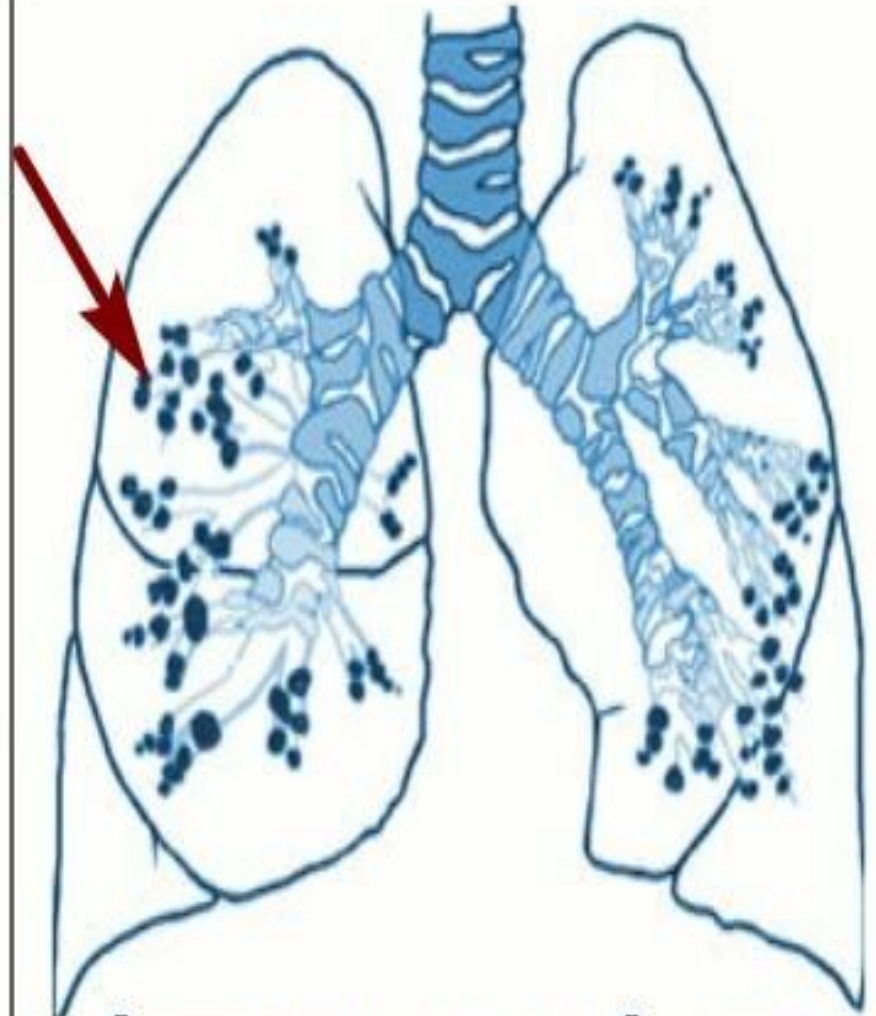


Кистозные
бронхоэктазы



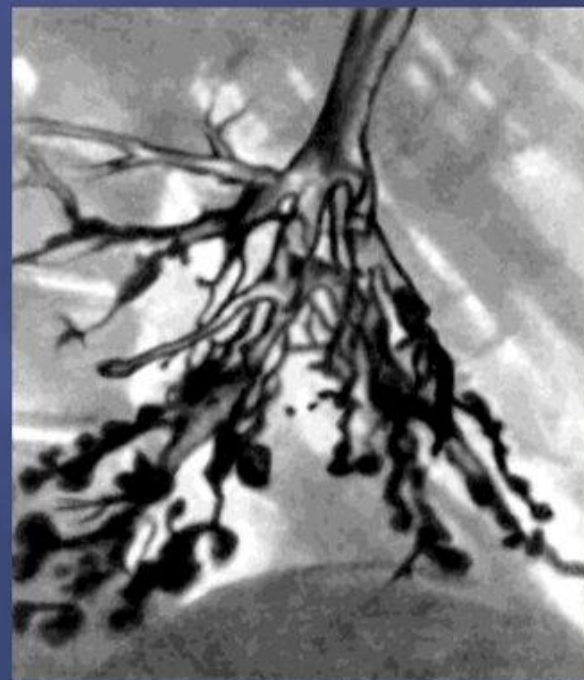
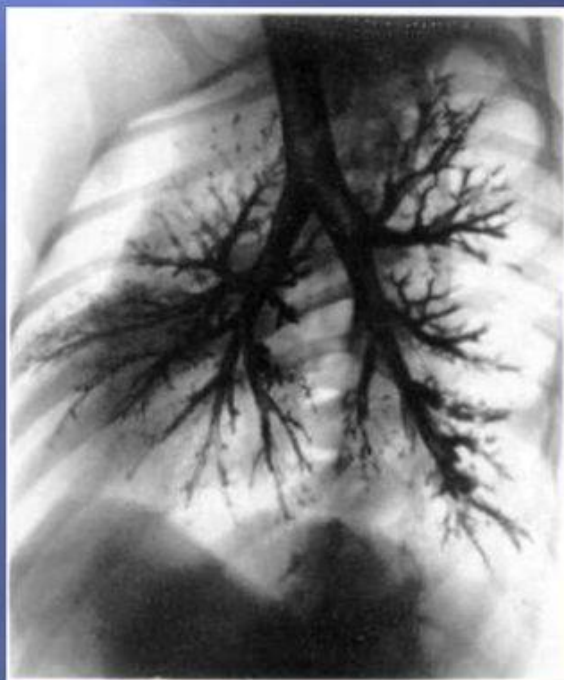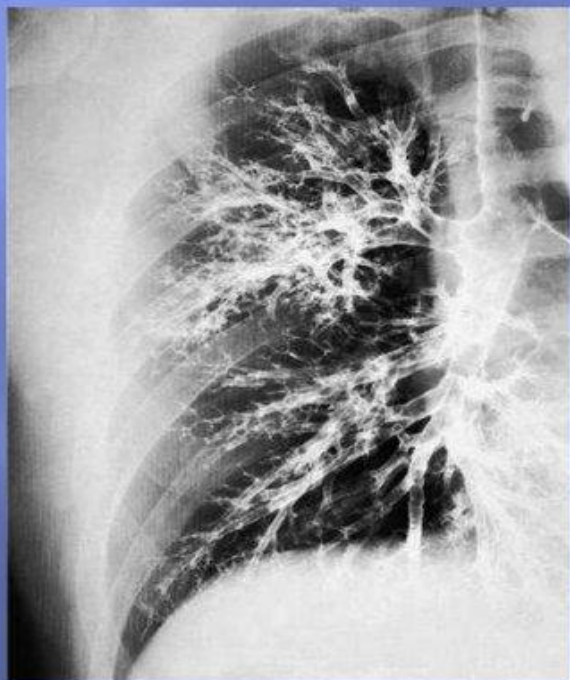


норма

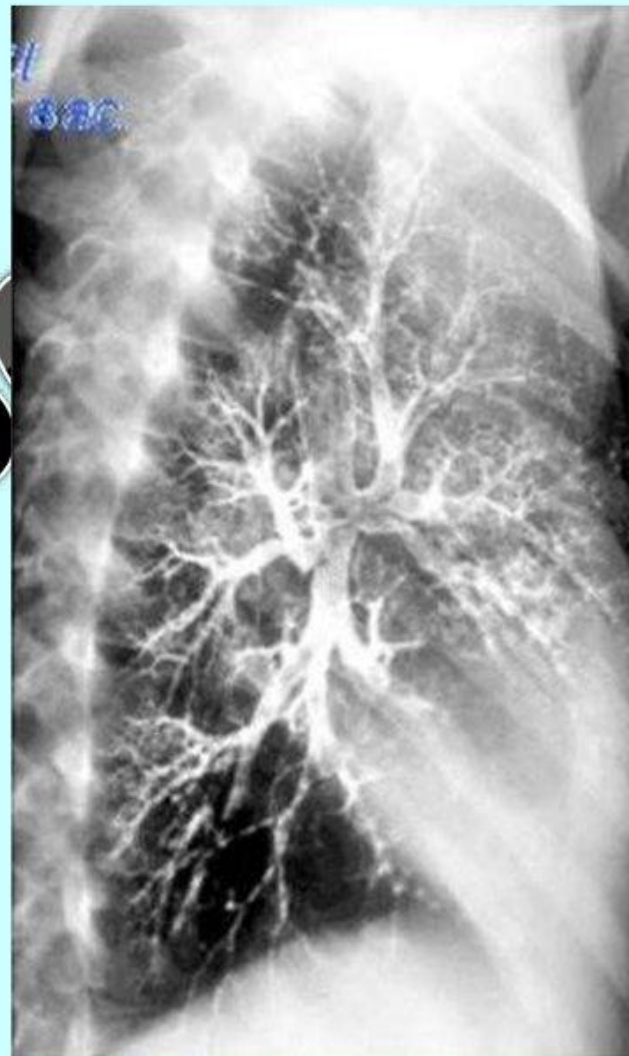
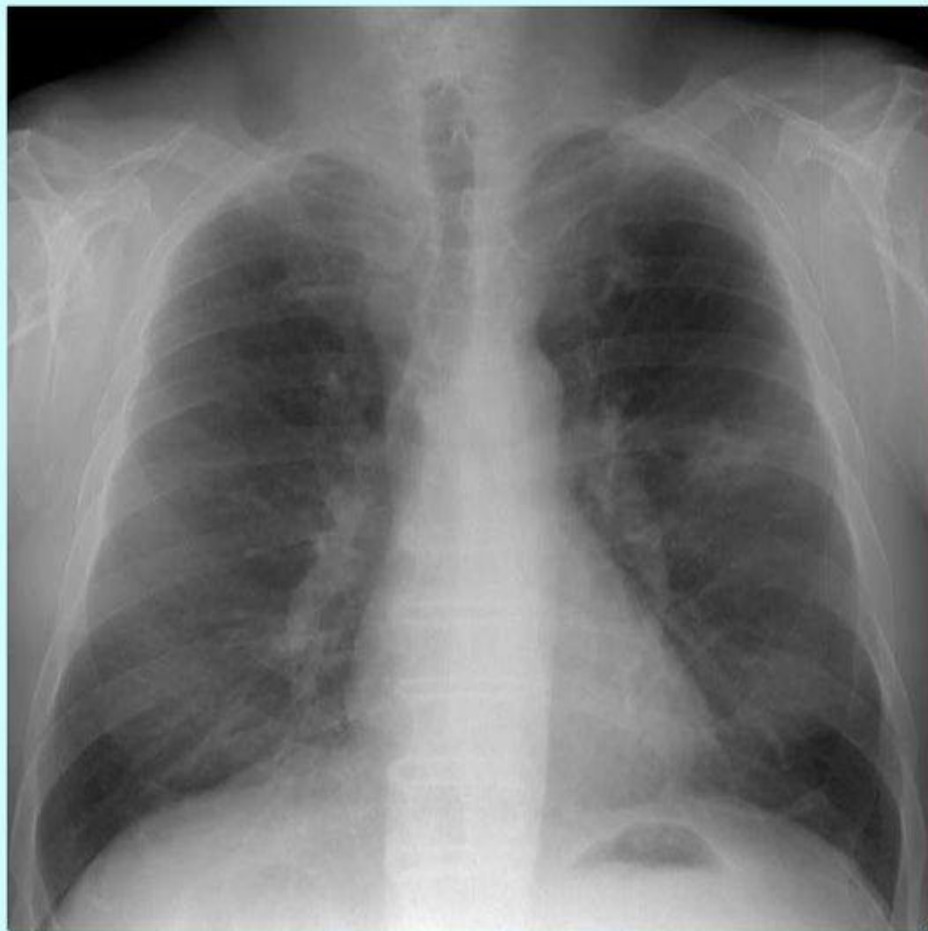
бронхоэктатическая болезнь

Бронхография

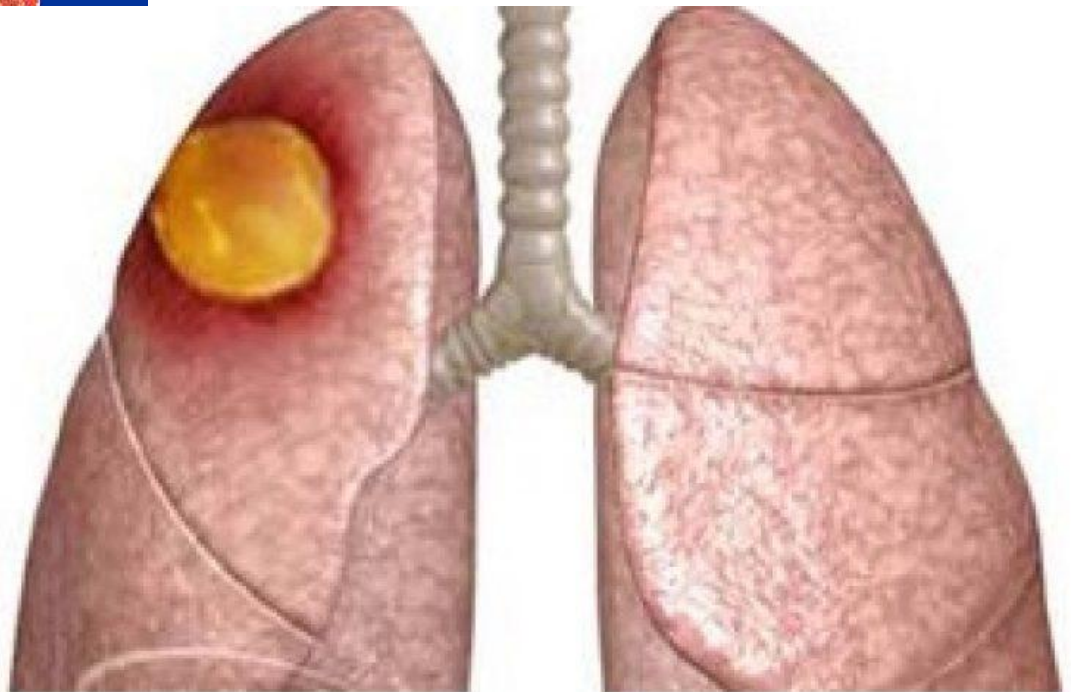
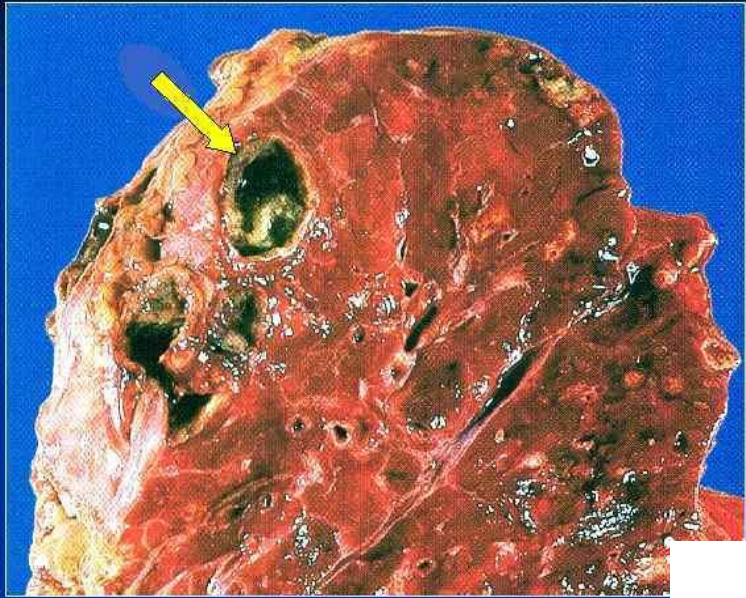

Рентгенограммы легких

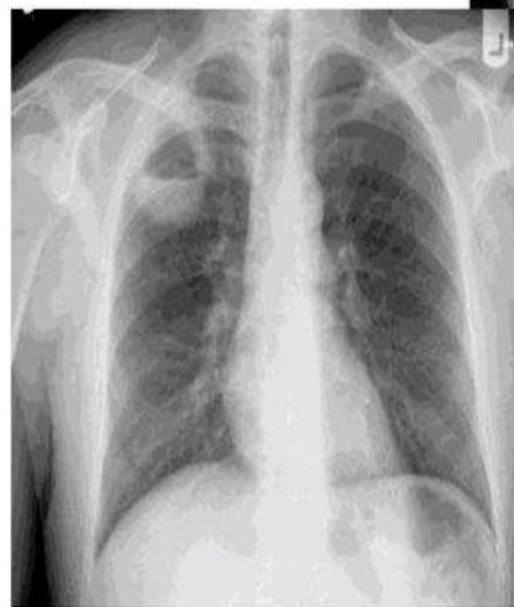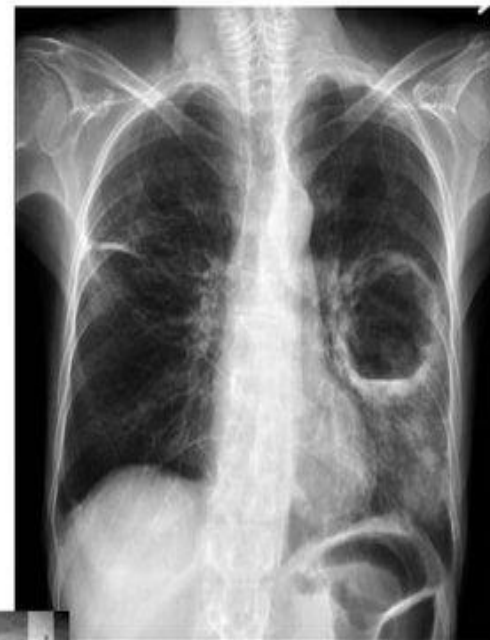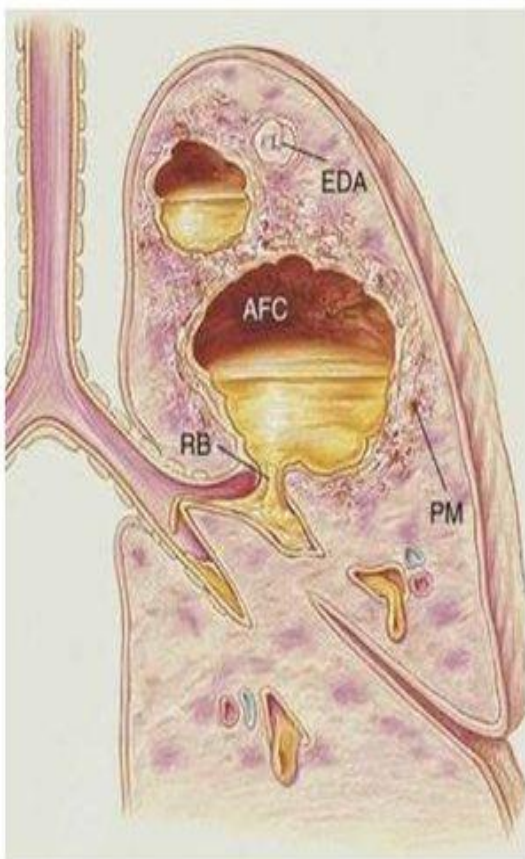


55

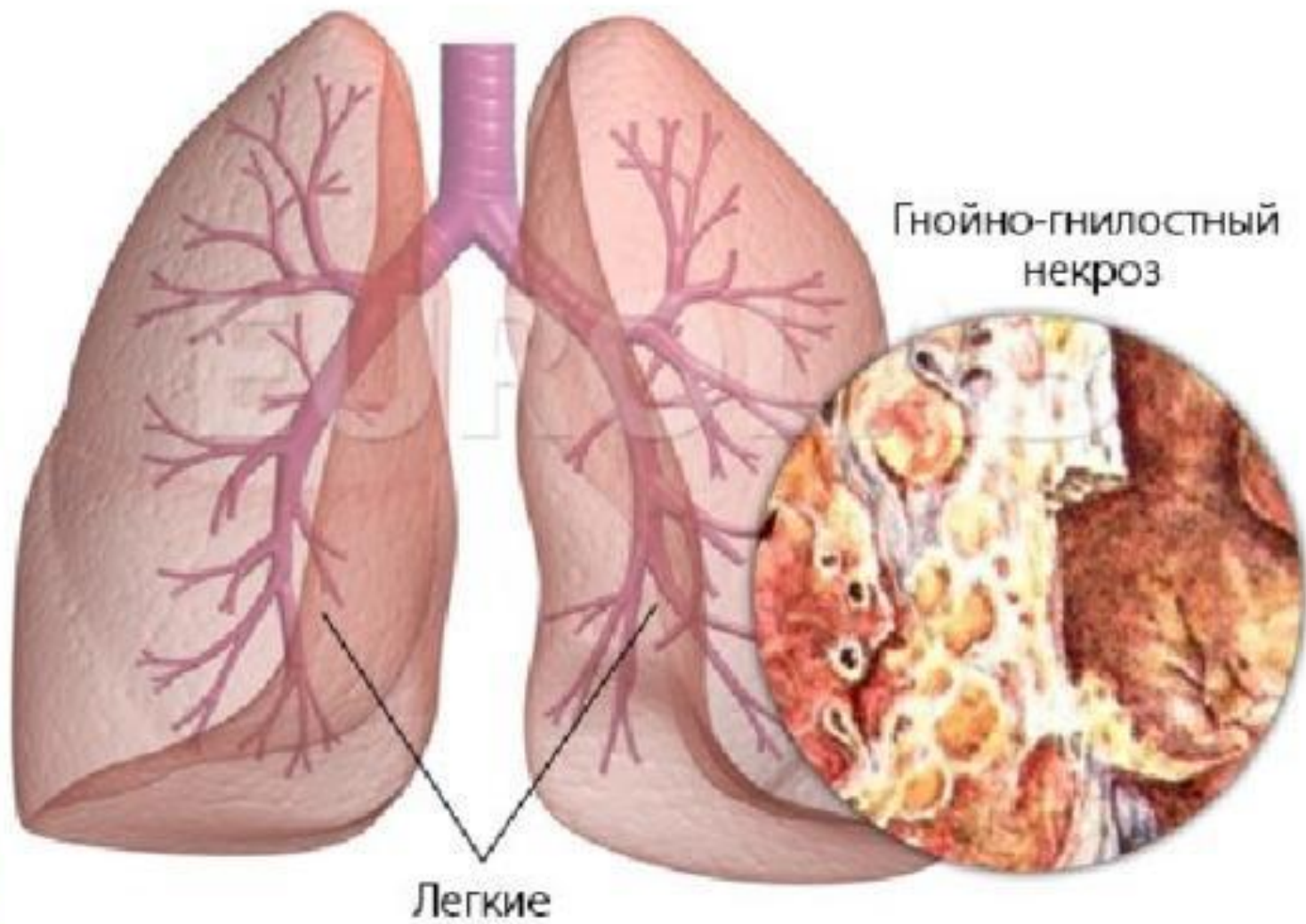
Абсцесс легкого



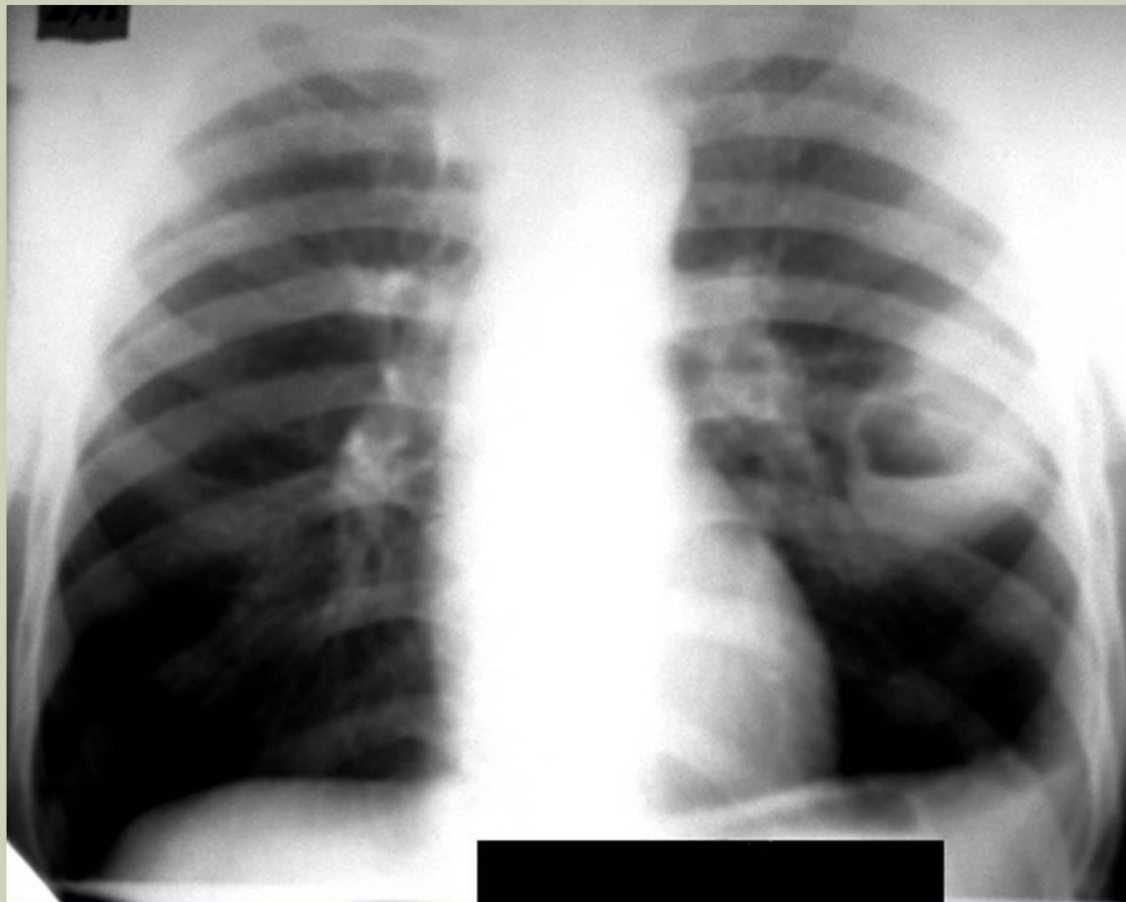
Абсцесс легкого



Гангрена легкого



АБСЦЕСС ЛЕВОГО ЛЕГКОГО



Абсцесс легкого

