

Аноректальные пороки развития

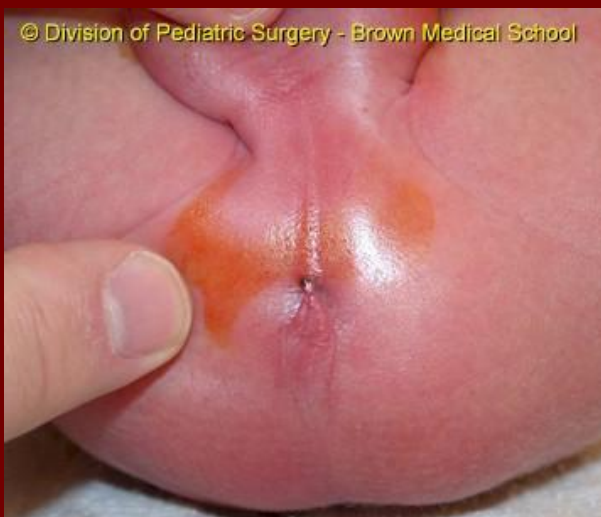פְּרַסְתָּ אֱשֶׁר יָאָר
פְּרוּךְ אַתָּה יְהוָה אֱלֹהֵינוּ
מֶלֶךְ הָעוֹלָם, אֱשֶׁר יָאָר
אֵת הָאָדָם בְּחָכְמָה וּבְרָא
בּוֹ נְקָבִים נְקָבִים, הַלּוּלִים
הַלּוּלִים, בְּלוֹי וְדוּעַ לְפָנַי
כִּסָּא כְבוֹדְךָ אֲנִי יֹשֵׁת
אֶחָד מֵהֶם אִי יֹשֵׁת אֶחָד
מֵהֶם, אִי אֲשֶׁר לְהַתְקִים
וְלַעֲמוֹד לְפָנֶיךָ אֲפִלּוּ
שָׂעָה אֶחָת. פְּרוּךְ אַתָּה
יְהוָה רֹפֵא כָּל בְּשָׂר
וּמַפְלִיא לַעֲשׂוֹת:

Благословен ты Господь Бог наш,
Царь Вселенной, сотворивший
человека в мудрости своей и
создавший в нем отверстия,
отверстия, полости, полости.

Откровенно и известно, пред
Престолом Твоим- если откроется
одна из них или один из них
заткнется- не сможет существовать
(человек) хотя бы один час!

Благословен Ты, доктор всего живого и
удивительны дела твои.

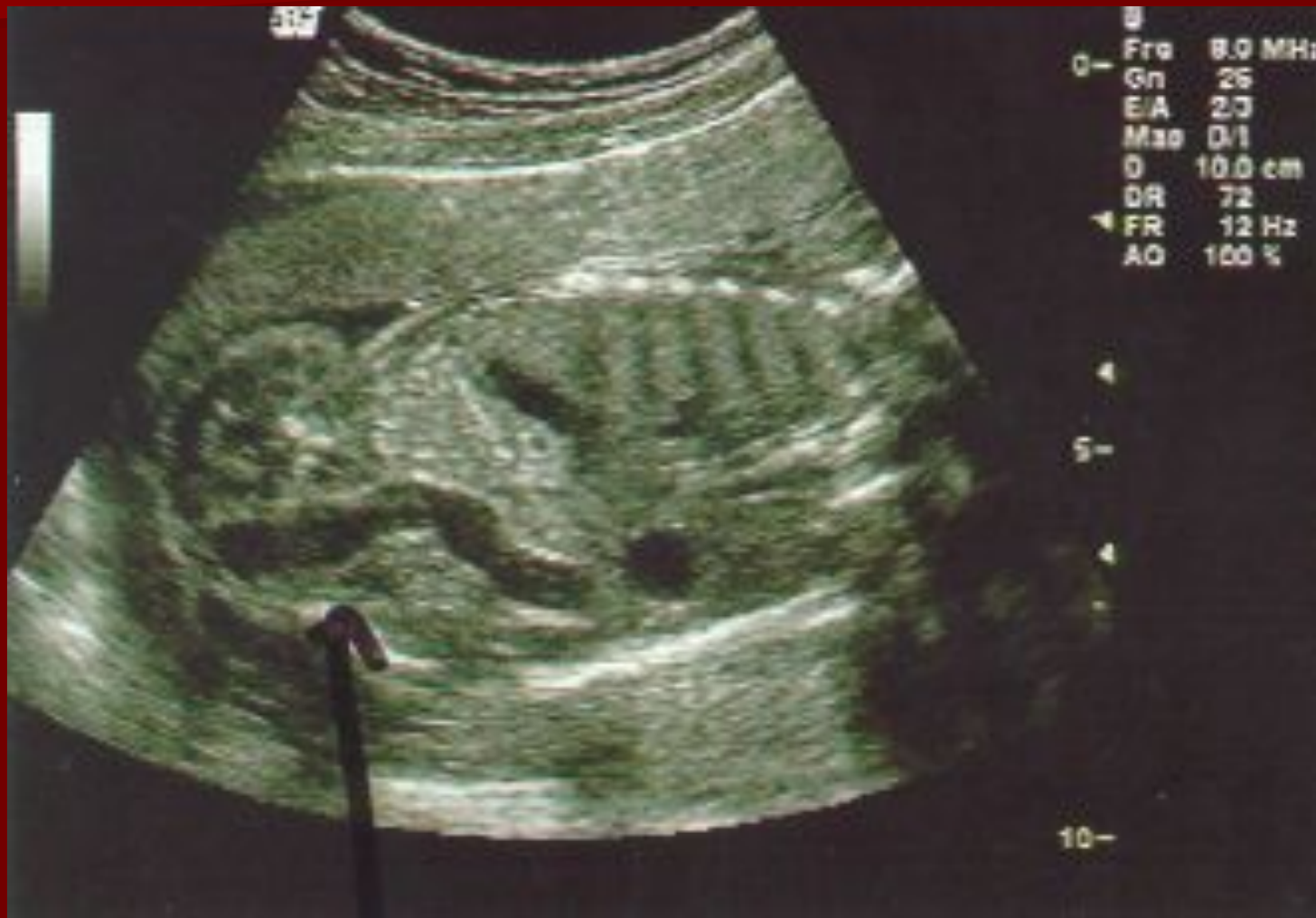(цитата из Торы, утренней молитвы,
написана более 2500 лет назад)



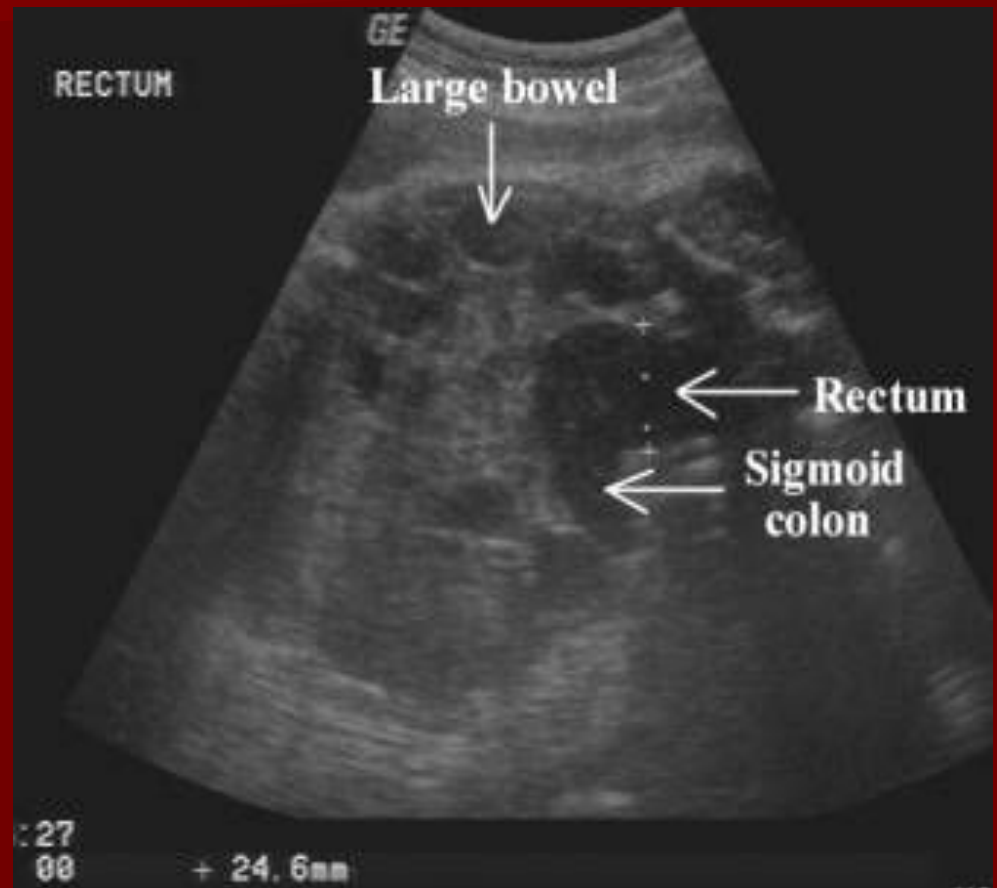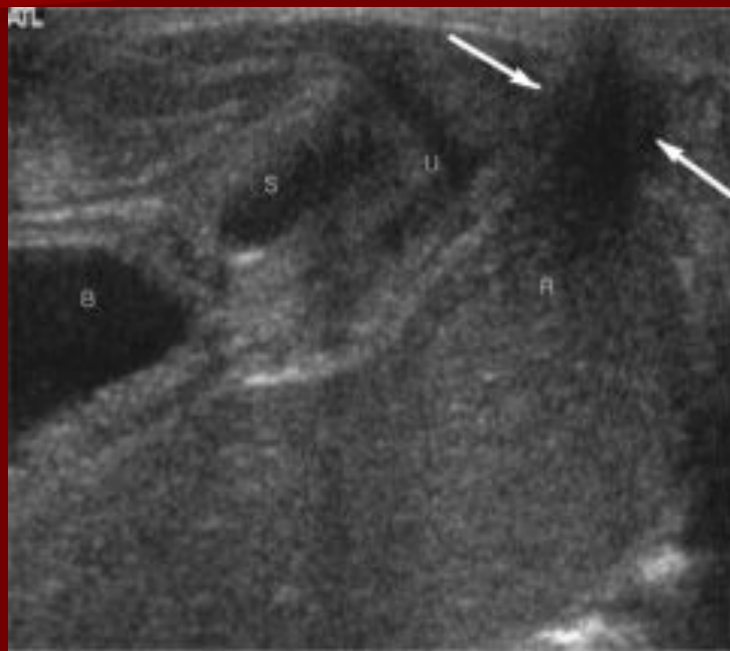
Аноректальные пороки развития

- Частота: 1 на 5000-3500 новорожденных, родившихся живыми
- Чаще у мальчиков

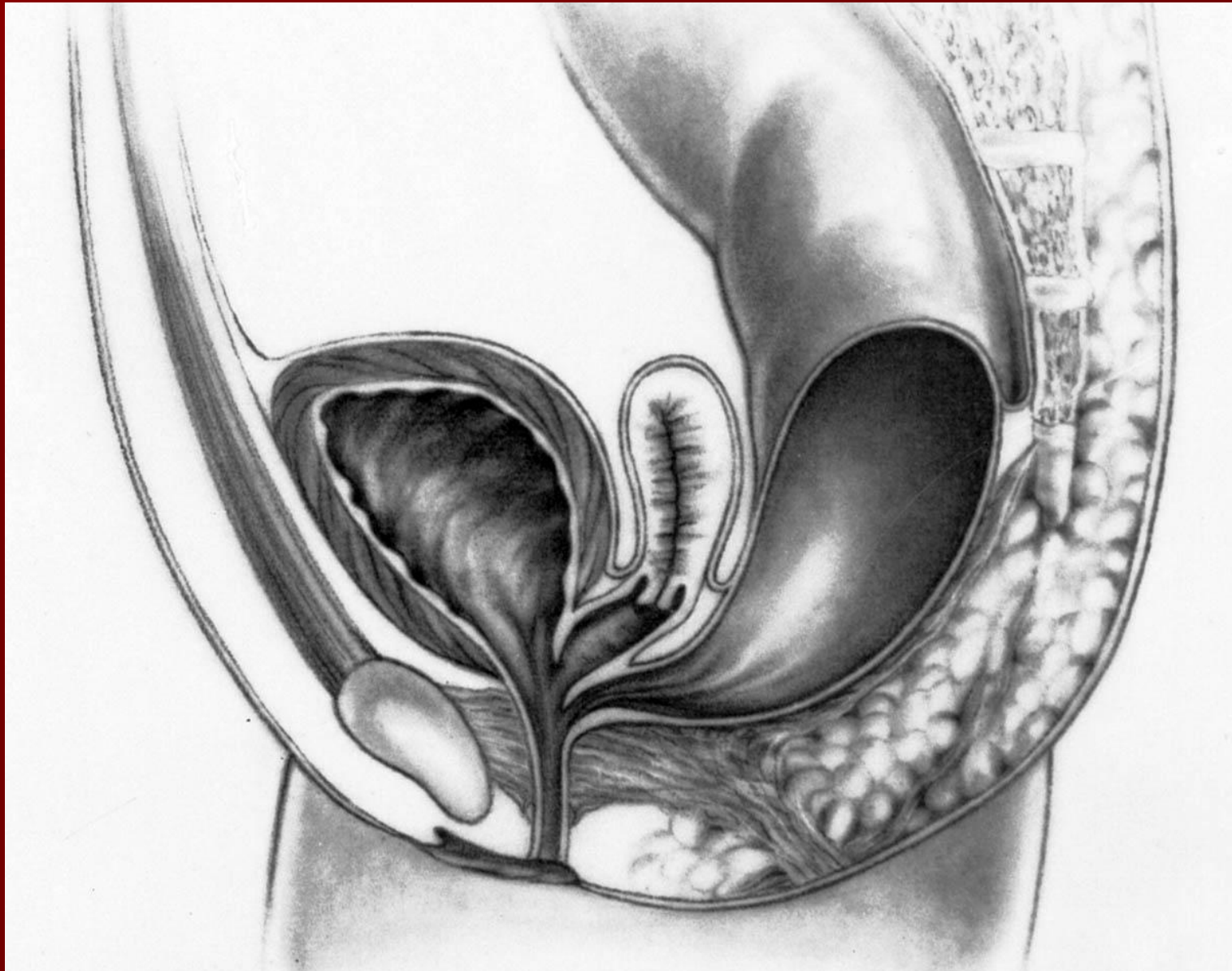
Пренатальная диагностика аноректальных пороков
Анальный сфинктер формируется и начинает функционировать после 16-20 недели беременности



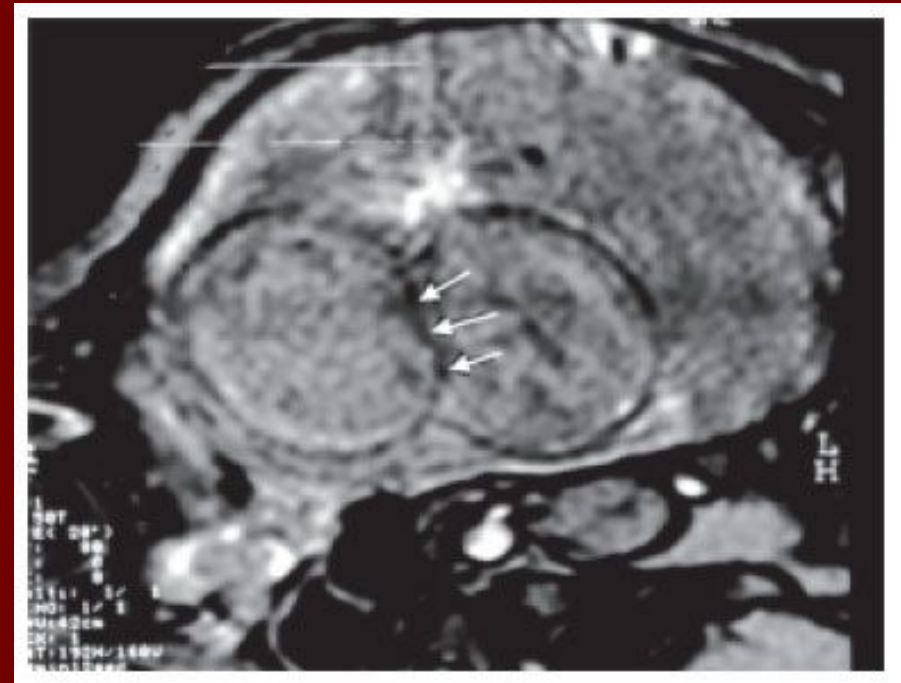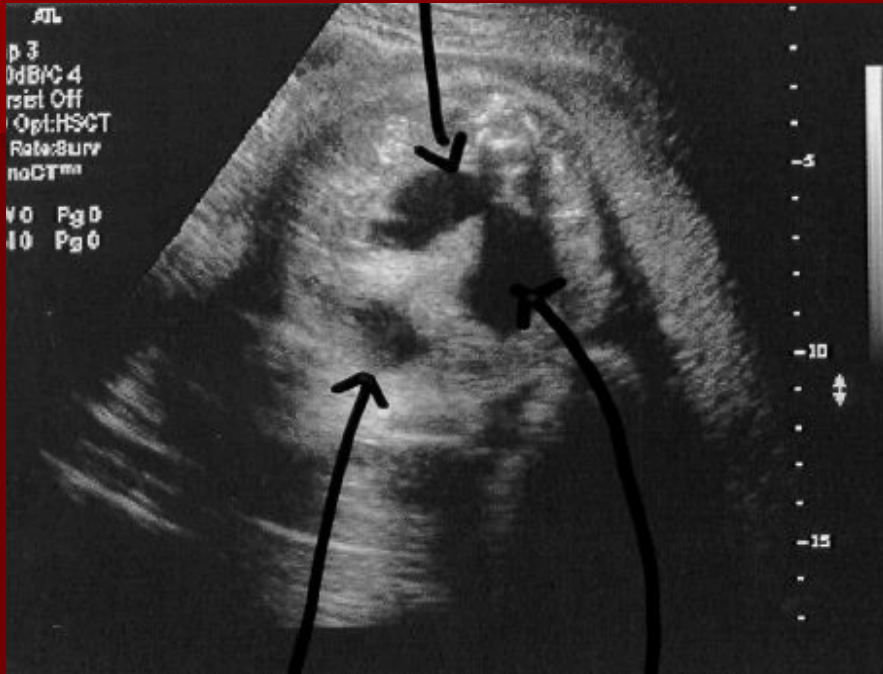
УЗИ плода



Персистирующая клоака



Персистирующая клоака УЗИ плода



Alberto Peña _____ Atlas of
**Surgical
Management
of Anorectal
Malformations**



Springer-Verlag



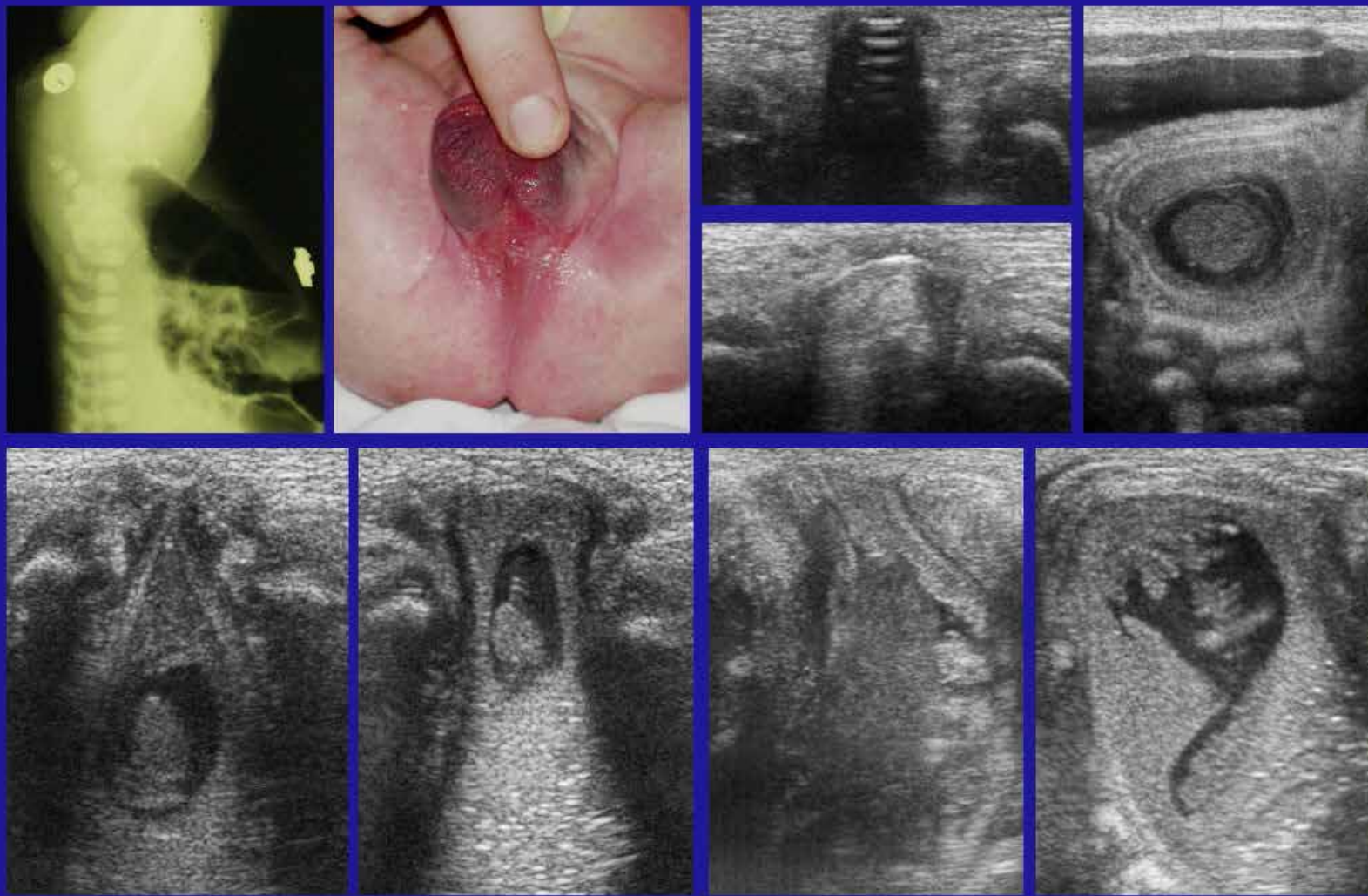
Классификация аноректальных пороков по А.Рена

Table 1 Pena classification

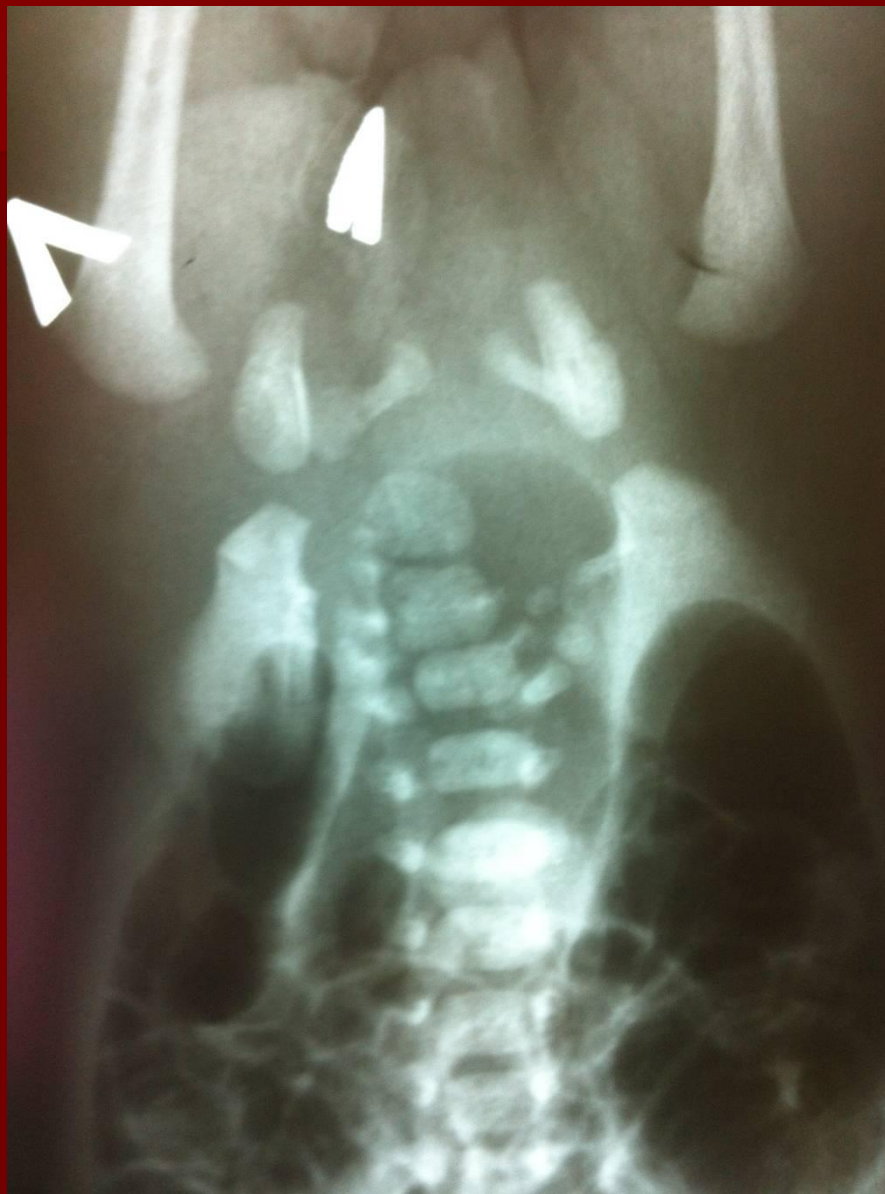Female	Male
Perineal fistula	Perineal fistula
Vestibular fistula	Rectourethral bulbar fistula
	Rectourethral prostatic fistula
	Rectovesical (bladder neck) fistula
Imperforate anus without fistula	Imperforate anus without fistula
Rectal atresia and stenosis	Rectal atresia and stenosis
Cloaca	
Complex malformations	Complex malformations

Аноректальные пороки: Рентгено- и УЗИ диагностика

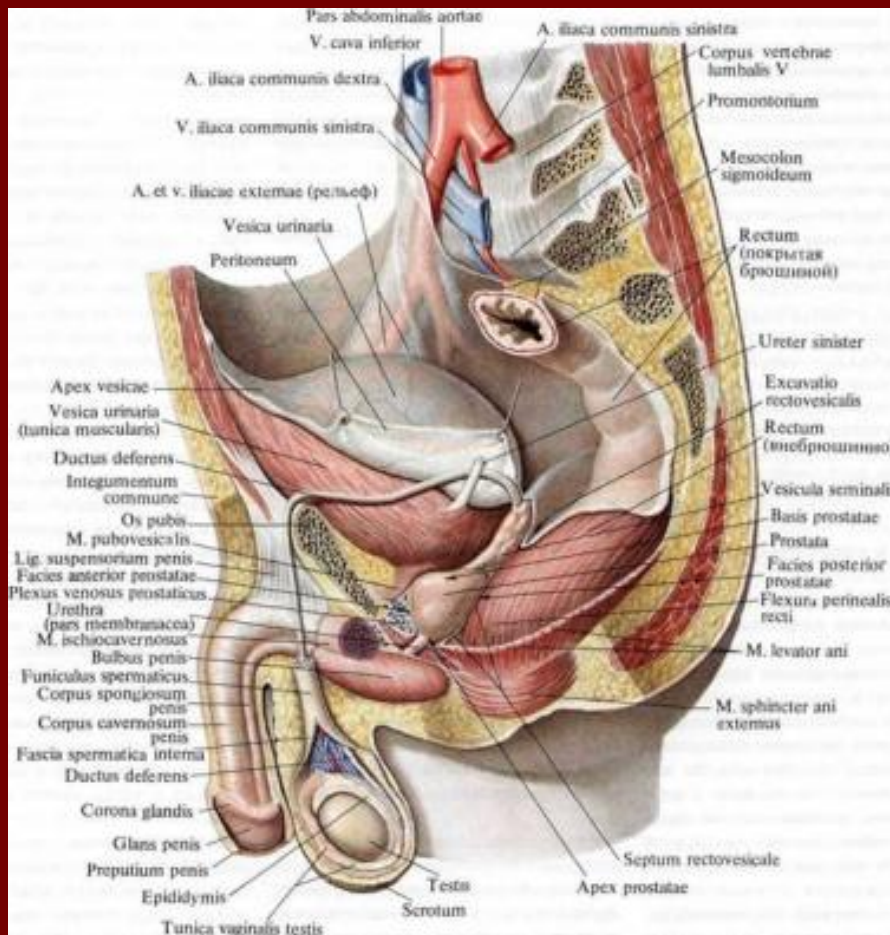
АТРЕЗИЯ АНАЛЬНОГО ОТВЕРСТИЯ



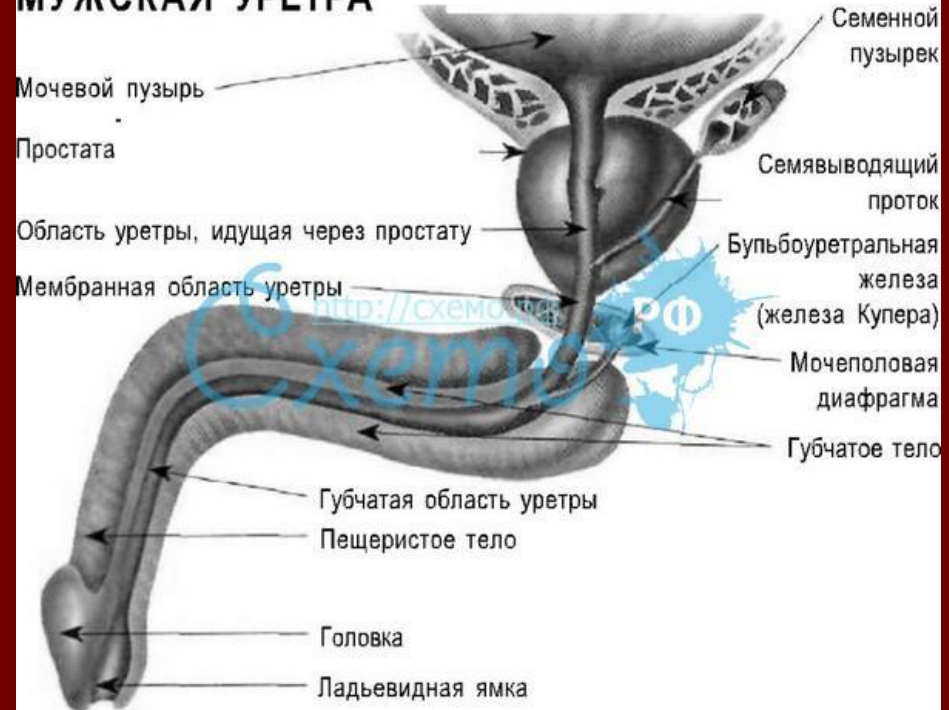
Инверторентгенограмма по Вангенстину



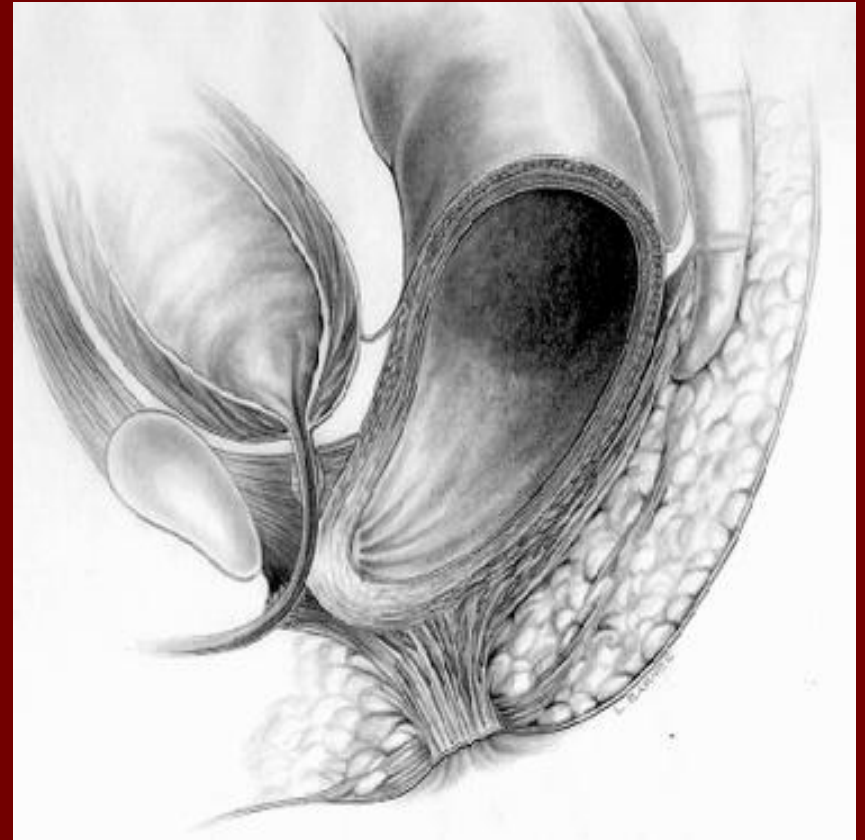
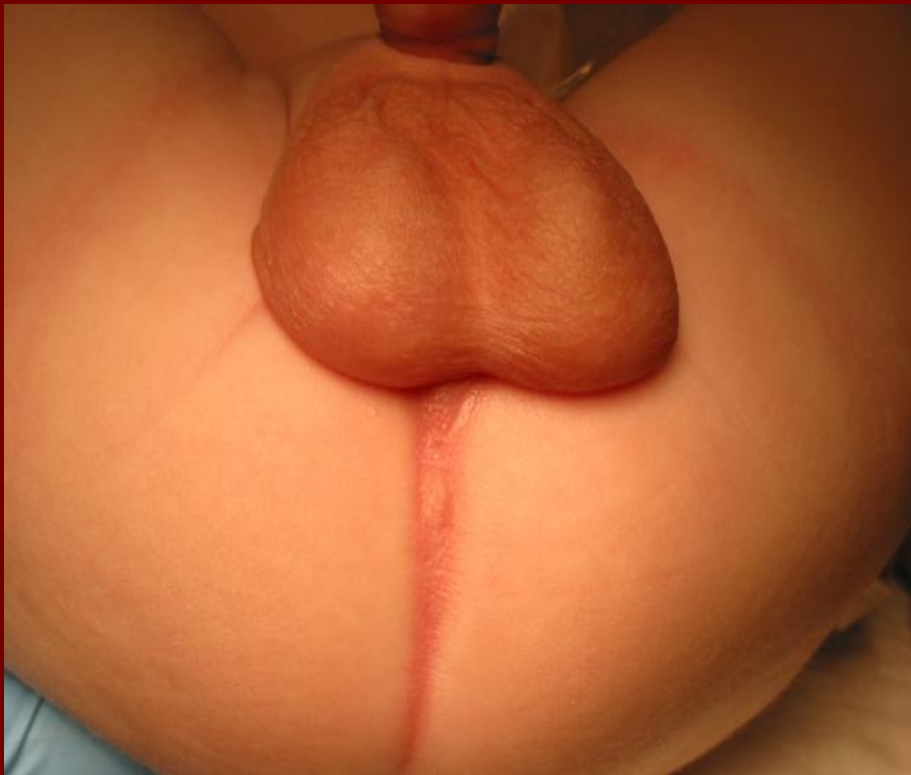Мальчики с аноректальными пороками

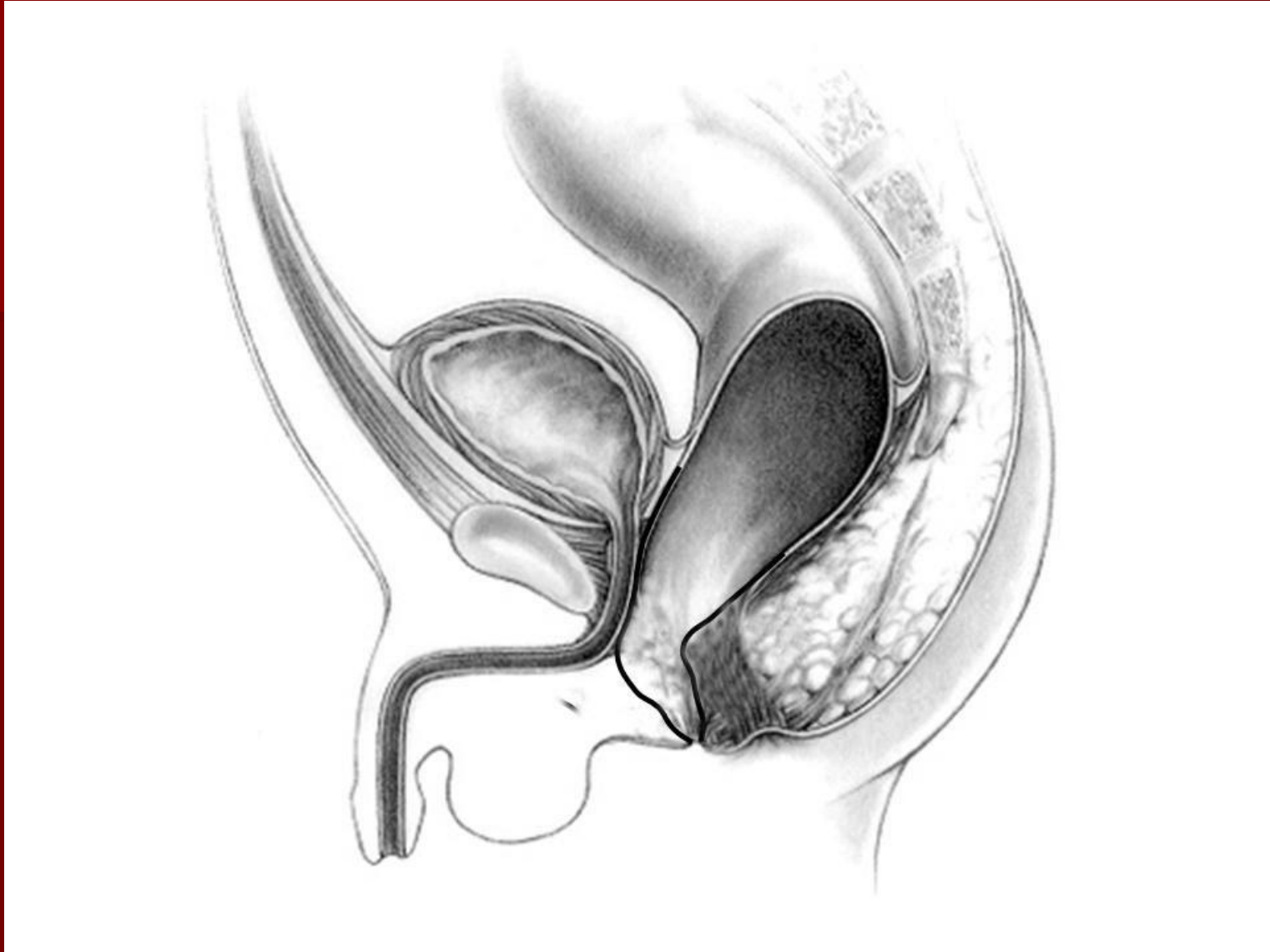


МУЖСКАЯ УРЕТРА

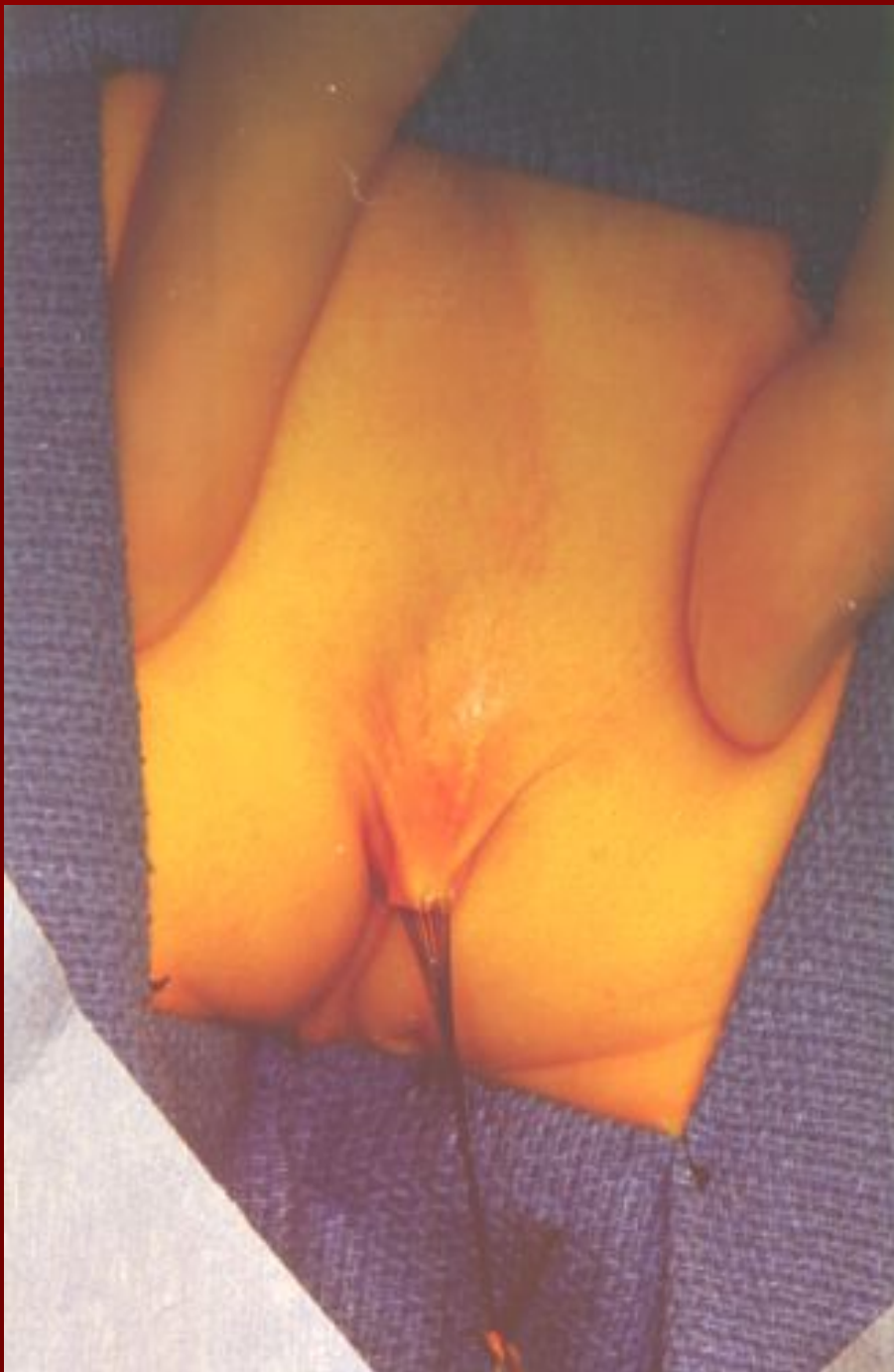

Атрезия прямой кишки без свища



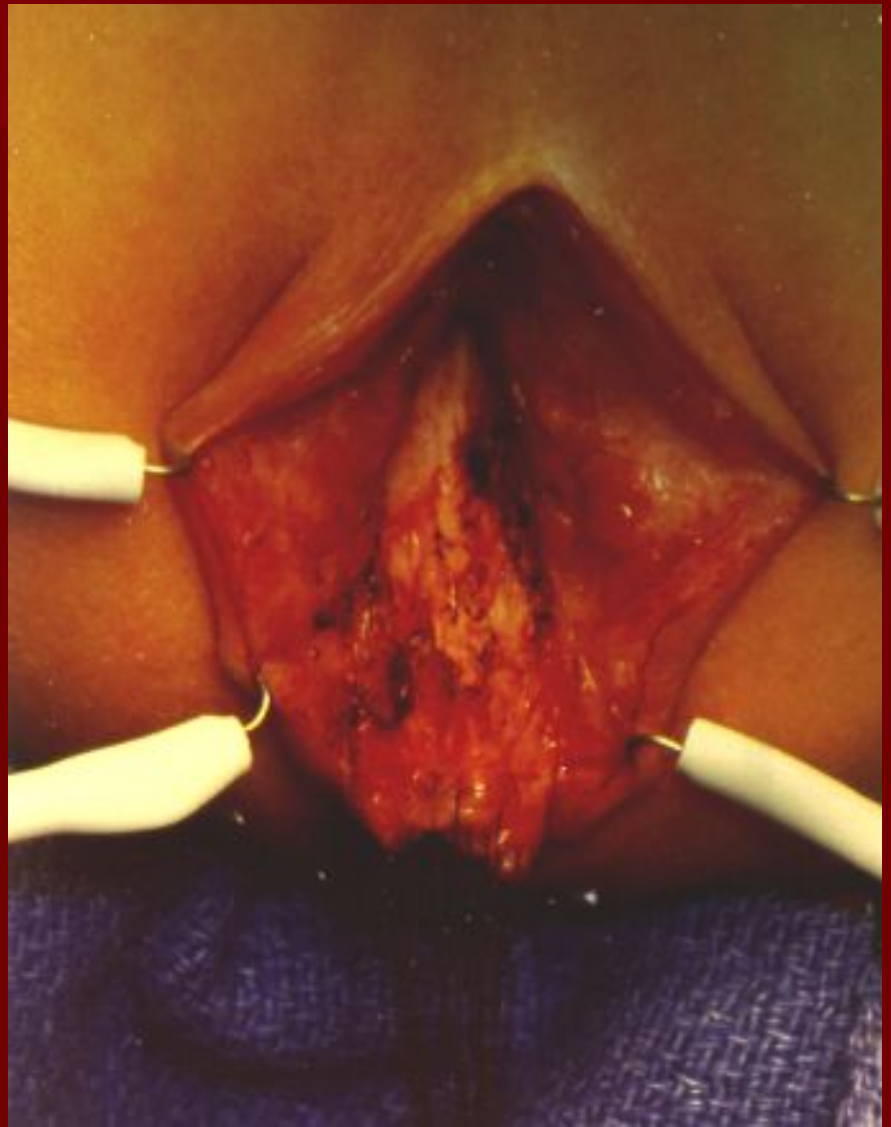
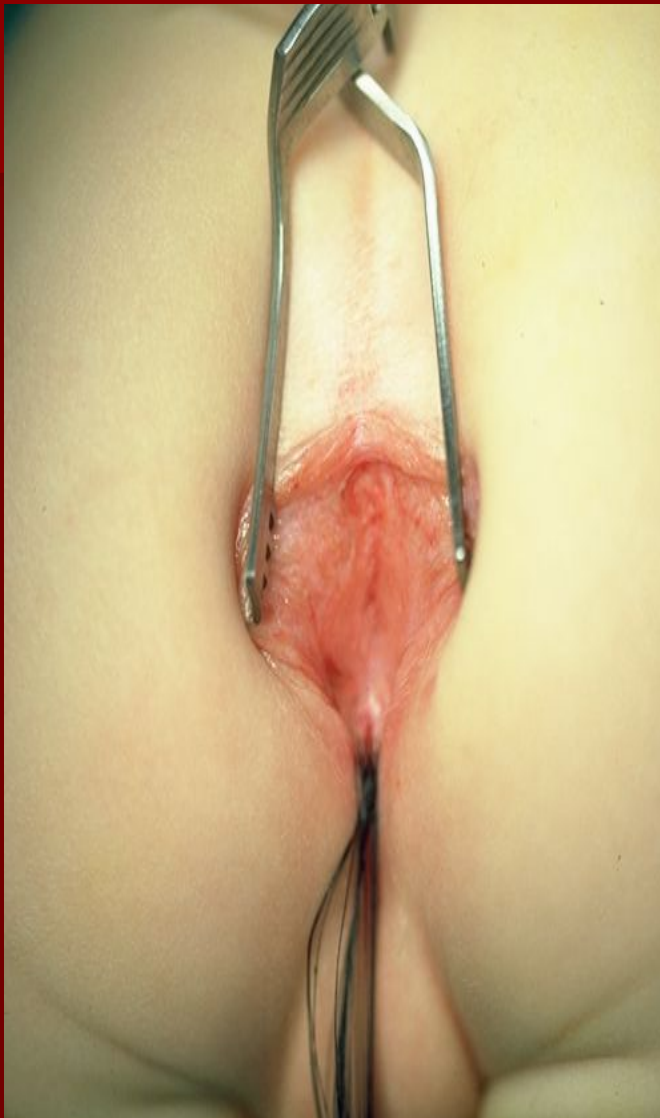

Низкая атрезия прямой кишки. Ректопромежностный свищ.

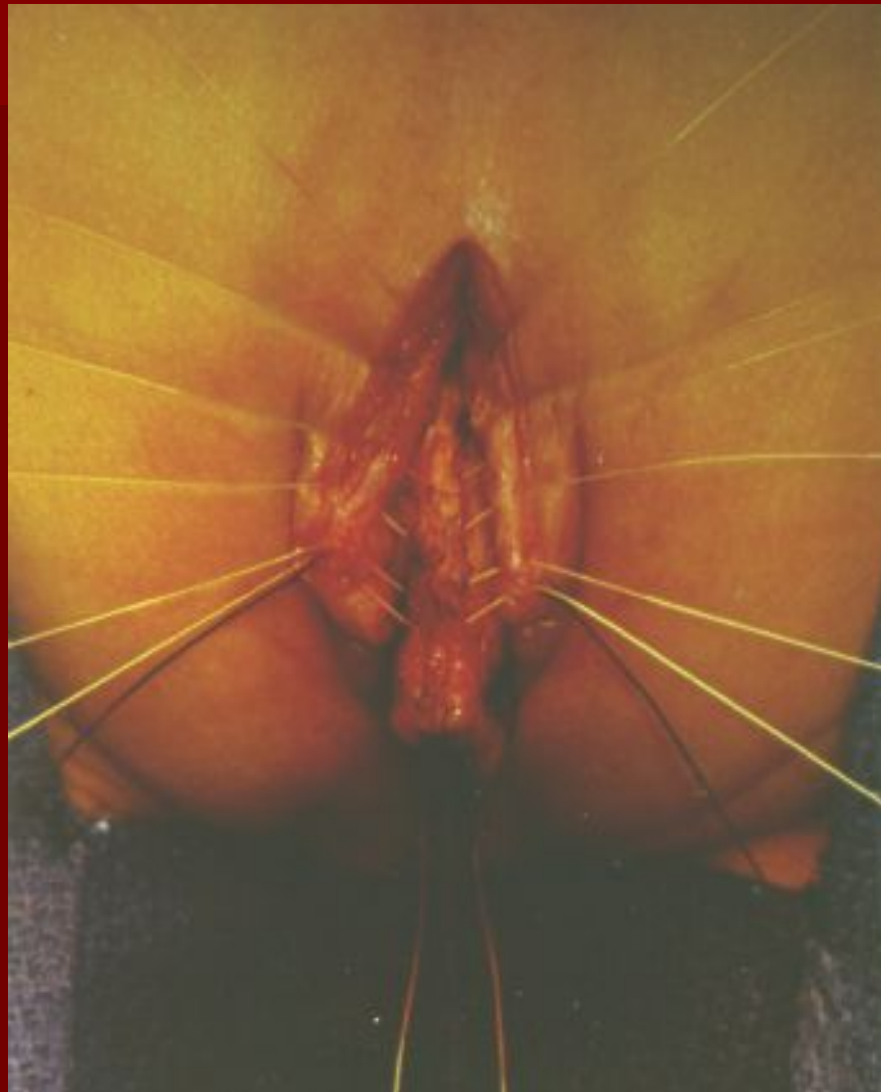


Мобилизация свища

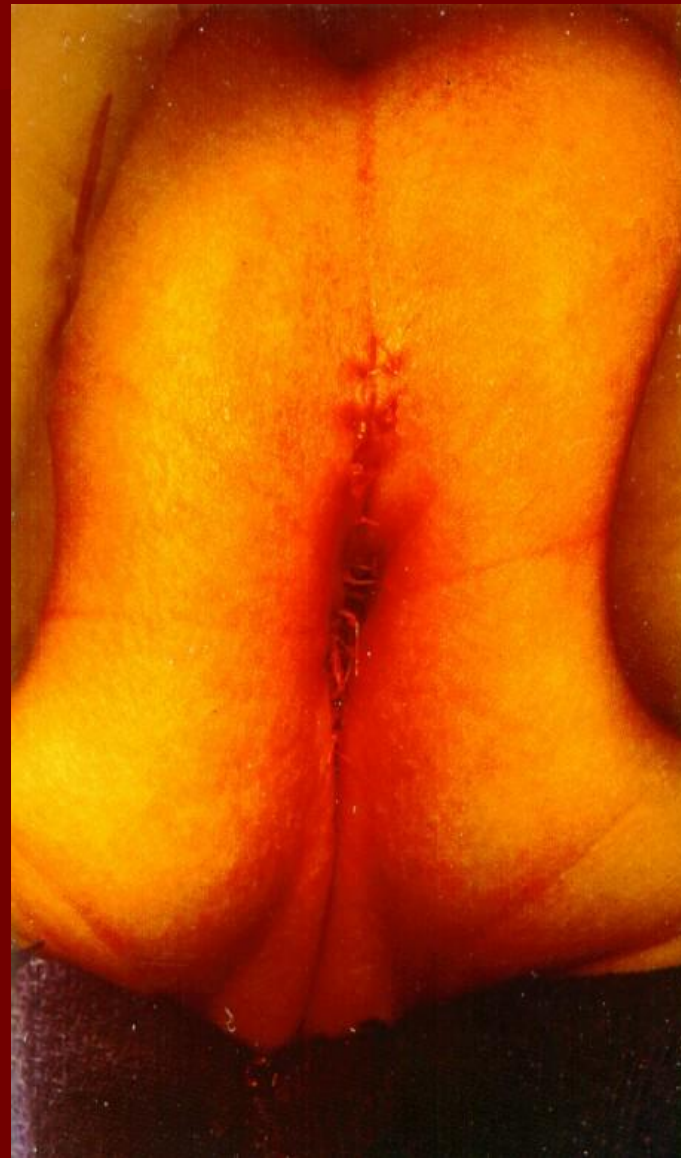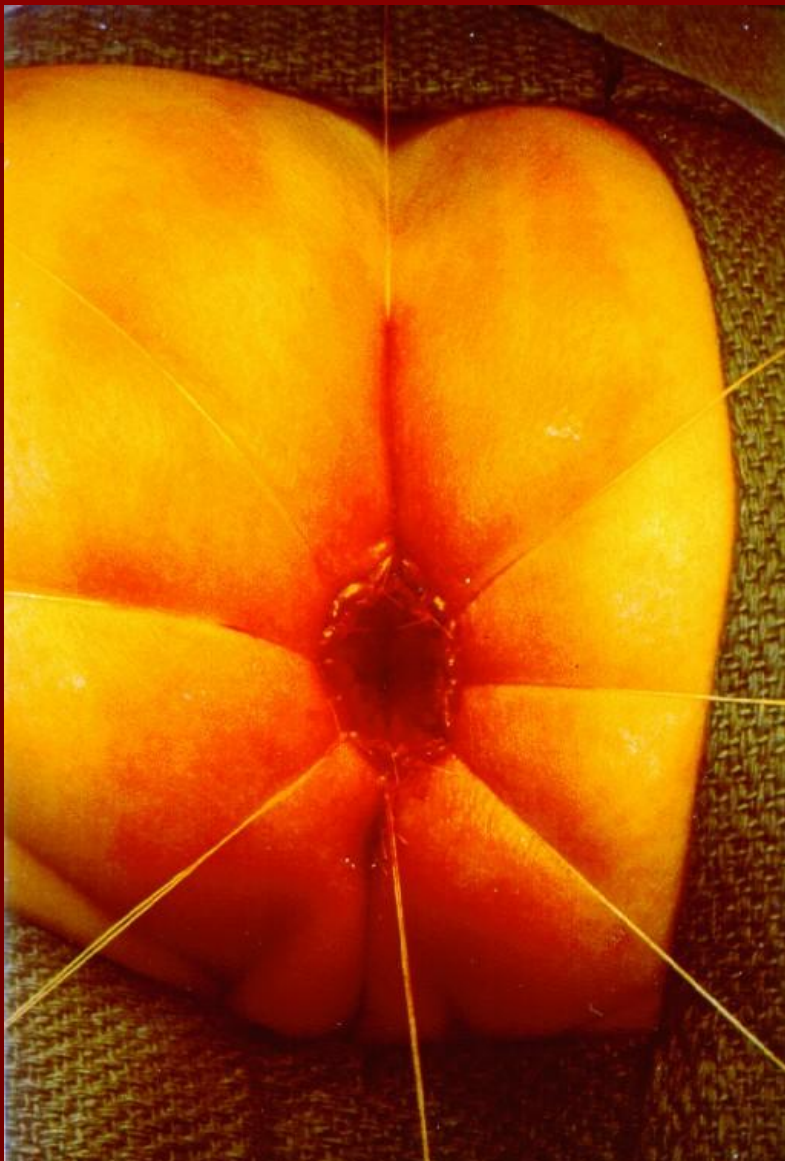Мобилизация прямой кишки

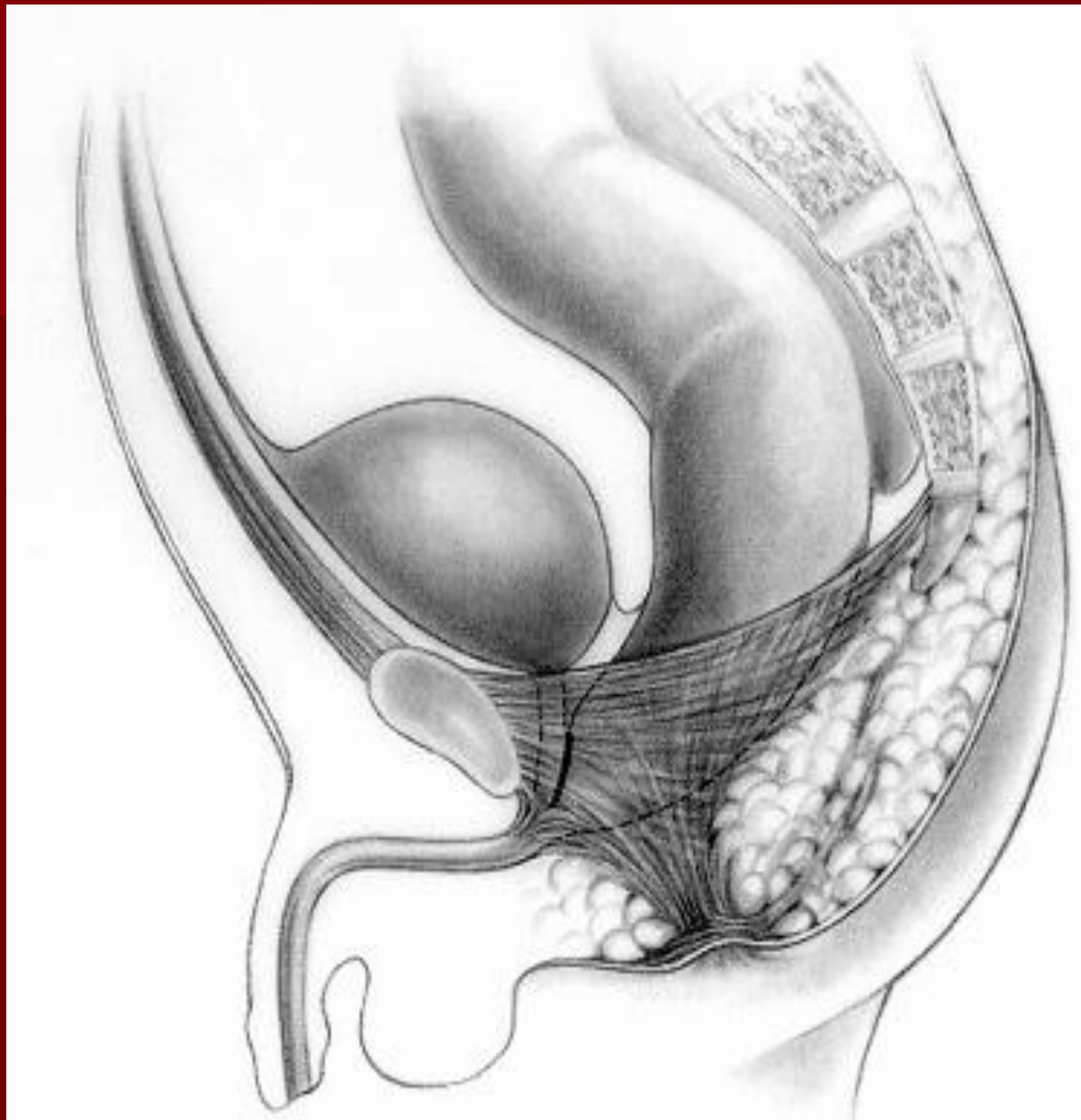


Подшивание мышц к задней стенке прямой кишки

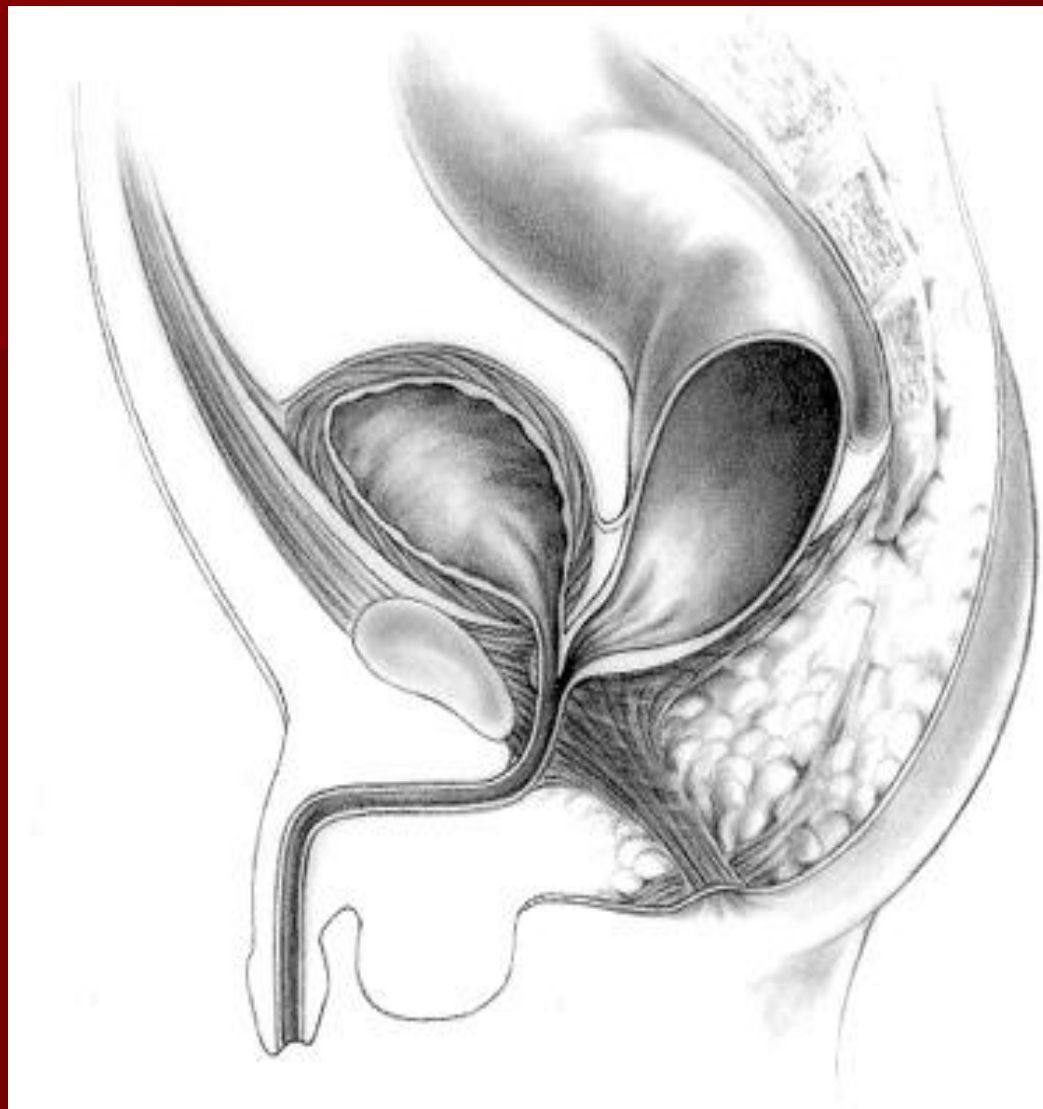


Анопластика

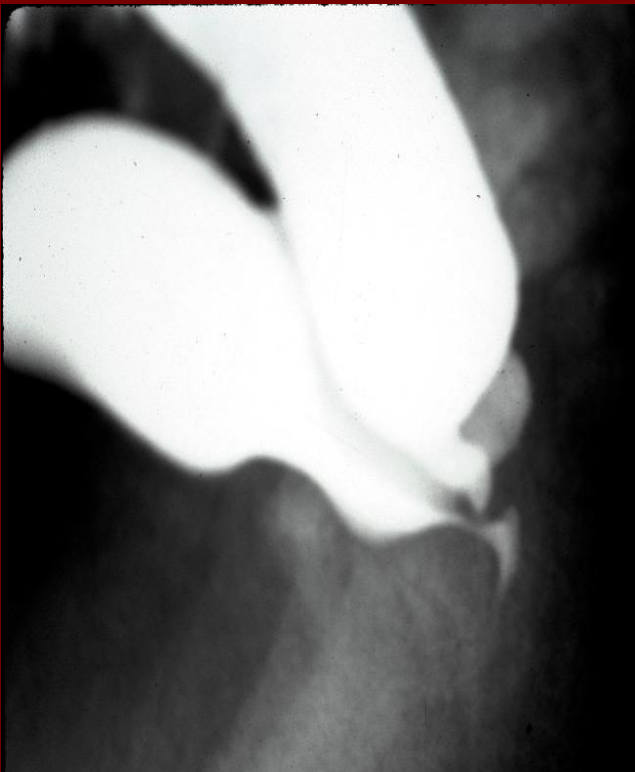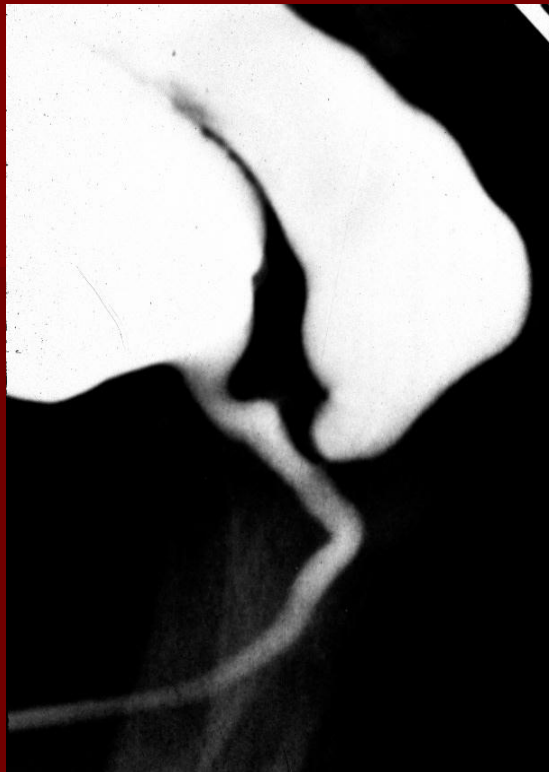
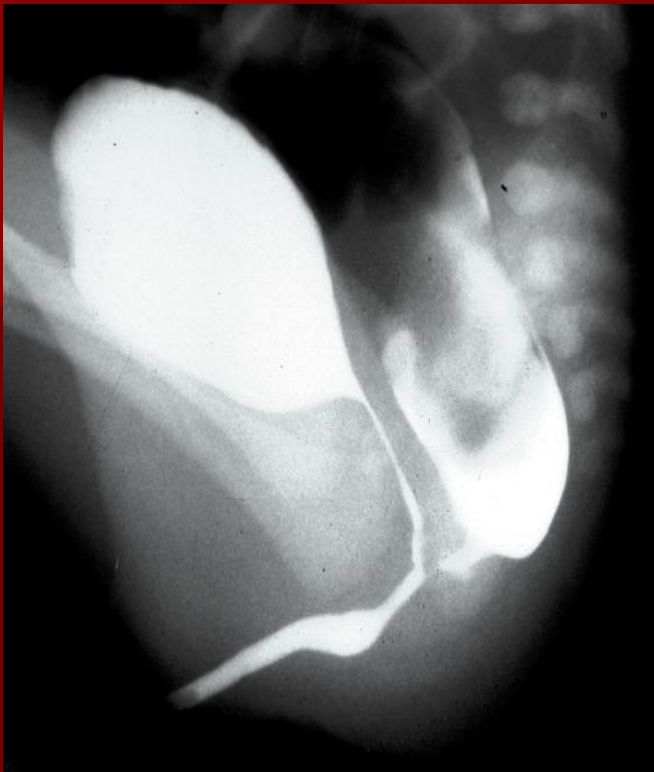




Высокая атрезия прямой кишки. Ректоуретральный бульбарный свищ.

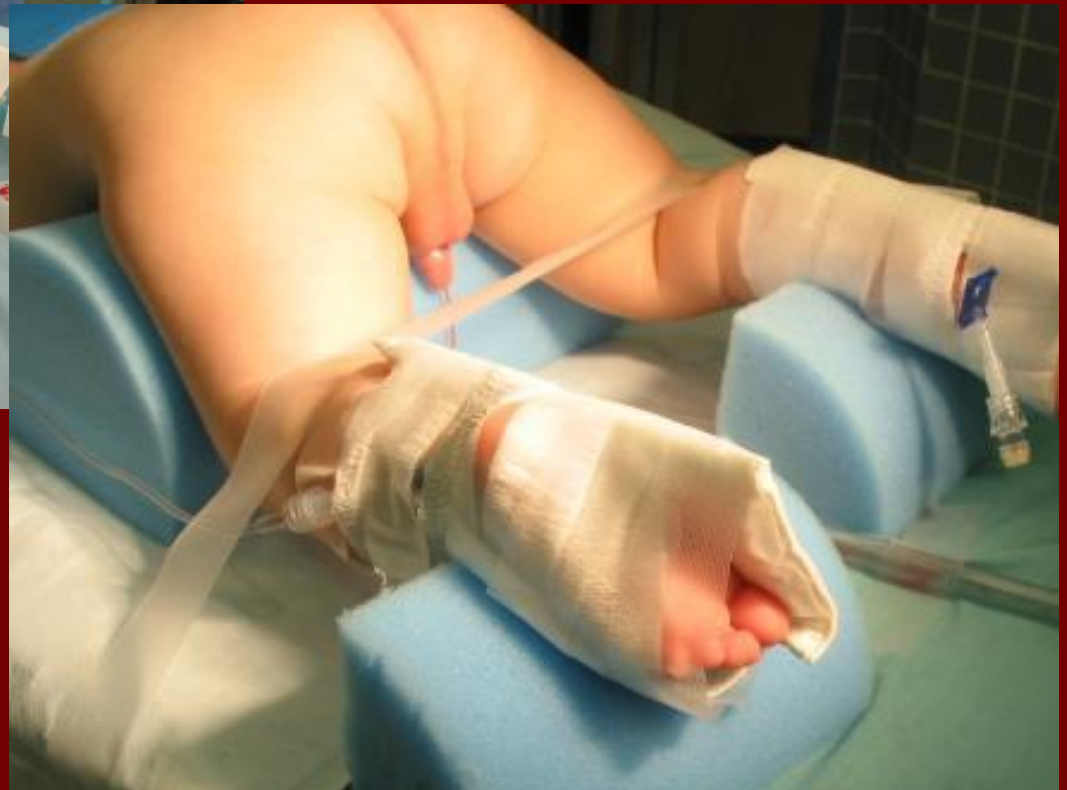
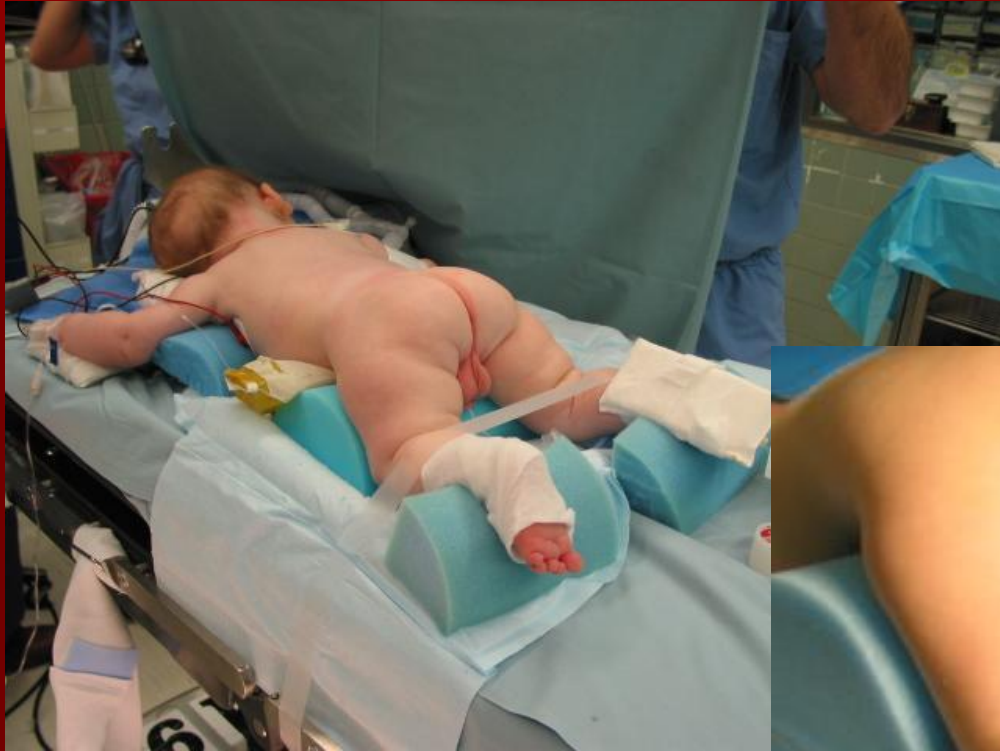
**Высокая атрезия прямой кишки.
Ректоуретральный простатический свищ**

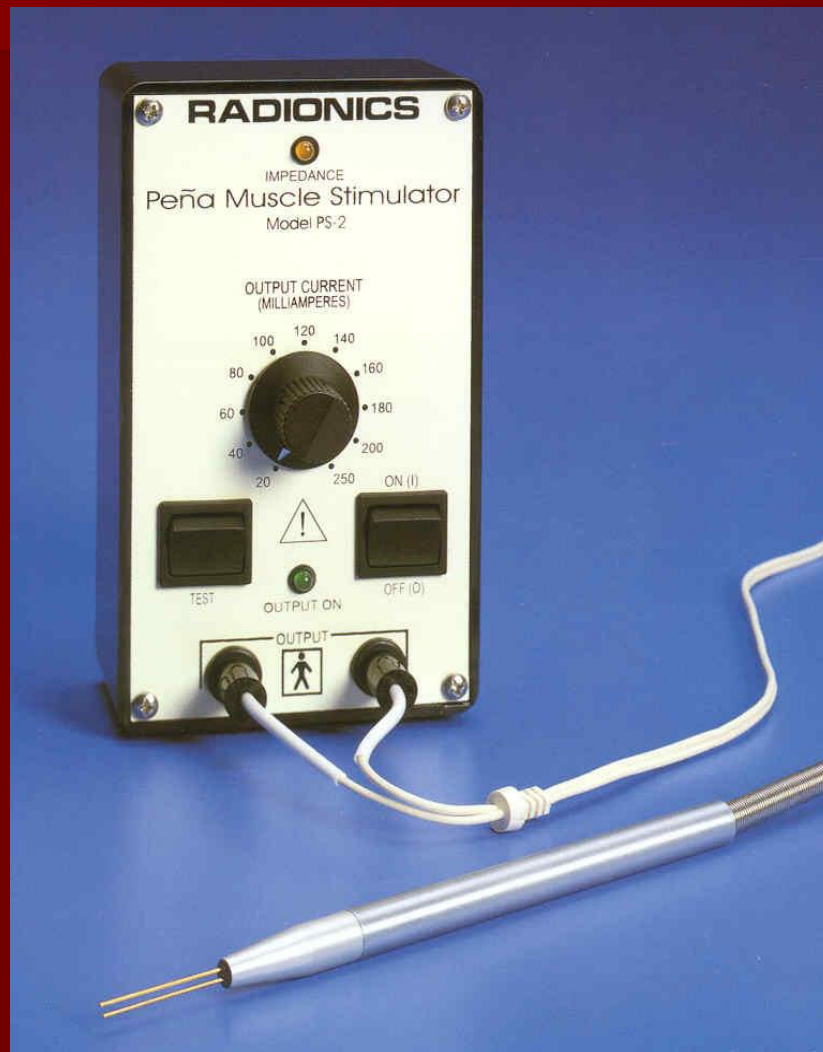


Как бы вы описали анатомию у этих мальчиков с аноректальными мальформациями?

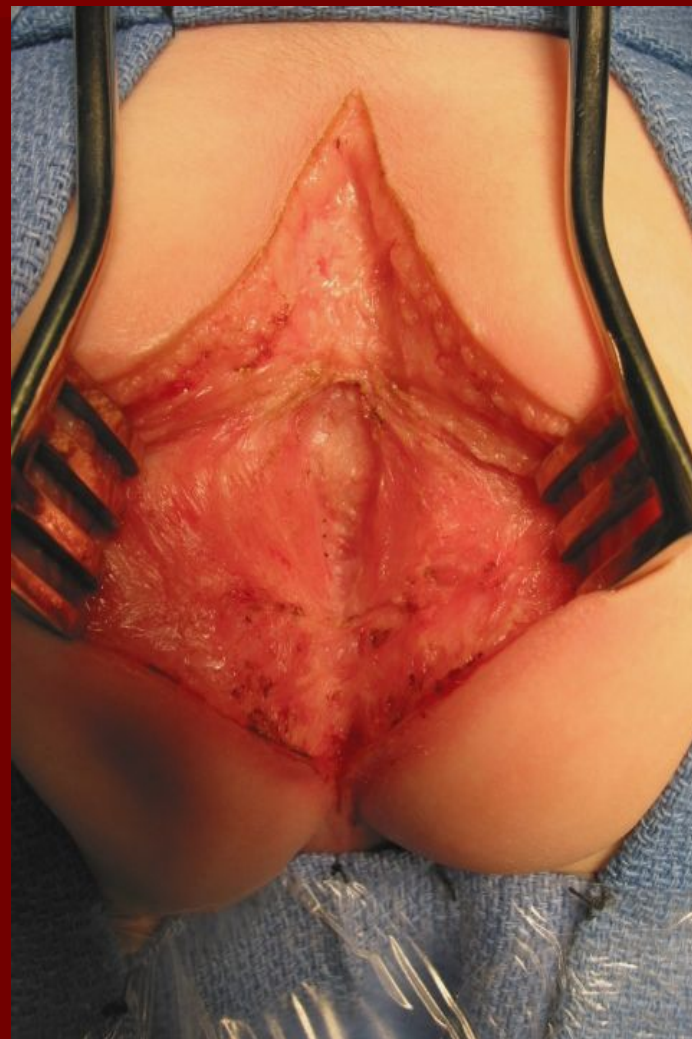
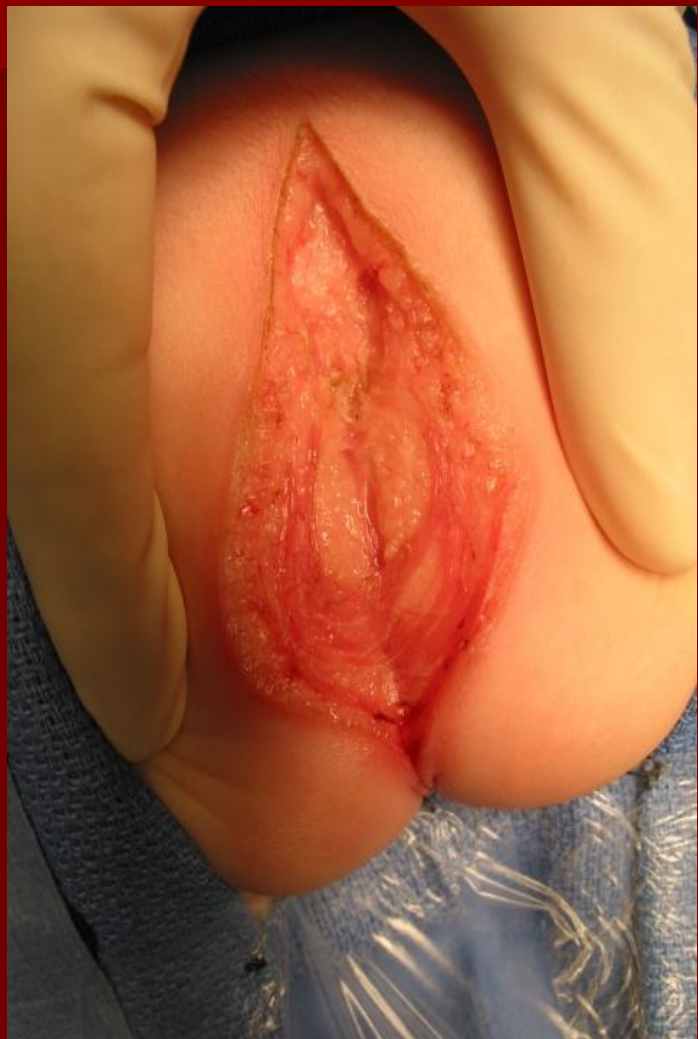Положение ничком при задней сагитальной аноректопластике



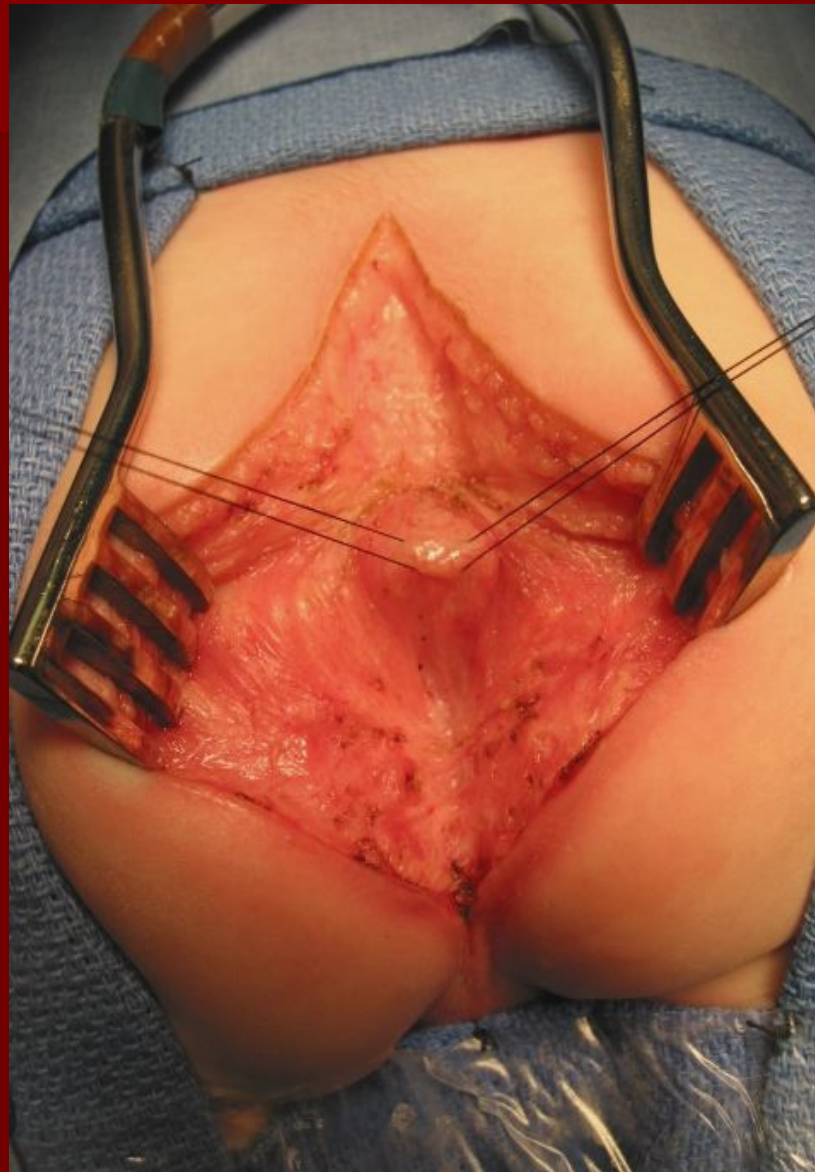
Аноректопластика выполняется под контролем электромиодиагностики!!!



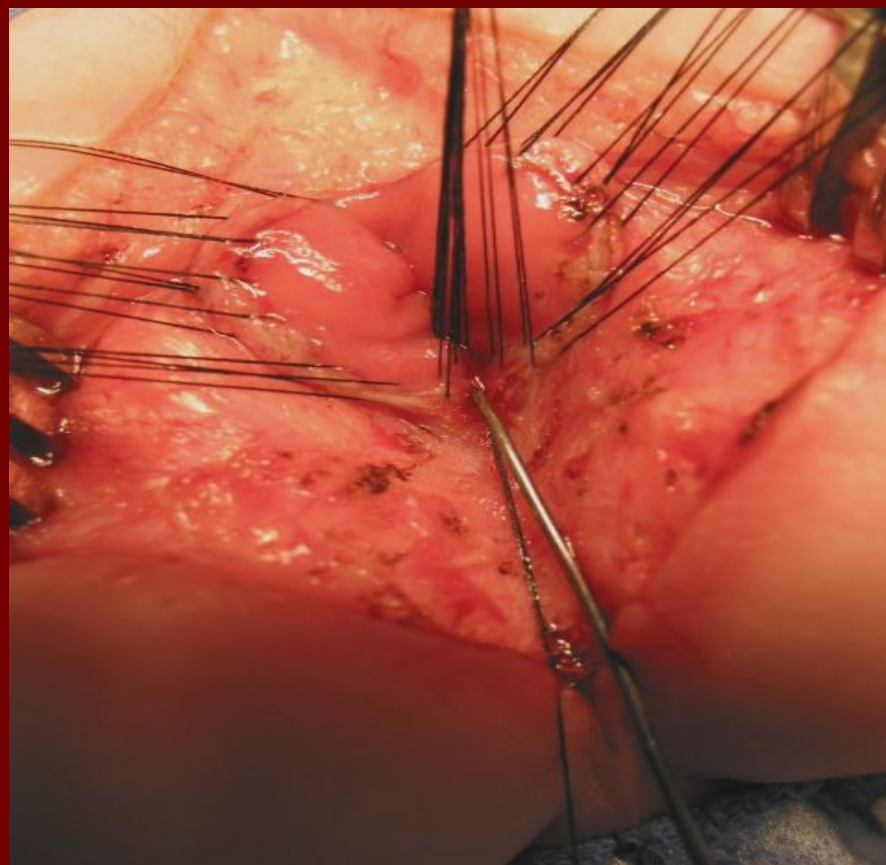
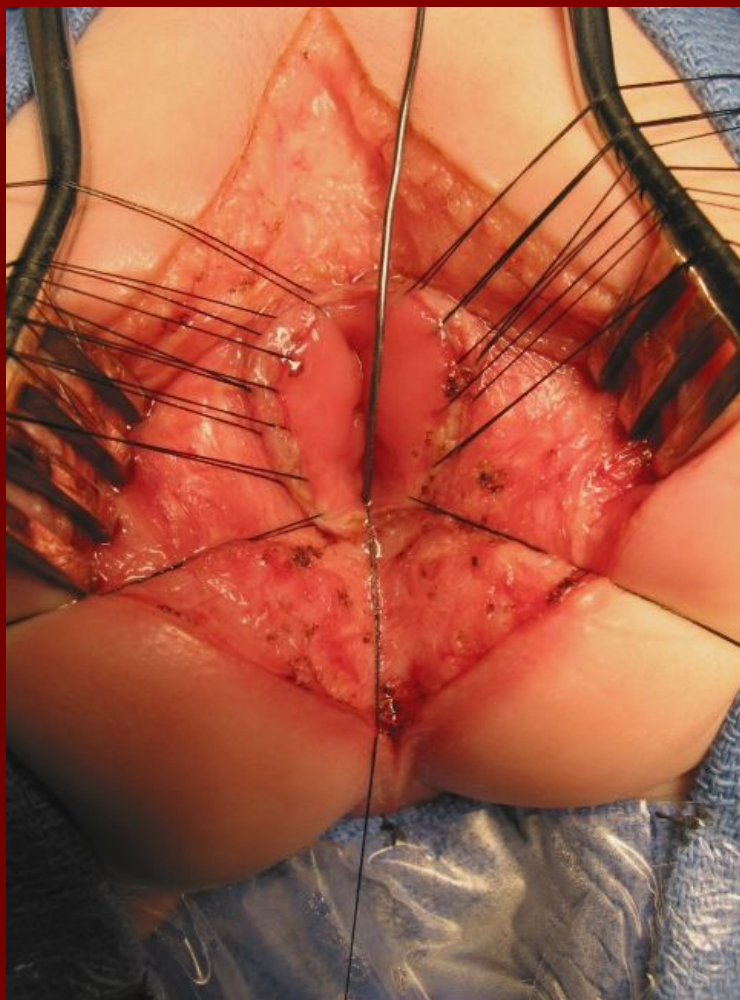
Рассечение промежности задним сагитальным доступом



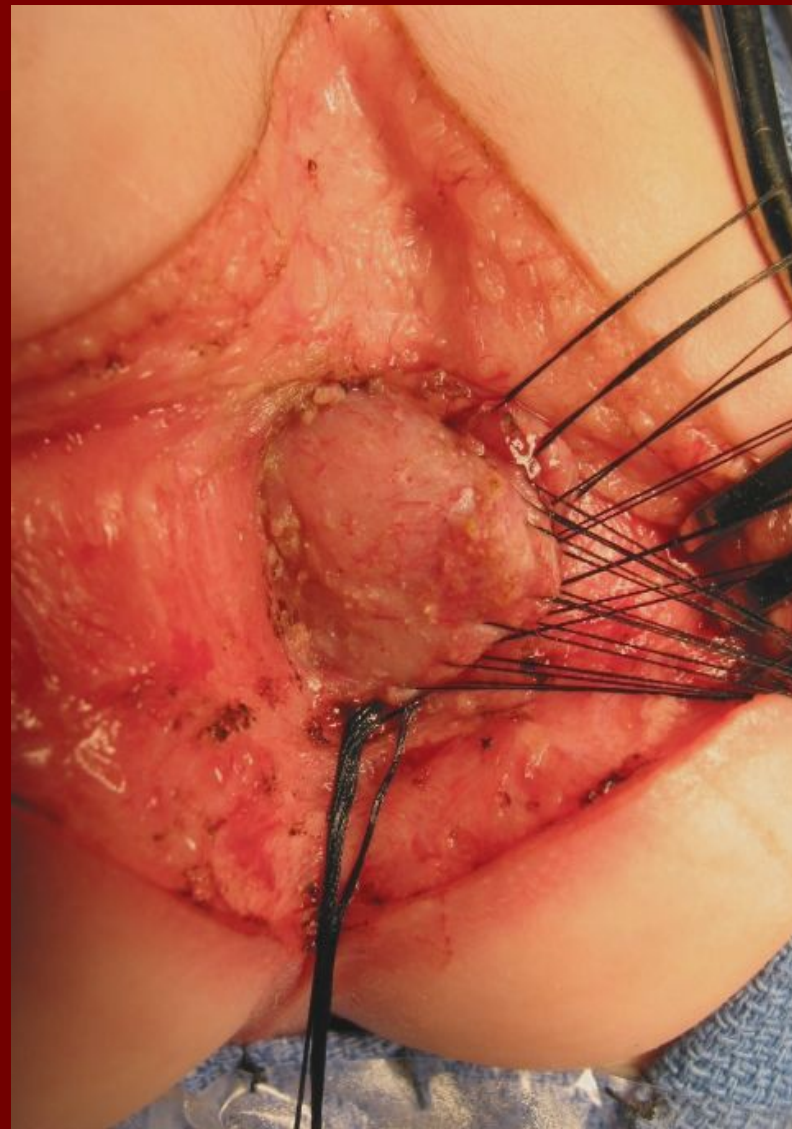
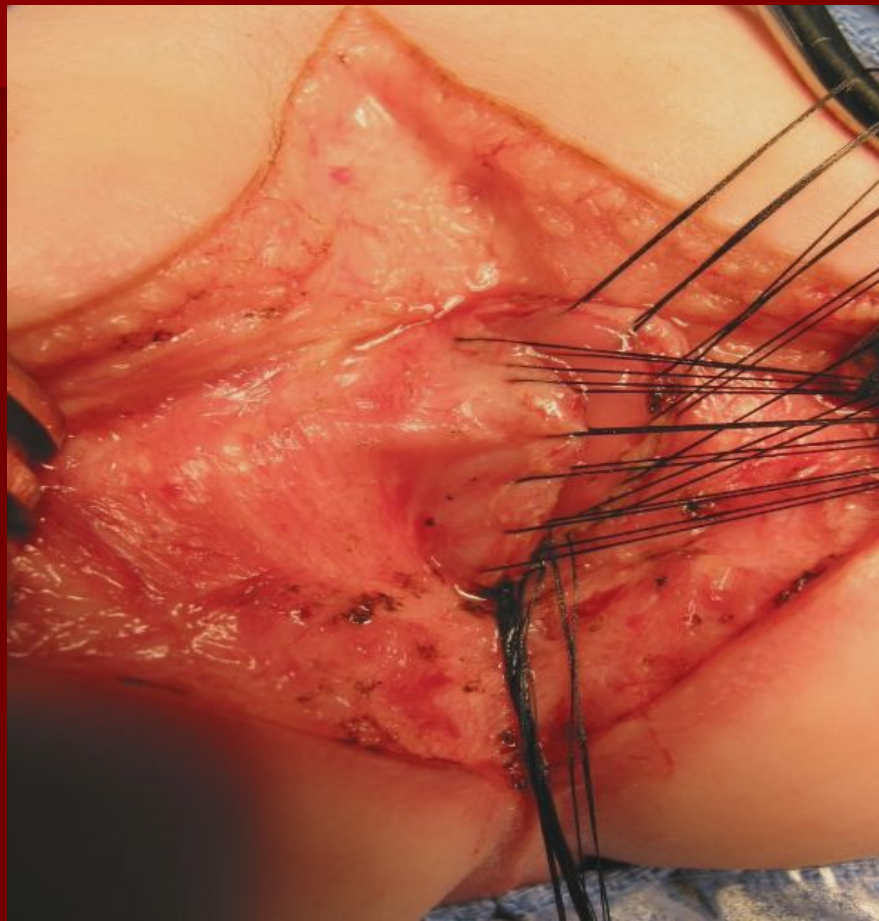
Выделение прямой кишки



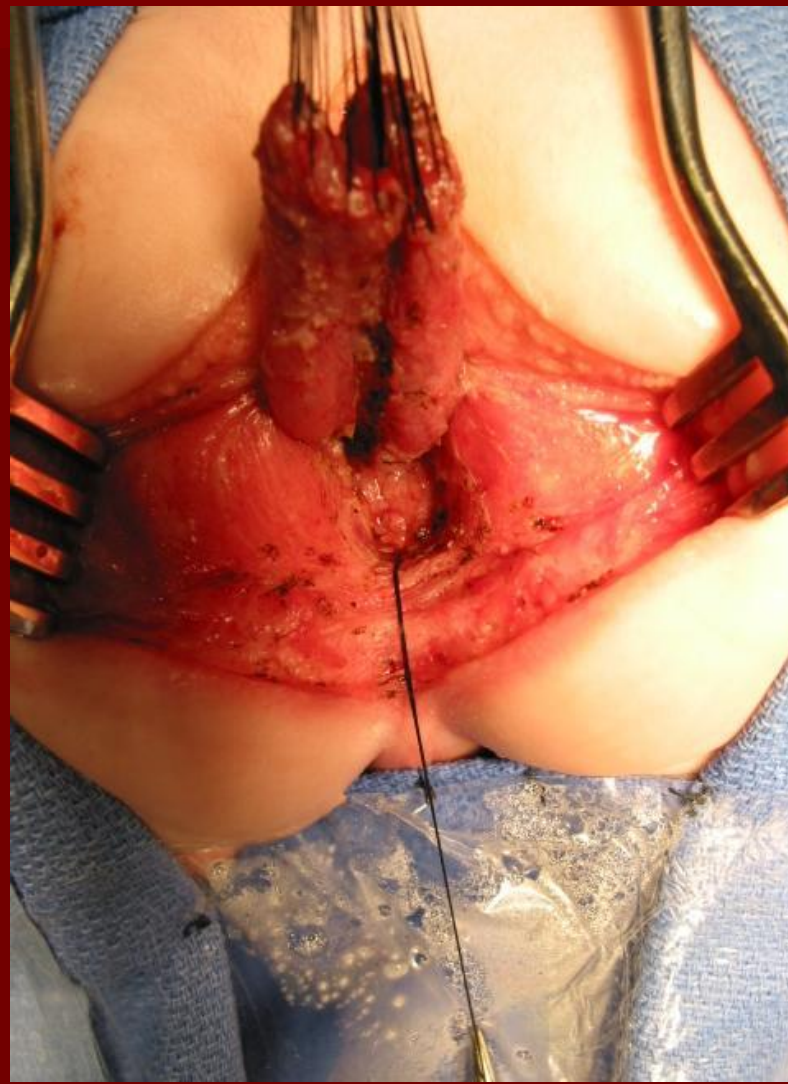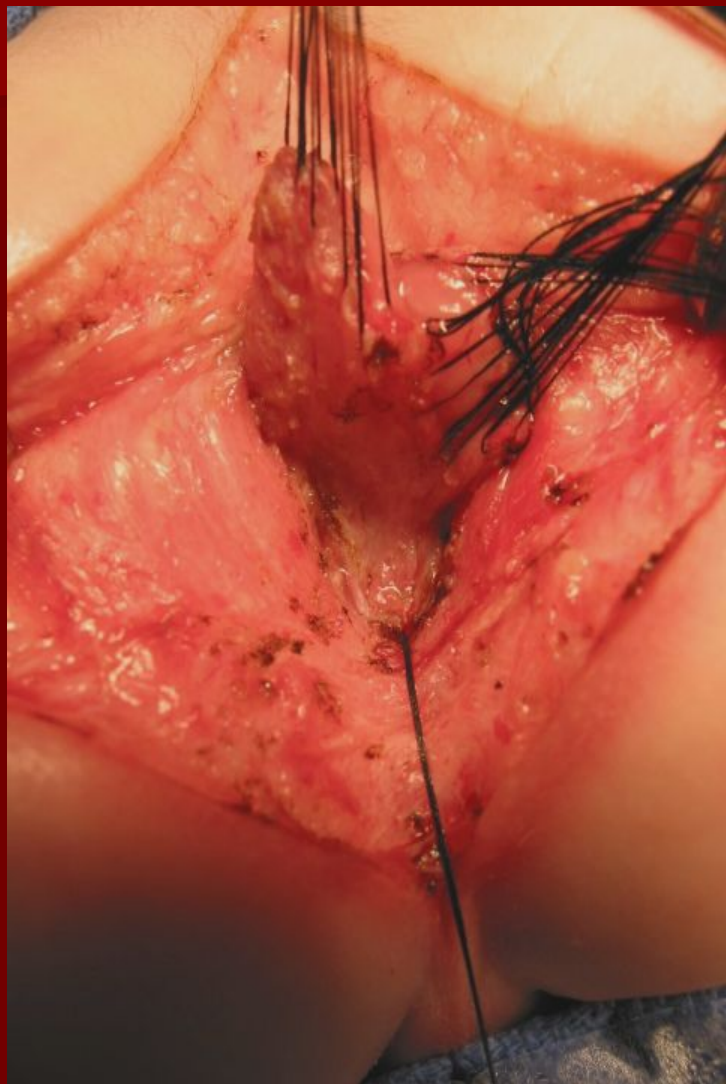Вскрытие кишки поиск и выделение свища



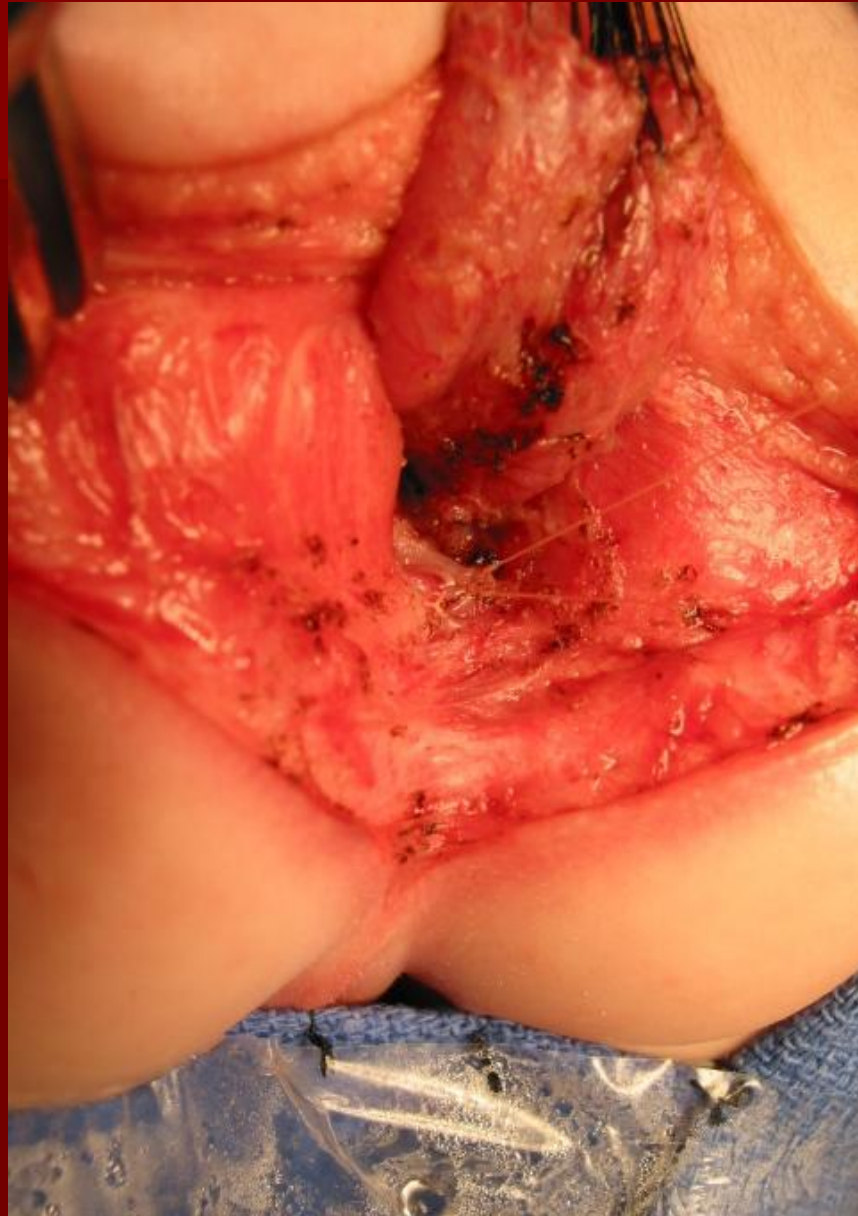Дальнейшее выделение прямой кишки выше свища



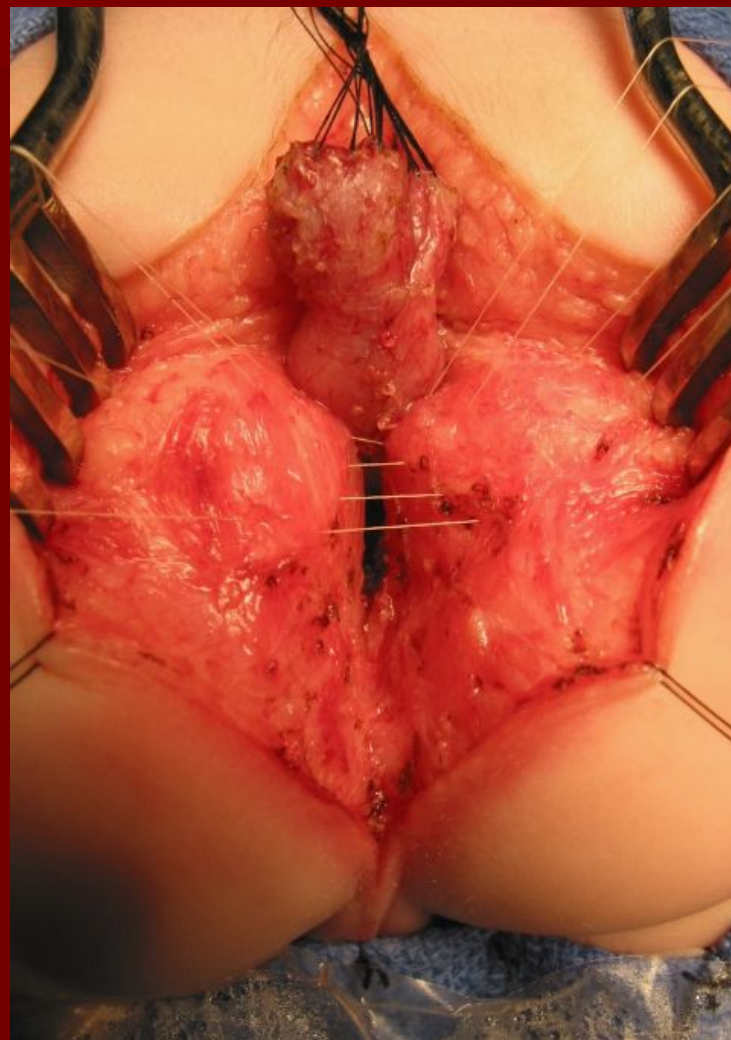
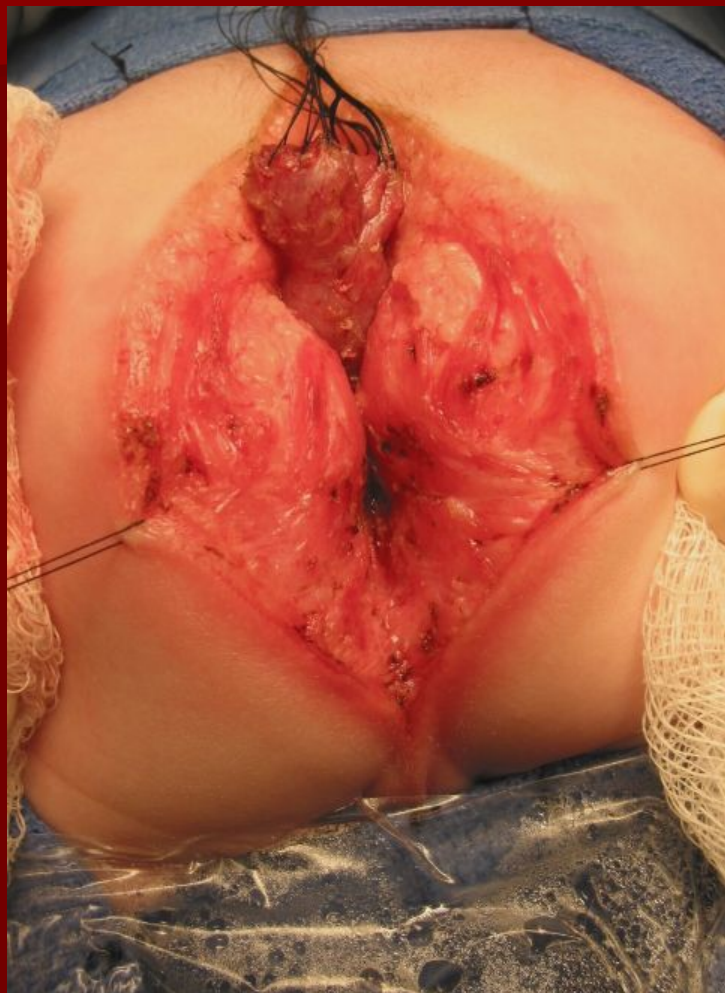
Дальнейшее выделение прямой кишки выше свища



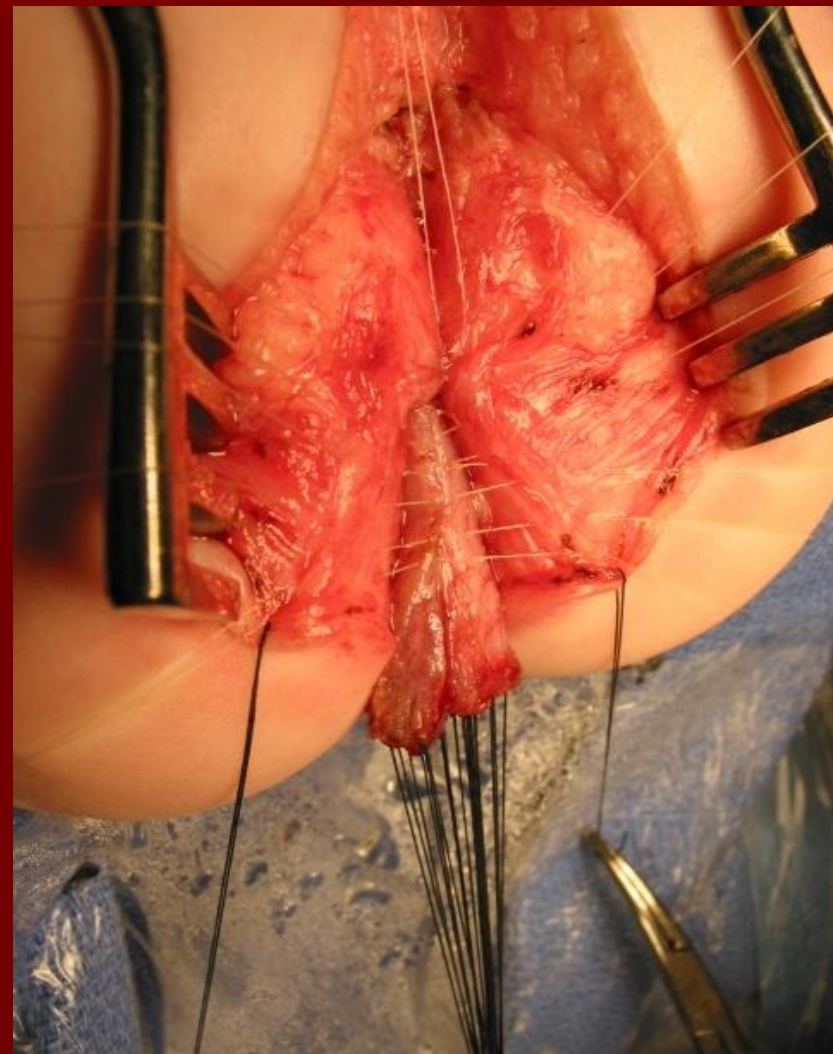
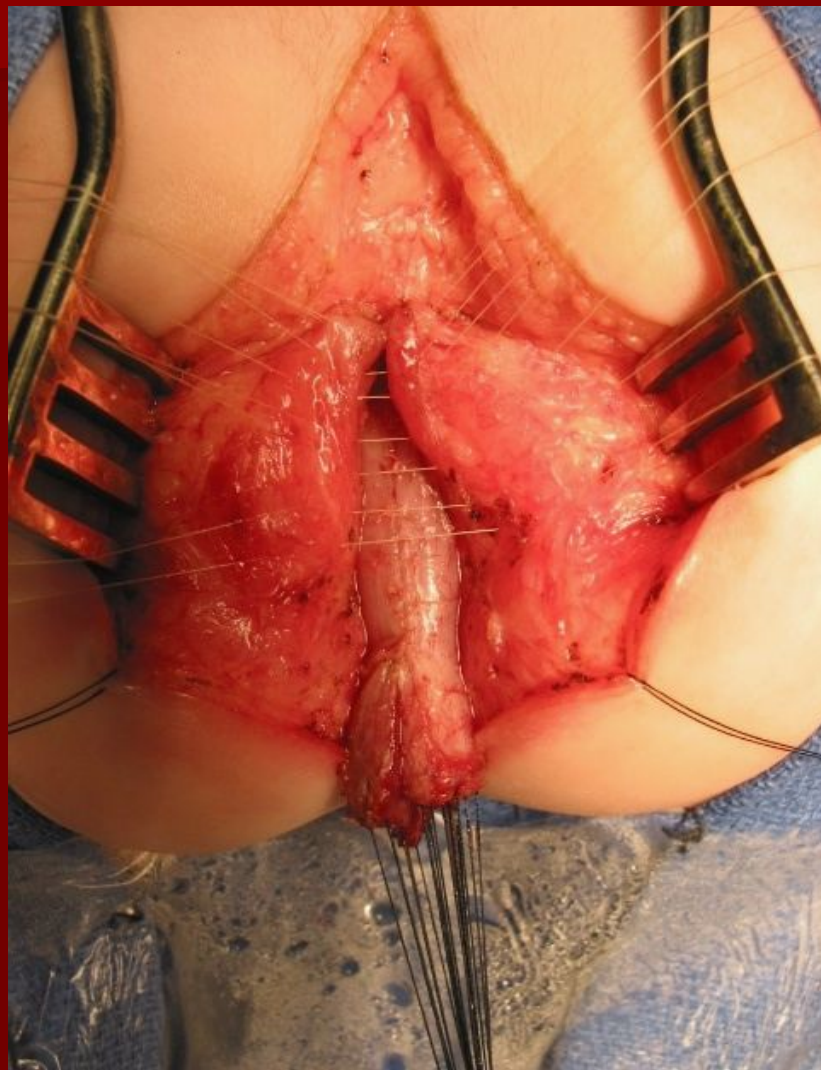
Обработка свища



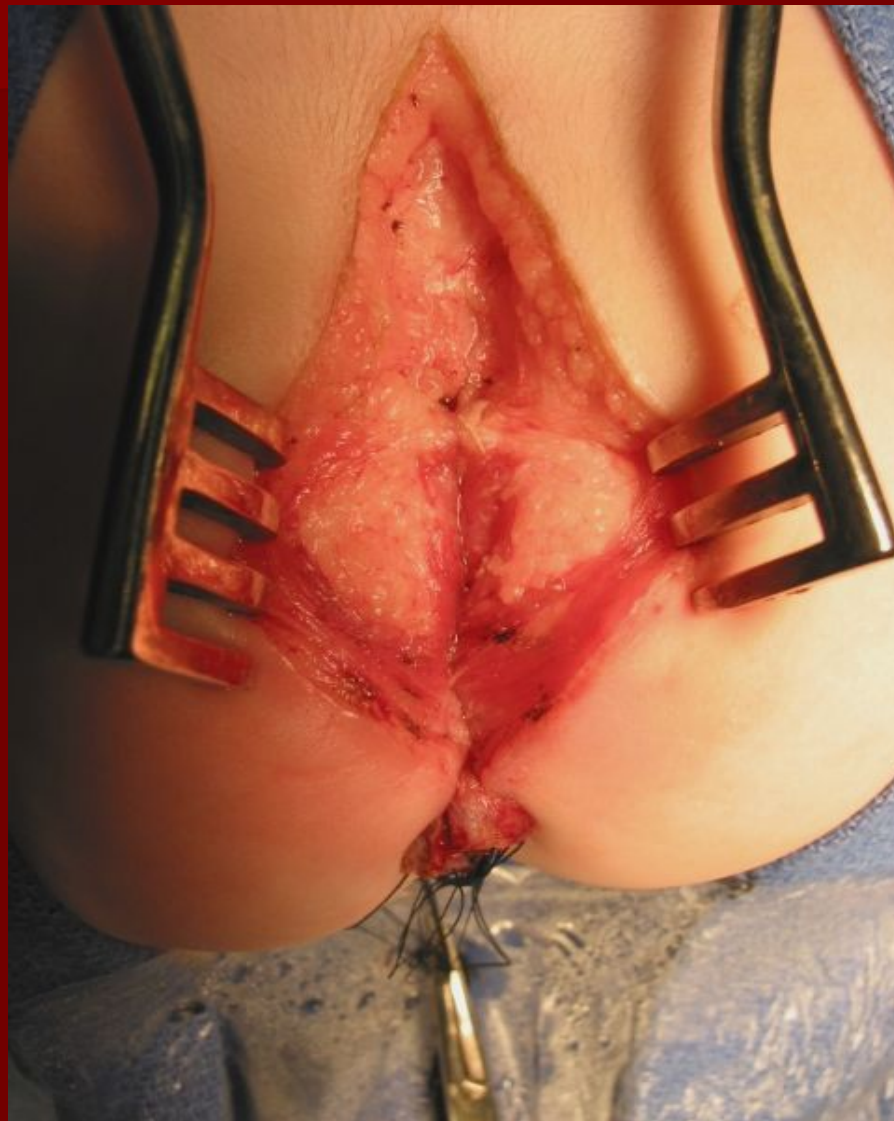Восстановление запирательного мышечного аппарата спереди

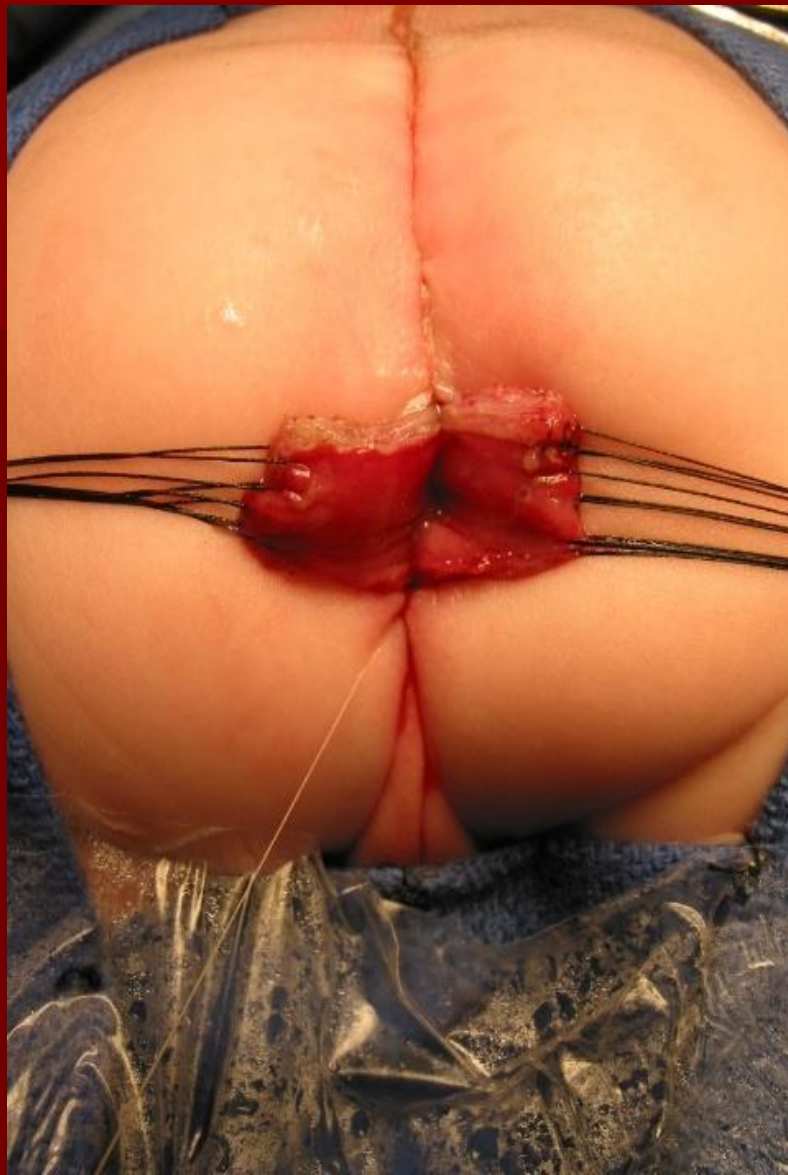

Восстановление запирающего мышечного аппарата сзади



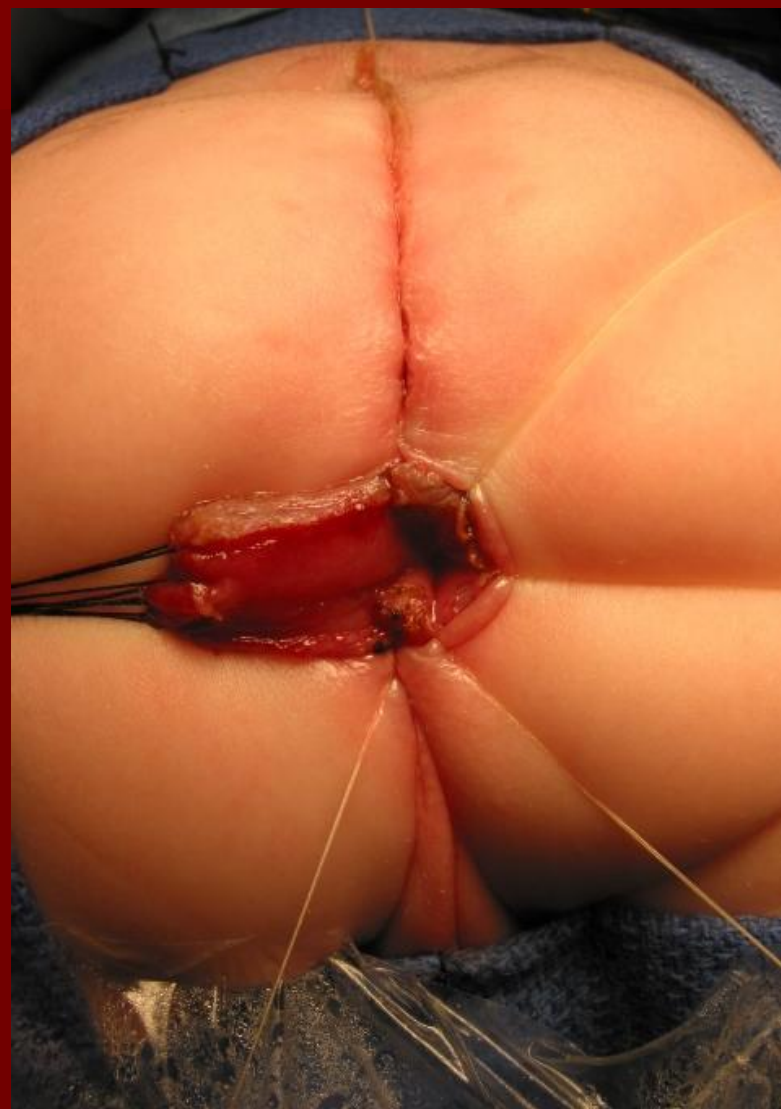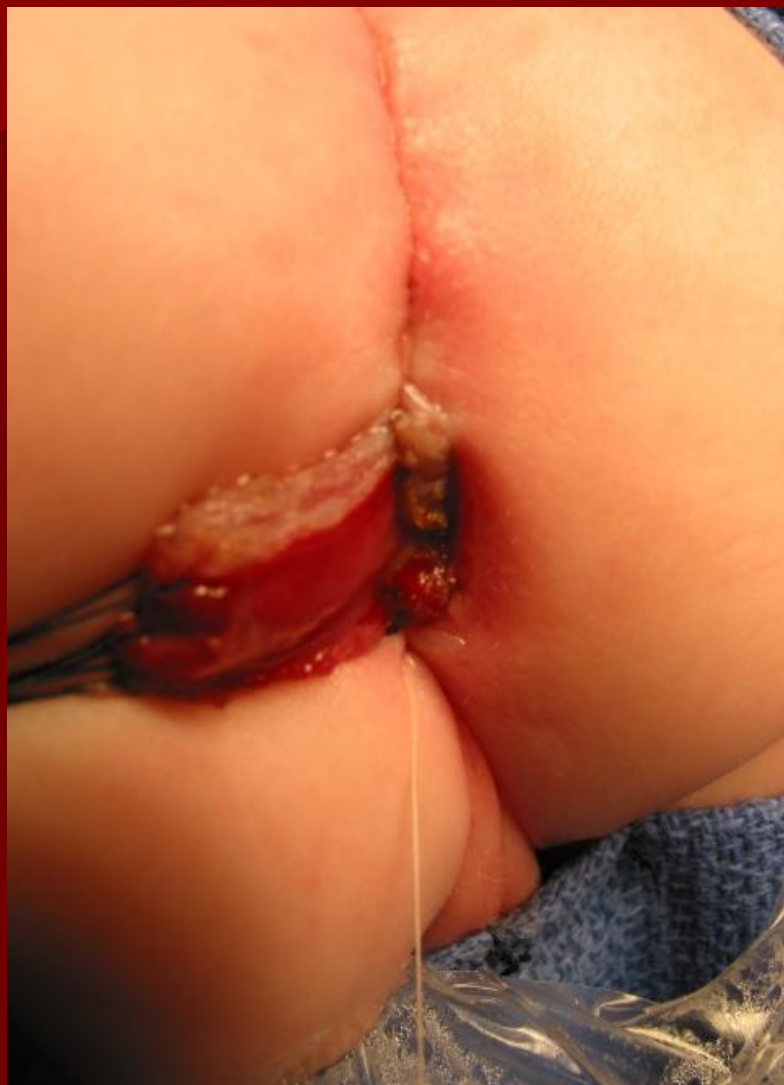Вид перед ушиванием фасции и кожи



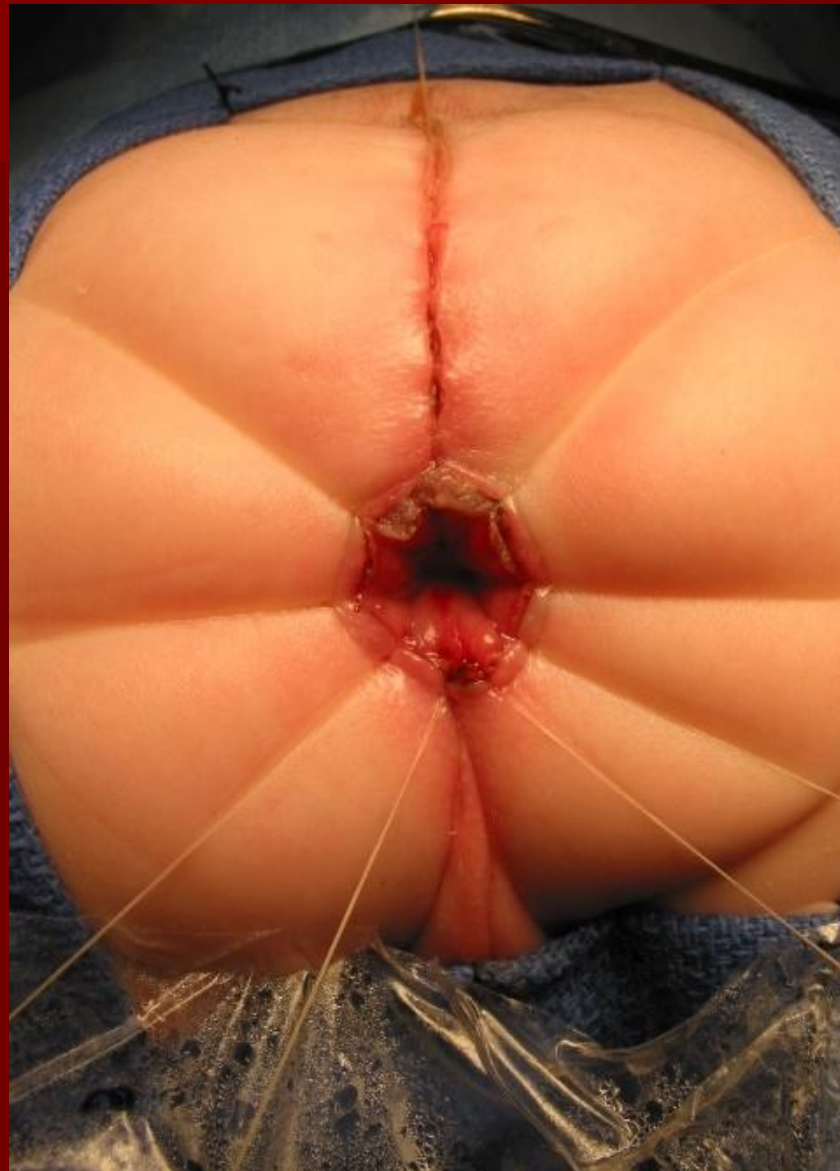


Какова ваша стратегия в размерах анопластики?

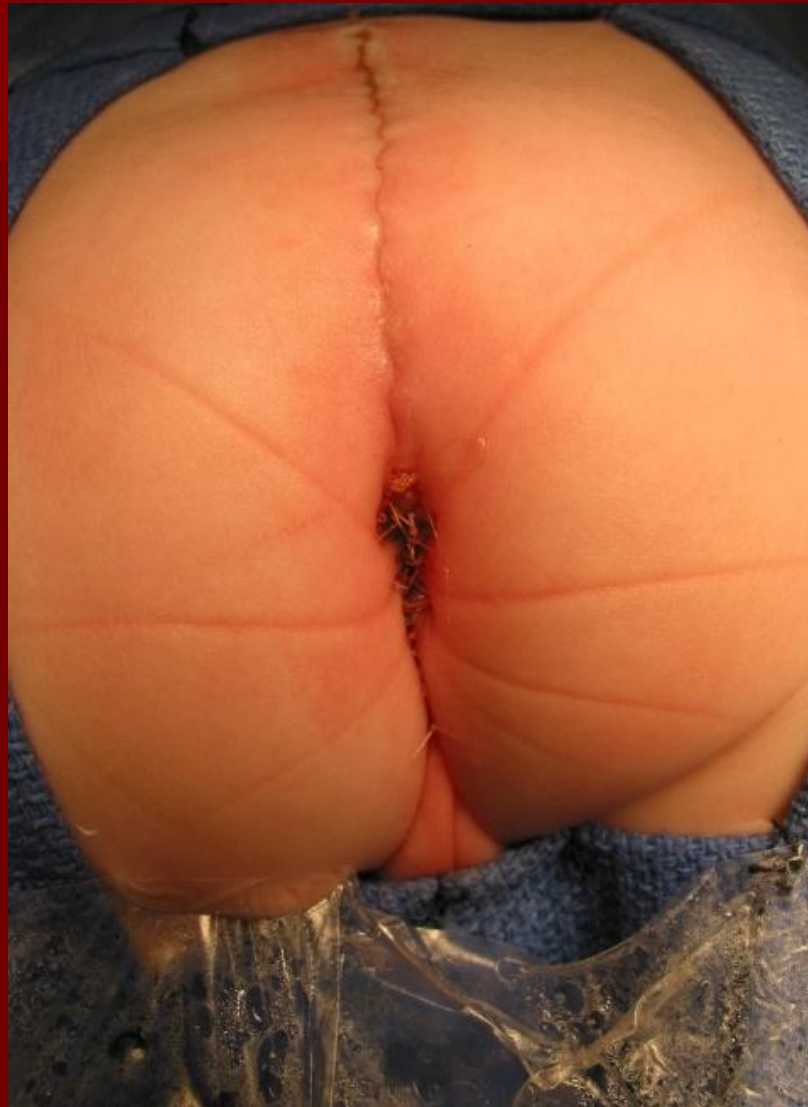Аноретальные мальформации. Анопластика



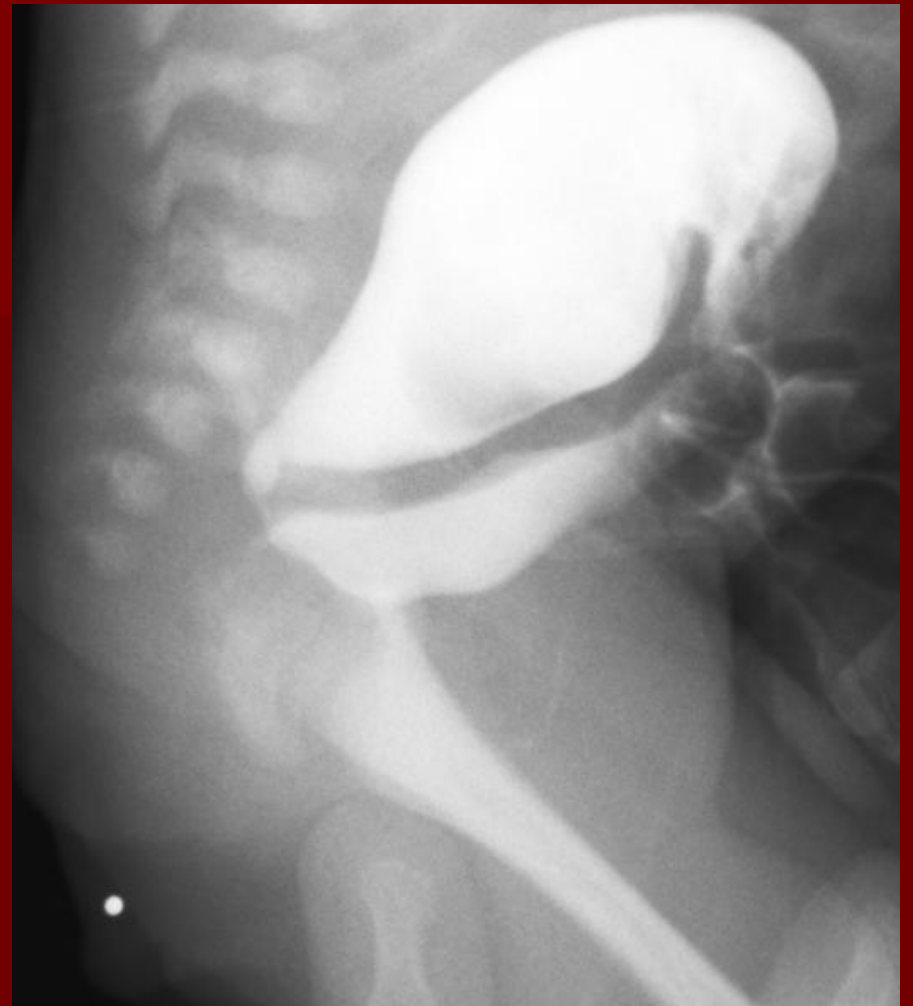
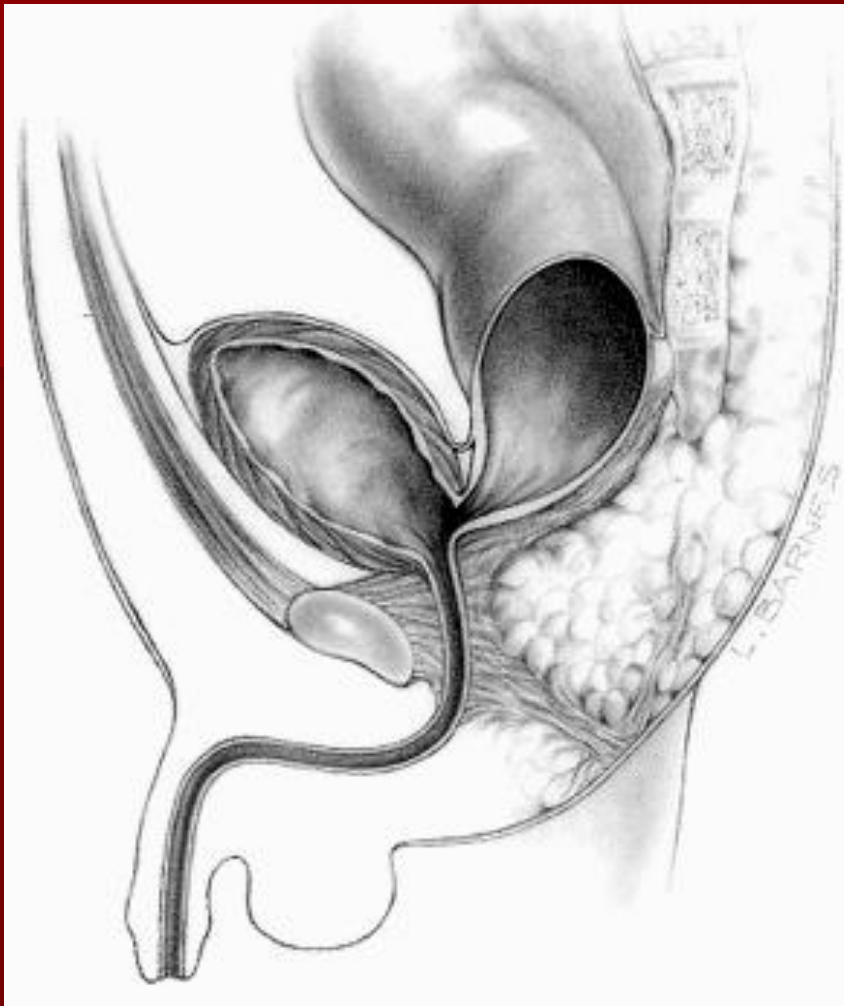
Аноретальные мальформации. Анопластика



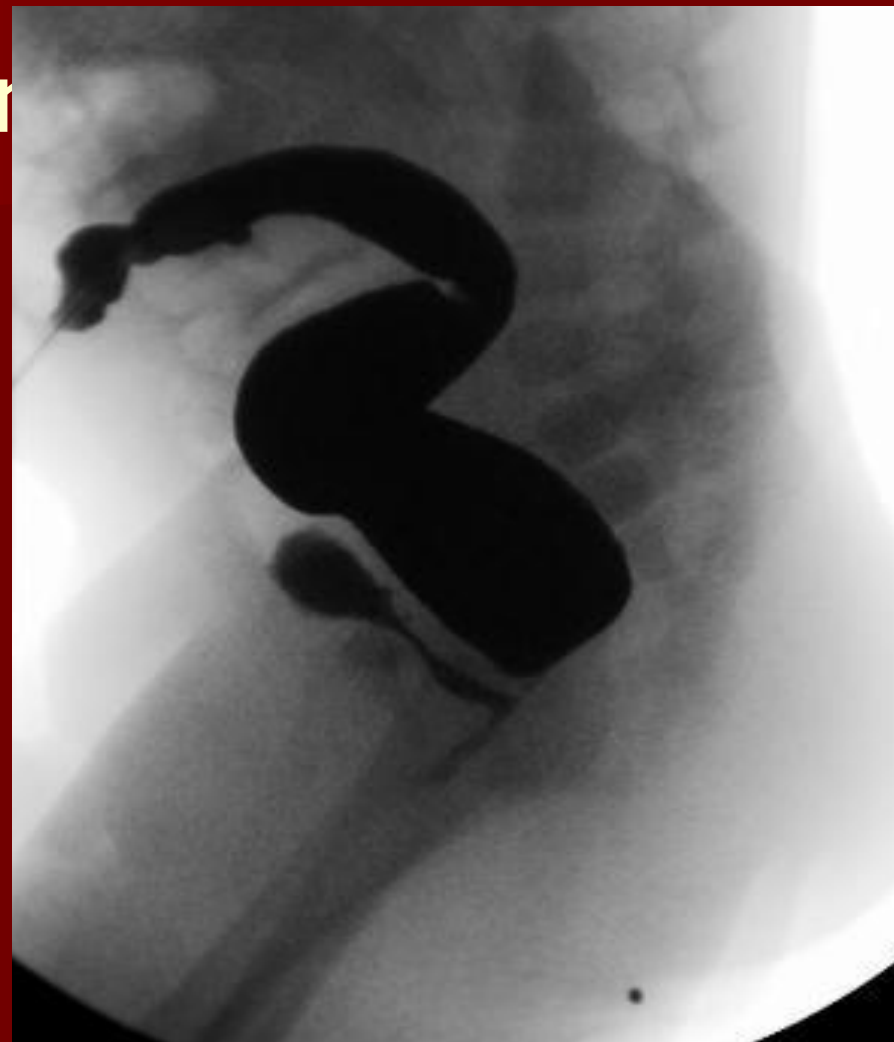
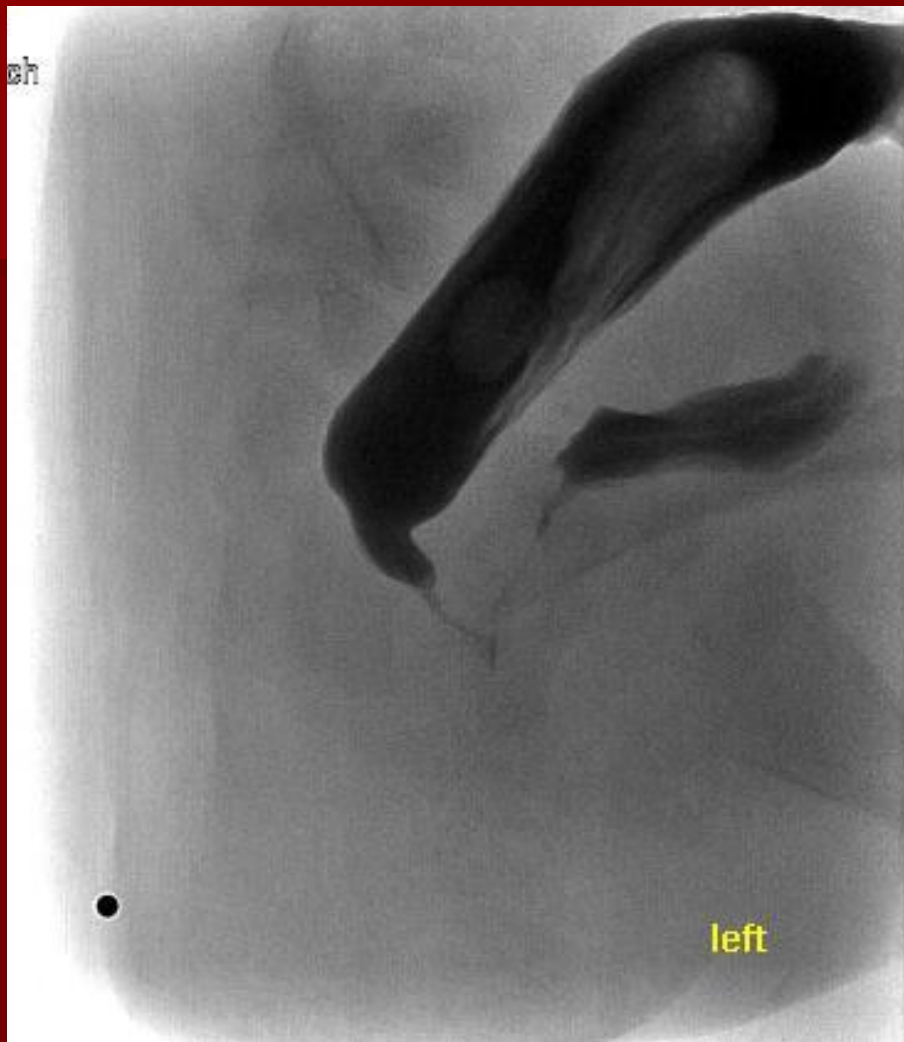Аноретальные мальформации. Анопластика



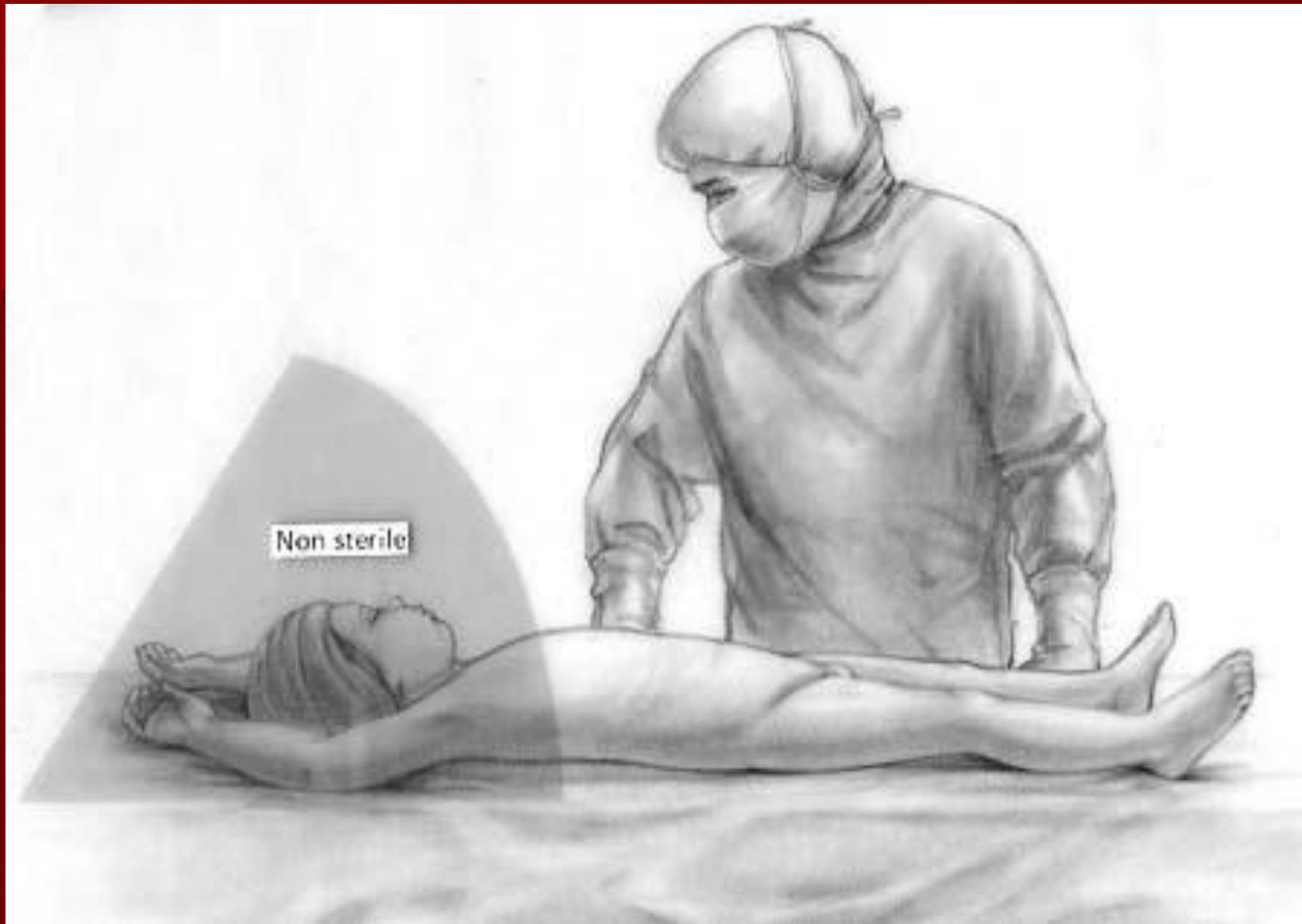Каков ваш протокол бужирования?



Атрезия прямой кишки с ректовезикальным свищом



Найдите отличия между этими двумя ситуациями

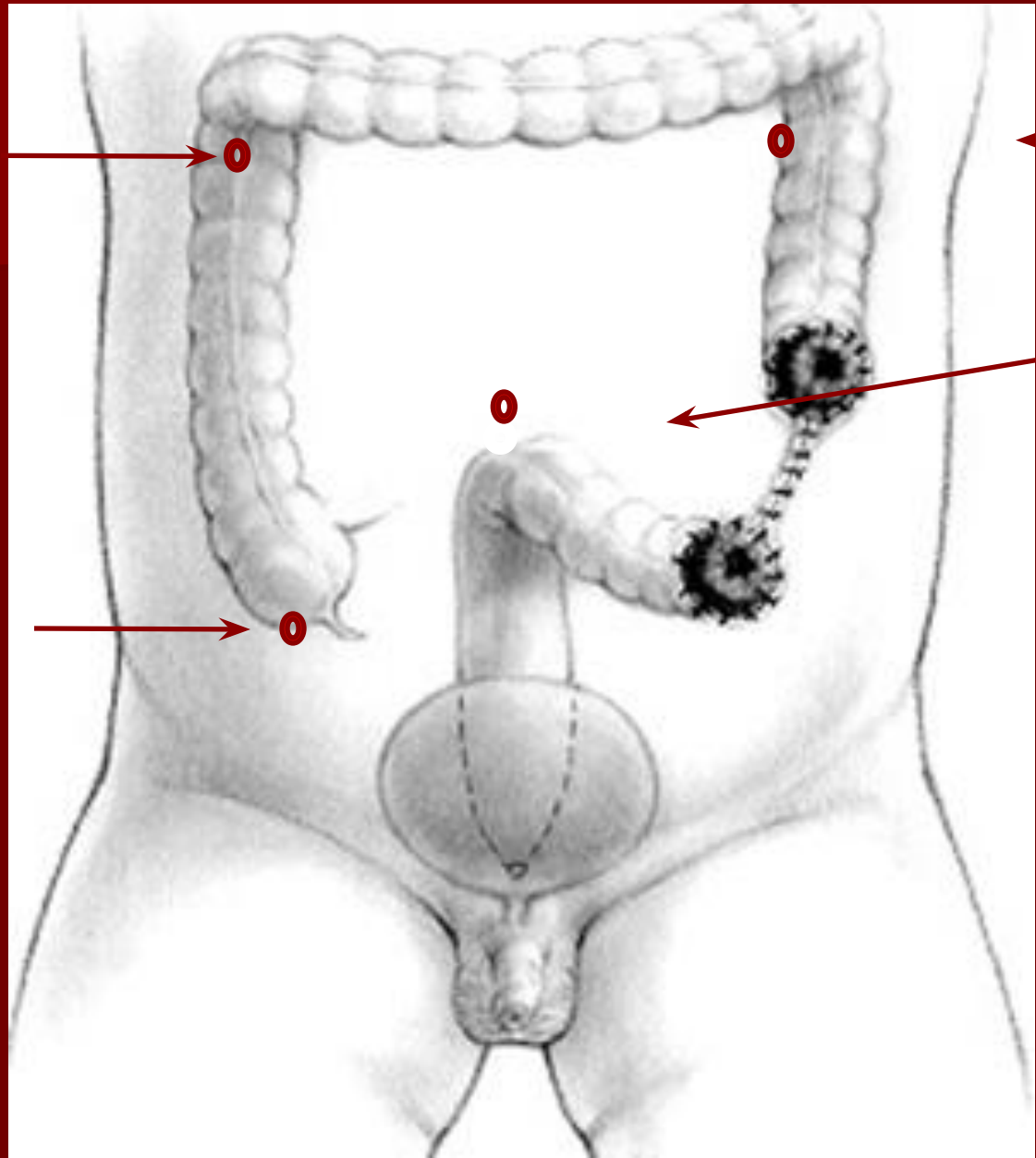


На абдоминальном этапе операции возможна лапаротомия или лапароскопия

Этапы операции...

5 mm
port:
Camera

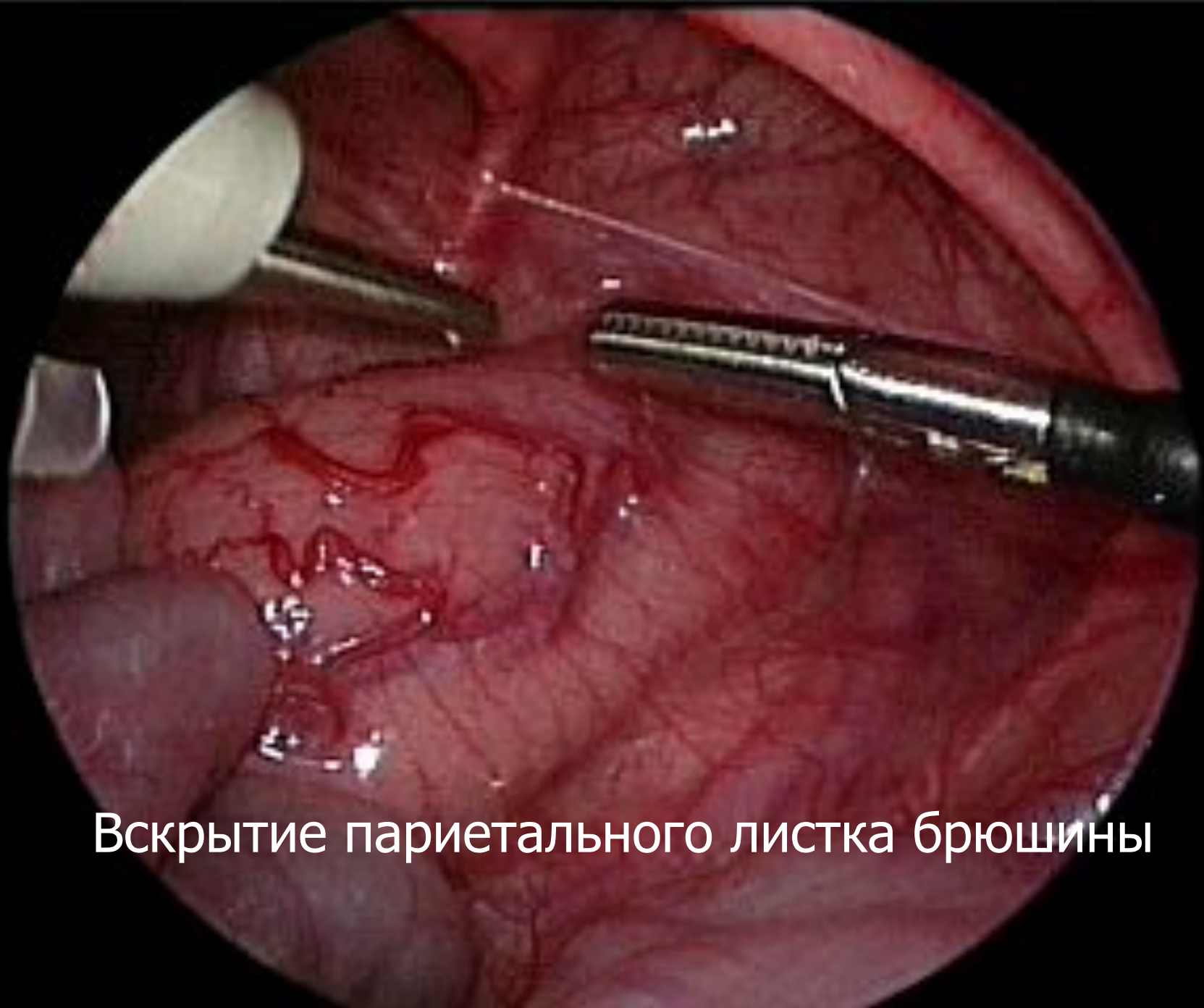3 mm
port:
Right
hand



3 mm
port:
assistant

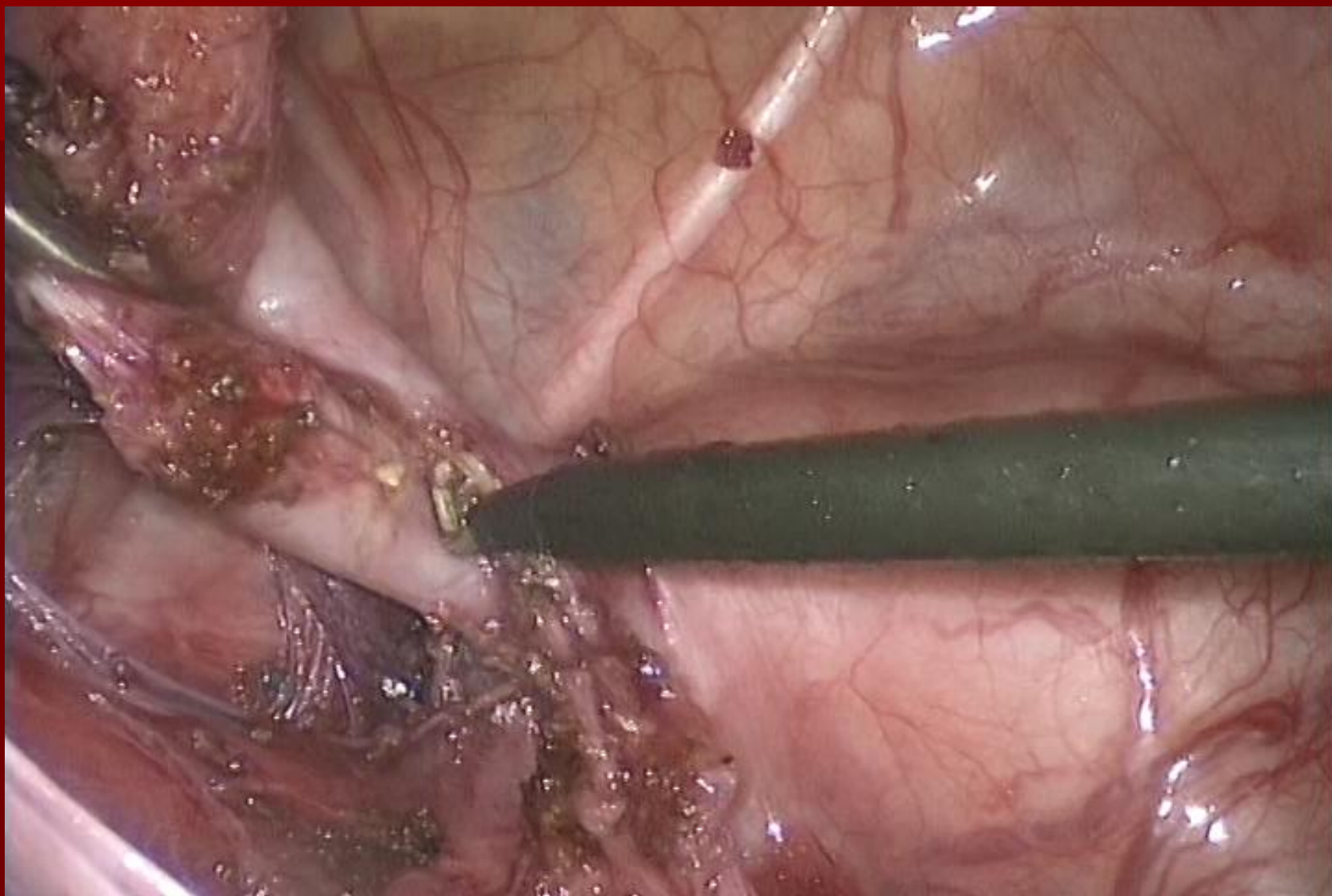
5mm
port:
Left
hand

Left
hand

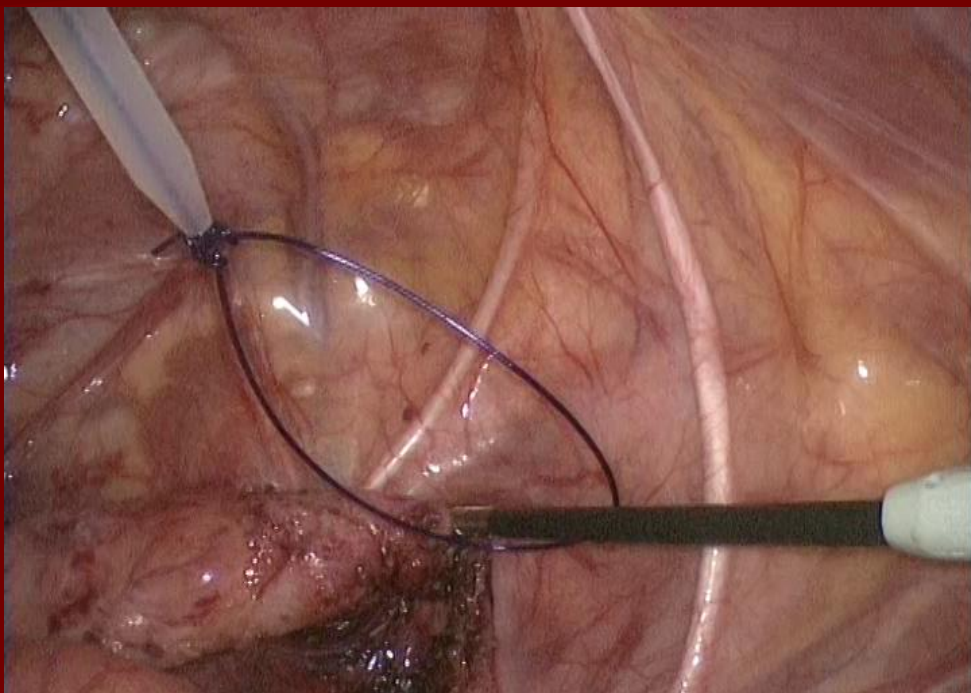


Вскрытие париетального листка брюшины

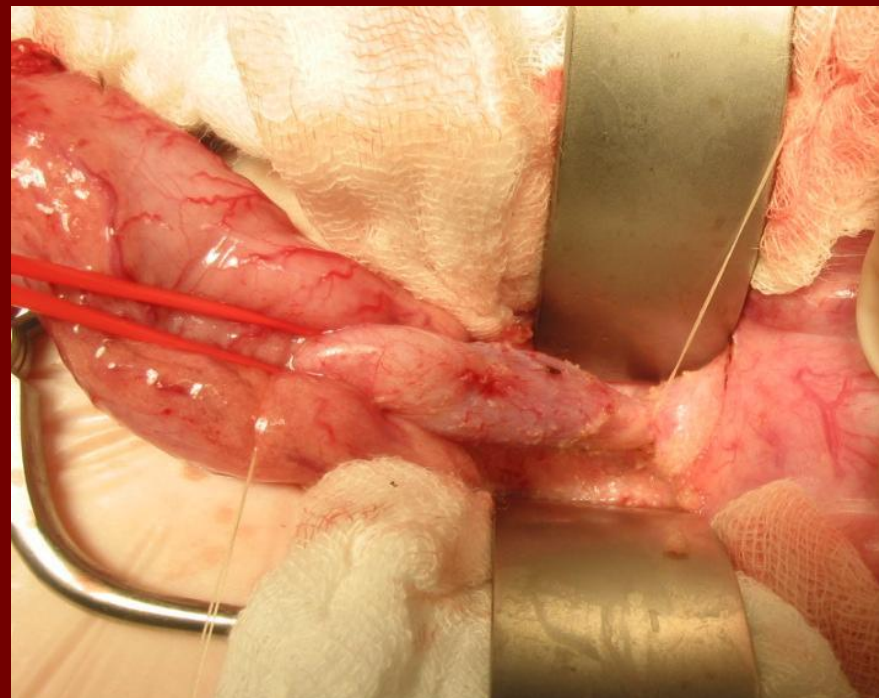
Мобилизация прямой кишки



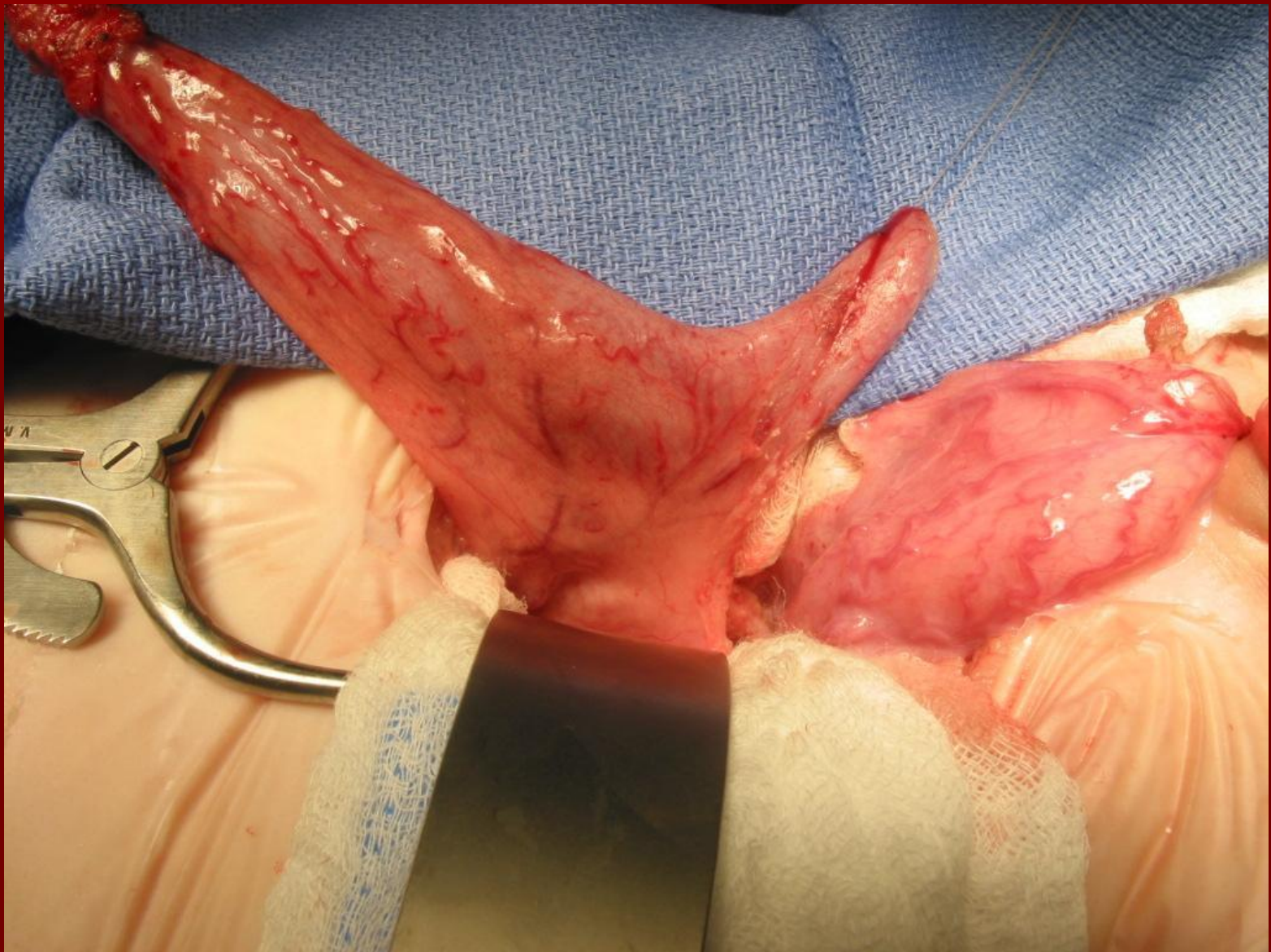
Перевязка ректопузырного свища



Лапароскопия



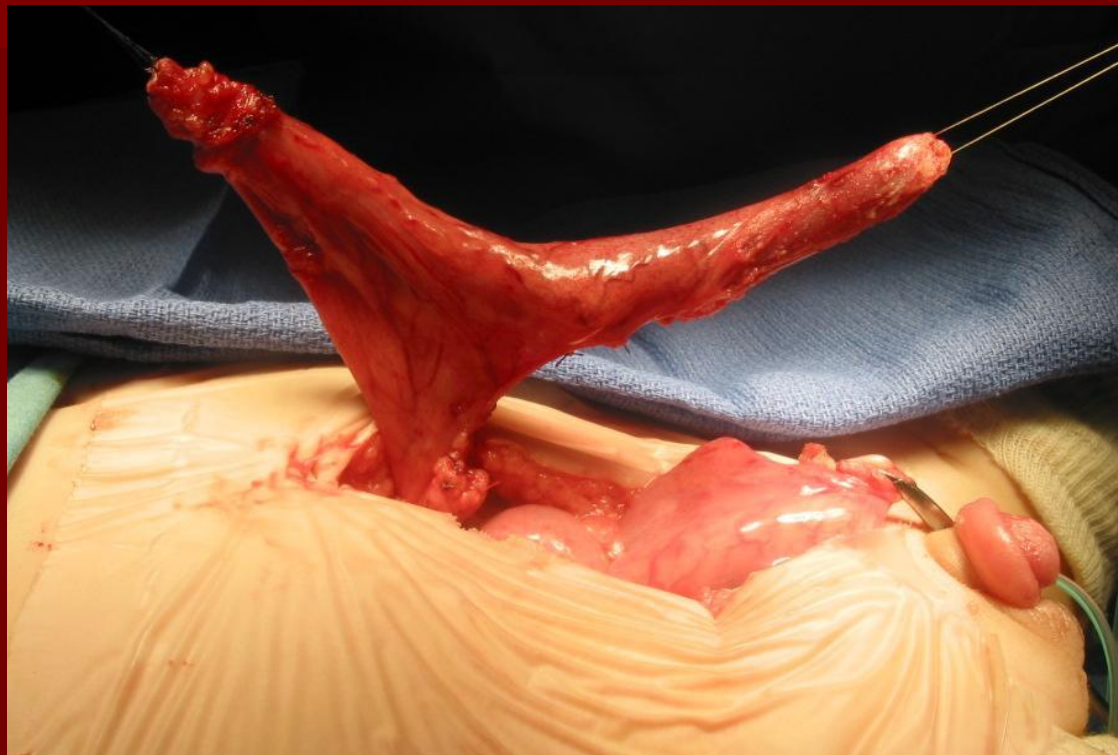
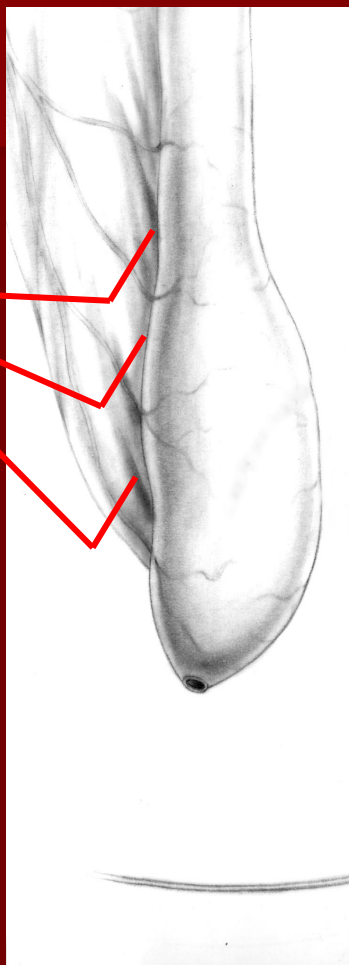
Лапаротомия



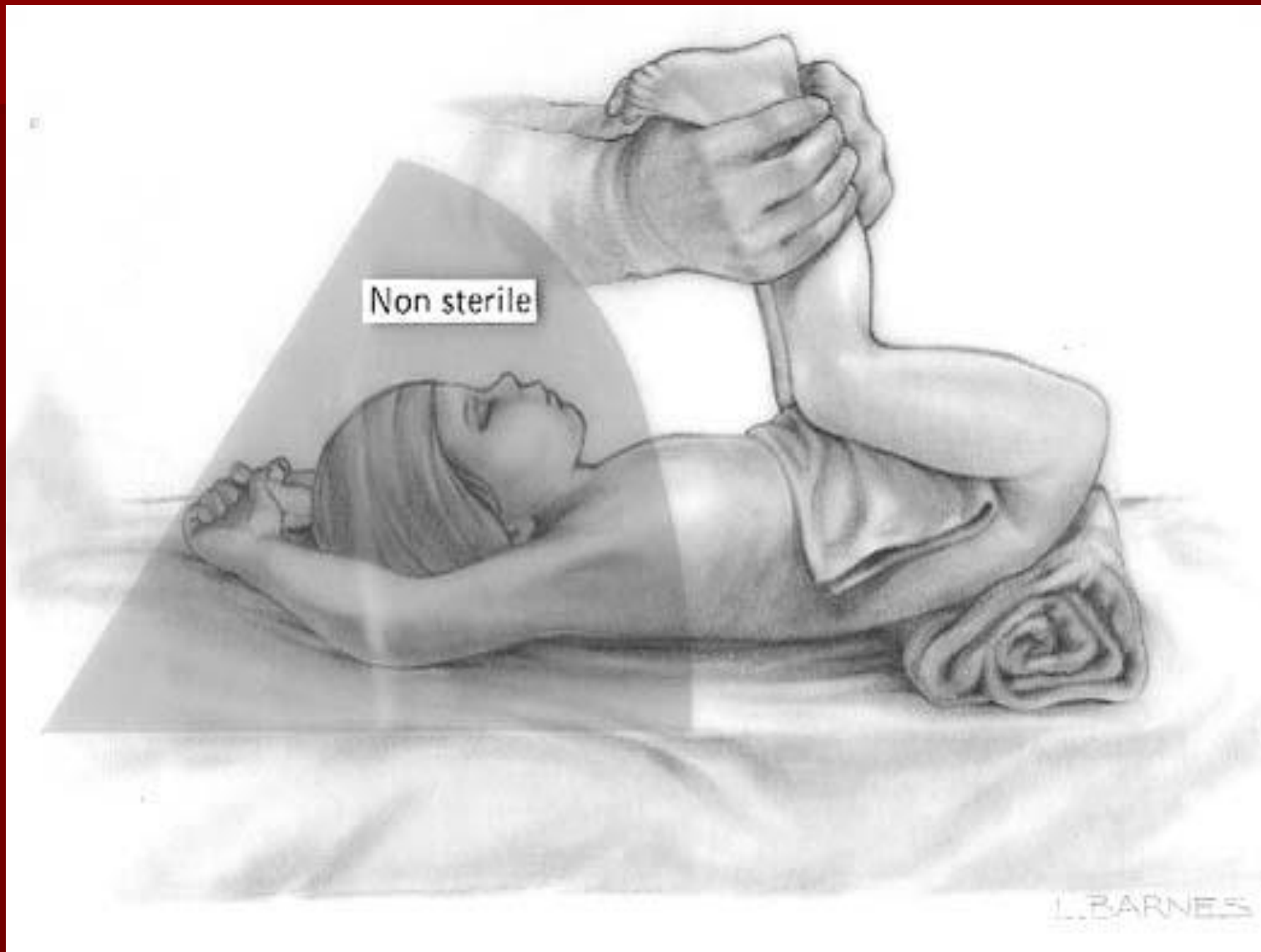Как получить достаточную длину при высокой атрезии прямой кишки?

Мобилизация прямой кишки с целью ее удлинения

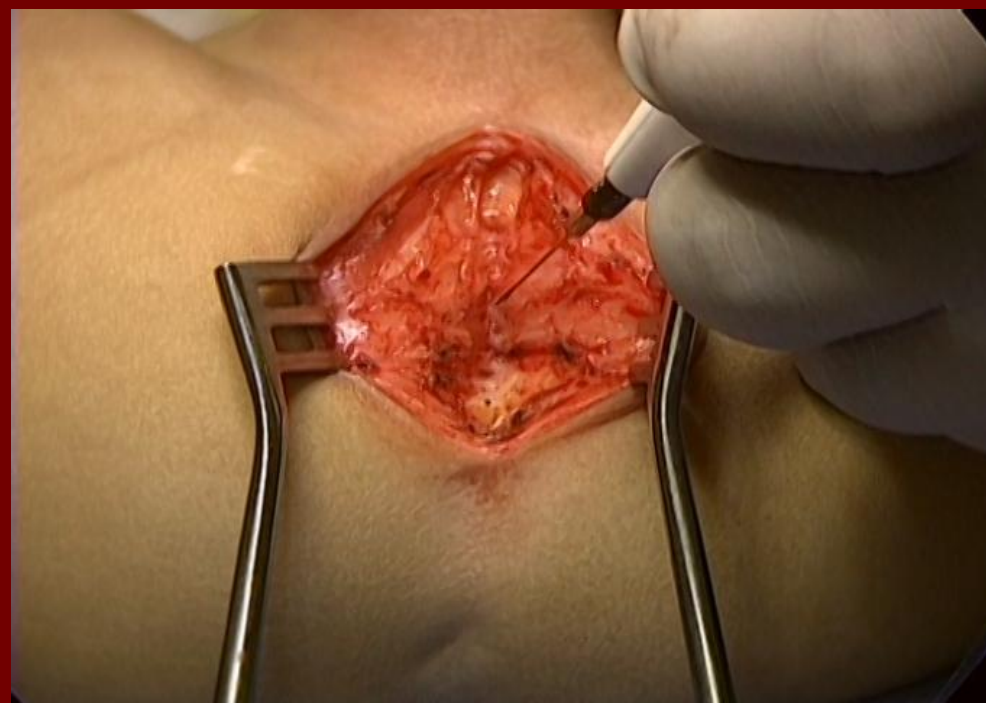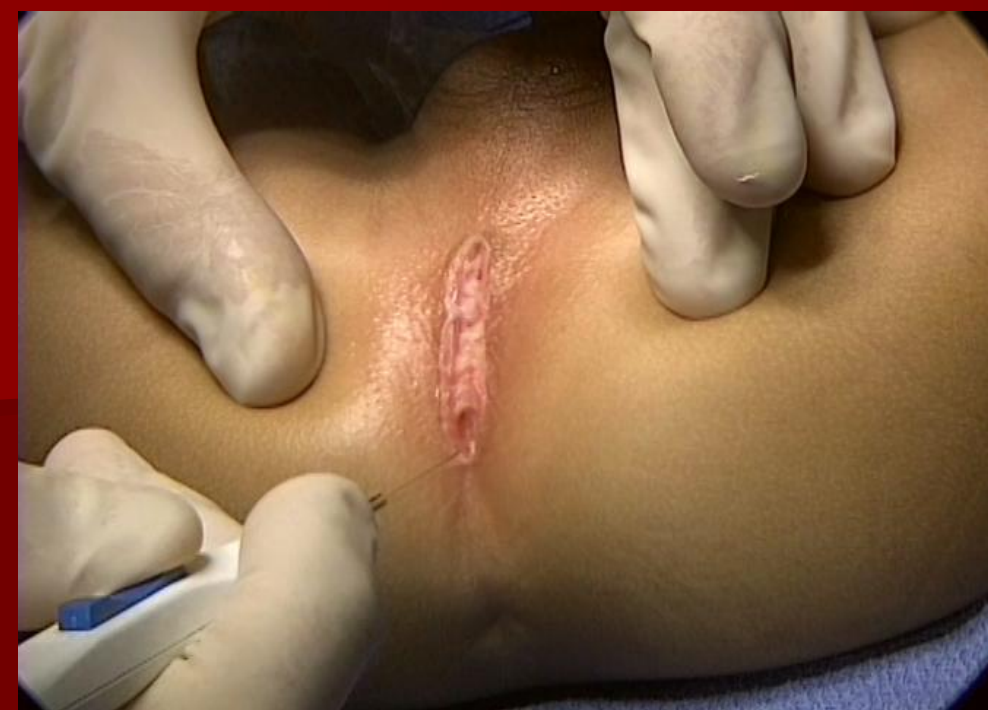Пересе-
чение



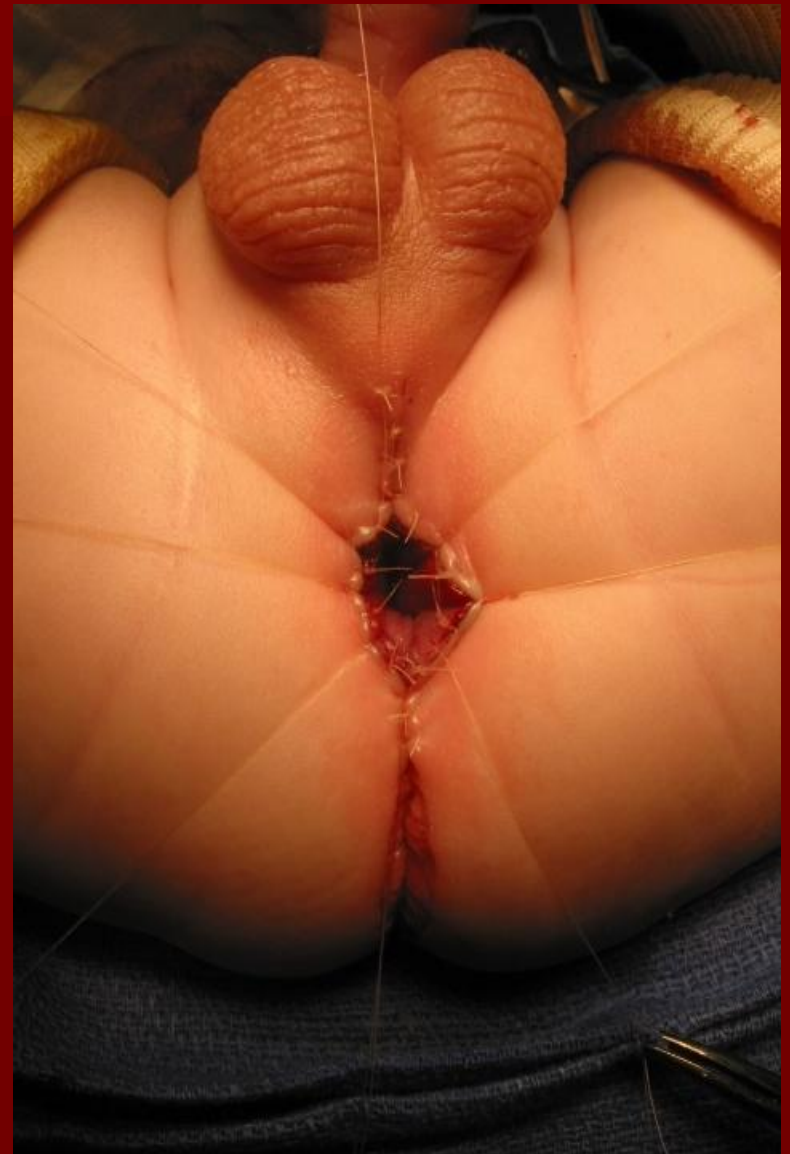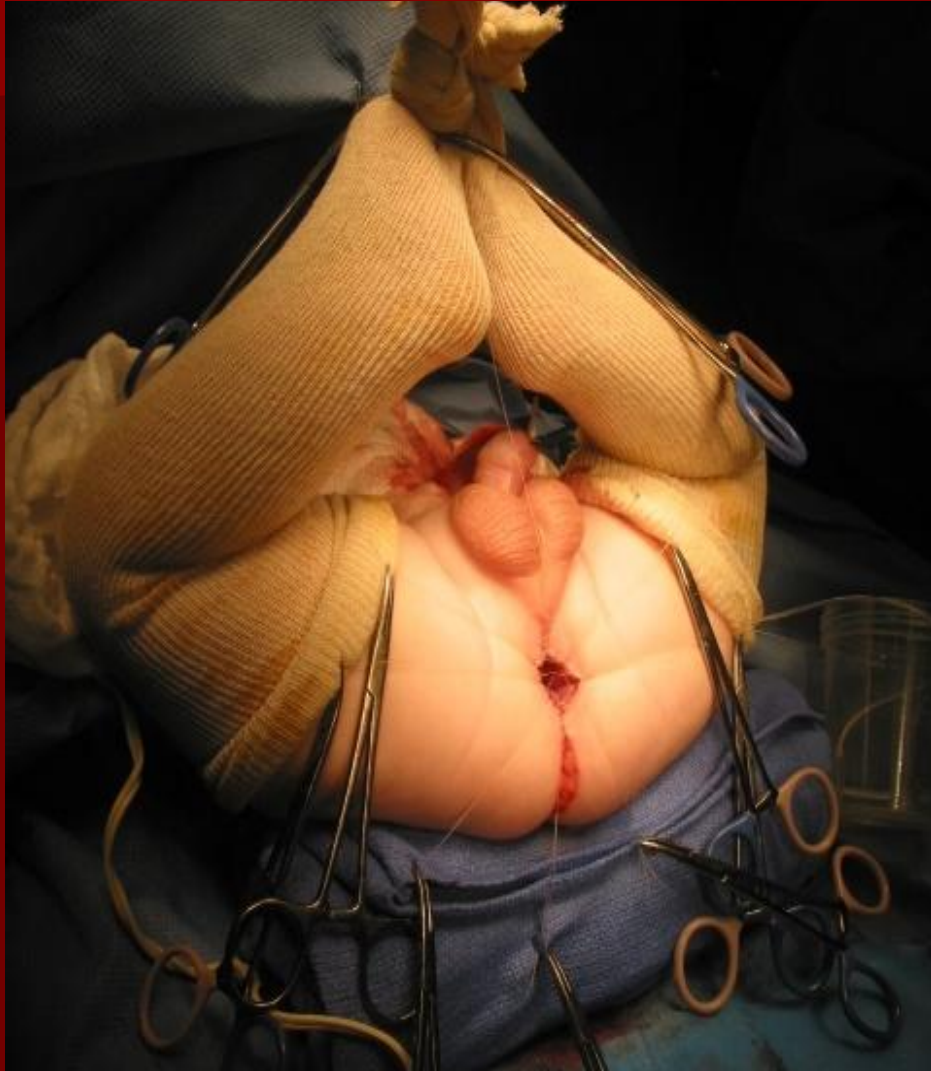
Положение на спине при промежуточном этапе проктопластики



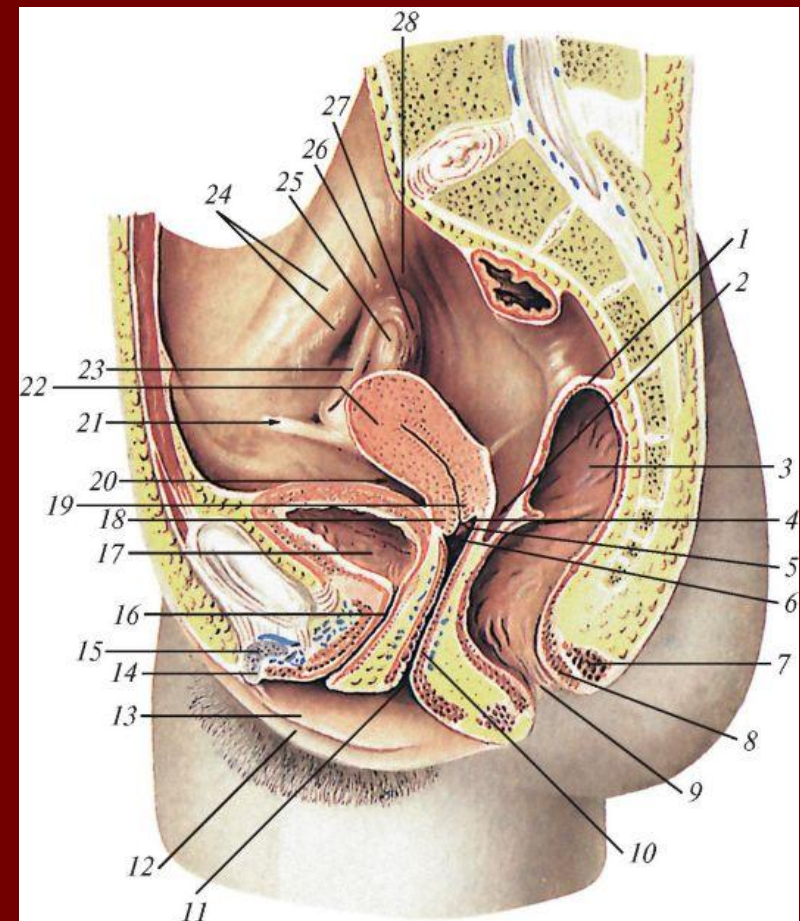
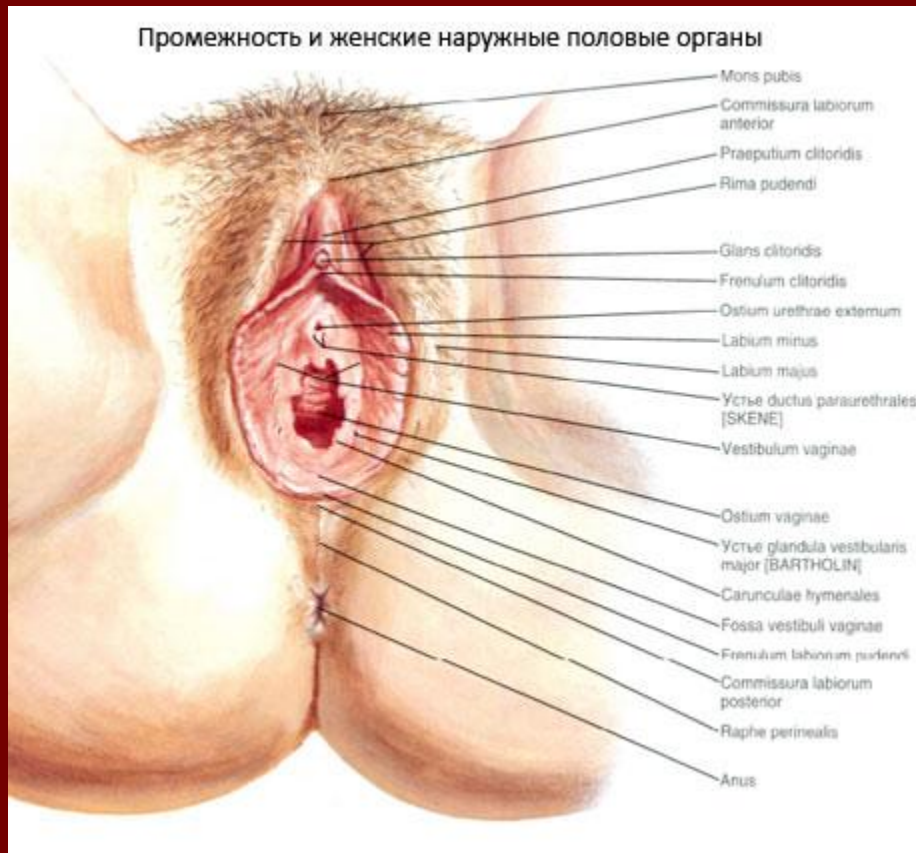Промежностная проктопластика



Анопластика

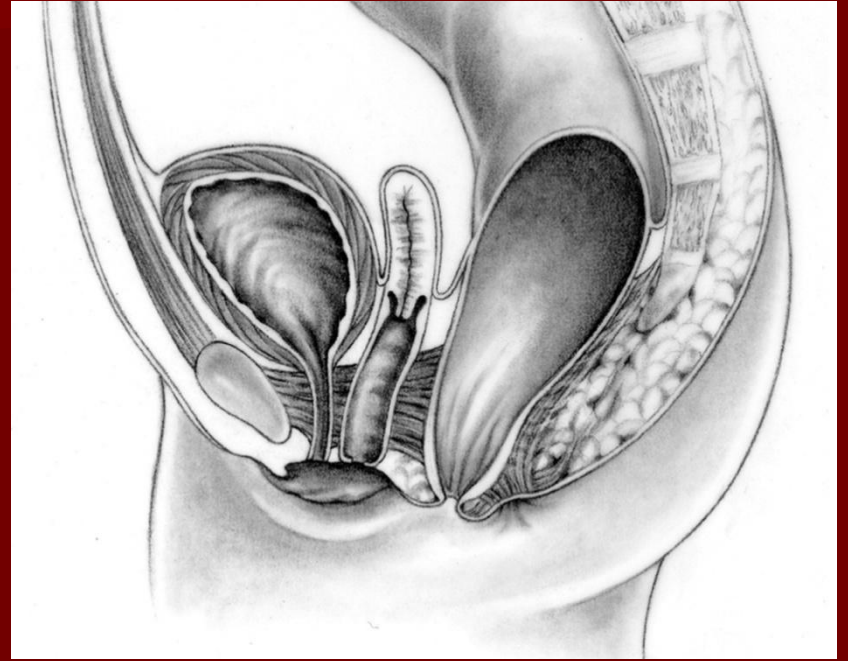
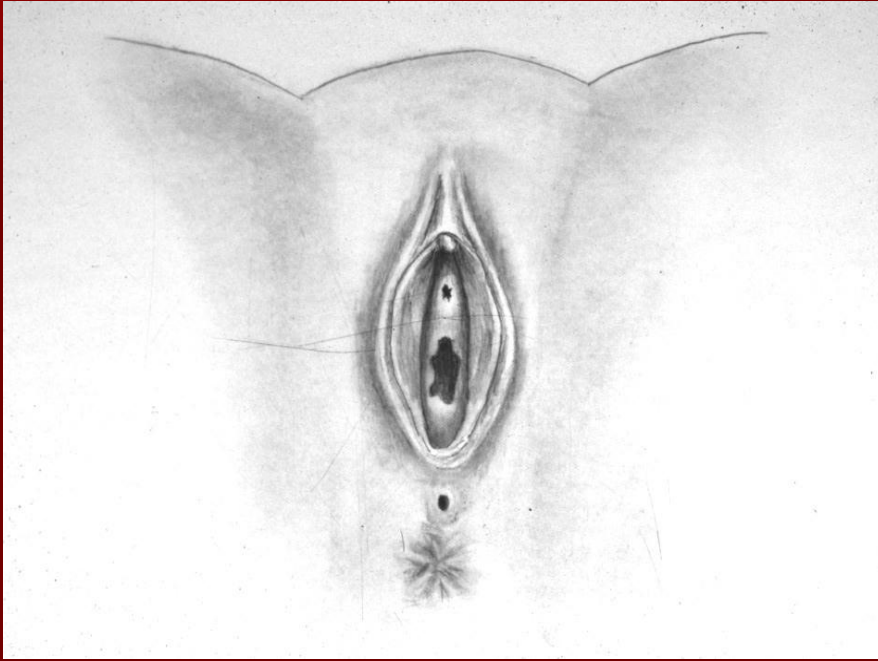


Девочки с аноректальными мальформациями



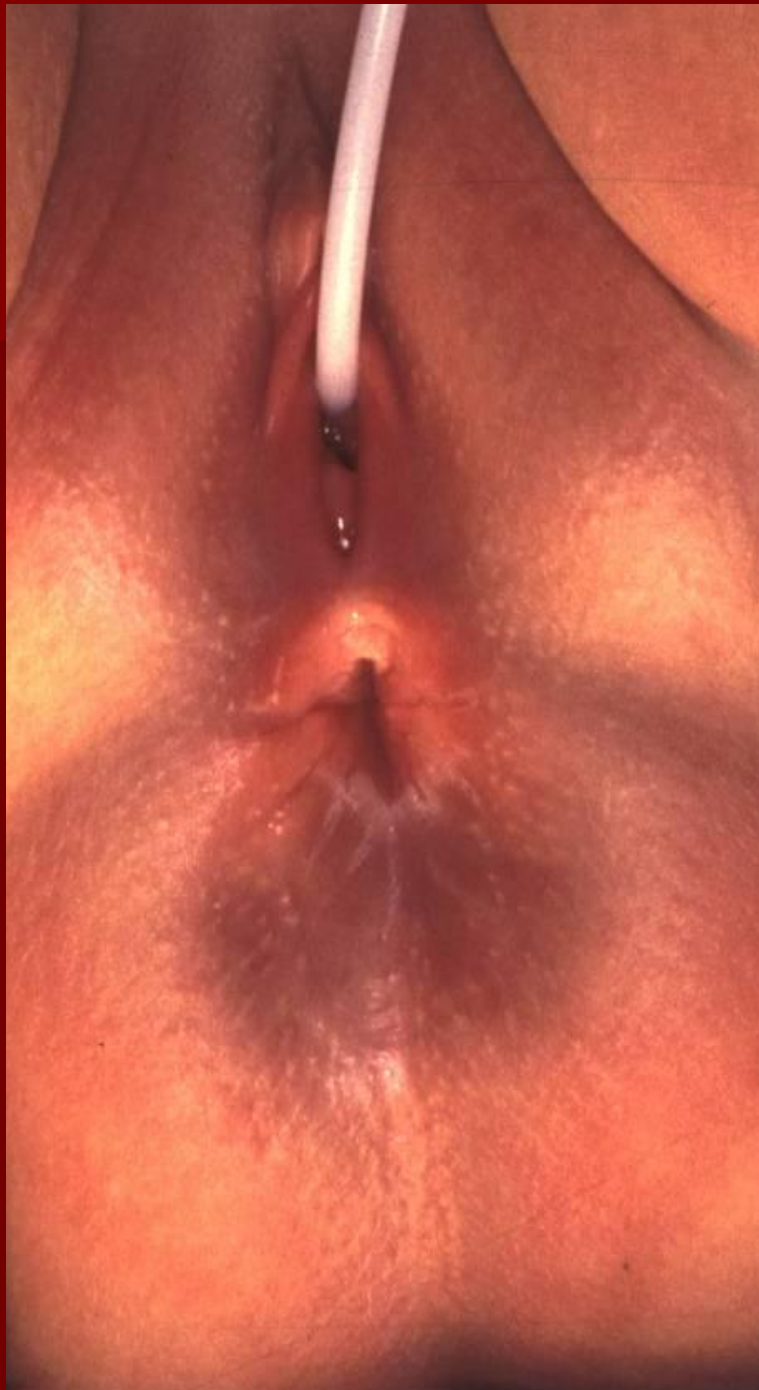Атрезия прямой кишки без свища



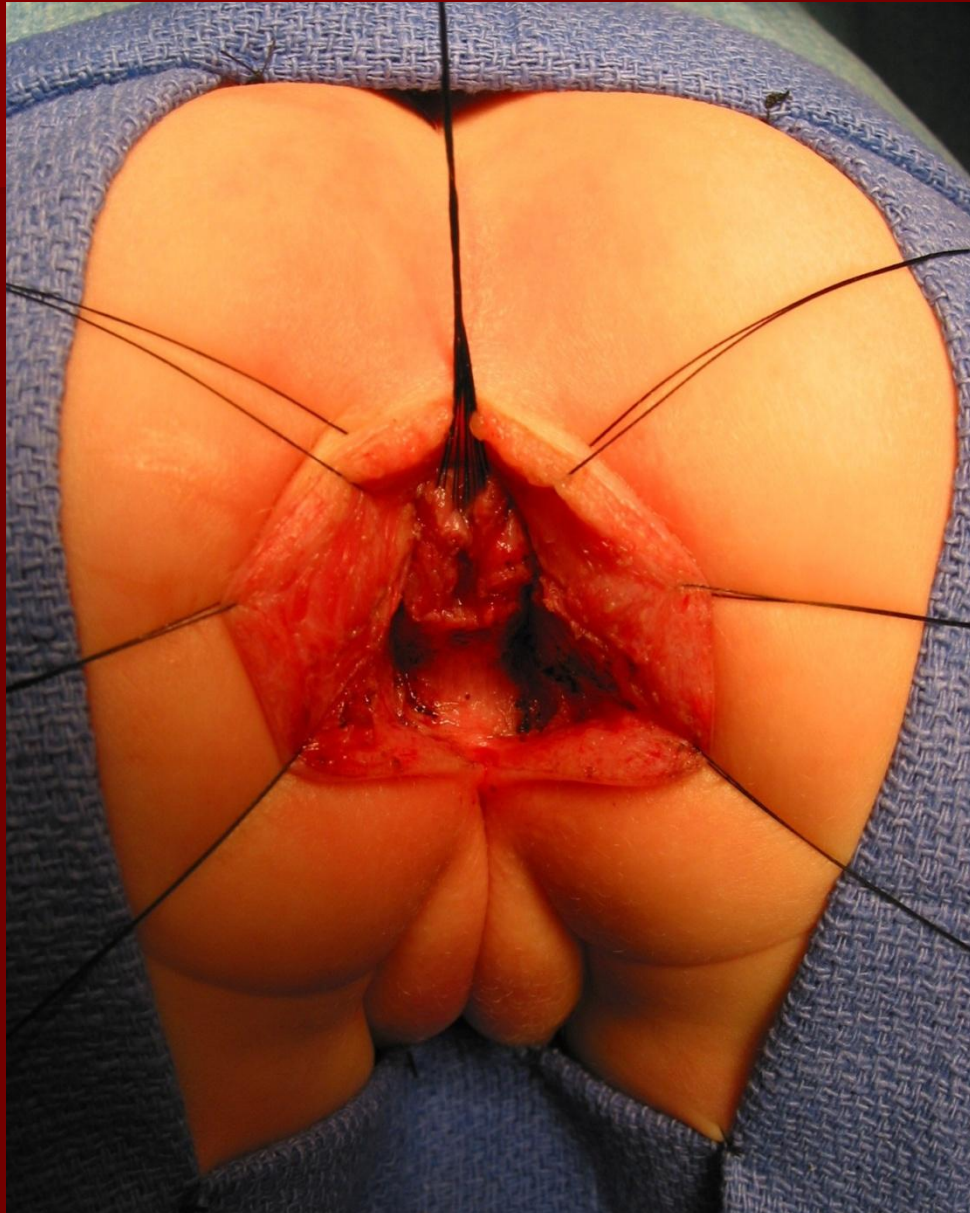


Атрезия прямой кишки со свищом на промежность

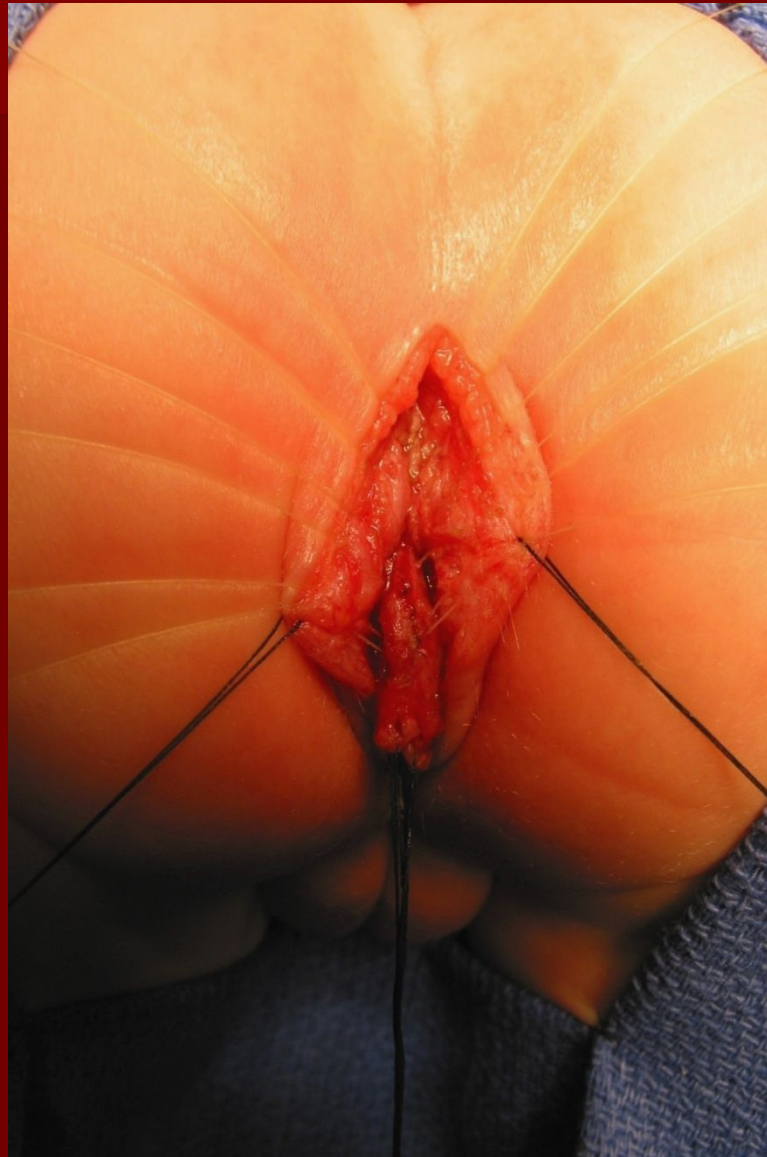
Этапы операции...



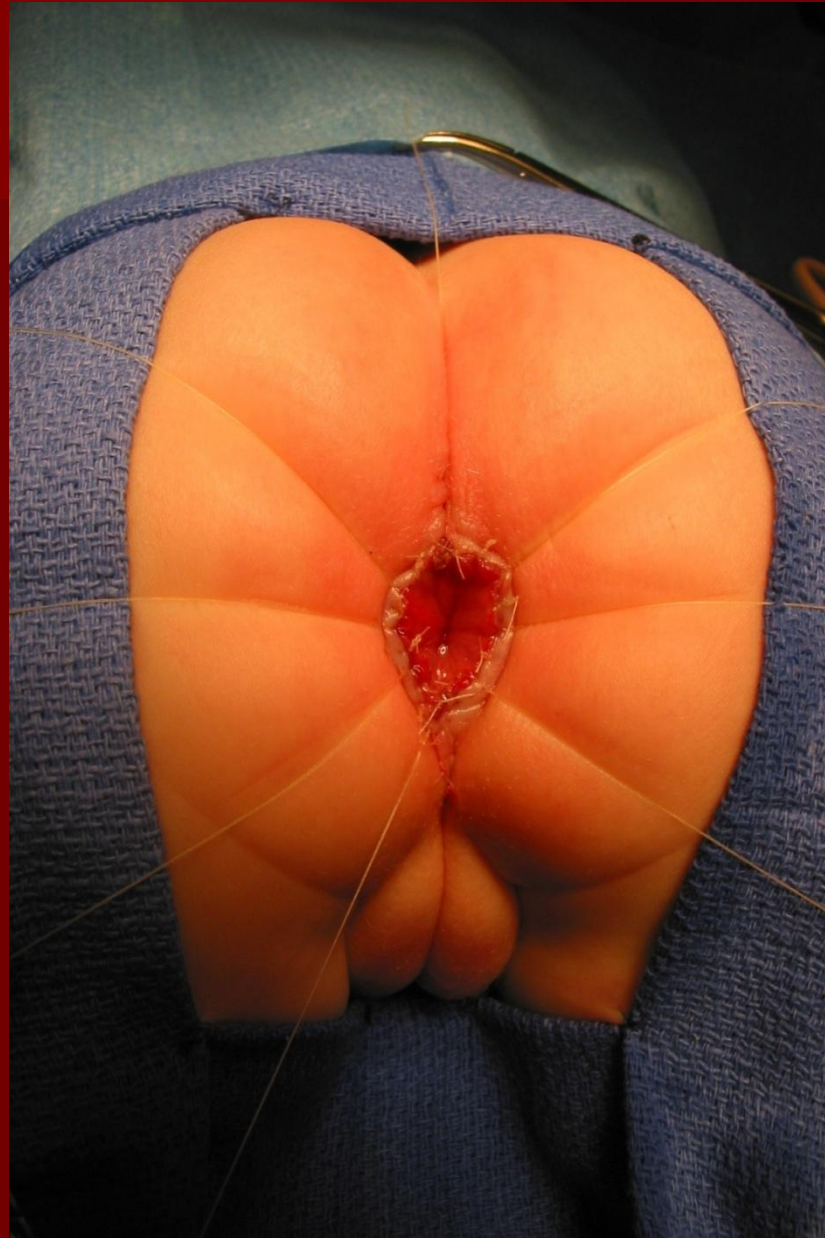
Выделение прямой кишки



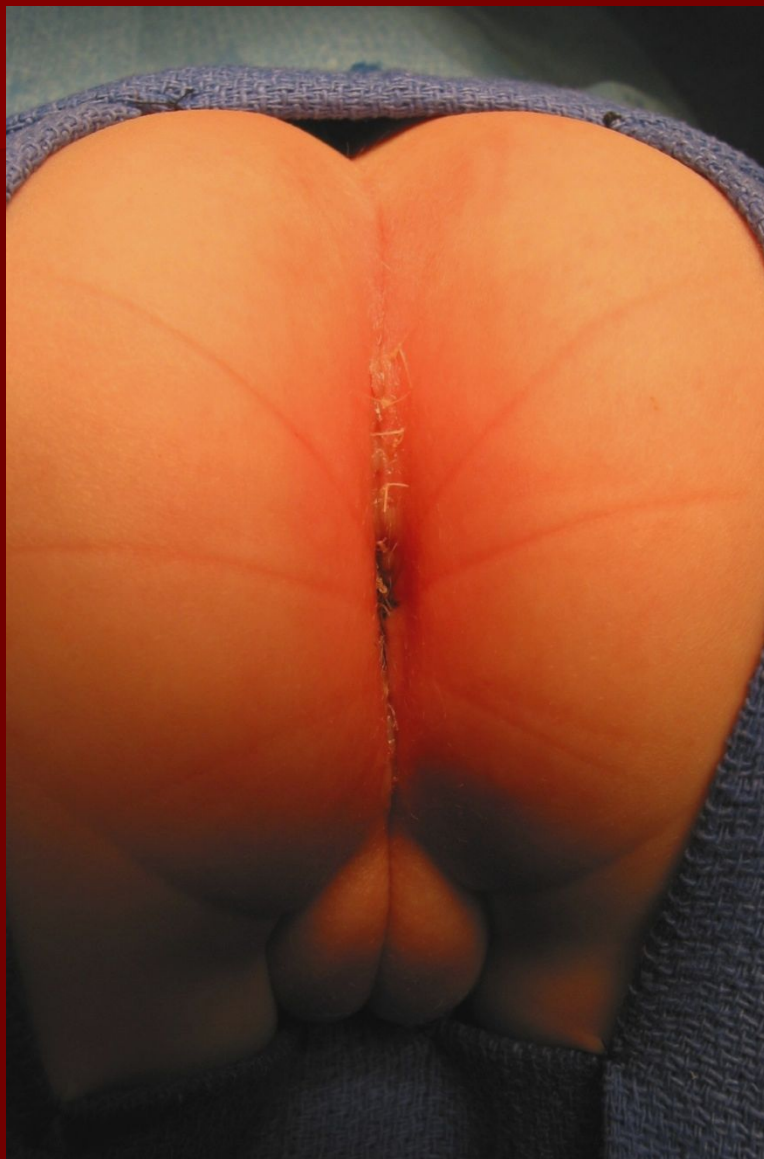Подшивание прямой кишки к мышцам

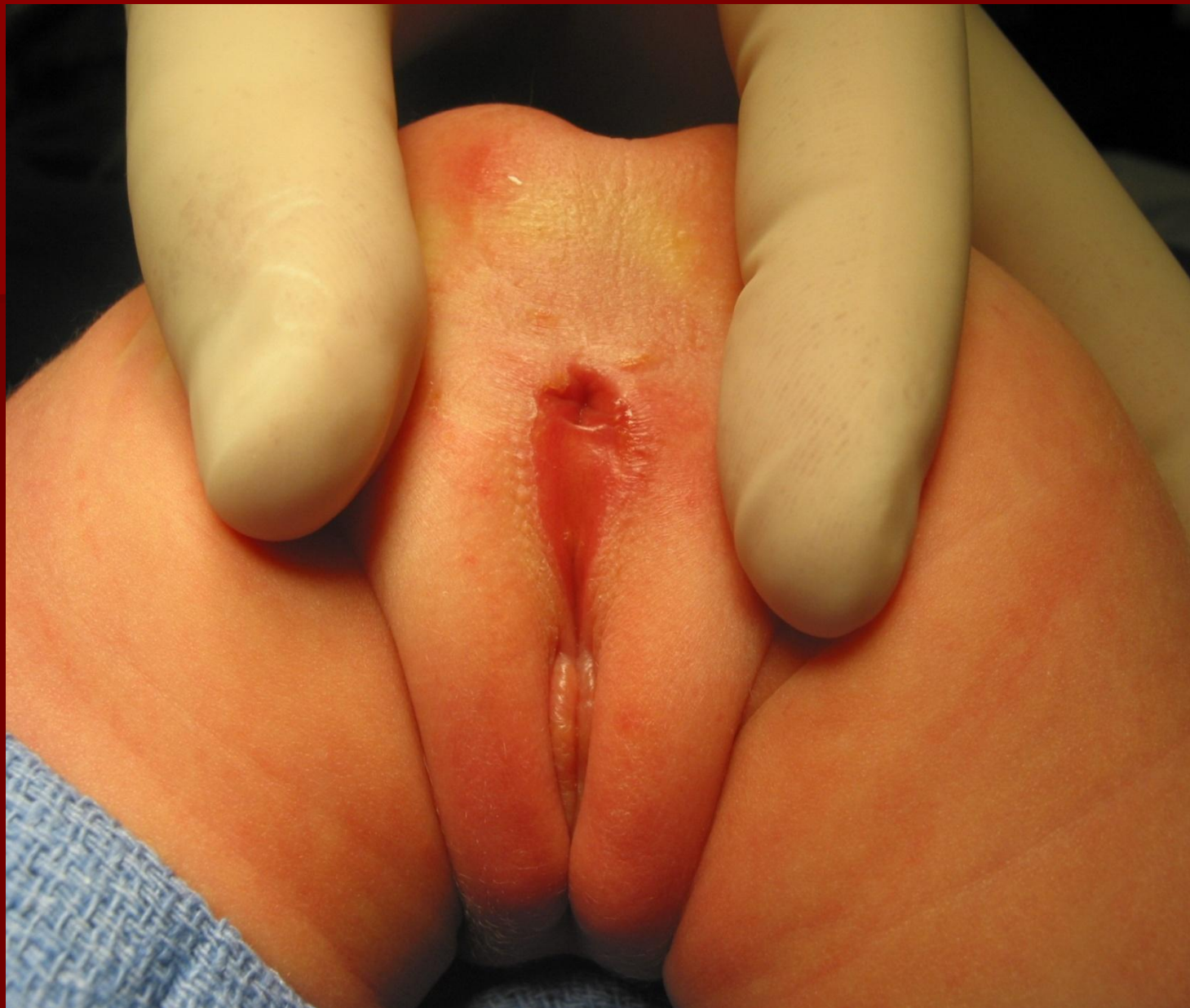

Анопластика

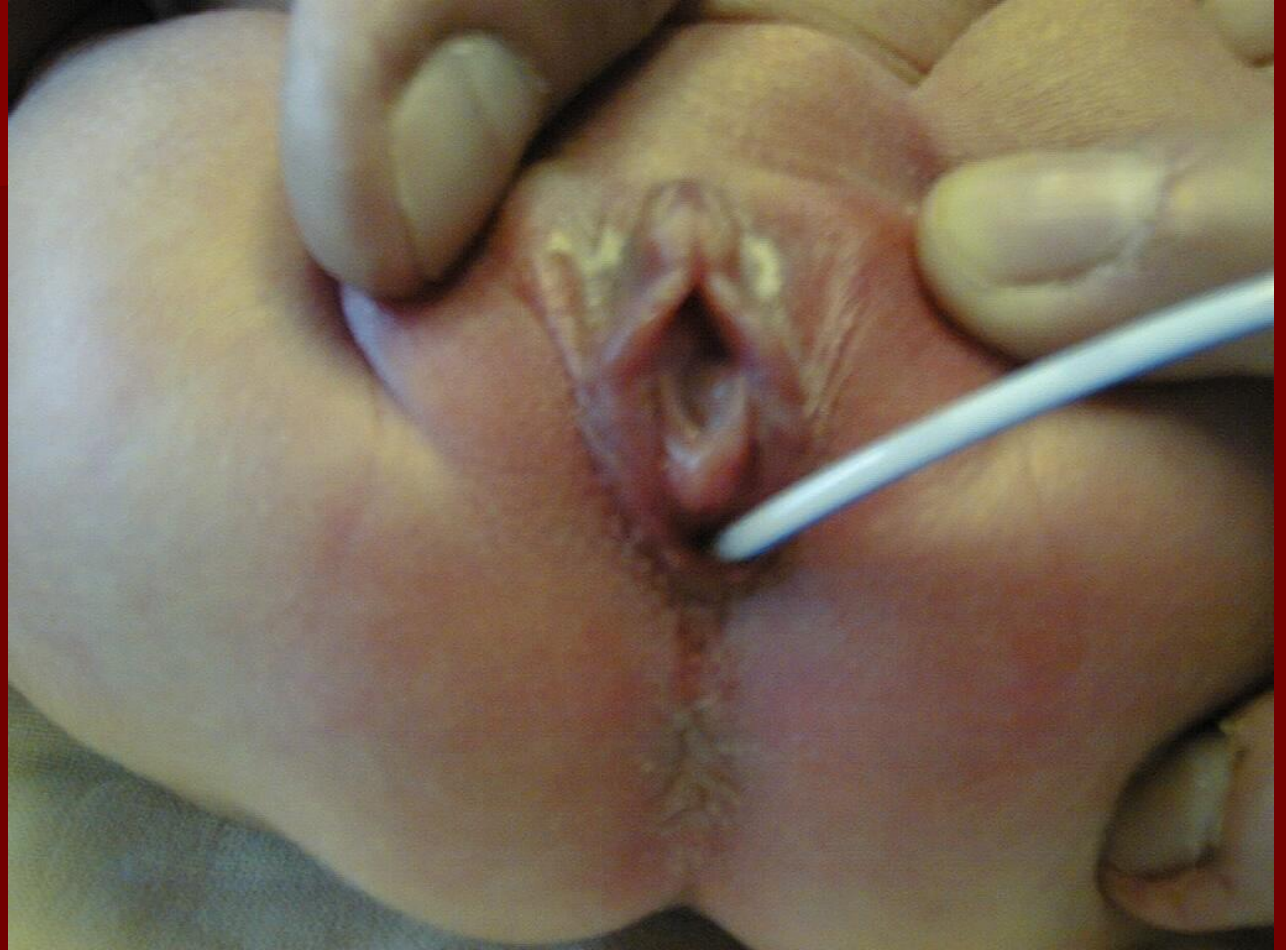
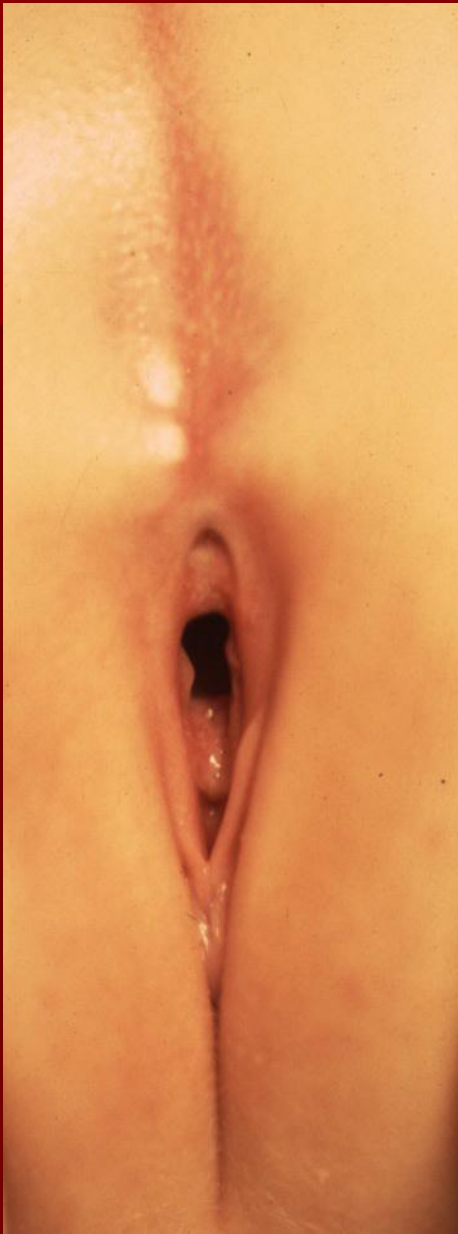
Анопластика





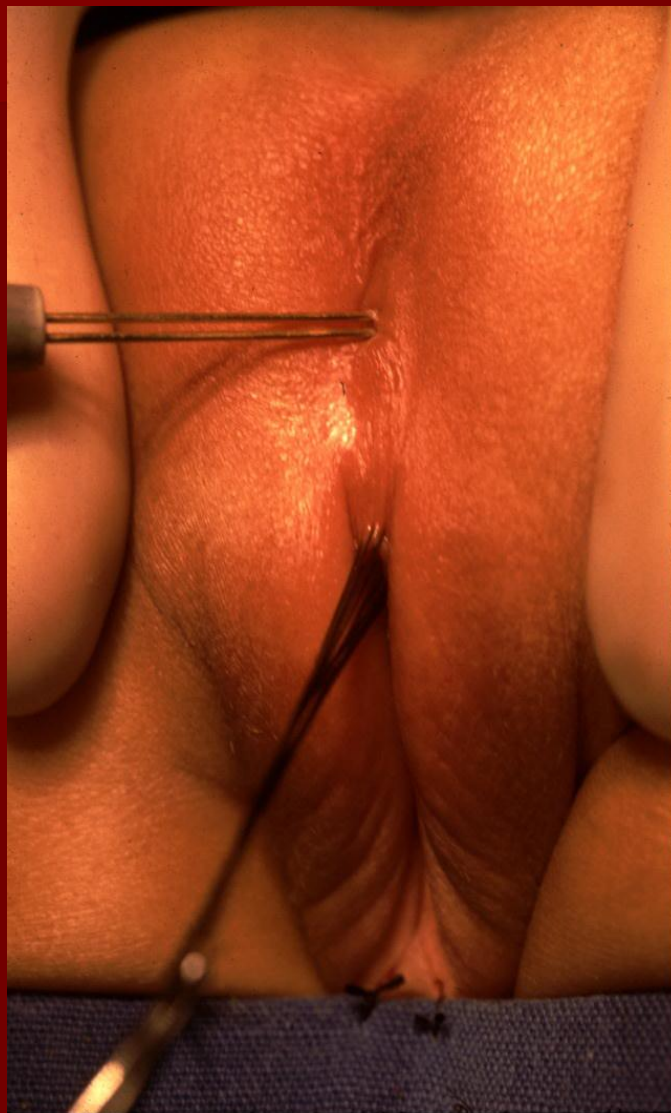Как бы вы описали этот порок?



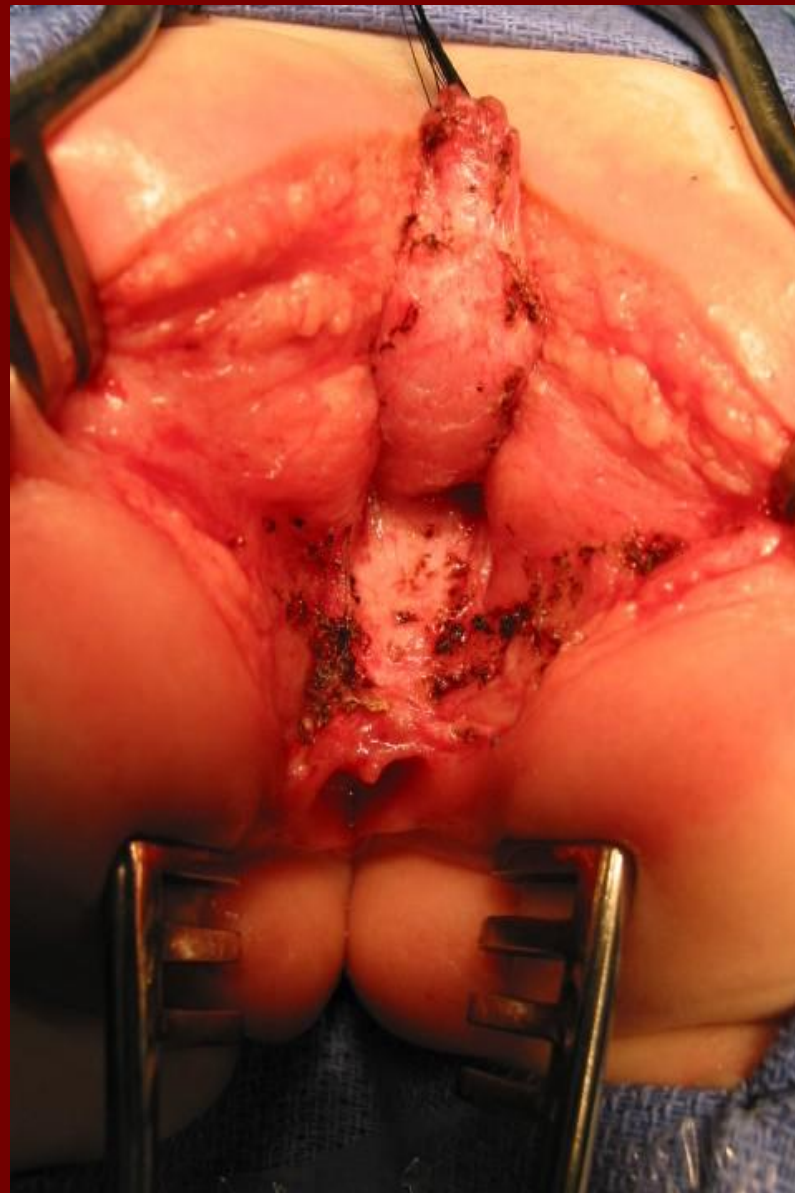
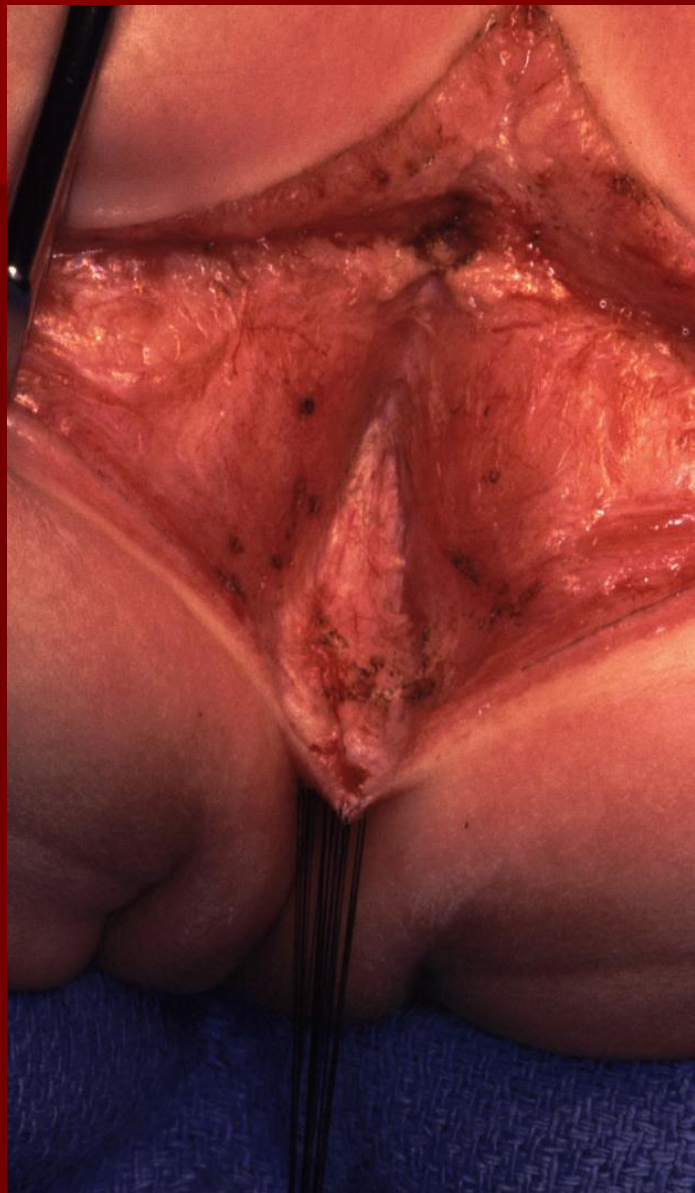
**Атрезия прямой кишки со свищом в предверии
влагалища**

Этапы операции...

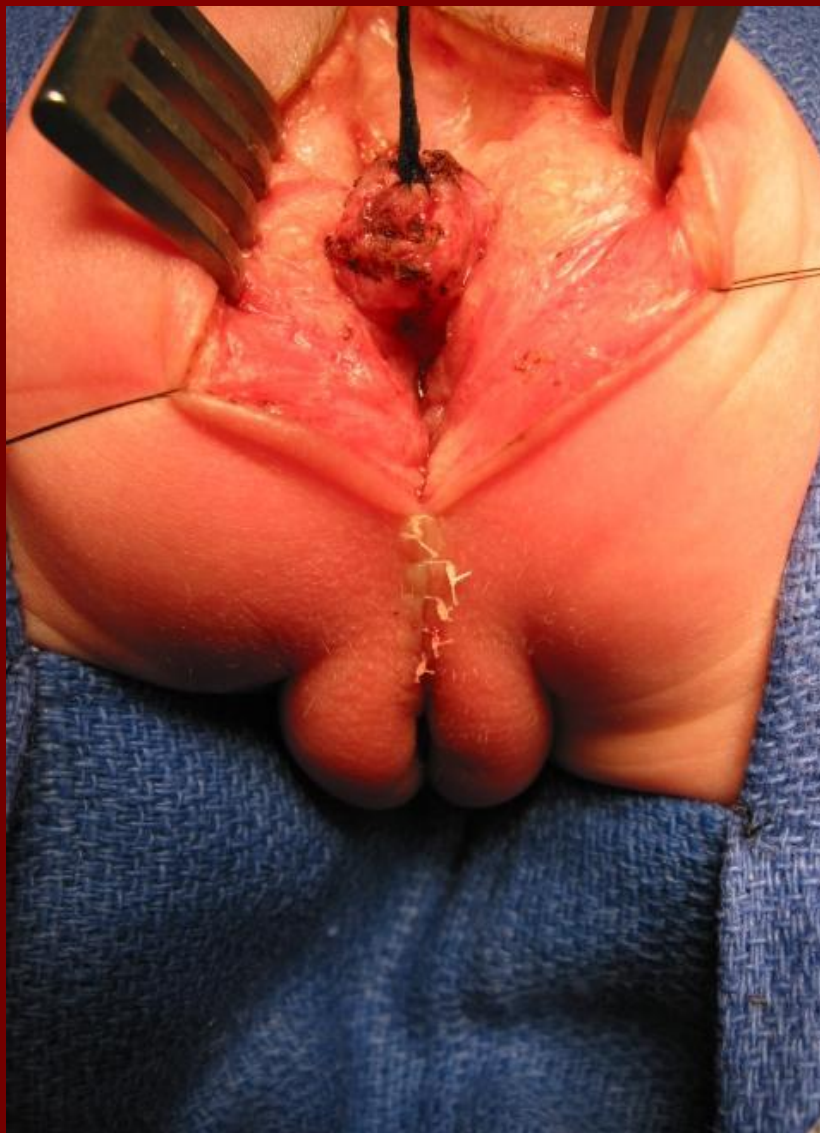Выделение свища, электродиагностика сфинктера ануса



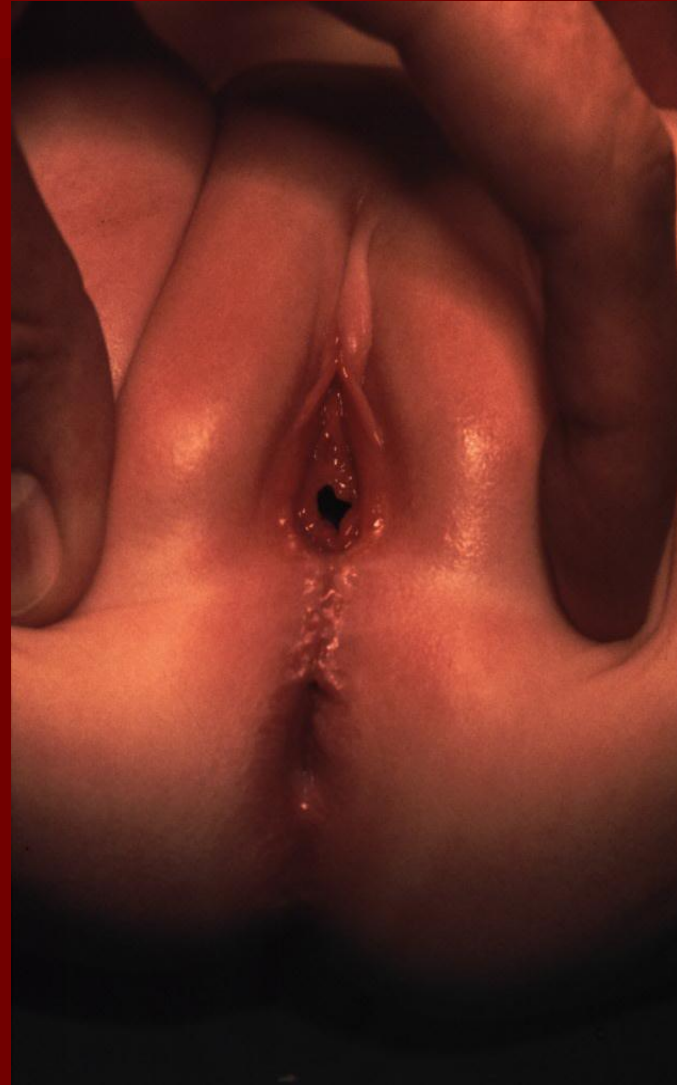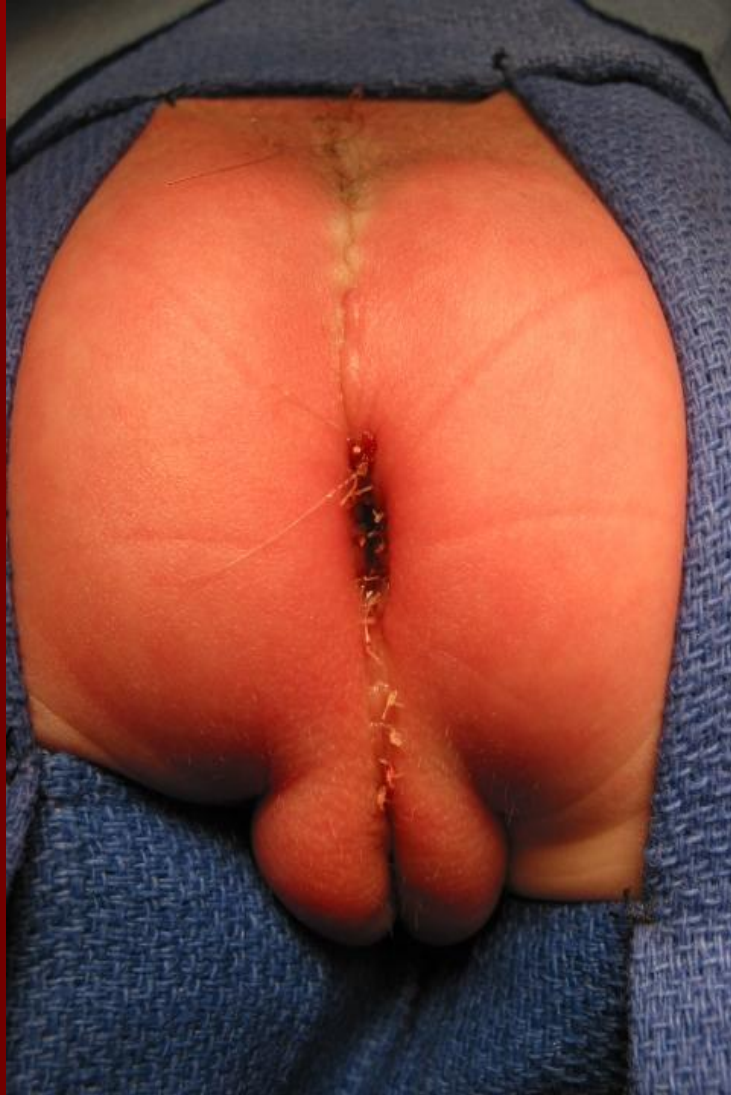Выделение прямой кишки

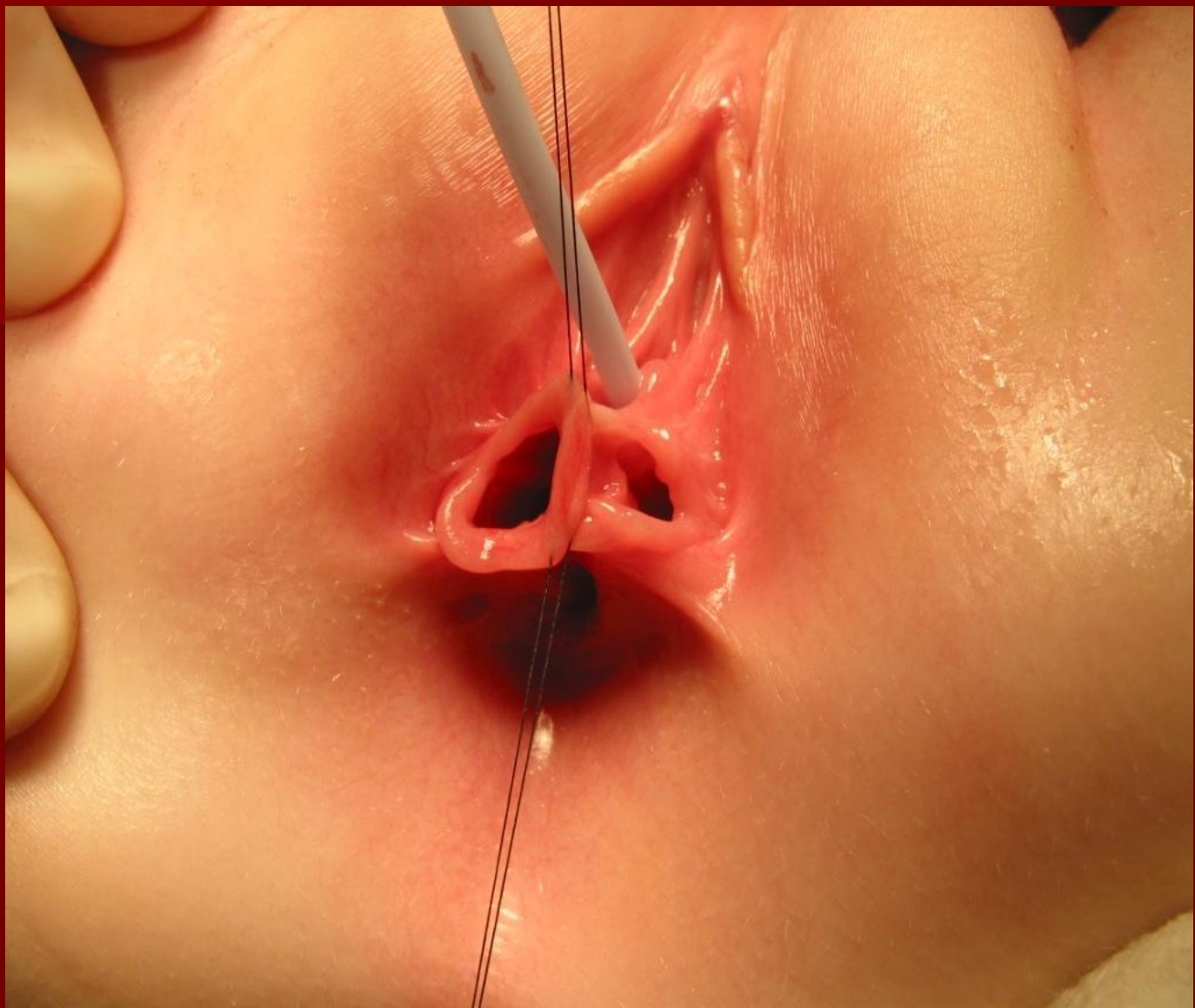


Формирование промежности



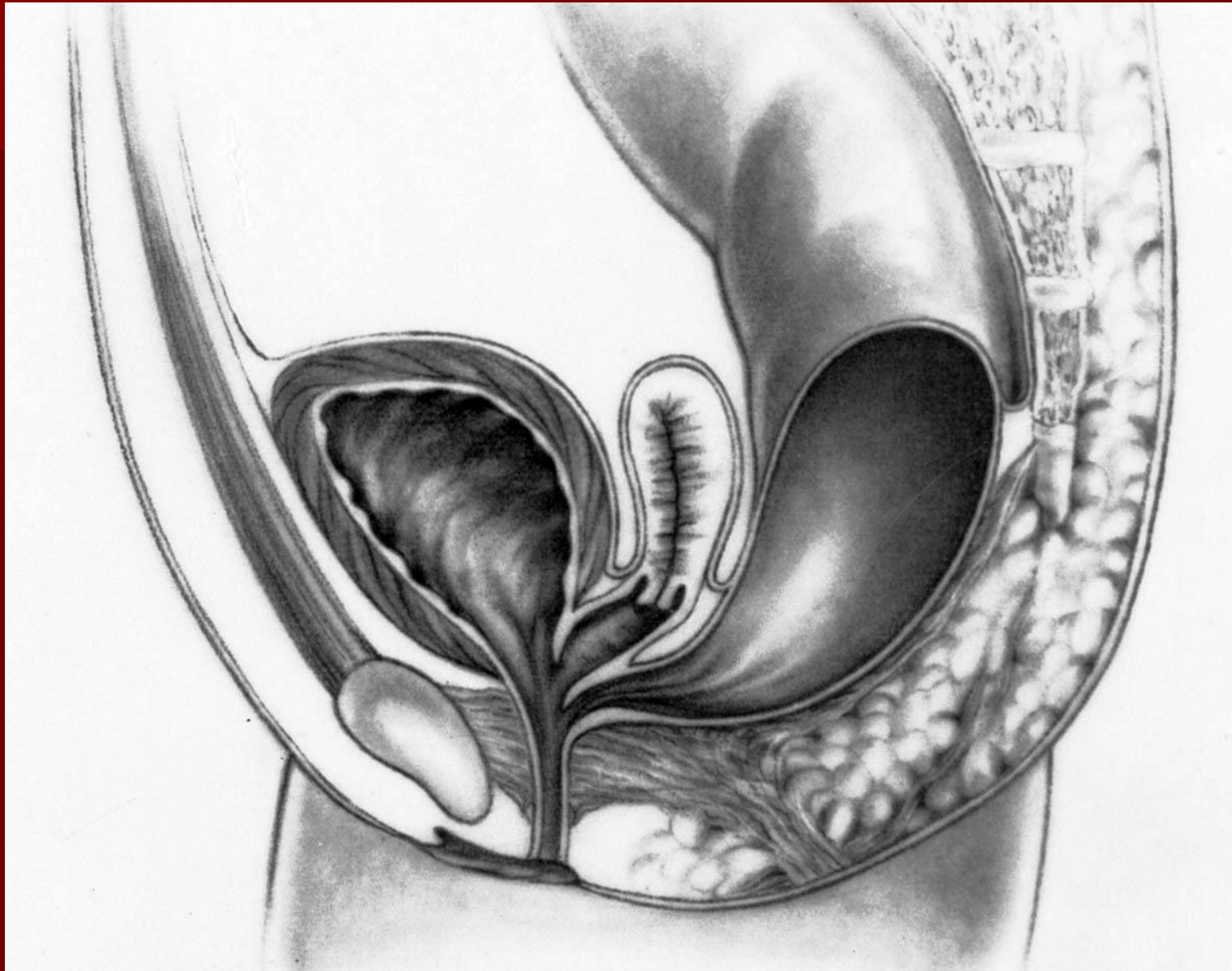
Анопластика. Окончательный вид.



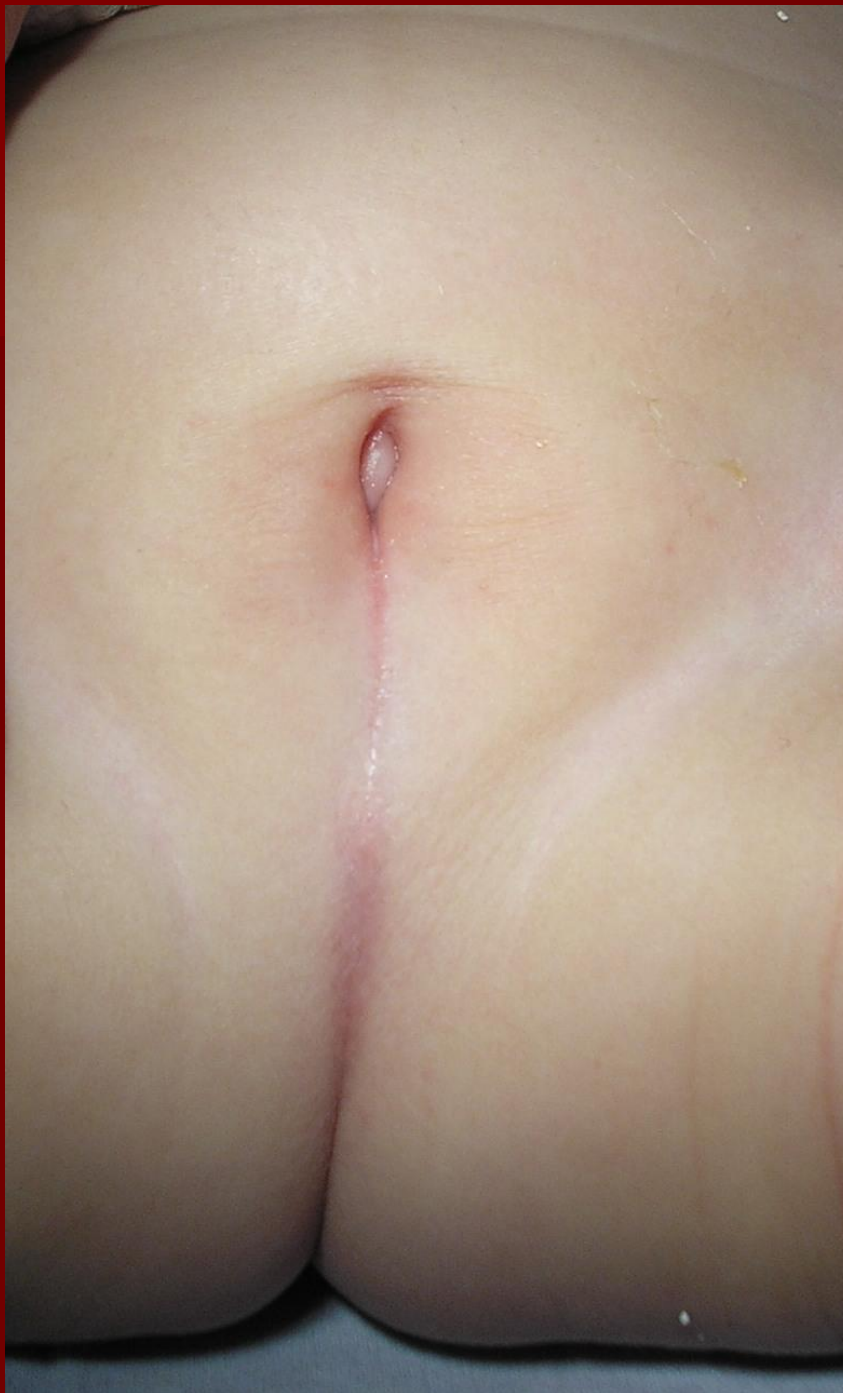

Удвоение влагалища и атрезия прямой кишки

Персистирующая клоака



Клоака



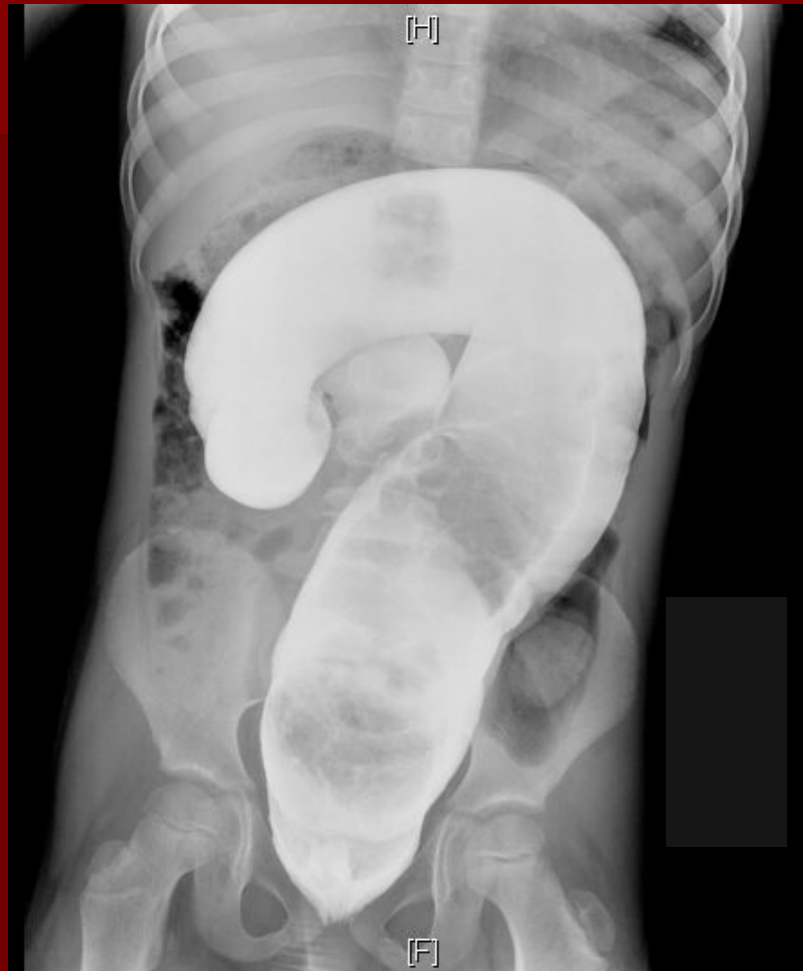
Аноректальные пороки

Послеоперационное лечение и реабилитация

- Бужирование
- Баллонная и Электростимуляция
- ЛФК и массаж
- Сфинктеропластика
- Протезирование сфинктера аллогенной твердой мозговой оболочкой

Any Questions?

Bonjour



Желаю вам здоровых,
умных и счастливых детей!!!

