

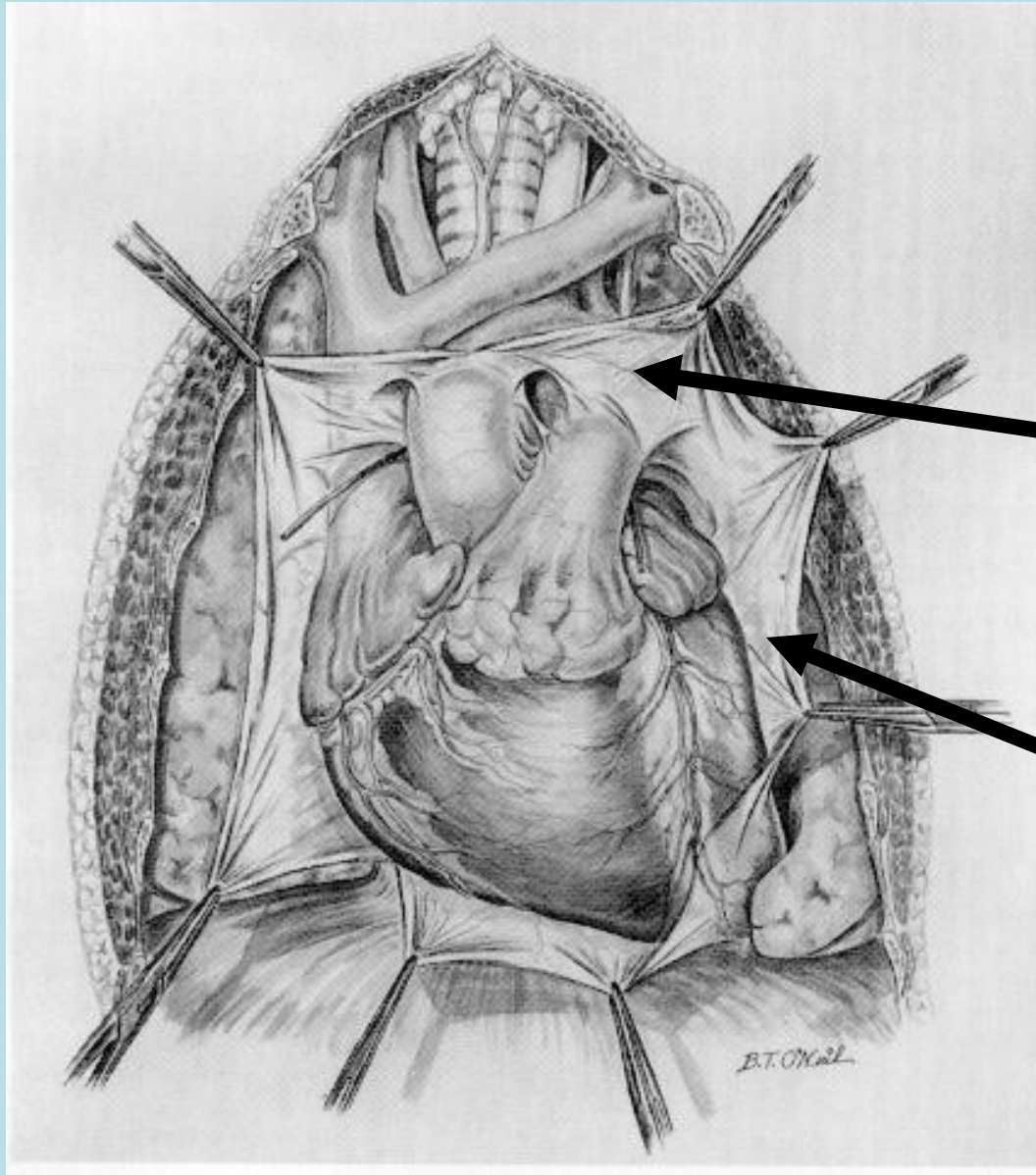
ФГАОУ Первый МГМУ им. И.М. Сеченова Минздрава
России (Сеченовский Университет)

Заболевания перикарда

Кафедра госпитальной терапии №2
Профессор Резван В.В.

Перикардит – это клинический синдром, развивающийся вследствие воспаления перикарда и характеризующийся болевым синдромом в грудной клетке, шумом трения перикарда, изменениями процессов реполяризации на ЭКГ и перикардальным выпотом при ЭХО КГ.

Анатомия перикарда



Висцеральный

Париетальный

Функциональная роль перикарда

1. Фиксация сердца
2. Защита сердца от острого перерастяжения при физической нагрузке и гиперволемии
3. Облегчает наполнение предсердий кровью за счет создания отрицательного давления в систолу желудочков
4. Облегчение движения сердца за счет наличия серозной жидкости (15-50 мл), что уменьшает трение между сердцем и соседними органами
5. Защита от проникновения инфекции
6. Рецепторная зона, оказывающая влияние на регуляцию кровообращения

Классификация перикардитов

В зависимости от сроков

- Острые перикардиты (менее 6 недель)
- Подострые перикардиты (от 6 нед. до 6 мес.)
- Хронические перикардиты (более 6 мес.)
- Рецидивирующий, 2 типа:
 - интермиттирующий (с бессимптомными периодами без применения терапии)
 - непрерывный (прекращение противовоспалительной терапии приводит к возникновению рецидива)

Классификация перикардитов

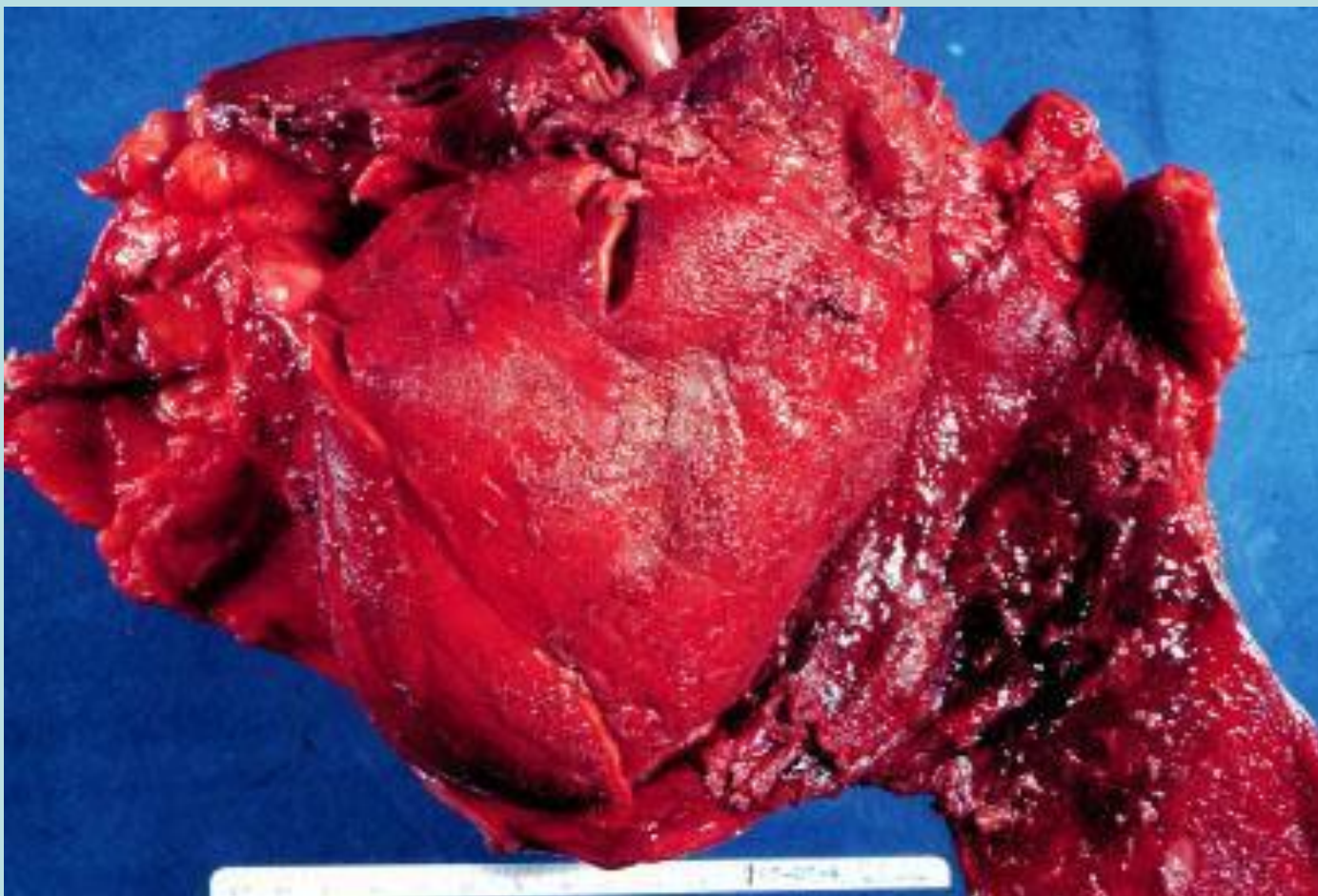
В зависимости от перикардального содержимого

- Фибринозный (сухой)
- Экссудативный (выпотной - серозно-фибринозный, гнойный, геморрагический)

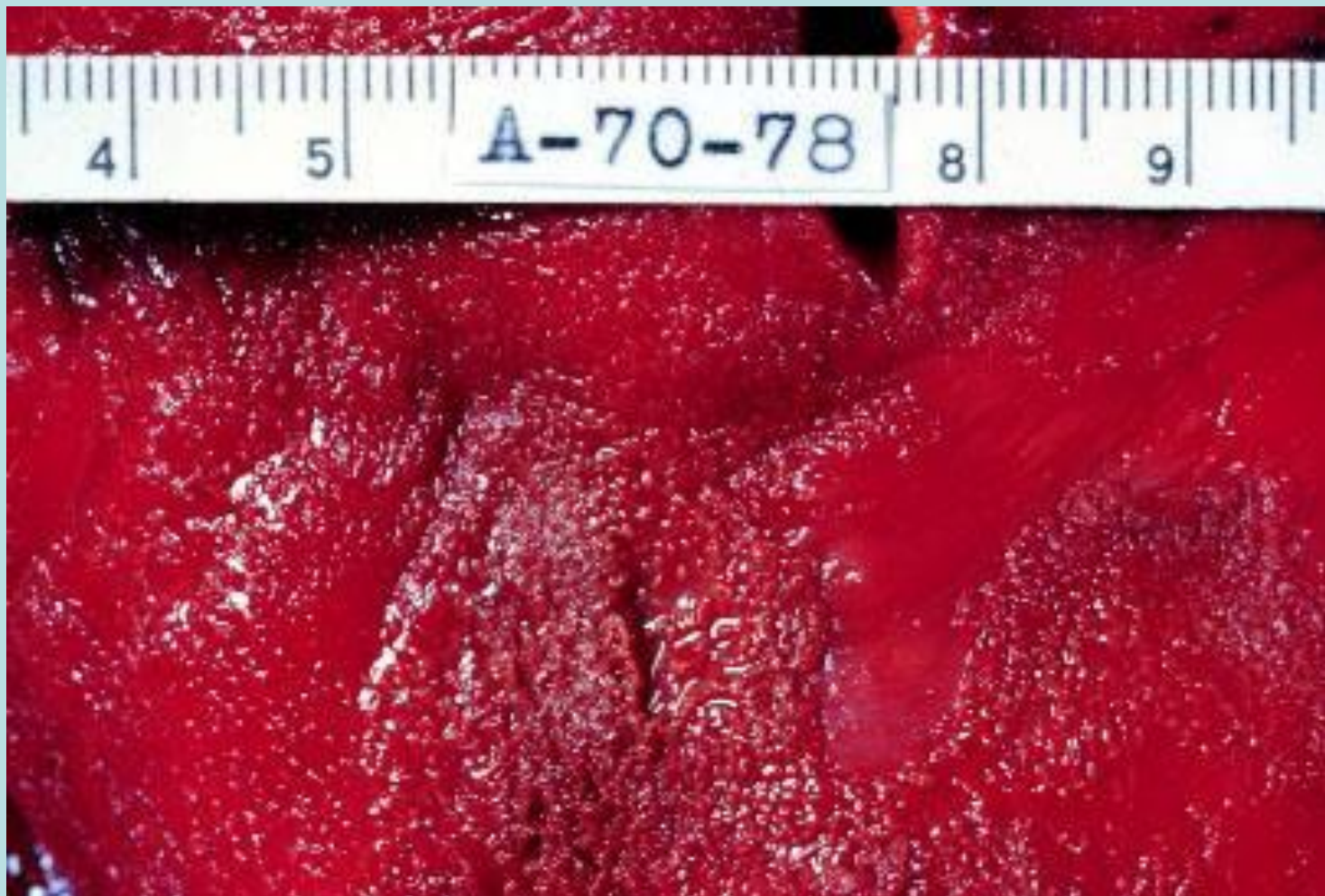В зависимости от наличия сдавления сердца

- Неконстриктивный
- Констриктивный
- Тампонада

Острый фибринозный перикардит



Острый фибринозный перикардит



Причины острого перикардита

1. Острый идиопатический перикардит
2. Инфекционные перикардиты
3. Постперикардитомный синдром
4. Постинфарктный
5. Почечная недостаточность
6. Неопластические заболевания
7. Травма грудной клетки
8. Облучение
9. Заболевания соединительной ткани

Наиболее частые формы перикардита 90% всех случаев

Инфекционный перикардит

Идиопатический перикардит

Инфекционный перикардит

- Бактериальный
 - *Streptococcus pneumoniae*
 - *Neisseria meningitidis*
 - *Neisseria gonorrhoeae*
 - *Haemophilus*
 - *Treponema pallidum*
 - *Borrelia*
 - *Chlamidia*
 - *Mycobacterium tuberculosis*
 - и др.
- Грибковый
 - *Candida*
 - *Histoplasma* и др.
- Паразитарный
 - *Entameba histolytica*
 - *Echinococcus*
 - *Toxoplasma* и др.

Туберкулезный перикардит –
редкая причина перикардитов

Среди больных с туберкулезом легких
распространенность туберкулезного

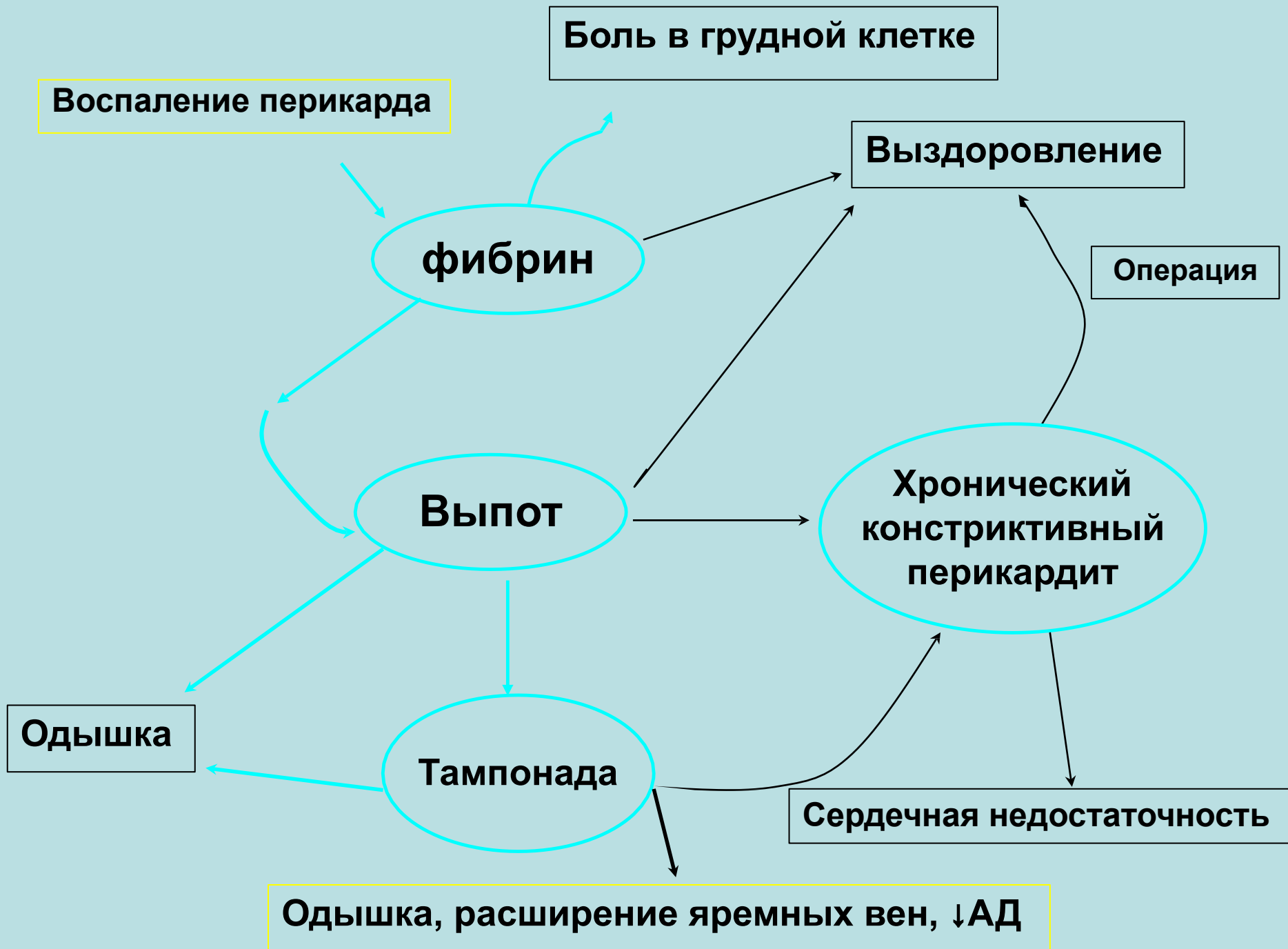
перикардита достигает 1–8%

Вирусный перикардит

- вирусы Коксаки А9 и В1—4,
- ЕСНО-8,
- Эпштейна—Барр,
- эпидемического паротита,
- ветряной оспы,
- краснухи,
- иммунодефицита человека,
- цитомегаловирус,
- парвовирус В19

Течение вирусного перикардита

В большинстве случаев острого вирусного перикардита происходит спонтанное излечение и хорошая ответная реакция на НПВС



Признаки значимого миокардита у больных с острым перикардитом

1. Любые острые изменения комплекса QRS на ЭКГ
2. Любые значимые аритмии, особенно желудочковые
3. Признаки дисфункции миокарда (S3 в отсутствие констриктивного перикардита); отек легких; сердечная недостаточность после перикардиоцентеза, кардиомегалия, нарушения гемодинамики (в отсутствие констриктивного перикардита), нарушение подвижности миокарда
4. Синусовая тахикардия
5. Миалгии скелетной мускулатуры
6. Транссудат в полости перикарда
7. Повышение уровня кардиоспецифических ферментов, миоглобина, тропонинов
8. Положительная сцинтиграфия с технеция пирофосфатом

Дифференциальная диагностика острого перикардита

Проявление	С чем дифференцировать
<i>ЭКГ</i>	
1 стадия	Острый инфаркт миокарда Ранняя реполяризация
2 стадия	Ишемия / инфаркт
3 стадия	Ишемия /инфаркт / миокардит
<i>Боль</i>	Ишемия миокарда Плеврит Пневмония Болезненность грудной стенки ТЭЛА
<i>Тахипноэ</i>	Заболевания плевры и легких Сердечная недостаточность
<i>Шум трения перикарда</i>	Сердечные шумы Шум трения плевры Шум трения электрода кардиостимулятора

Боль при перикардите и ишемии миокарда

	Острый перикардит	Острая ишемия
Локализация	Субстернальная или в области верхушки сердца	За грудиной и в зонах иррадиации
Характеристика	Острая, пронзающая или монотонная, постоянная	Давящая, жгучая
При вдохе	Усиливается	Не изменяется
Продолжительность	Постоянная может нарастать и убывать	Приступообразная
При движениях тела	Меняет характер	Не изменяется
Положение тела	Усиливается лежа и при наклоне туловища вперед, уменьшается сидя	Не влияет
Нитроглицерин	Не эффективен	Облегчает боль

Отличительные особенности шума трения перикарда

- патогномоничен трехфазный шум (пресисто-систо-диастолический)
- изменчивость во времени
- плохая проводимость («умирает там же, где возникает»)
- усиление при наклоне вперед, запрокидывании головы (с. Герке), на высоте вдоха (с. Ковалевского)

ЭКГ признаки перикардита (4 стадии)

1 Стадия – диффузный подъем сегмента ST с восходящей вогнутостью и положительными зубцами T в нескольких отведениях. Сегмент Pr

может быть снижен, что указывает на выпот в области предсердий.

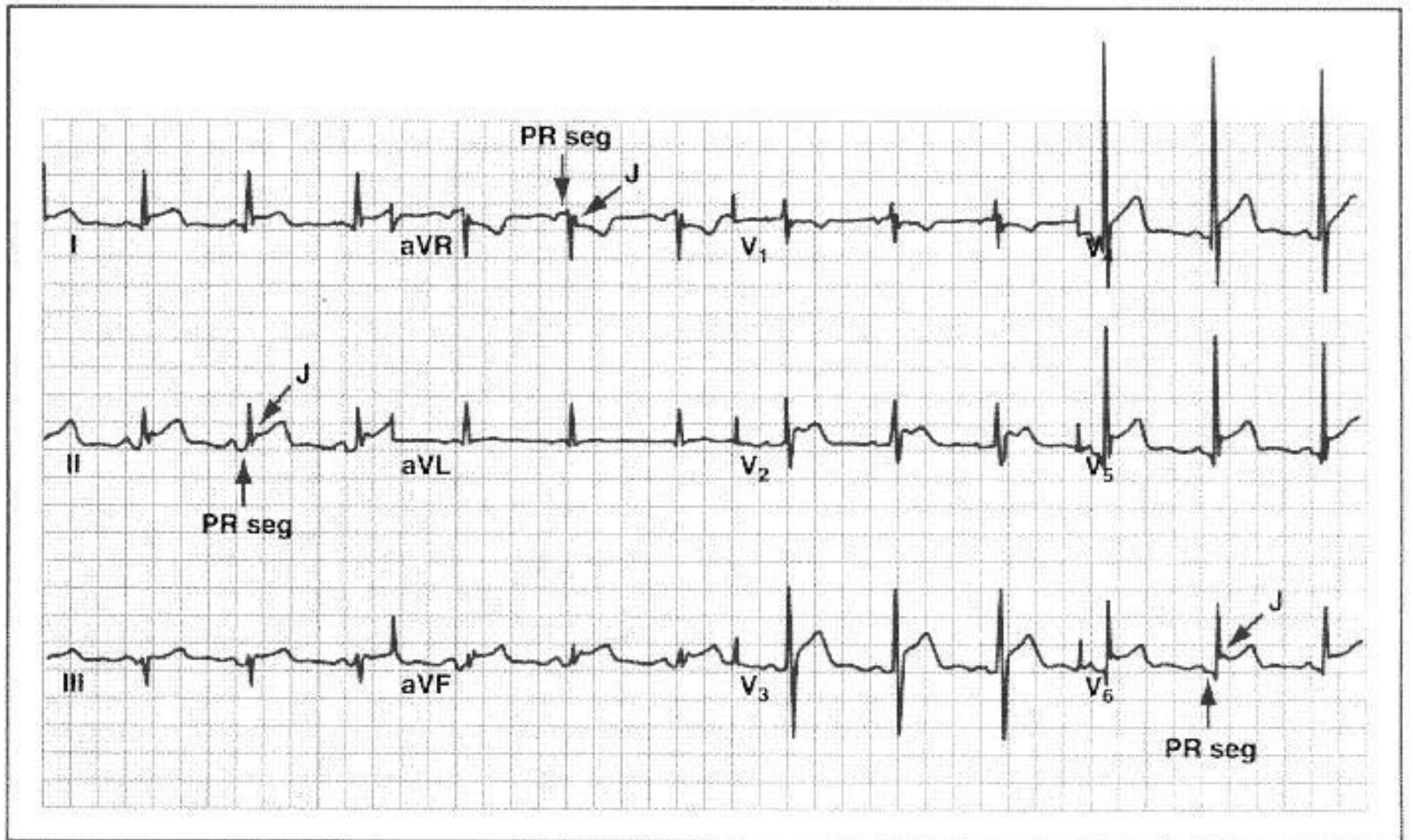
2 стадия – сегмент ST возвращается к изолинии

3 стадия – появляются отрицательные зубцы T, которые могут сохраняться

в течение нескольких недель.

4 стадия – нормализация ЭКГ

ЭКГ при остром перикардите



Основные ЭхоКГ признаки перикардального выпота

1. Эхо-негативное пространство спереди и кзади от контура сердца
2. Уменьшение подвижности заднего перикардально-легочного сединения
3. Усиленное движение стенки правого желудочка
4. «Качающееся сердце»
5. При гемоперикарде возможно обнаружение сгустков крови
6. Уменьшение времени изгнания крови из левого желудочка на вдохе
7. При тампонаде отмечаются признаки сдавления камер сердца, нарушение подвижности миокарда, снижение ударного объема

Определение объема перикардального выпота

Эхо-негативное пространство спереди и кзади от контура сердца

,

сохраняющееся в течение всего сердечного цикла.

• **Небольшой** выпот - эхонегативное пространство меньше 10 мм в

совокупности по передней и задней части перикарда

• **Умеренный** выпот – эхонегативное пространство в пределах 10 - 20 мм в

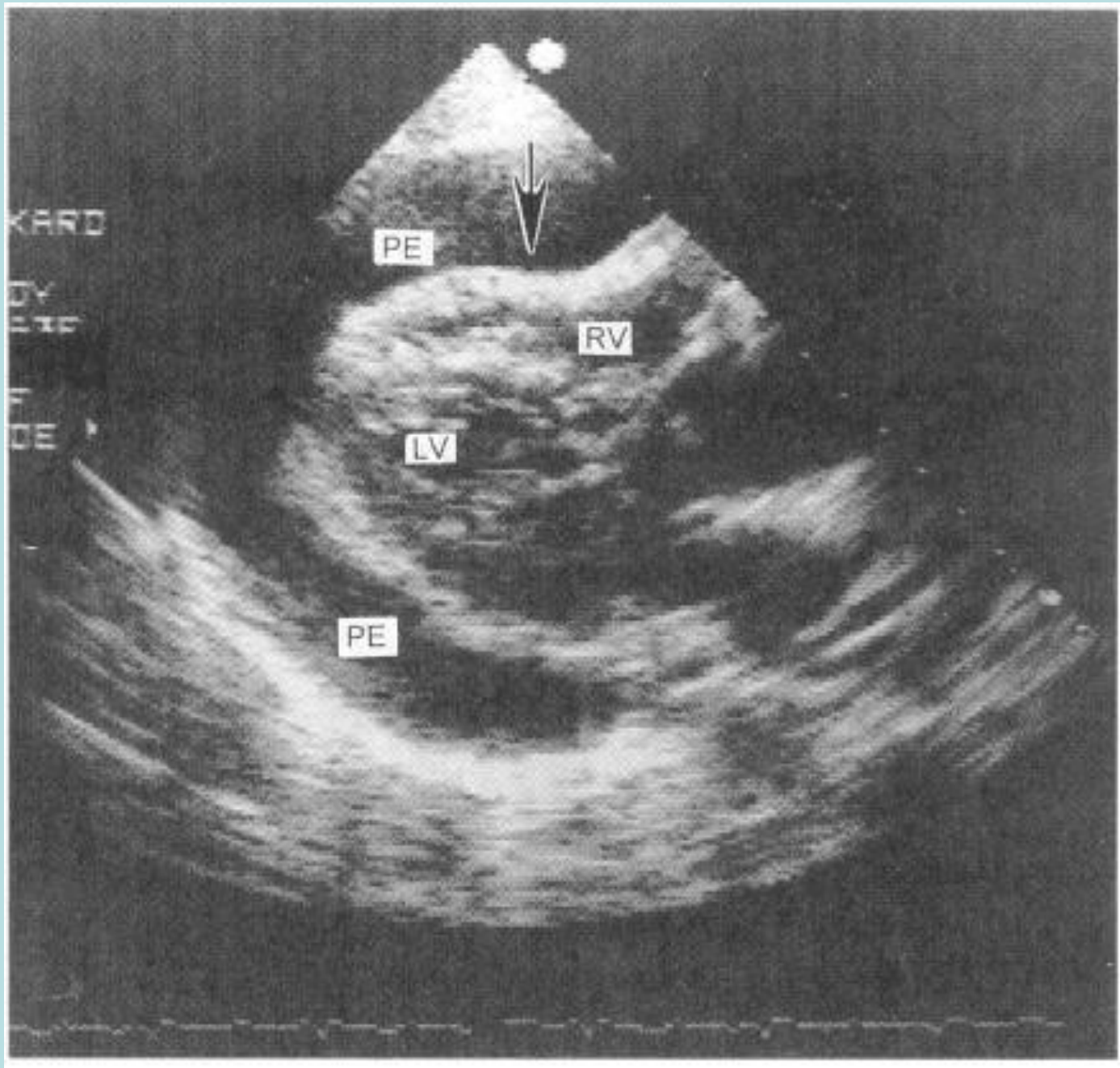
совокупности по передней и задней части перикарда,

• **Большой выпот** – эхонегативное пространство в совокупности по

передней и задней части перикарда больше 20 мм.

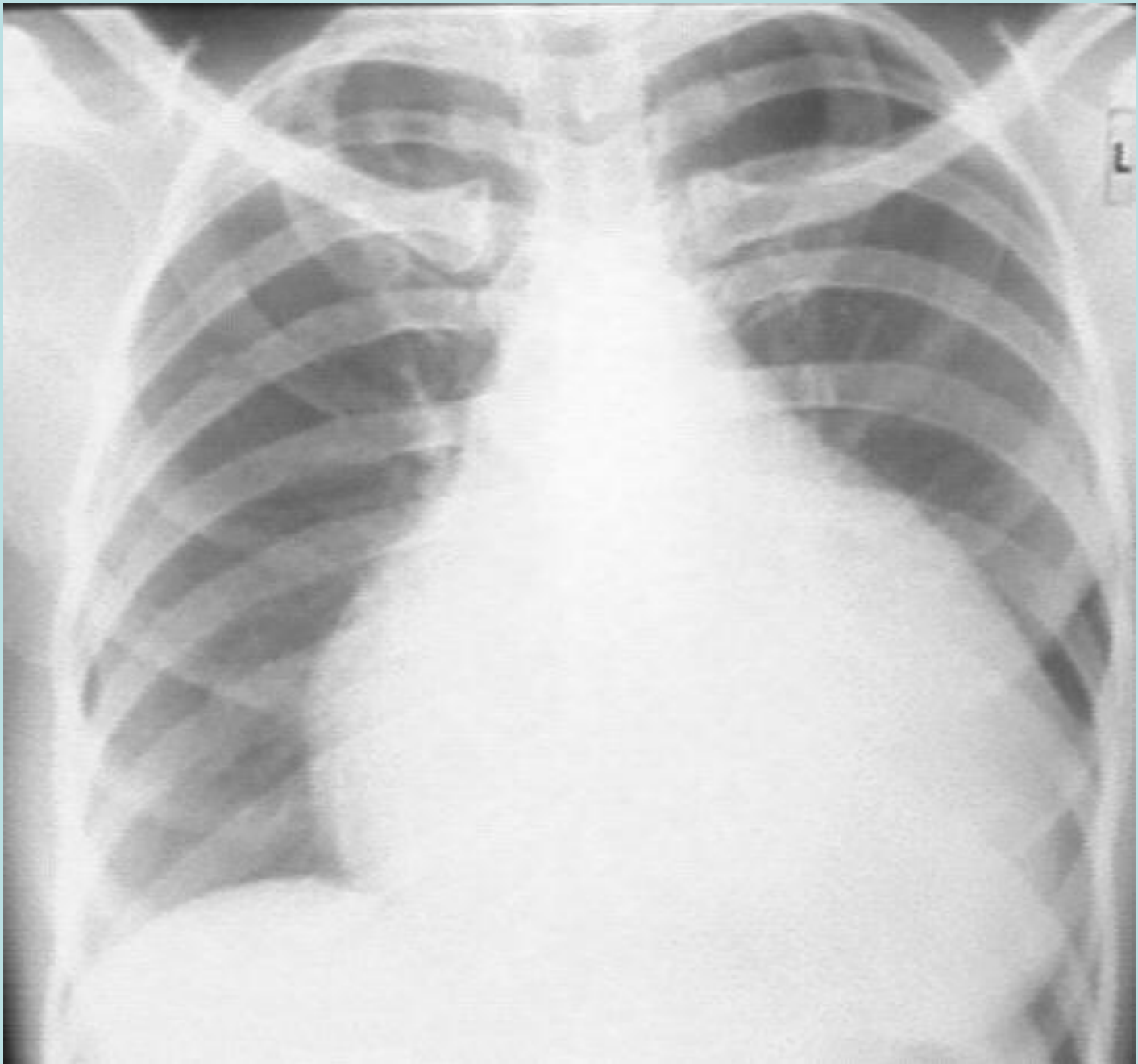
• **Очень большой** (больше 20 мм в сочетании с признаками сдавления

сердца).

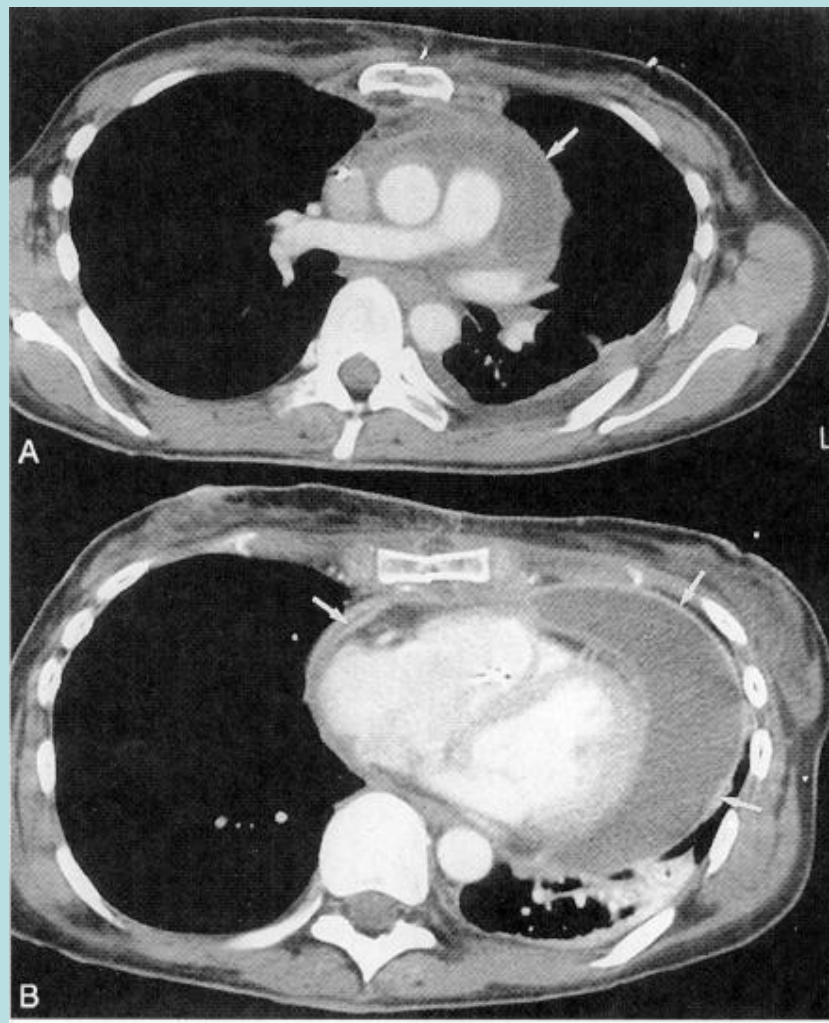


Рентгенологические признаки перикардального выпота

1. Увеличение размеров сердечной тени
2. Изменение силуэта сердечной тени
 - шаровидная при быстром накоплении жидкости
 - треугольная при медленном накоплении жидкости
3. Ослабление пульсации сердечной тени
4. Зубчатость сердечных контуров (при рецидивирующем течении)



Перикардит, выпот в полости перикарда



А – уровень правой легочной артерии

В – уровень желудочков

Констриктивный перикардит

Констриктивный перикардит – синдром развивающийся вследствие сжатия сердца твердыми, утолщенными и спаянными листками перикарда.

В отличие от тампонады, при которой наполнение ограничено на протяжении всей диастолы, при констриктивном перикардите оно ограничено последними двумя третями диастолы.

Признак констриктивного перикардита - триада Векс (1935)

«Тихое, маленькое» сердце, с признаками:

1. Увеличения центрального венозного давления,
2. Асцита,
3. Снижением системного артериального давления.

Симптоматика констриктивного перикардита

Яремные вены: набухание более выраженное при вдохе

Сердце: стойкая тахикардия, диастолический перикардальный стук
(патологический III тон)

Легкие: возможен плевральный выпот

Живот: асцит, пульсация печени

Конечности: периферические отеки

Парадоксальный пульс – колебания систолического

артериального давления на 10 и более мм р. ст. во время

нормального дыхания

Причины констриктивного перикардита

У большинства пациентов этиология остается неизвестной.

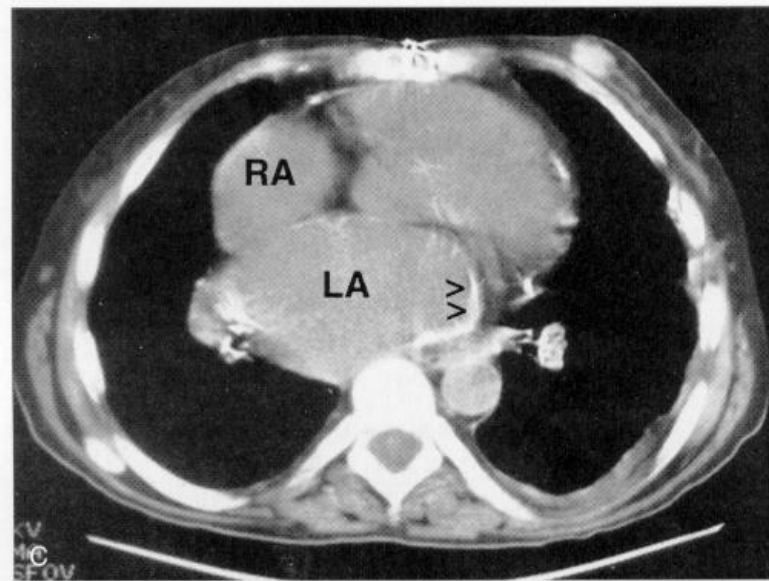
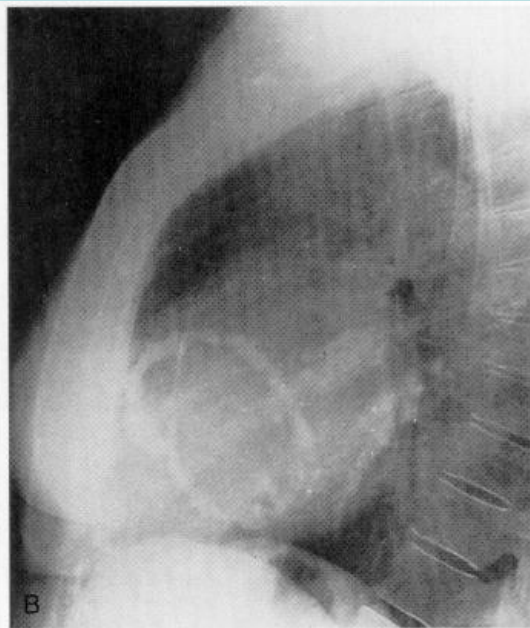
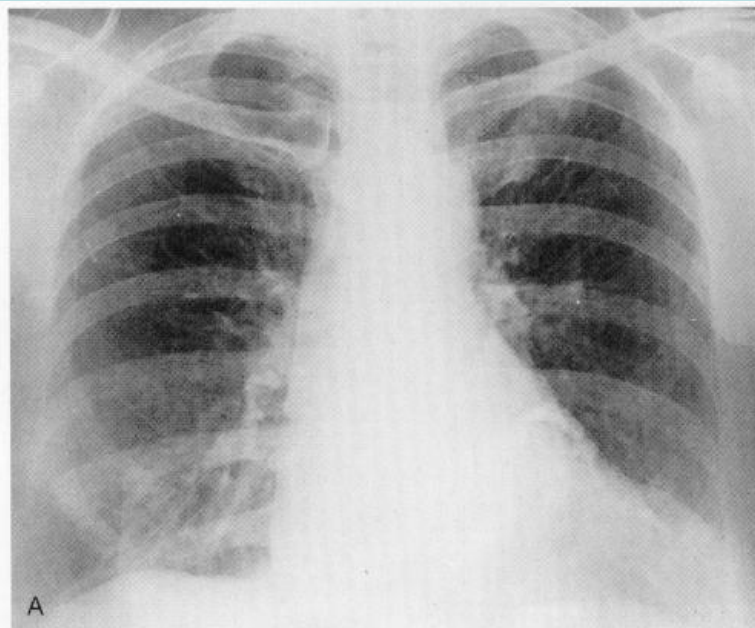
Частые причины:

- инфекция (туберкулезная, пиогенная)
- операция на сердце и перикарде

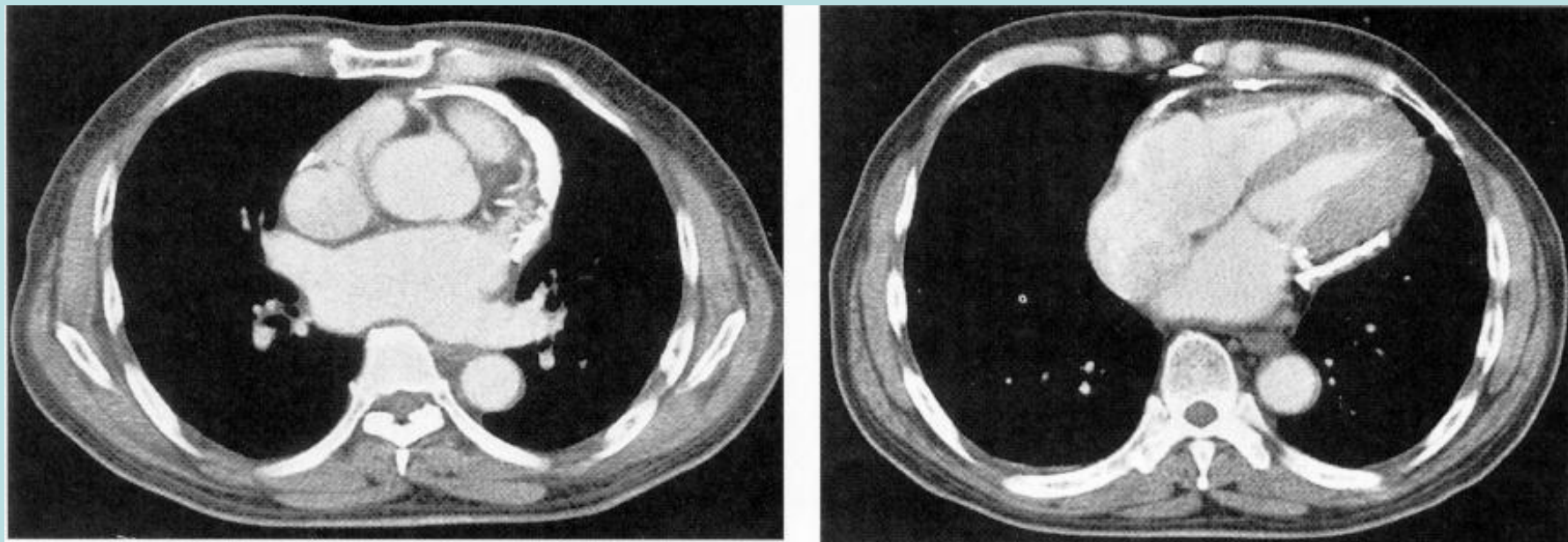
Менее частые причины:

- новообразования (метастазы в перикард, мезотелиома),
- уремия,
- васкулиты,
- заболевания соединительной ткани,
- паразитарные болезни,
- пост-гемоперикардальный, связанный с ТЛТ,
- после с. Дресслера
- травма

Кальцификация перикарда



Констриктивный перикардит, кальцификация перикарда



Слева – уровень основания сердца
Справа – уровень средней части
желудочков

Самое главное!!!

Не пропустить
тампонаду сердца

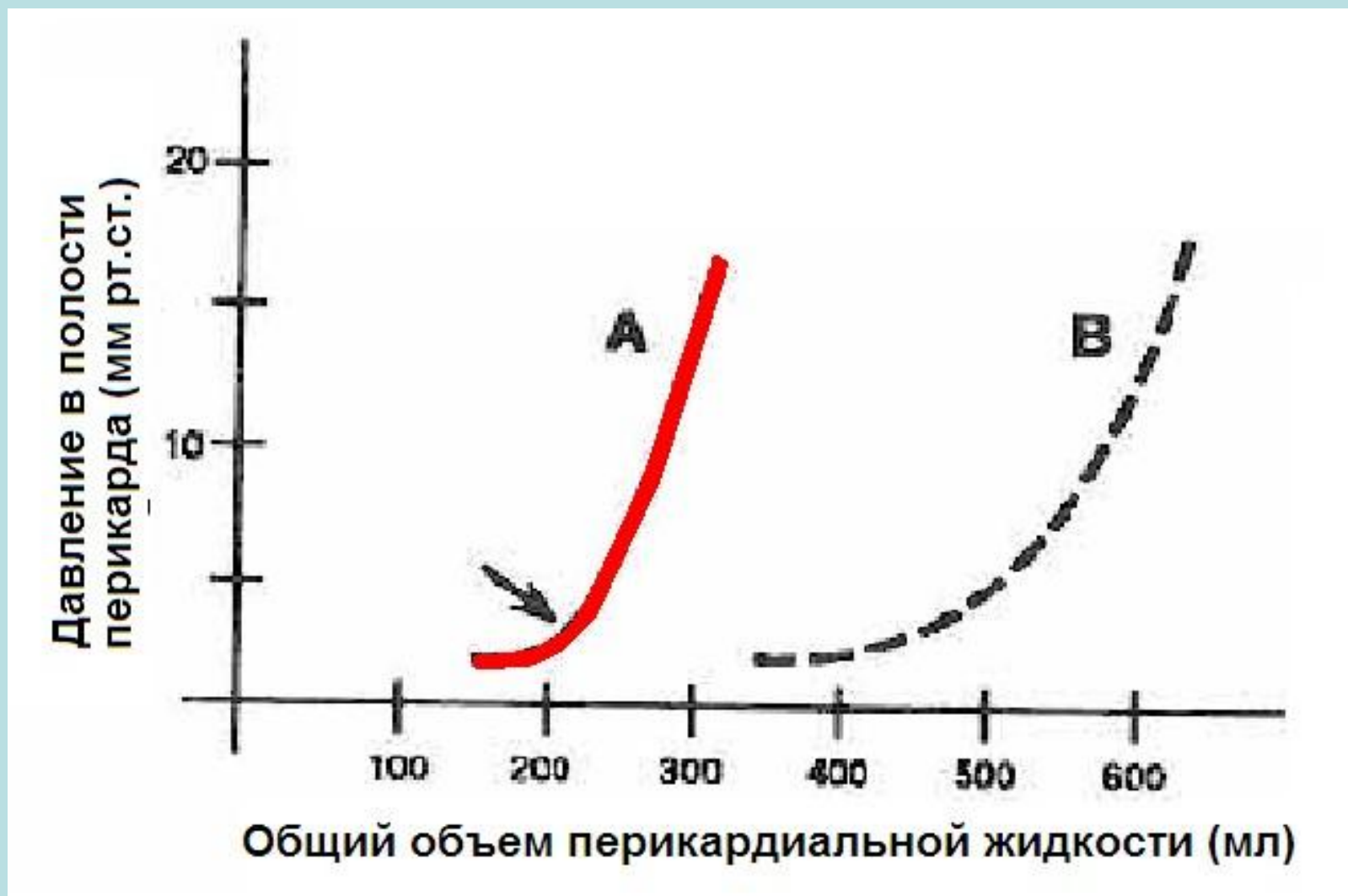
Тампонады сердца

Клинико-гемодинамический синдром сдавления сердца, вызванный перикардальным выпотом с повышением внутривнутриперикардального давления.

Патогенез:

1. Сдавление сердца приводит к уравниванию давления в ПП и ПЖ (обычно при достижении интраперикардального давления 8 мм рт ст, что соответствует нормальному давлению ПП),
2. Ограничивается приток крови в начале к правым отделам сердца, а по мере нарастания к левым.
Тяжесть состояния при тампонаде зависит в большей степени

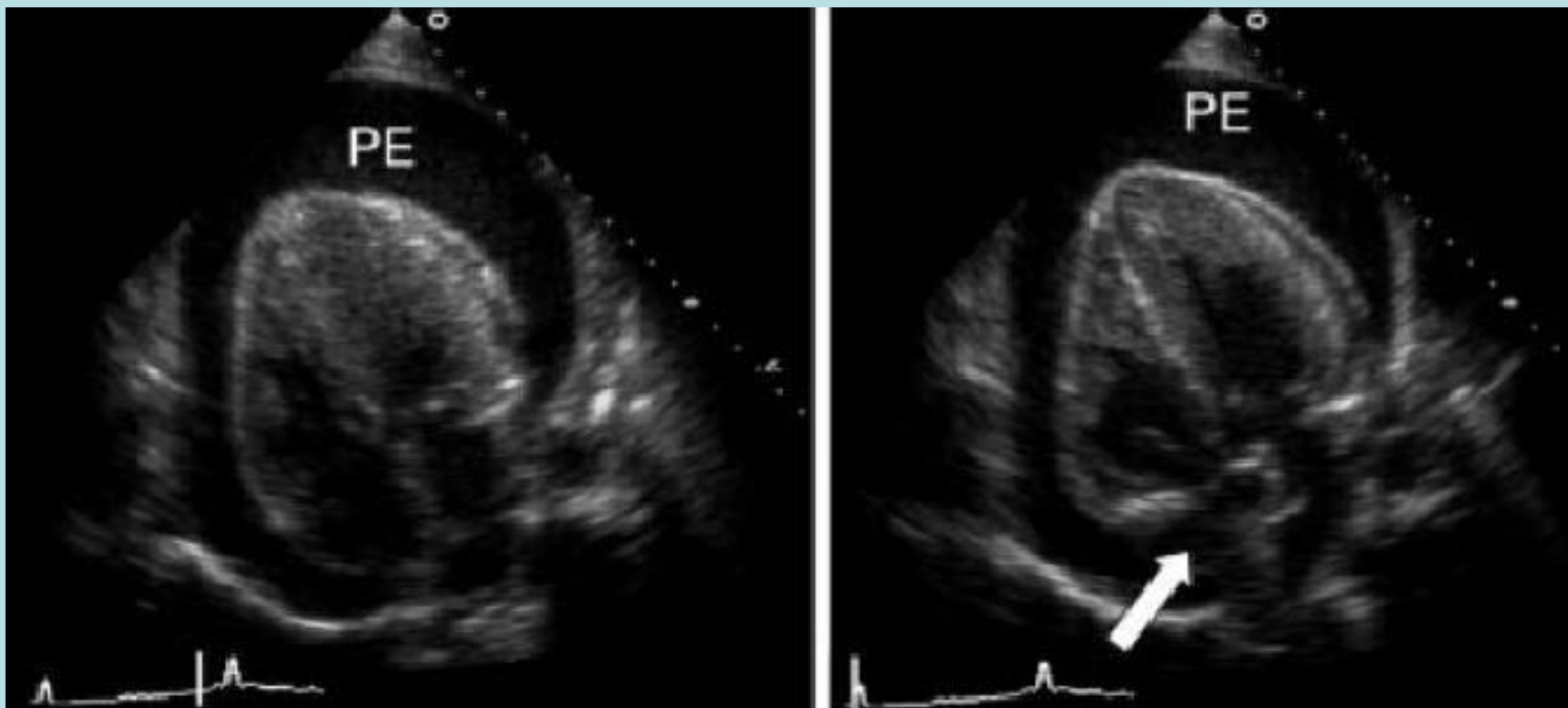
Риск тампонады зависит от скорости накопления выпота



Феномен «последней капли»

- Крутой подъем кривой объема характеризует тампонаду как феномен “последней капли”
- Последний прирост объема перикардальной жидкости приводит к развитию критического сдавления сердца

ЭхоКГ при тампонаде



Клинические симптомы тампонады сердца

- Появление парадоксального пульса
- повышение ЦВД (норма 4-9 мм рт ст или 5-12 см вод ст)
- снижение наполнения желудочков,
- снижение ударного объема
- гипотензия
- снижение перфузии внутренних органов

Парадоксальный пульс

- Парадоксальный пульс определяется как \downarrow САД >10 мм рт.ст. во время вдоха при неизменном ДАД
- Его наличие легко установить при оценке наполнения пульса: во время вдоха пульс может исчезать или его наполнение существенно снижается

Этапы обследования при перикардите

1 этап – скрининговое обследование включает: ЭКГ, ЭХО КГ, рентген грудной полости или КТ, клинические анализы крови и мочи, общетерапевтический биохимический анализ крови.

2 этап – перикардиоцентез *с целью исследование перикардальной жидкости аналогично исследованию плеврального выпота.* При тампонаде или подозрении на гнойный перикардит.

3 этап – субксифоидальный перикардиальный дренаж (фенестрация) и биопсия перикарда *с целью гистологического и культурального исследования.* При неэффективности перикардиоцентеза или рецидиве тампонады.

Дополнительные исследования при остром перикардите

У избранных пациентов

Антинуклеарные антитела и ревматоидный фактор для исключения красной волчанки или ревматоидного артрита у пациентов с острым артритом или плевральным выпотом

ТТГ и T_4 для исключения гипотиреоза у пациентов с указывающими на него клиническими проявлениями и у асимптомных пациентов с необъяснимым перикардальным выпотом

Тест на ВИЧ для исключения СПИД

Посев крови у пациентов с лихорадкой для исключения инфекционной природы перикардита и бактериемии

Серологический тест на грибковую инфекцию у пациентов из эндемичных районов или пациентов с нарушенным иммунитетом

Титр антистрептолизина О у детей и подростков с подозреваемой ревматической лихорадкой

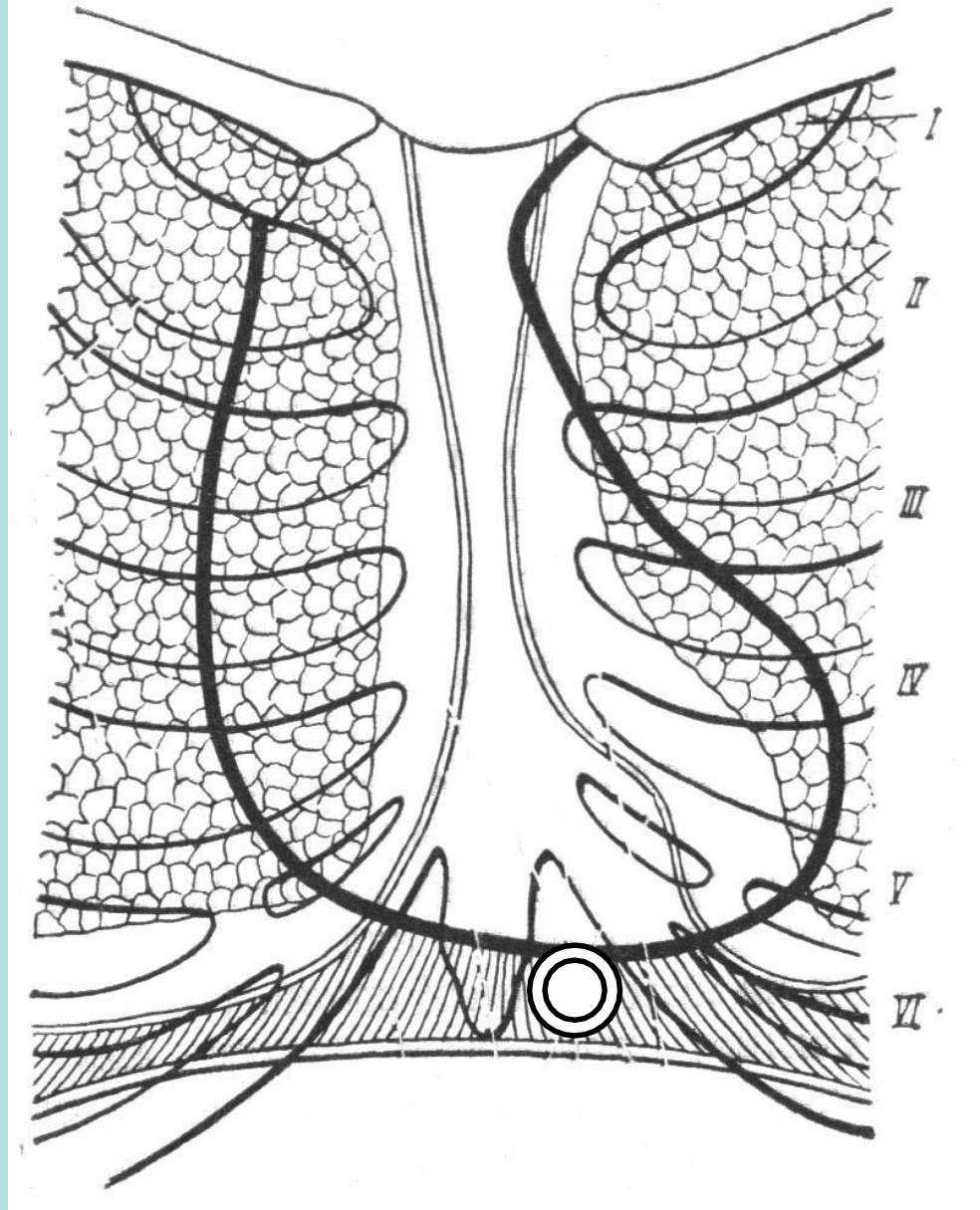
Тест на антитела к вирусу Эбштейн-Барра для исключения мононуклеоза у пациентов молодого и среднего возраста с лихорадкой, слабостью и лимфаденопатией.

Показания к пункции перикарда

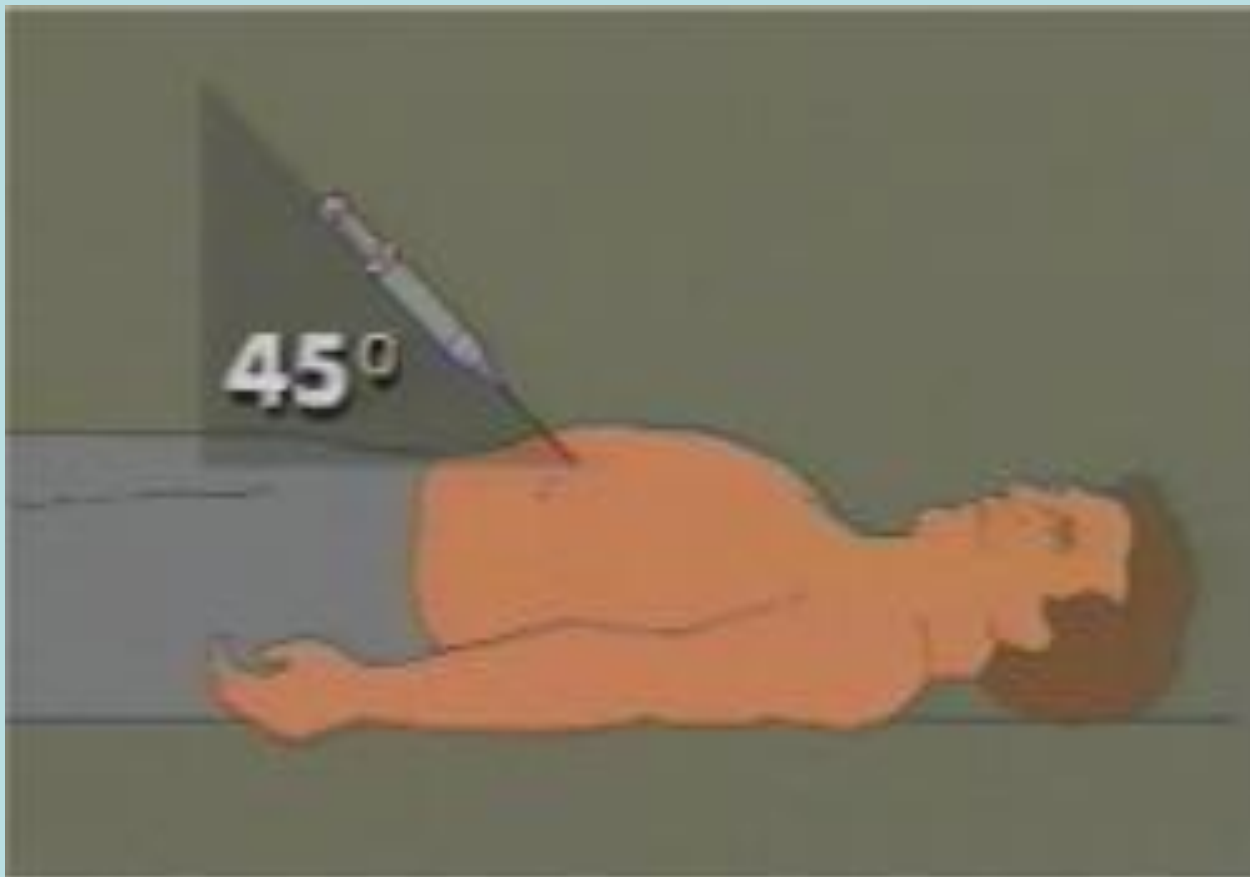
1. Тампонада сердца
2. Подозрение на гнойный перикардит
3. Затяжное рассасывание перикардального выпота
4. Необходимость исследования перикардальной жидкости

для уточнения диагноза

Пункция перикарда (по Ларрею)



Перикардиоцентез и дренирование полости перикарда



Лечение острого перикардита

1. Лечение основного заболевания

2. Нестероидные противовоспалительные средства.

- При отсутствии противопоказаний препарат первого выбора АСК по 500-1000 мг каждые 12 часов 2 нед.
- При противопоказаниях к АСК ибупрофен 600 мг каждые 12 часов, или другие НПВС в эквивалентной дозе.

3. При отсутствии регресса клинических проявлений добавить к терапии НПВС Колхицин 1-2 мг в сут от 3 до 6 месяцев.

Стероидные противовоспалительные средства не рекомендуются за исключением случаев необходимости в лечении основного заболевания и полной неэффективности нестероидных средств!

Исследование POPE

Treatment for Post-Operative Pericardial Effusion

Лечение послеоперационного перикардального выпота

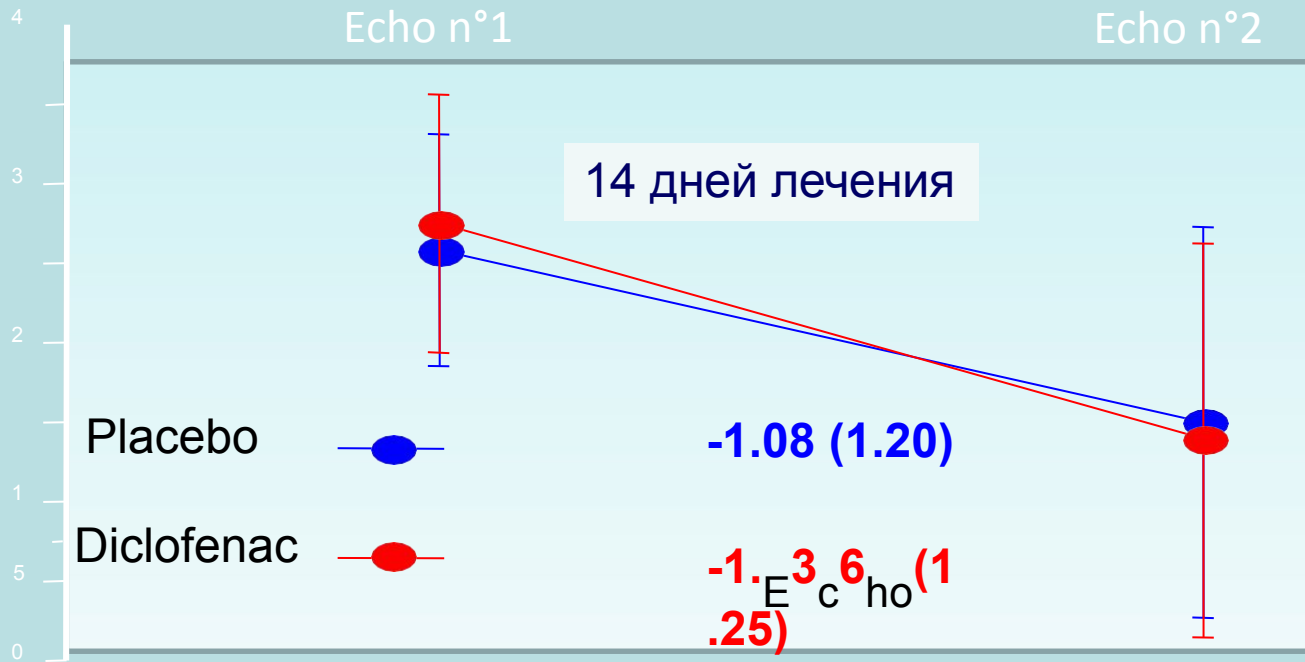
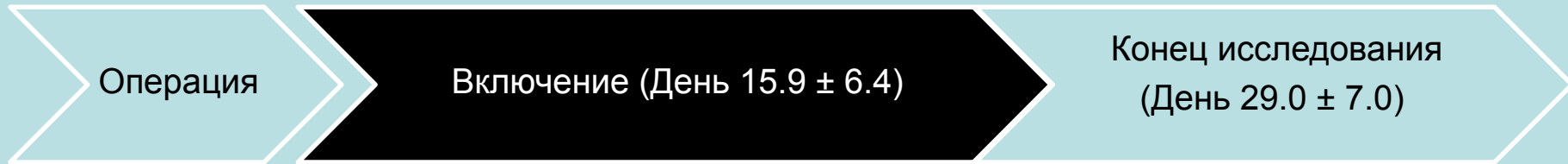
196 больных с выпотом 2–4 степени через
1 нед после кардиохирургической операции

Диклофенак 50 мг
2 раза в сутки

Плацебо

Наблюдение в течение 2
недель

Первичная конечная точка: Уменьшение перикардального выпота



Grade	Placebo	Diclofenac	Mean (95% CI)	p
Initial	2.58 (0.73)	2.75 (0.81)		
Final	1.49 (1.22)	1.39 (1.20)		
Change	-1.08 (1.20)	-1.36 (1.25)	0.28 (-0.63 to 0.06)	0.11

Выводы исследования POPE

- Достоверных различий между группами не выявлено
- Назначение НПВС в данной клинической ситуации нецелесообразно.

Исследование COPE

Colchicine for Acute Pericarditis

Колхицин при остром перикардите

120 больных с первым эпизодом перикардита
(средний возраст $56,9 \pm 18,8$ года, 54 мужчины)

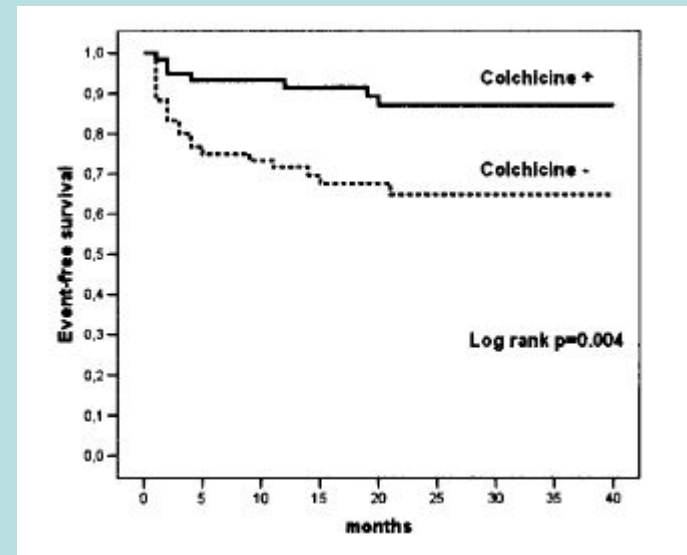
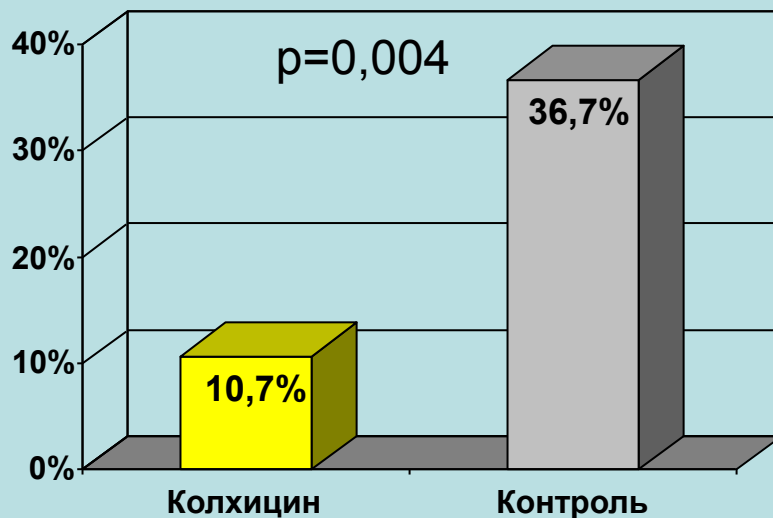
Группа стандартной терапии +
КОЛХИЦИН 1,0–2,0 мг в течение
1-го дня, затем по 0,5–1,0 мг/сут в
течение 3 мес

Группа стандартной терапии
(Аспирин или КСП)

Частота рецидивов перикардита в течение 18 мес

Результаты исследования COPE Colchicine for Acute Pericarditis

Частота рецидивов перикардита в течение 18 мес



Выводы исследования COPE

Применение кортикостероидов в исследовании COPE приводило к увеличению частоты рецидивов перикардита в 4 раза

Acute Cardiovascular Care Association Clinical Decision-Making Toolkit



www.escardio.org/ACCA



Acute
Cardiovascular
Care Association
A Regional Branch of the ESC



EUROPEAN
SOCIETY OF
CARDIOLOGY®

ACUTE PERICARDITIS: DIAGNOSIS

DIAGNOSIS (≥ 2 of the following):

- Chest pain (pleuritic) varying with position
- Pericardial friction rub
- Typical ECG changes (PR depression and/or diffuse concave ST-segment elevation)
- Echocardiography: new pericardial effusion

Yes

Equivocal or no

Myopericarditis if:
↑ Troponin
Echocardiography: ↓ LV-function

Acute pericarditis

Consider cardiac MRI

Consider alternative diagnoses

Delayed enhancement pericardium

ACUTE PERICARDITIS: MANAGEMENT

