

Қ.А. Ясауи атындағы халықаралық қазақ- түрік университеті

Тақырыбы: Акушерлік травматизм

Қабылдаған: Құлжабаева Ж.М



Жіктелуі:

жыныстық қатынастағы

жыртылулар, жыныс жолына бөгде

заттың түсуі, сыртқы жыныс

мүшесінің қандайда бір құралмен

жарақаттануы, жыныс мүшесінің

соққы алуы.

жағдайында болады.

Строение наружных половых органов

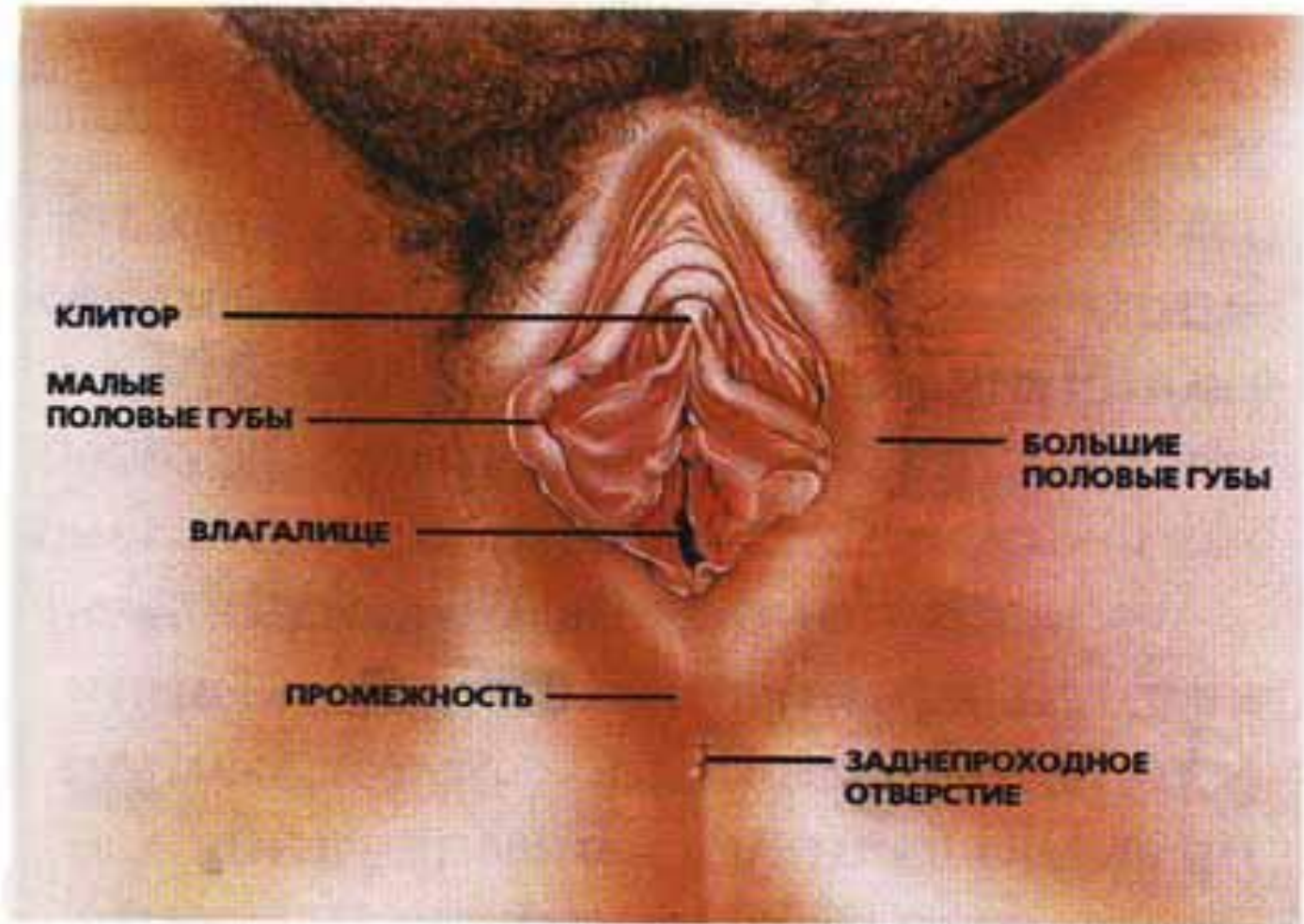
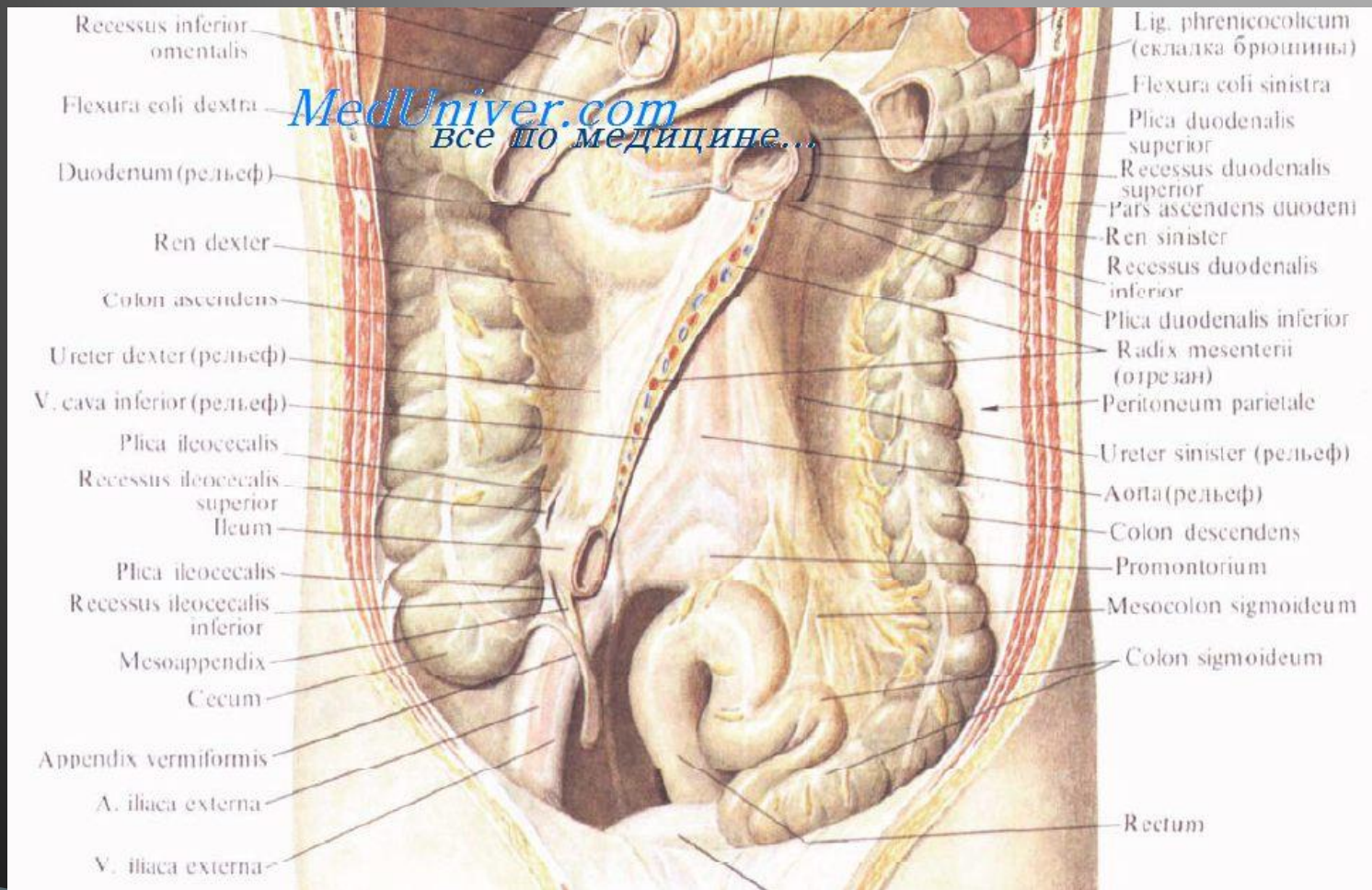


рис.1

Тік ішек жыртылуы



**Жыныстық қатынастағы жыртылулар-
көбінесе клитор зақымдалғанда болады.
Негізгі белгісі қан кету. Қынаптың етті
қуысы да жиі зақымдалады. Қынаптың
жыртылуы көбінесе дұрыс жыныс
қатынасына түспеу, жыныстық қатынас
тез болуы, мас күйінде жыныстық
қатынасқа түсу басқа бір құралдарды салу
жағдайында болады.**

Жыныс жолына бөгде заттың түсуі. Екі жағдайда болады: Емдік мақсатта араласулар, медициналық түсіктегі араласулар.

Клиникалық көрінісіне: ауру сезімі, шок, қан кету, жыныс жолынан зәр немесе ішектің қалдықтары шығуы.

Жыныс жолдарының жарақаты.
Шаңғы тебуде, оқыс қимыл жасағанда болады. Клиторды, қынапты, аралықты зақымдап өтеді. Бөгде бір құрал кірген жағдайда несеп шығару өзегін тік ішекті де зақымдап өтуі мүмкін.

Жыныс мүшесінің соққы алуы. Көп жағдайда жол көлік оқиғаларында көп кездеседі.

Қолданылған әдебиеттер:

- 1.А.Т. Раисова, Р.Ғ.Нұрқасымова;
Акушерия және гинекология.
- 2.Internet-www.google.ru