

Кафедра: Общей хирургии
Дисциплина: Общая хирургия

СРС

На тему: «Гнойный паротит»

Выполнил: Бекенов Т

Группа: 320 «А»

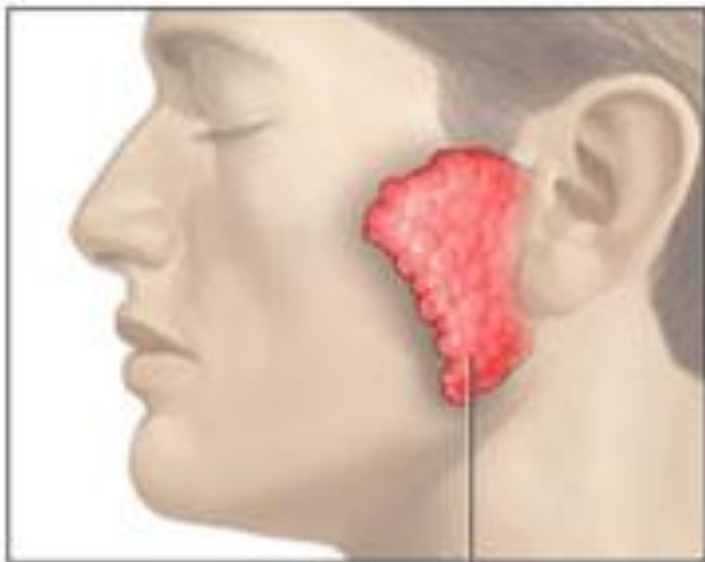Проверил: Джаканов М.К.

2017 год

ВВЕДЕНИЕ

- ◎ Гнойный паротит — гнойное воспаление околоушной железы.




Из секрета, выделяемого гнойно-воспаленной слюнной железой, обычно выделяют стафилококков и стрептококков. Считают, что существуют соматогенный, гематогенный и лимфогенный пути распространения инфекции.



Паротит

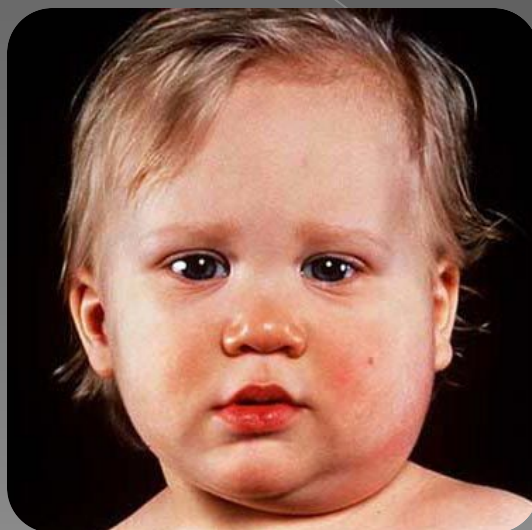
Паротит

ФОРМЫ ГНОЙНОГО ПАРОТИТА



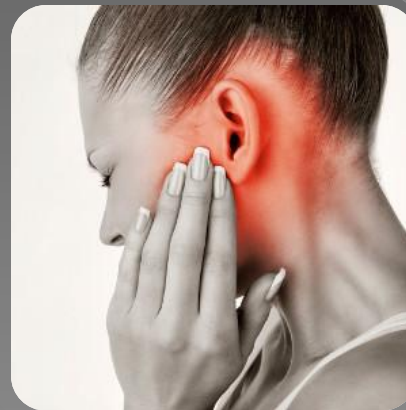КЛИНИЧЕСКАЯ КАРТИНА

В ходе инфекционных заболеваний гнойный паротит обычно развивается во второй половине болезни, а послеоперационный — на 4—5-й день после операции.



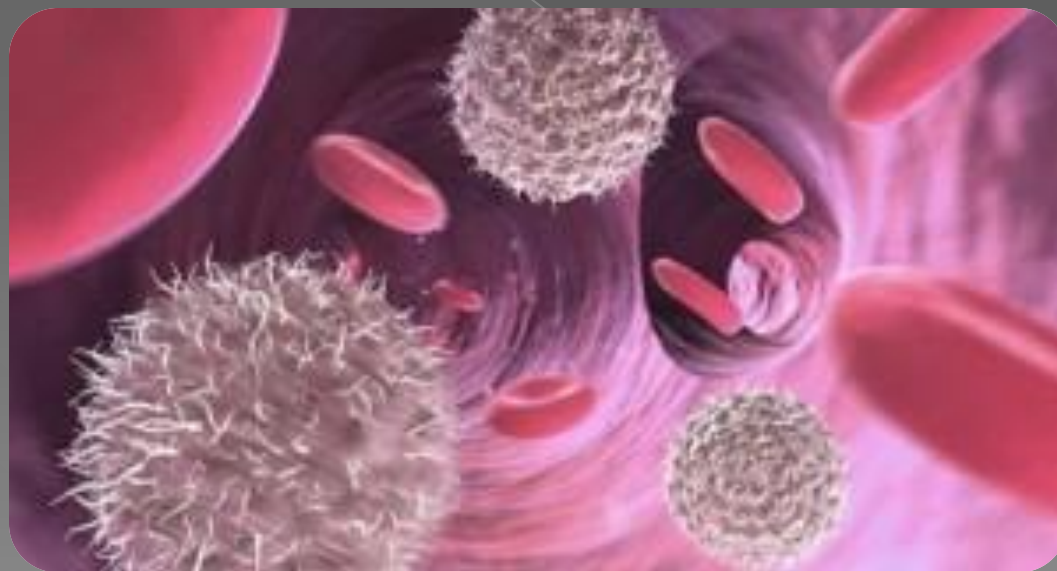
ОБЩИЕ ПРОЯВЛЕНИЯ:

- повышение температуры тела,
- головные боли,
- боль при жевании и глотании



В ОБЩЕМ АНАЛИЗЕ КРОВИ:

- лейкоцитоз,
- сдвиг лейкоцитарной формулы влево

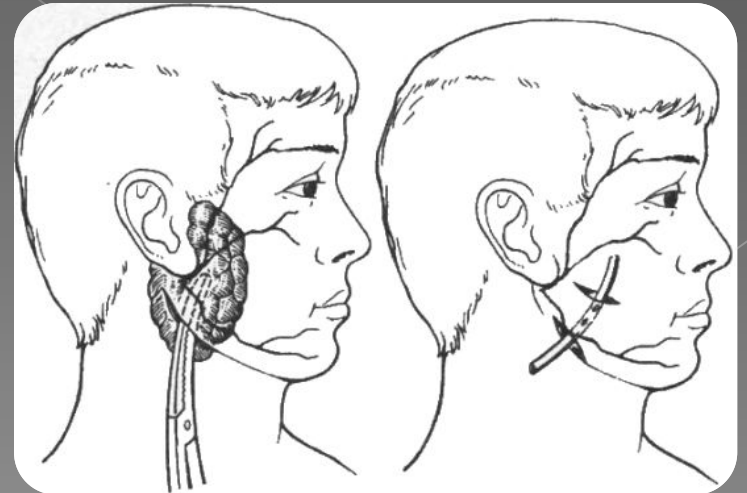


ЛЕЧЕНИЕ

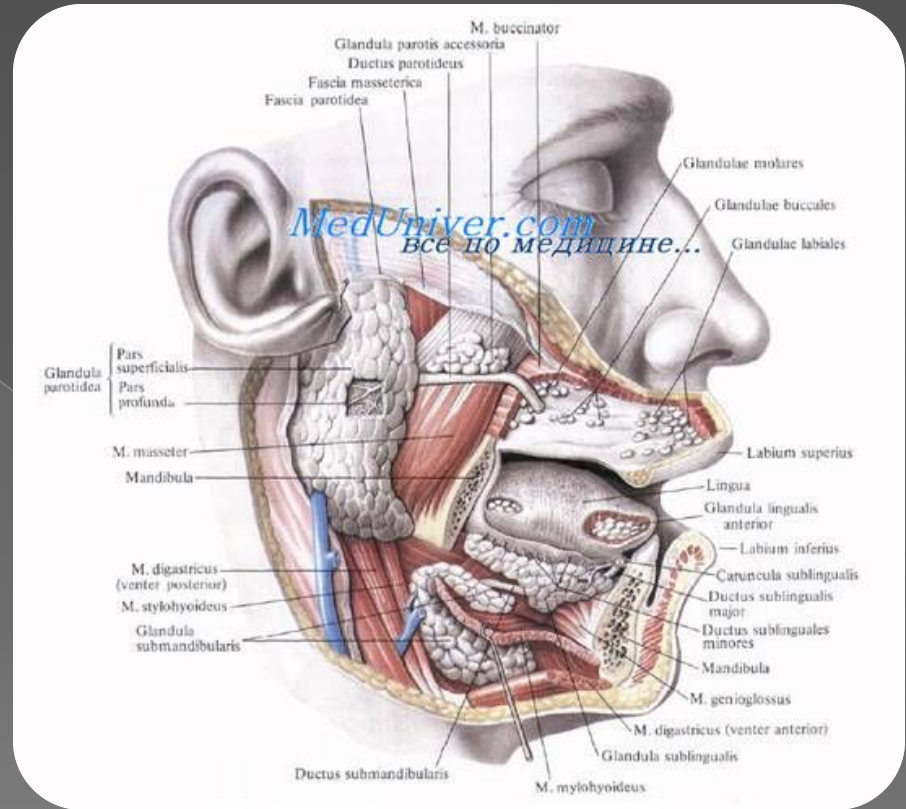
- ◎ В начале заболевания проводится консервативное лечение (антибиотики, уход за полостью рта, диета и др.). При наличии гнойного процесса не следует медлить с операцией. Имеющиеся слюнные камни необходимо удалять. Операция состоит во вскрытии гнойного очага и дренажа. Операция также способствует уменьшению напряжения тканей железы. Во время операции производятся разрезы от 1,5 до 3,0 см. При выполнении операции следует учитывать расположение лицевого нерва и его разветвлений.

ЛЕЧЕНИЕ

- ◎ Операцию при остром гнойном паротите выполняют под общим обезболиванием. Цель операции при остром гнойном паротите — вскрытие гнойно-некротического очага, дренирование раны до полного отторжения некротических тканей.

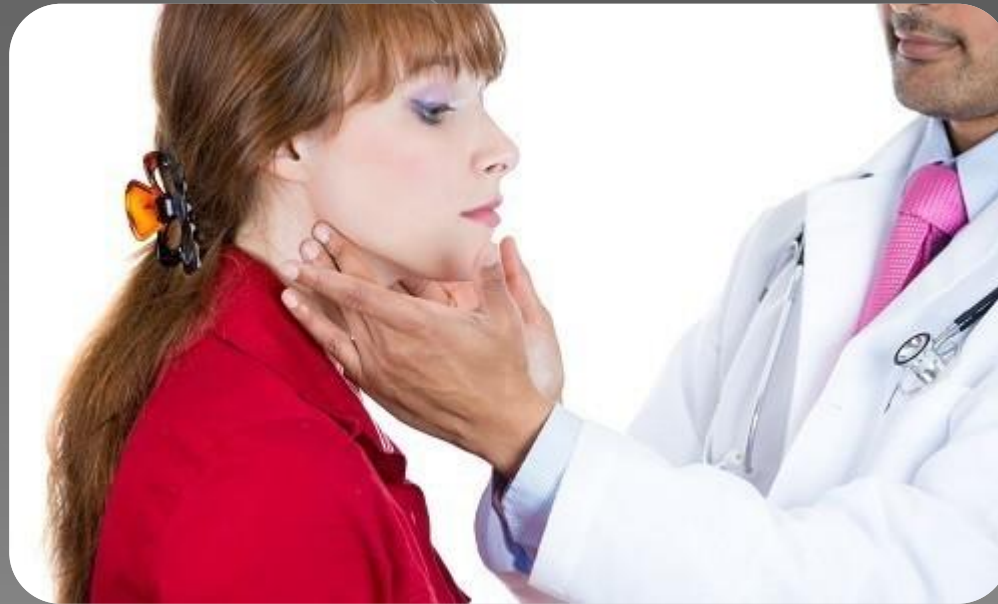

○ Разрез кожи длиной около 2 см производят над местом флюктуации с учетом топографии лицевого нерва. После вскрытия абсцесса удаляют гной и полость дренируют.




ПРОГНОЗ


- ◎ После излечения катарального и гнойного паротита функция железы полностью восстанавливается.




ВОЗМОЖНЫМИ ОСЛОЖНЕНИЯМИ ПАРОТИТА ЯВЛЯЮТСЯ:



[Empty white box for text]



[Empty white box for text]



[Empty white box for text]

ЗАКЛЮЧЕНИЕ

- ◎ В настоящее время гнойный паротит является излечимым и довольно успешно проводятся операции в целях коррекции при данном заболевании. Своевременное врачебное вмешательство может предотвратить развитие осложнений.

СПИСОК ЛИТЕРАТУРЫ

- <http://meduniver.com/Medical/Topochka/251.html>
- <http://medkarta.com/?cat=article&id=22369>