Астана медицина университеті АҚ
Топографиялық анатомия және оперативті хирургия кафедрасы

Ішкі мықын артериясы, тармақтары. Несепағар мен жатыр артериясының қиылысуы және хирургиялық таңу

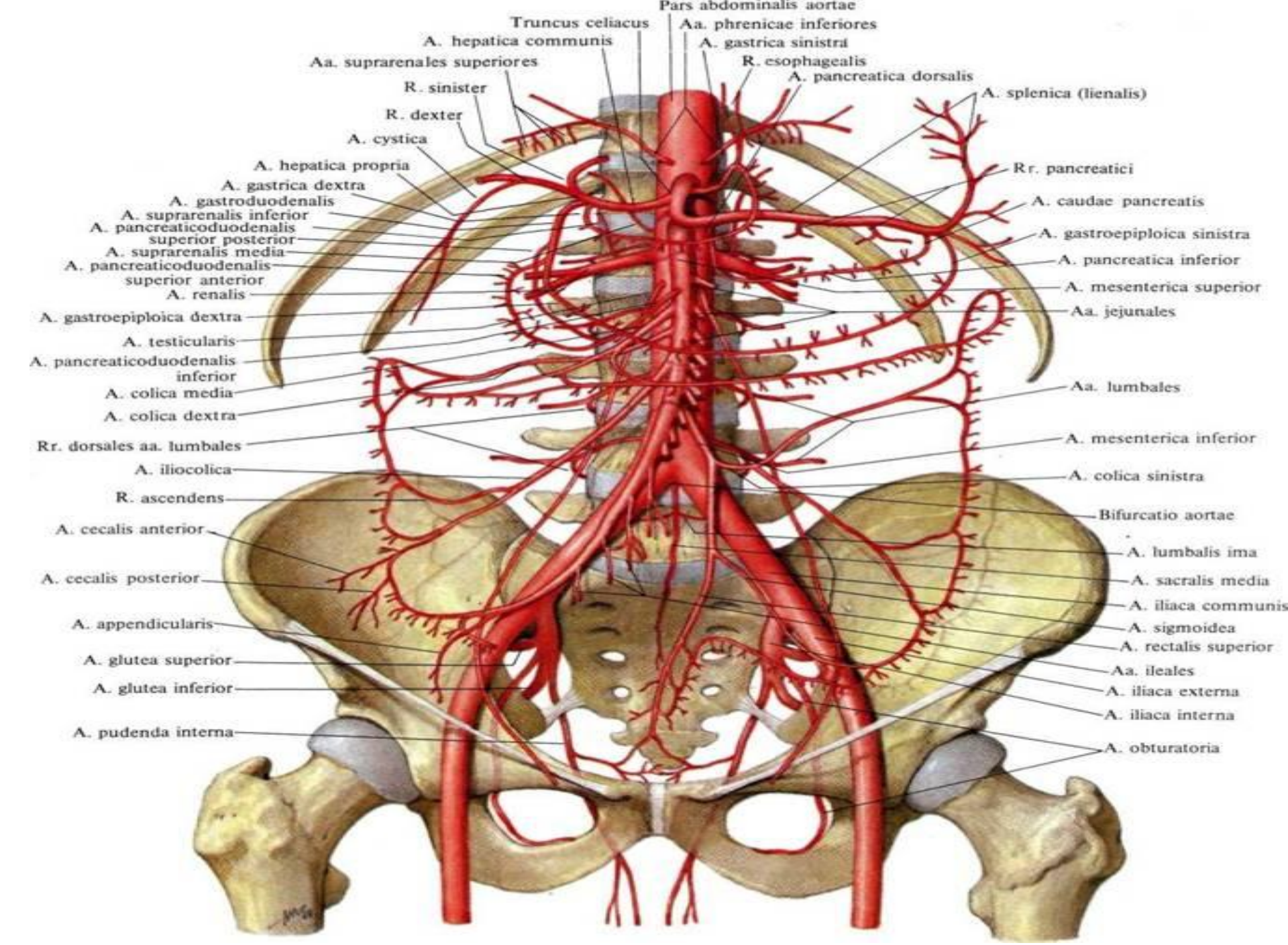
Pars abdominalis aortae
Truncus celiacus
Aa. phrenicae inferiores
A. hepatica communis
A. gastrica sinistra
Aa. suprarenales superiores
R. esophagealis
A. pancreatica dorsalis
R. sinister
A. splenica (lienalis)
R. dexter
A. cystica
A. hepatica propria
Rr. pancreatici
A. gastrica dextra
A. gastroduodenalis
A. caudae pancreatis
A. suprarenalis inferior
A. pancreaticoduodenalis superior posterior
A. gastroepiploica sinistra
A. suprarenalis media
A. pancreatica inferior
A. pancreaticoduodenalis superior anterior
A. mesenterica superior
A. renalis
Aa. jejunales
A. gastroepiploica dextra
A. testicularis
A. pancreaticoduodenalis inferior
Aa. lumbales
A. colica media
A. colica dextra
Rr. dorsales aa. lumbales
A. mesenterica inferior
A. iliocolica
A. colica sinistra
R. ascendens
Bifurcatio aortae
A. cecalis anterior
A. lumbalis ima
A. cecalis posterior
A. sacralis media
A. iliaca communis
A. appendicularis
A. sigmoidea
A. rectalis superior
A. glutea superior
Aa. ileales
A. glutea inferior
A. iliaca externa
A. iliaca interna
A. pudenda interna
A. obturatoria

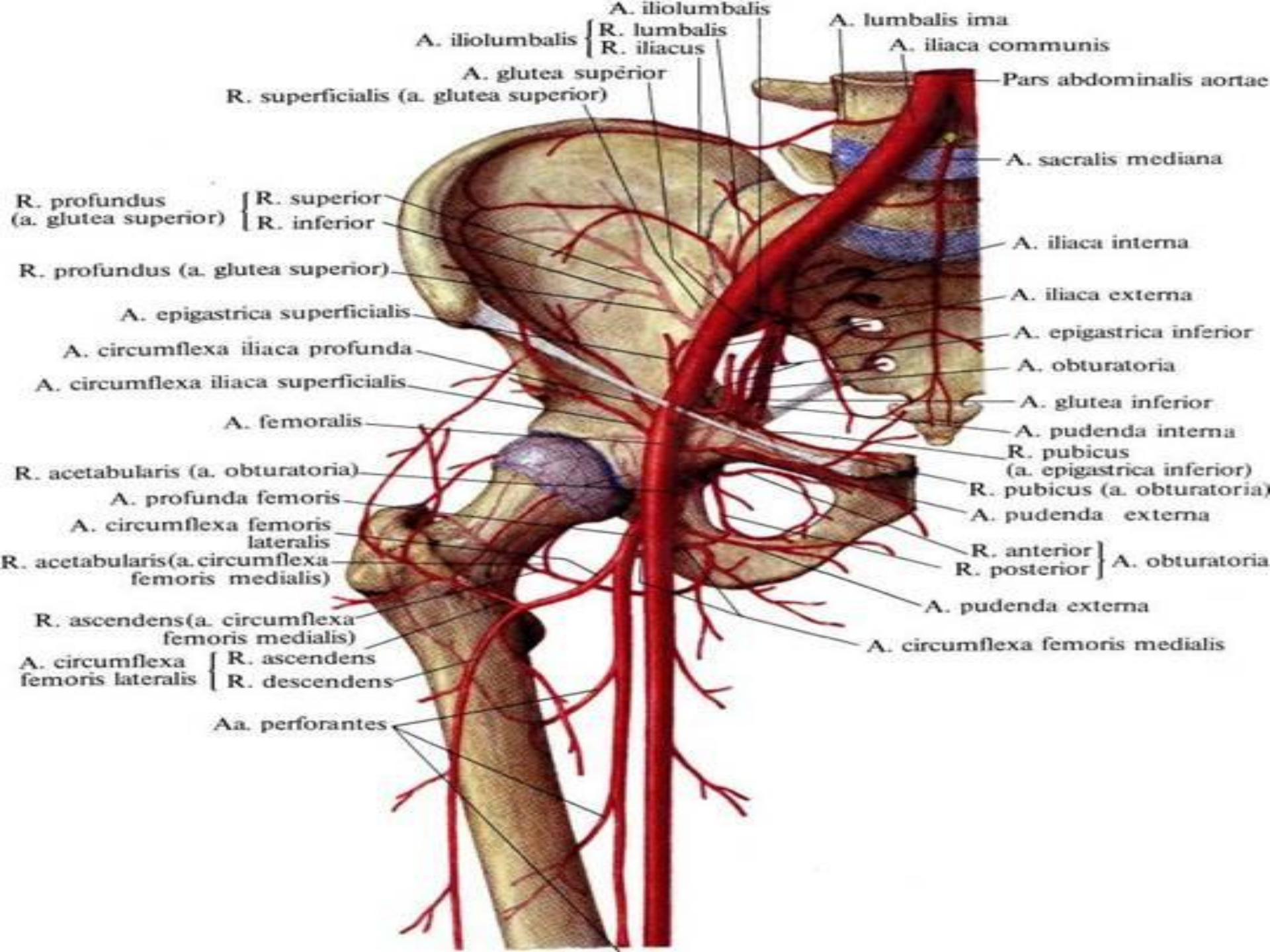
A. iliolumbalis
A. iliolumbalis
R. lumbalis
R. iliacus
A. lumbalis ima
A. iliaca communis
A. glutea superior
R. superficialis (a. glutea superior)
Pars abdominalis aortae
A. sacralis mediana
R. profundus (a. glutea superior)
R. superior
R. inferior
A. iliaca interna
R. profundus (a. glutea superior)
A. iliaca externa
A. epigastrica superficialis
A. epigastrica inferior
A. circumflexa iliaca profunda
A. obturatoria
A. circumflexa iliaca superficialis
A. glutea inferior
A. femoralis
A. pudenda interna
R. pubicus (a. epigastrica inferior)
R. acetabularis (a. obturatoria)
R. pubicus (a. obturatoria)
A. profunda femoris
A. pudenda externa
A. circumflexa femoris lateralis
R. anterior
R. posterior
A. obturatoria
R. acetabularis(a. circumflexa femoris medialis)
A. pudenda externa
R. ascendens(a. circumflexa femoris medialis)
A. circumflexa femoris medialis
A. circumflexa femoris lateralis
R. ascendens
R. descendens
Aa. perforantes

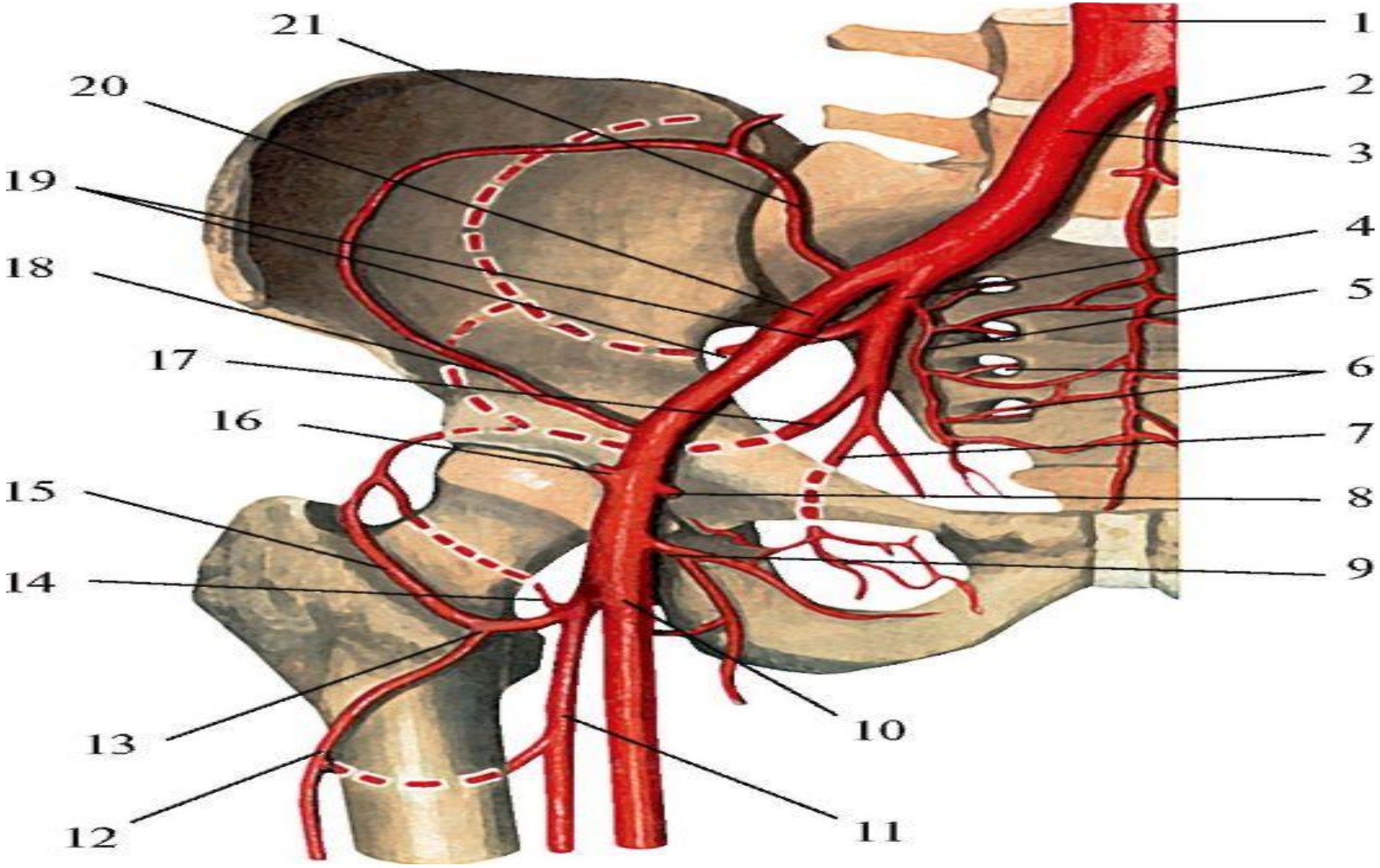
21
20
19
18
17
16
15
14
13
12
1
2
3
4
5
6
7
8
9
10
11

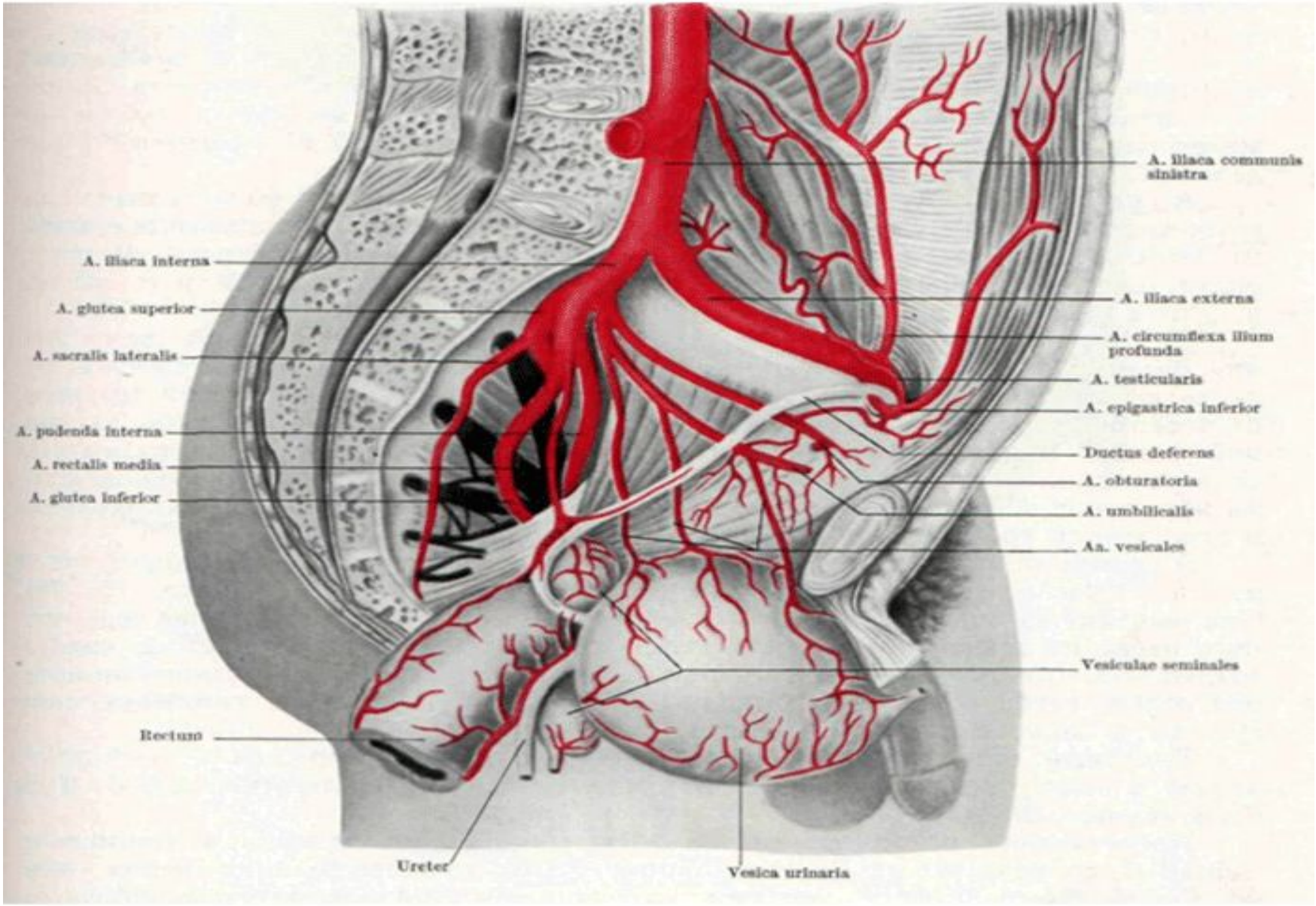
A. iliaca communis sinistra
A. iliaca interna
A. iliaca externa
A. glutea superior
A. circumflexa ilium profunda
A. sacralis lateralis
A. testicularis
A. epigastrica inferior
A. pudenda interna
Ductus deferens
A. rectalis media
A. obturatoria
A. glutea inferior
A. umbilicalis
Aa. vesicales
Vesiculae seminales
Rectum
Ureter
Vesica urinaria