


Невский радиологический форум 2014

# РАДИОЛОГИЯ И СОЦИАЛЬНЫЕ МЕДИА

Попов П.А.

Детская городская больница Св. Ольги, СПб

[popovpavel@mail.ru](mailto:popovpavel@mail.ru)



Кто мы?

Откуда мы?

Куда мы идем?

*«– Я попытался почитать Диккенса после Твиттера, и, кажется, потянул мышцу  
в мозгу»*

**Хью Лори**

# Социальные медиа – виды массовой коммуникации, осуществляемые посредством интернета



## Классификация

- **СОЦИАЛЬНЫЕ СЕТИ:** ВКонтакте, Facebook, Одноклассники
- **БЛОГОВЫЕ ПЛАТФОРМЫ:** LiveJournal, Blogger, Twitter
- **ГЕОСОЦИАЛЬНЫЕ СЕРВИСЫ:** Foursquare, Advizzer
- **ВИКИ-СИСТЕМЫ:** Wikipedia, Wikimedia
- **МУЛЬТИМЕДИА-ХОСТИНГ:** YouTube, Vimeo, Flickr, Picasa
- **МУЗЫКА:** Last.fm, The Hype Machine
- **ВИРТУАЛЬНЫЕ МИРЫ:** Active Worlds, Second Life

Участник – не только потребитель, но и создатель контента  
(User-generated content)


# Интернет и структурные модели общества

«Ризома» – предложенная Ж. Делёзом модель организации общества

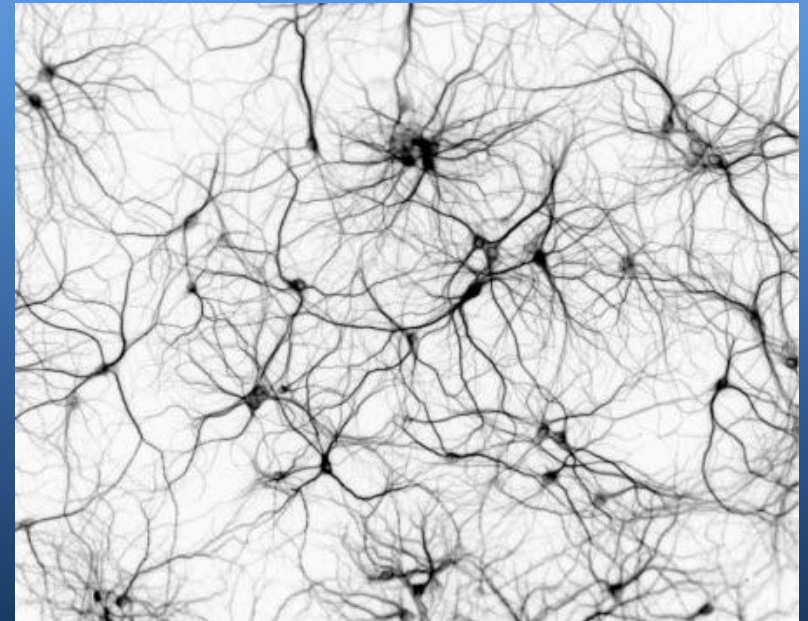


Жиль Делёз

1925-1995



Линейность  
Иерархичность  
Статичность  
Жесткое  
управление



Нелинейность  
Децентрализация  
Динамичность  
Саморегуляция

КТО МЫ?


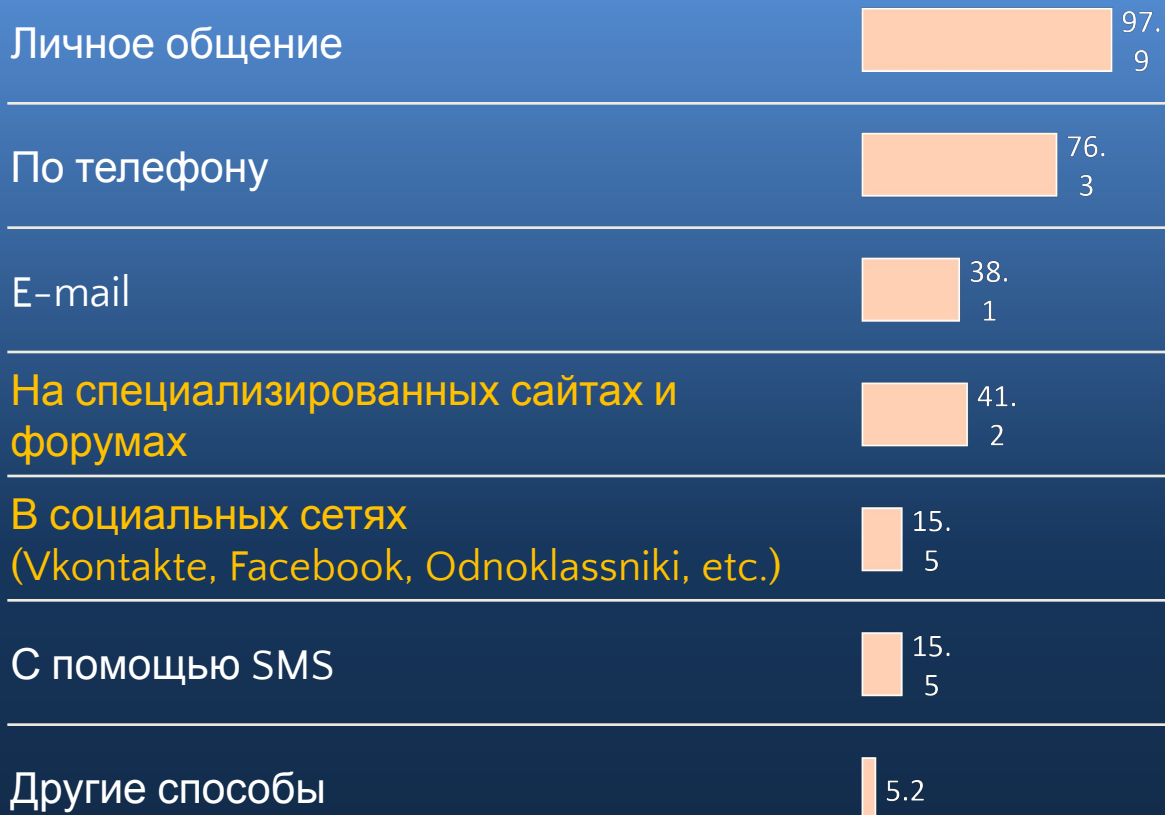
# Российские радиологи и профессиональная коммуникация

## Какие виды коммуникации для вас доступны?

ВИДЫ КОММУНИКАЦИИ	%%	Top-3 %%	Mean, 9pt
Общение с коллегами в вашем лечебном учреждении	73.6	87	8,2
Посещение профессиональных мероприятий в вашем учреждении	62	82	7,7
Чтение профессиональной периодики	57.2	80	7,8
Посещение профессиональных мероприятий в вашем городе	50.8	72	7,4
Общение с коллегами из других учреждений вашего города	39.6	68	7,0
Чтение профессиональной литературы	49.6	68	6,9
Посещение профессиональных мероприятий в других городах	14.4	28	4,6
Посещение профессиональных мероприятий за границей	9.2	16	3,1

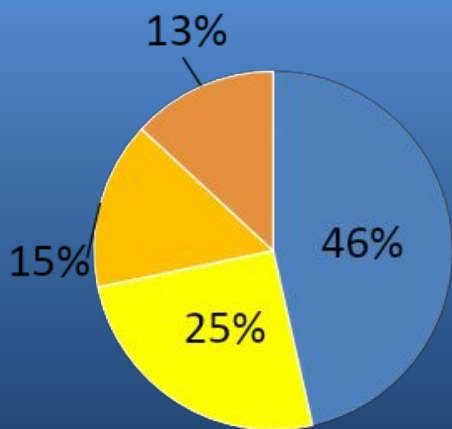
# Российские радиологи и профессиональная коммуникация

## Какие способы коммуникации вы используете?



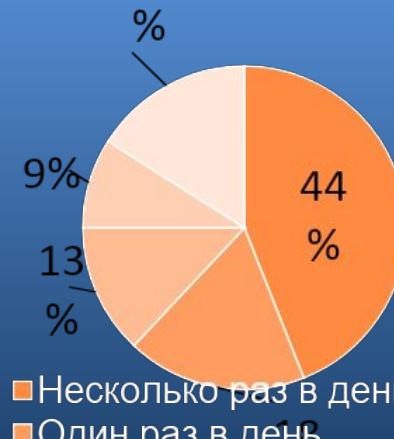# Российские радиологи и интернет

Насколько доступен интернет на вашем рабочем месте?



- Мой рабочий компьютер имеет выход в интернет
- Один компьютер с интернетом на несколько врачей
- 1-2 компьютера с интернетом на все учреждение
- Ни одного компьютера с интернетом на работе

Как часто вы используете интернет на работе?

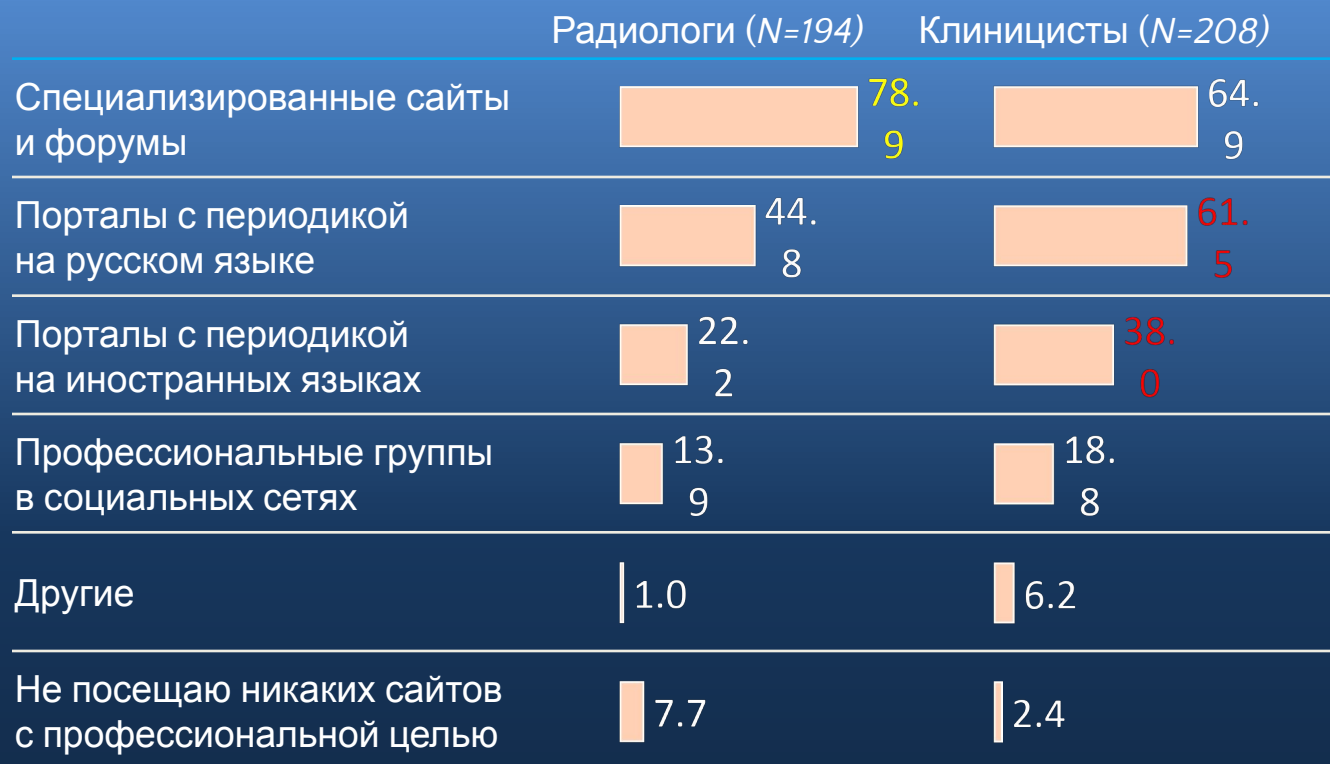


- Несколько раз в день
- Один раз в день
- Несколько раз в неделю
- Один раз в неделю
- Никогда



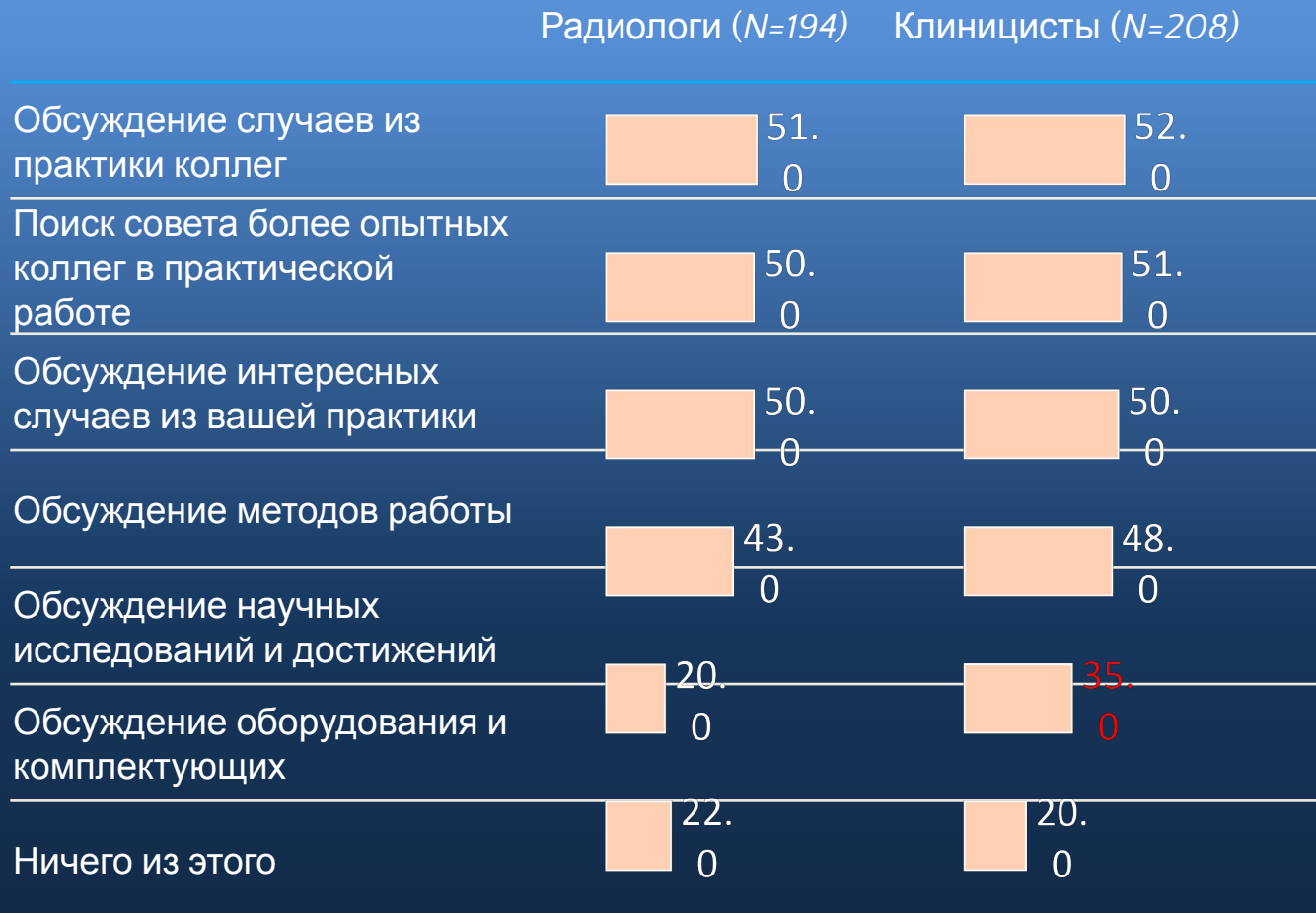
# Российские радиологи и интернет

## Какие сайты вы посещаете с профессиональной целью?



# Российские радиологи и интернет

## С какой целью вы общаетесь с коллегами в интернете?



Откуда мы?

# Радиология и англоязычные социальные медиа

## Блоги

### Sumer's Radiology Site

**Sumer's Radiology Blog**  
A unique application of web 2.0 in Radiology (also known as Radiology 2.0) since 2004. Widely recognized and cited by various journals and magazines. One of the first mover in the world of Rad-blogging

Home DAMS Telerad Providers RADBUZZ.NET

SATURDAY, MARCH 29, 2014

**Ganglion Cyst -MRI**

46 year old lady with pain 3<sup>rd</sup> digit with no history of trauma and intact skin. MR shows a well-defined 7 mm sized thin walled smoothly marginated fluid signal intensity lesion in the immediate vicinity of the A1 pulley segment of the flexor tendon with no perilesional soft tissue / marrow abnormality consistent with possibly ganglion.



**ABOUT ME**

**Sumer Sethi**  
Unique blend of academic excellence  
Entrepreneurship, heading leading firms in India- Teleradiology Providers, pioneering company providing teleradiology services and DAMS Edith (Academy of Medical Sciences) Premier test preparation institute in India for MD/MS/MCI preparation. He has also been an invited faculty member at various conferences, including Teleradiology in IRIA 2005&2011, Hospital Build Middle East, Congress of the Brain Tumor Radiology in Neuro-oncology Society. Dr. Sethi is Editor-in-Chief of Internet Journal of Radiology. He has a keen interest in Web 2.0 technologies and is maintaining his famous radiology blog, which has been featured in multiple international journals. To date, Dr. Sethi is the author of approximately 50

<http://www.sumerdoc.blogspot.ru>  
213 уникальных посетителей в день

Sumer Sethi



Автор книги «Review of Radiology»  
Директор компании «Teleradiology Providers»

### Musculoskeletal and Orthopedic MRI

<http://musculoskeletalmri.blogspot.ru>

### Imaging News - CT, MRI, and PET

Current clinical and industry news about Cat Scan, Magnetic Resonance Imaging, and PET Scan

<http://diagnostic-imaging.blogspot.ru>


**RiT radiology** Medical imaging Knowledge sharing

<http://radiologyinThai.blogspot.ru>

# Радиология и англоязычные социальные медиа

## Сайты-сообщества

<http://www.auntminnie.com>



**AuntMinnie.com**  
Imaging *Decisions* Start Here<sup>SM</sup>

Home | Vendor Connect | Career Center | Reference | MarketPlace | Education | Conferences | Links | Community

Sign in | Register for Free! | Newsletters

### Radiology News


**AIUM: Collaboration drives musculoskeletal ultrasound**  
April 1, 2014 -- LAS VEGAS - Musculoskeletal ultrasound has had a turbulent history, with periods of overutilization and turf battles that continue to this day. But the modality continues to flourish thanks to collaboration, according to a presentation at a presentation at the American Institute of Ultrasound in Medicine (AIUM) annual meeting. [DISCUSS](#)

**NLST data show lung cancer screening is ready**  
April 1, 2014 -- Myriad details remain to be ironed out, but the massive National Lung Screening Trial (NLST) has all the evidence it needs to recommend CT lung cancer screening for long-term smokers, according to a presentation by principal NLST investigator Dr. Denise Aberle at ECR 2014. [DISCUSS](#)

**AIUM: Ultrasound helps U.S. Olympic athletes get back into action**  
March 31, 2014 -- LAS VEGAS - U.S. short-track speed skater J.R. Celski seemed unlikely to compete at the 2010 Winter Games five months after his skate sliced into his thigh after a fall in a race. Thanks in part to ultrasound, however, Celski made it to Vancouver and won two bronze medals, according to a talk at this week's American Institute of Ultrasound in Medicine (AIUM) meeting. [DISCUSS](#)

**SIR study eyes whether radiation causes cataracts**  
March 31, 2014 -- Are interventional radiologists more prone to cataracts due to medical radiation? The question was investigated at last week's Society of Interventional Radiology (SIR) conference by an eye specialist who spent the meeting peering into the eyes of attendees, looking for early signs of eye disease. [DISCUSS](#)

### CASE OF THE DAY<sup>(SM)</sup>



[3-year-old boy with headache](#)  
[View case](#) | [Discuss](#)

### Recent Cases

- [37-year-old woman with liver lesions](#)
- [65-year-old man with shortness of breath](#)
- [24-year-old man with back pain](#)

[More Cases >>>](#)

### NEWS IN BRIEF

[Toshiba to unify healthcare](#)

Education:

клинические случаи

Career center:

поиск работы, резюме

Vendor connect:

каталог производителей и оборудования

Communities:

новости радиологии, форум

Reference:

коллекция статей, книг и других текстовых материалов

# Радиология и англоязычные социальные медиа

## Сайты-сообщества

<http://www.radiolopolis.com>

**RADIOLOPOLIS**  
RADIOLOGY COMMUNITY

THE COMMUNITY  
your professional network  
PREMIUM ACCESS

EDUCATION PRACTICE BUSINESS  
industry corner

Login/Signup

For Your Daily Practice

Join now!

PROFESSIONAL CONSULTS ON DEMAND

FOR TRAINEES FOR PRACTITIONERS BUSINESS

INDUSTRY

Tools  
Search  
Journals  
Radiology Links  
Training programs  
Training Related Forums  
Med Students & USMLE  
Radiology Boards  
Preparation  
Cases & Teaching Files  
Lectures & Tutorials  
Books & Software  
Videos - Lectures,  
Procedures...

### Community:

аккаунты, группы, друзья,  
сообщения, события

### Education:

клинические случаи,  
публикации,  
ссылки, лекции, тренинги,  
презентации

### Practice:

информация о конференциях,  
новости радиологии,  
компьютерные приложения

### Business:

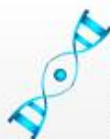Вакансии, информация о  
компаниях, новости от  
производителей

# Радиология и англоязычные социальные медиа

## Сайты-сообщества

**radRounds**

<http://www.radrounds.com>



**imaging**

**Science Today** Share, Learn, Improve

<http://www.imagingsciencetoday.com>

**RadiologyForums.com**

A MEDICAL IMAGING COMMUNITY

<http://www.radiologyforums.com>

**iRADiX**

LARGEST MEETING PLACE OF IMAGING PROFESSIONALS

[www.iradix.in](http://www.iradix.in)

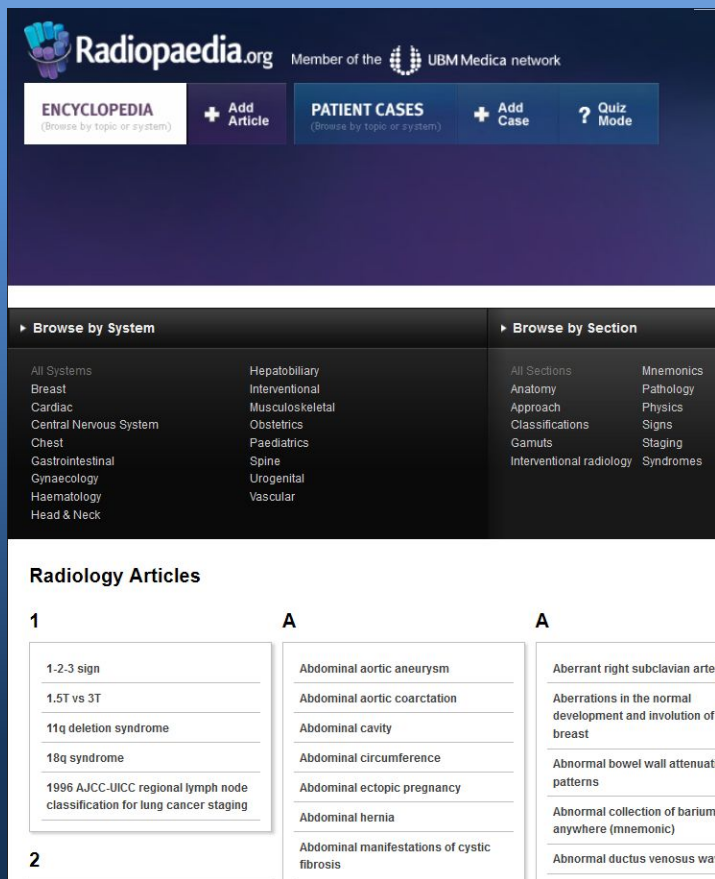
**DiagnosticImaging**

<http://diagnosticimaging.com>

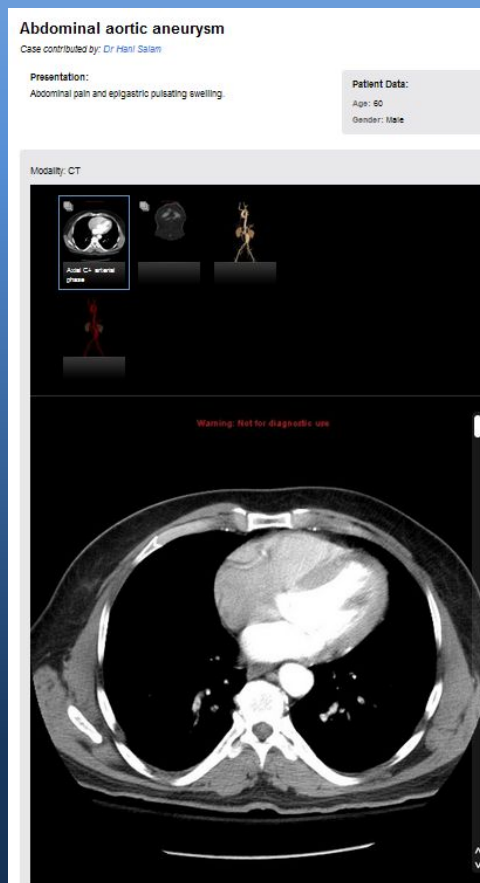


# Радиология и англоязычные социальные медиа

## Wiki-системы



The screenshot shows the Radiopaedia.org website interface. At the top, it features the logo and navigation options: 'ENCYCLOPEDIA (Browse by topic or system)', 'Add Article', 'PATIENT CASES (Browse by topic or system)', 'Add Case', and 'Quiz Mode'. Below this is a 'Browse by System' and 'Browse by Section' menu. The 'Radiology Articles' section is visible, listing various topics such as '1-2-3 sign', '1.5T vs 3T', '11q deletion syndrome', '18q syndrome', '1996 AJCC-UICC regional lymph node classification for lung cancer staging', 'Abdominal aortic aneurysm', 'Abdominal aortic coarctation', 'Abdominal cavity', 'Abdominal circumference', 'Abdominal ectopic pregnancy', 'Abdominal hernia', 'Abdominal manifestations of cystic fibrosis', 'Aberrant right subclavian artery', 'Aberrations in the normal development and involution of breast', 'Abnormal bowel wall attenuation patterns', 'Abnormal collection of barium anywhere (mnemonic)', and 'Abnormal ductus venosus wave'.



The screenshot displays a specific case titled 'Abdominal aortic aneurysm' contributed by Dr. Hani Salam. It includes a 'Presentation' section with the text 'Abdominal pain and epigastric pulsating swelling' and 'Patient Data' showing 'Age: 60' and 'Gender: Male'. The 'Modality' is listed as 'CT'. The main image is a CT scan of the abdomen showing a large, rounded, hyperdense structure in the abdominal aorta, consistent with an aneurysm. A warning message 'Warning: Not for diagnostic use' is visible above the scan.

[www.radiopaedia.org](http://www.radiopaedia.org)

9500 уникальных посетителей в день

Принцип Wiki: статьи может писать любой желающий

Имитация окна рабочей станции врача-радиолога

Encyclopedia – статьи, в тезисной форме описывающие лучевые признаки Patient cases – клинические случаи, иллюстрирующие статьи



# Радиология и русскоязычные социальные медиа

## Сайты-сообщества

<http://www.zhuravlev.info>

Сайт практического рентгенолога  
zhuravlev.info

Станьте спонсором сайта и разместите рекламу

Поиск  в

**Разделы**

- Главная
- Веб-Справочник
- Справочник для ПК
- Рентгенограммы
- Поиск
- Статьи по датам
- Статьи по темам
- Партнеры
- Документы
- Литература
- Ссылки
- Программы
- Спонсорам
- Ваш экаунт
- Форум
- Контакты

**Партнерские предложения**

Продаём рентгеновские аппараты

**Новое в форуме**

помогите пожалуйста советом.


Пневмония или бронхит?

**Уникальные информационные продукты в свободном доступе**

<b>Справочник эпонимических синдромов и симптомов в рентгенологии</b> <a href="#">Перейти</a>	<b>Архив рентгенограмм с возможностью обсуждения случаев</b> <a href="#">Перейти</a>
--	---

**Ревматологические проявления остеопороза. Современное состояние проблемы**

Остеопороз (или остеопороз, врожденная пятнистая множественная остеопатия, костная узорчатость, пятнистая кость) — врожденное генерализованное поражение костной системы, сопровождающееся образованием в костях гомогенных очагов склероза, часто множественных, более или менее симметрично расположенных [1,2,3,4,7,8,10,27]. Возможно, она является одним из проявлений остеодисплазии [6].



Помещено: dr\_zhur 24-ноя-2013 (1027 Прочтено)  
([Вся статья ...](#) | [Комментировать?](#))

Сайт практического рентгенолога

Зарегистрирован 02-08-2002

889 уникальных посетителей в день

Аудитория: врачи, студенты, пациенты

Веб-справочник - эпонимические синдромы и симптомы в рентгенологии



Статьи и литература

Рентгенограммы - библиотека случаев с возможностью обсуждения

Форум

Посвящен главным образом классической рентгенологии

# Радиология и русскоязычные социальные медиа

## Сайты-сообщества

<http://www.radiomed.ru>

Сайт врачей лучевой диагностики  
**RADIOMED.RU**

Общение и обмен опытом  
Экспертиза  
Блоги  
Форум

Образование  
Публикации  
Презентации  
Тесты  
Предметный указатель

Информация  
Справка (FAQ) для пациентов  
Радиологические ссылки  
Новое на сайте

Активные обсуждения форума

osteохондрома

Молодой человек обратился с жалобами на новообразование в подколенной ямочке. На рентгене:

→ [подробнее](#)

Войдите или зарегистрируйтесь, чтобы получить возможность отправлять комментарии  
Автор: Андрей Викторович, опубликовано в Ср, 02/04/2014 - 13:03

Сайт врачей лучевой диагностики

Зарегистрирован 08-02-2008

6500 уникальных посетителей в день

Аудитория: врачи, студенты, пациенты

Клинические случаи с комментариями

Презентации (\*.ppt) с демонстрацией редких заболеваний



Экспертиза клинических случаев

Элементы социальной сети: аккаунты, друзья, сообщения, чат

В последнее время посещается в основном классическими рентгенологами

# Радиология и русскоязычные социальные медиа

## Сайты-сообщества

<http://www.radiographia.ru>

**Зарегистрирован** 25-08-2008  
**2000** уникальных посетителей в день  
**Аудитория:** врачи, студенты, пациенты

**Клинические случаи с комментариями**  
Загрузка в плагин QuickTime

**Форум**

**Электронная библиотека**

**Элементы социальной сети:** аккаунты, друзья, сообщения

**«Слеты»** пользователей сайт 

Посещается в основном специалистами по КТ, МРТ и УЗИ

# Радиология и русскоязычные социальные медиа

## Сайты-сообщества

<http://www.usclub.ru>

Хотите первыми узнавать о современных тенденциях в сфере УЗИ диагностики? [Полов Павел](#) ОТВЕТЫ 0 СООБЩЕНИЯ 0

**ULTRASOUND CLUB** Международное интернет-сообщество специалистов ультразвуковой диагностики **НАС УЖЕ 2 577**

АКУШЕРСТВО ГИНЕКОЛОГИЯ МАММОЛОГИЯ УРОЛОГИЯ ПЕДИАТРИЯ

ВСЕ НАПРАВЛЕНИЯ АБДОМИНАЛЬНЫЕ ИССЛЕДОВАНИЯ СЕРДЕЧНО-СОСУДИСТЫЕ ИССЛЕДОВАНИЯ МУСКУЛО-СКЕЛЕТНЫЕ ИССЛЕДОВАНИЯ ПОВЕРХНОСТНО РАСПОЛОЖЕННЫЕ ОРГАНЫ

О ПРОЕКТЕ НОВОСТИ ГИД ПОКУПАТЕЛЯ КАРЬЕРНЫЙ ЦЕНТР ОБУЧЕНИЕ ОБЩЕНИЕ

**РЕГИСТРАЦИЯ ФОРУМ**

Общайтесь, обменивайтесь мнениями, задавайте вопросы!

**Интересное**

ВАКАНСИИ  
Врач УЗД, ЭХОКГ

Новосибирск По результатам собеседования

ФОРУМ  
Nur Sholpan Zhanatovna  
АО "НЦИМД"

**Плюсы и минусы Toshiba Aplio 500**

Кто работает на Toshiba Aplio 500? Напишите пожалуйста плюсы и минусы

**ФИЛЬТР ПО АТЛАСАМ**

НАПРАВЛЕНИЕ  
Abdomинальные

КАТЕГОРИИ  
Вены

АППАРАТ  
Все производители

Все модели

СЕРОСИТЬ ФИЛЬТР

**Атласы эхограмм** + ДОБАВИТЬ СНИМОК

Всего: 8 Показывать по: 5 9 15 30 100

PHILIPS HD11XE Нижняя полая вена

PHILIPS HD15 Аорта/нижняя полая вена

PHILIPS HD15 Нижняя полая вена

PHILIPS HD15 Нижняя полая вена

PHILIPS CX50 Нижняя полая вена

PHILIPS IU22 Нижняя полая вена

**Зарегистрирован** 17-02-2012  
**800** уникальных посетителей в день  
**Аудитория:** специалисты по ультразвуку

**Гид покупателя аппаратуры:**  
сравнение изображений, рейтинги

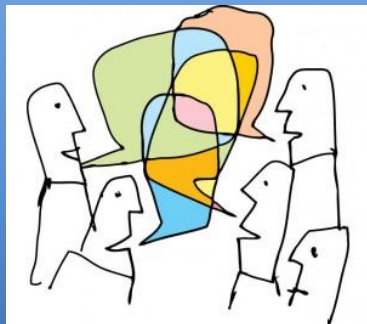


**Атлас эхограмм**

**Ссылки на литературу**

**Ориентирован на покупателей**  
**ультразвукового оборудования**

# Радиология в других социальных сетях



facebook

В контакте

Linked in

You Tube

sdn | The Student  
Doctor Network


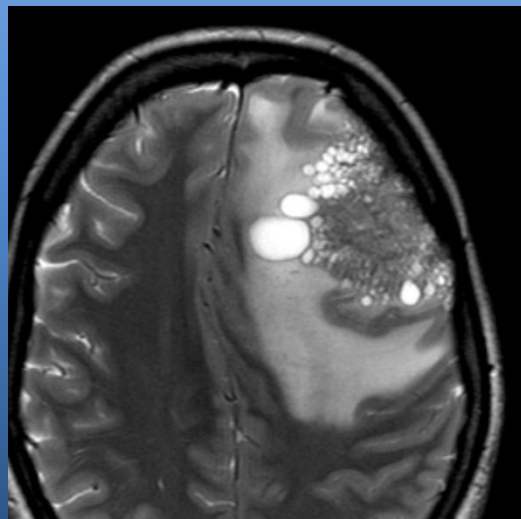
Доктор на работе

Группы по интересам: большой охват аудитории

Куда мы идем?

# Зачем нужны социальные медиа радиологу?

Ищем совета более опытных коллег




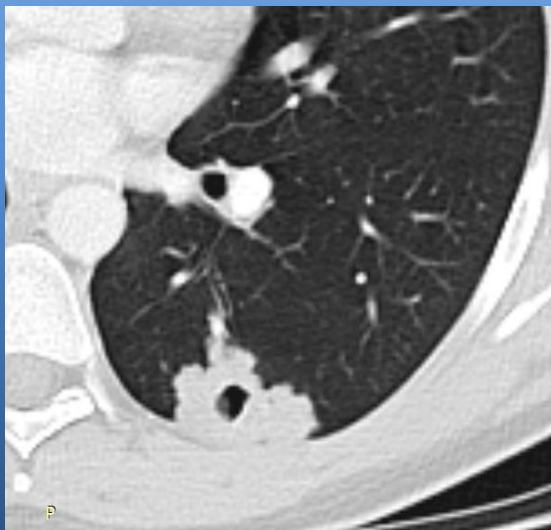
## Требования к веб-ресурсу:

- Возможность быстрой и удобной загрузки изображений на сайт (DICOM j Jpeg)
- Адекватное воспроизведение изображений с минимальной потерей качества
- Большая «концентрация» специалистов высокого уровня
- Заинтересованность специалистов в присутствии на сайте



# Зачем нужны социальные медиа радиологу?

## Интересуемся опытом коллег





## Требования к веб-ресурсу:

- Адекватное воспроизведение изображений с минимальной потерей качества
- Частое обновление контента
- Удобный функционал, интерактивность
- Удобство поиска по тематике (клиническая область, орган, вид исследования)



# Зачем нужны социальные медиа радиологу?

## Ищем литературу практической направленности

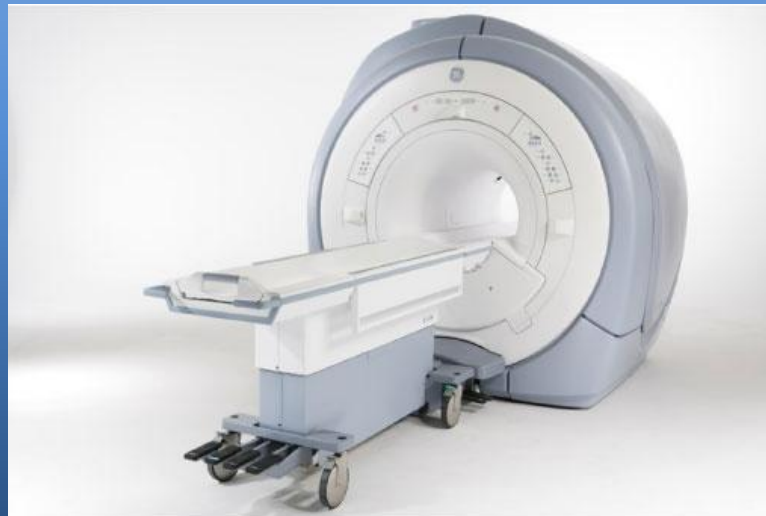
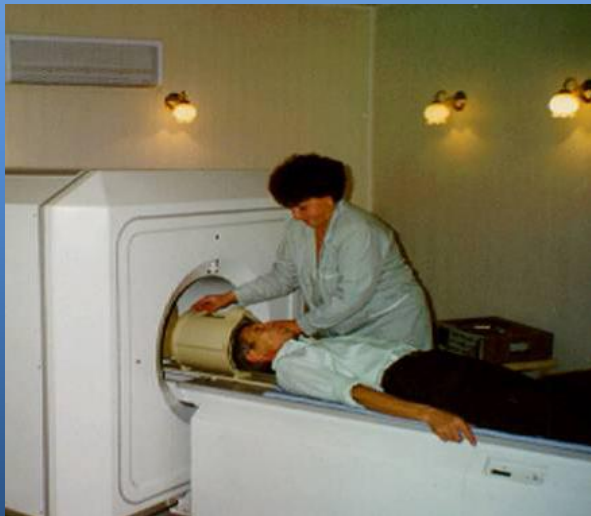
### Требования к веб-ресурсу:

- Аккумуляция периодики – бесплатный доступ к статьям по радиологии
- Библиотека электронных книг
- Эффективный и удобный поиск публикаций
- Русскоязычный Вики-контент (аналог Radiopaedia.org)

# Зачем нужны социальные медиа радиологу?

## Интерес к оборудованию



## Требования к веб-ресурсу:

- Каталог оборудования и комплектующих (характеристики, цены, условия, т.п.)
- Формирование независимой оценки, возможность познакомиться с мнением коллег
- Новости от производителей
- Обучающие материалы (аппликация)

# ЗАКЛЮЧЕНИЕ

- Профессиональная коммуникация с помощью интернета потенциально эффективнее, чем традиционные методы общения
- Структура интернет-сообществ – это адекватное отражение способов функционирования современного общества
- В России необходимо дальнейшее освоение сетевого пространства с целью развития интеллектуального потенциала врачей-радиологов