

Кафедра ФАКУЛЬТЕТСКОЙ ХИРУРГИИ

Лекция

«Гнойные заболевания легких»

доцент Шестаков Вячеслав Васильевич

2012

Дренирование плевральной полости

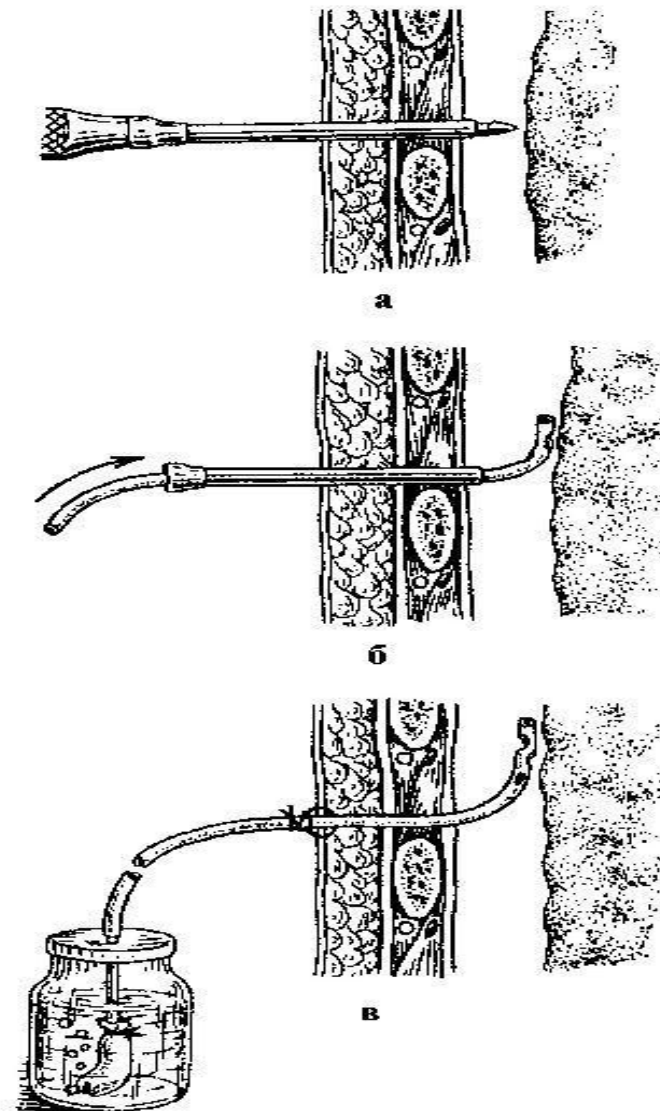


Рис. 20.6. Техника троакарного торакоцентеза при напряженном пневмотораксе: а – прокол грудной стенки, б – введение трубки по троакару, в – дренаж по Бюлау

Заболевание

Фаза развития

I. Первичные бронхоэктазы

1) Врожденные (одно-, двусторонние, цилиндрические, мешотчатые, смешанные)

- а) без абсцедирования
- б) с абсцедированием

2) Приобретенные (то же)

- а) без абсцедирования
- б) с абсцедированием

II. Хронические неспецифические интерстициальные пневмонии

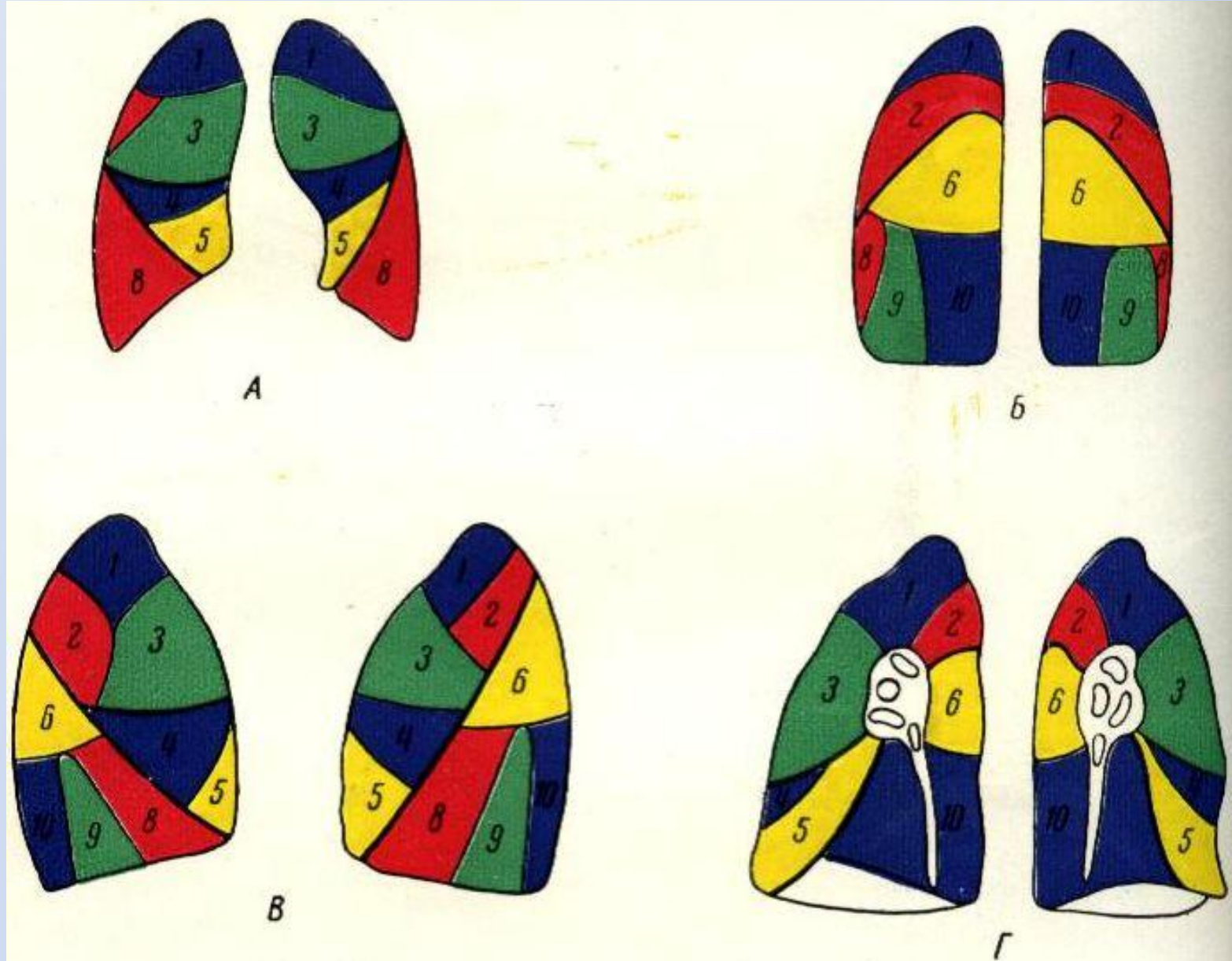
- а) только с псевмосклерозом
- б) с вторичными бронхоэктазами
- в) с абсцедированием

III. Хронические абсцессы легких (одиночные, множественные)

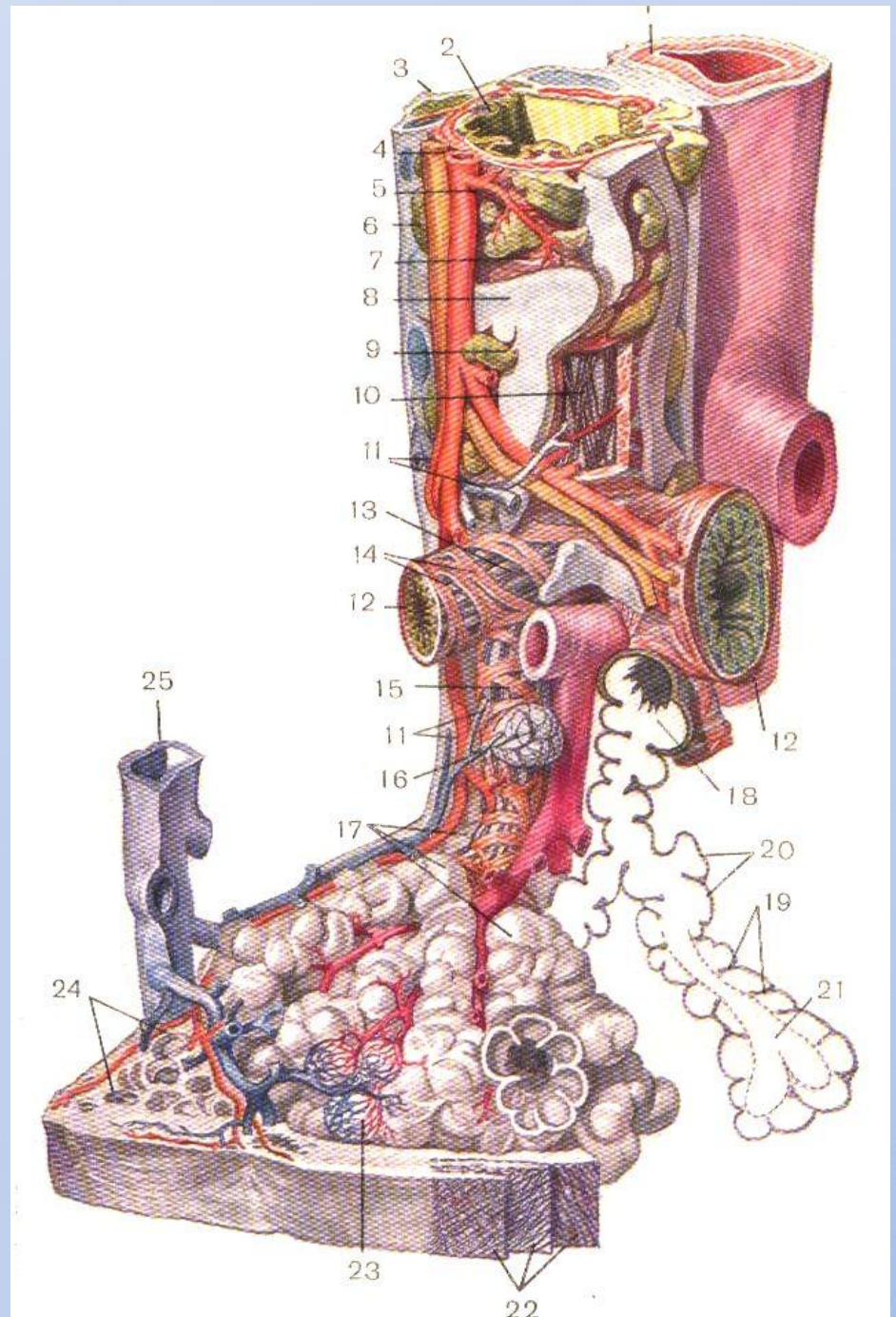
- а) с гнойным бронхитом
- б) с псевмосклерозом
- в) с вторичными бронхоэктазами
- г) с множественными абсцессами

- 1) Постпневмонические
- 2) Эмболические
- 3) Обтурационные
- 4) Вокруг инородного тела
- 5) Первичные и др.

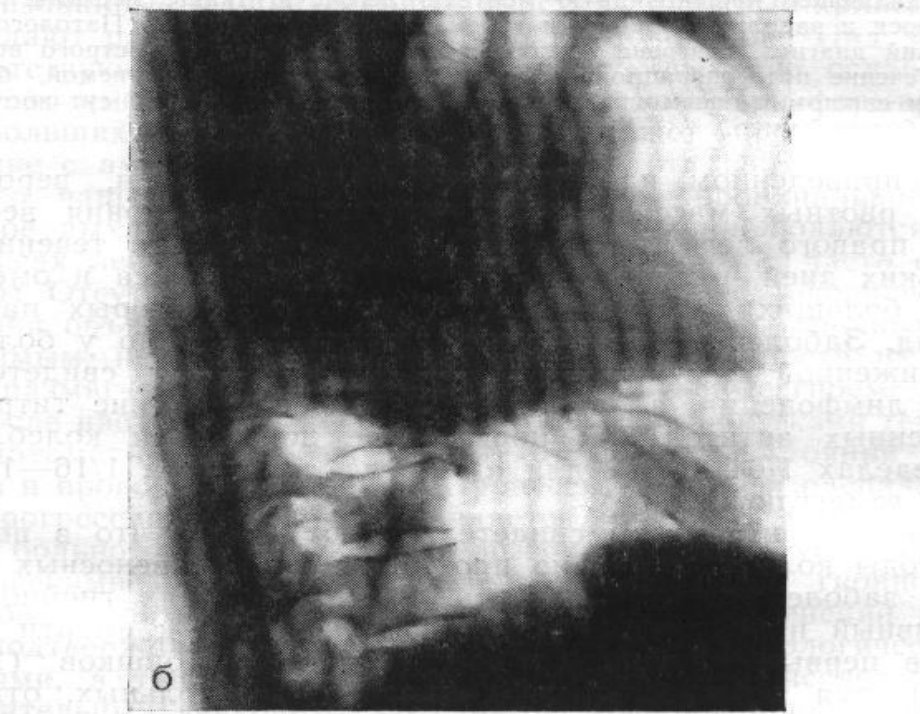
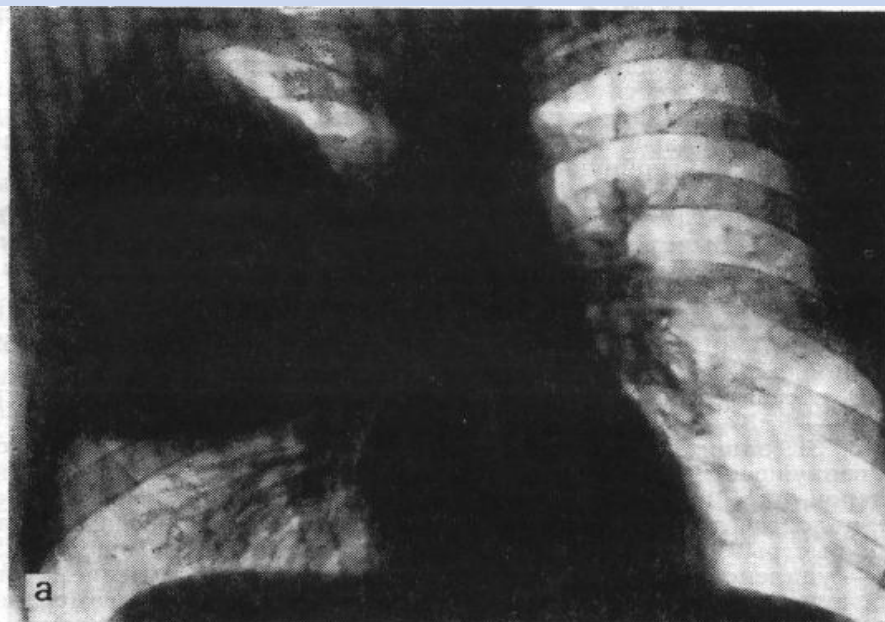Сегментарное строение легких



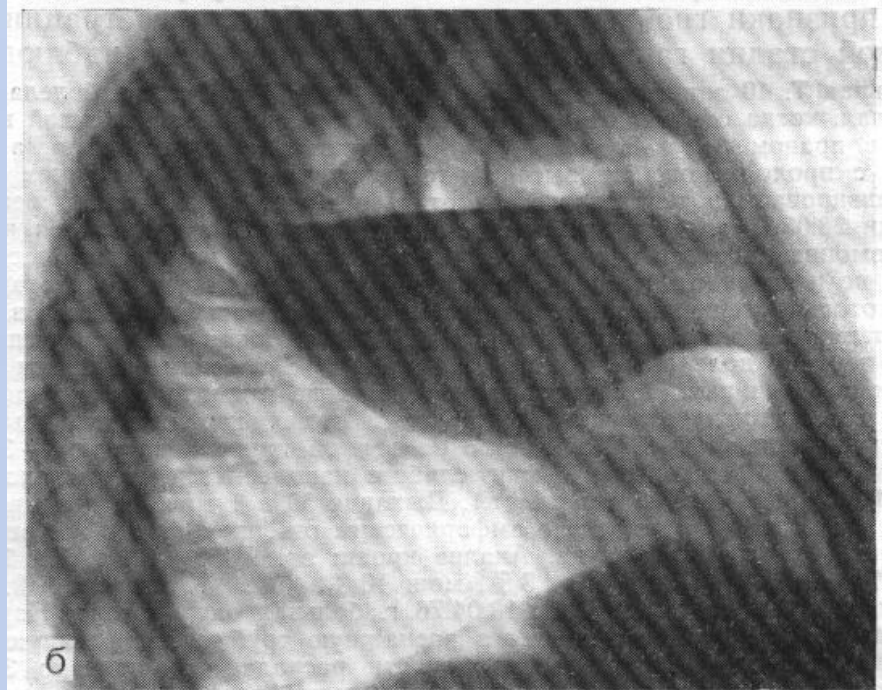
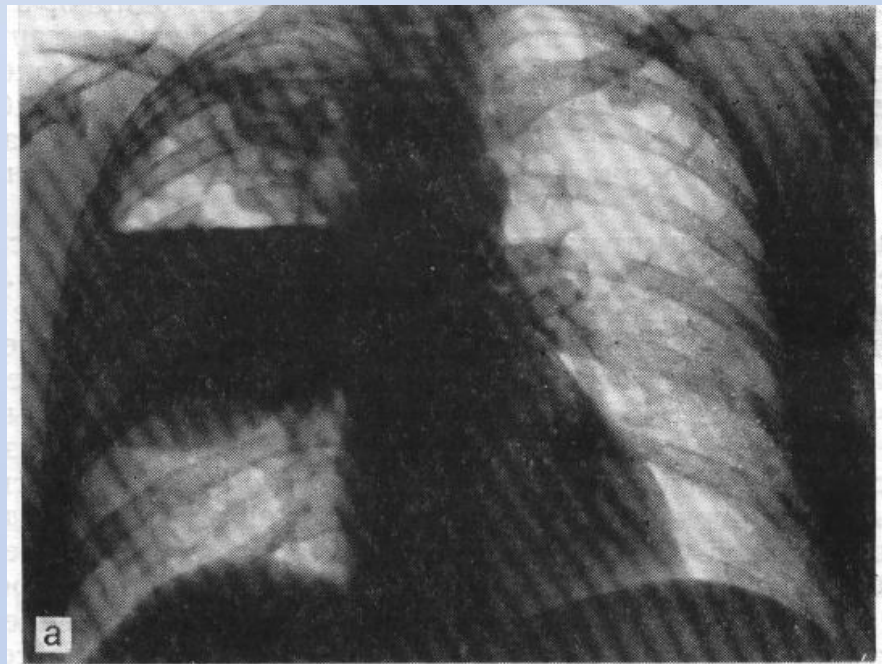
Строение альвеолы



1 фаза
абсцесса
легкого
(до прорыва)



2 фаза
абсцесса
легкого
(после
прорыва)



Бронхоэктазии

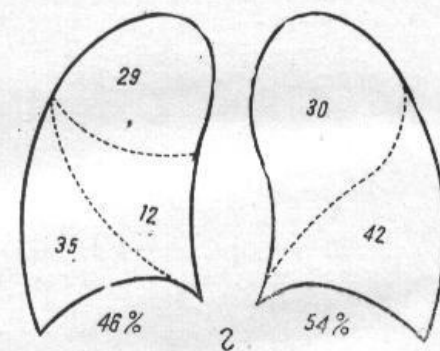
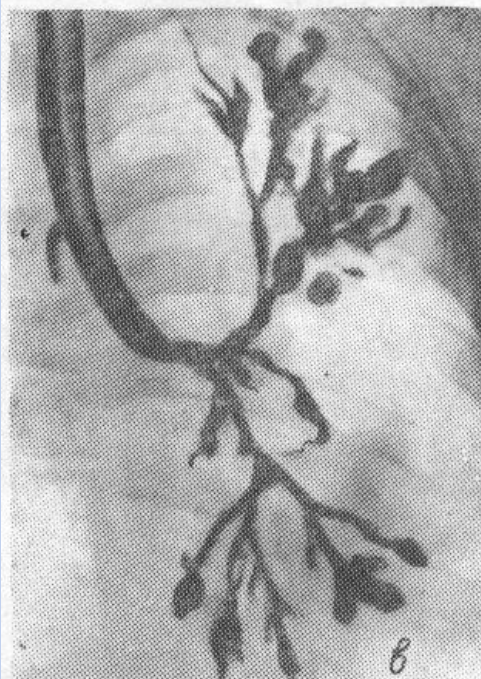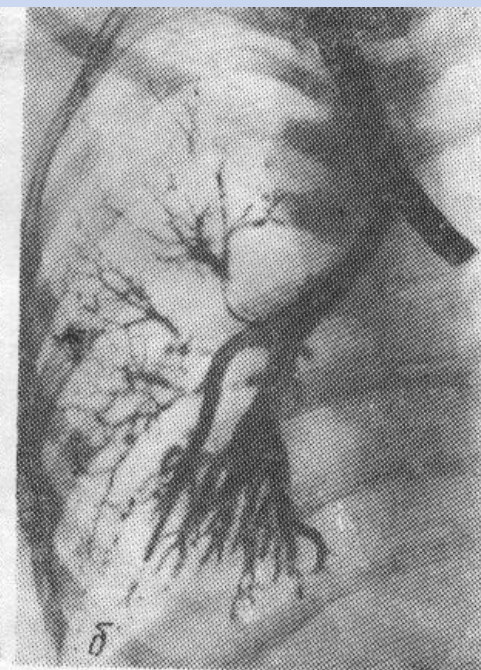

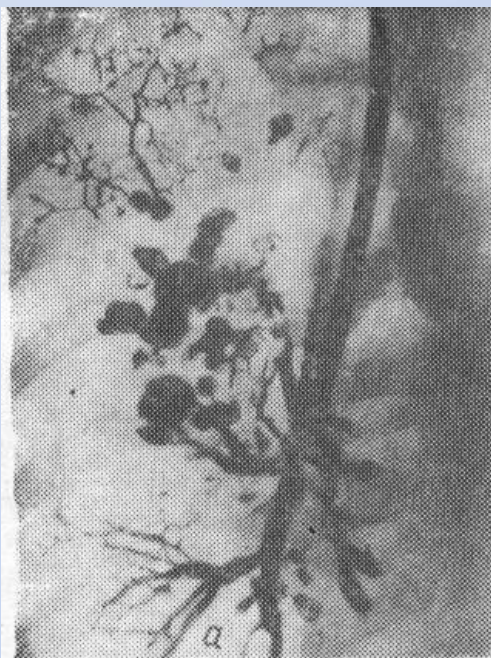
Рис. 5. Виды бронхоэктазов легких:

а) мешотчатые, б) цилиндрические, в) смешанные, г) частота локализации бронхоэктазов легких по данным нашей клиники.

Ушиватель корня легкого

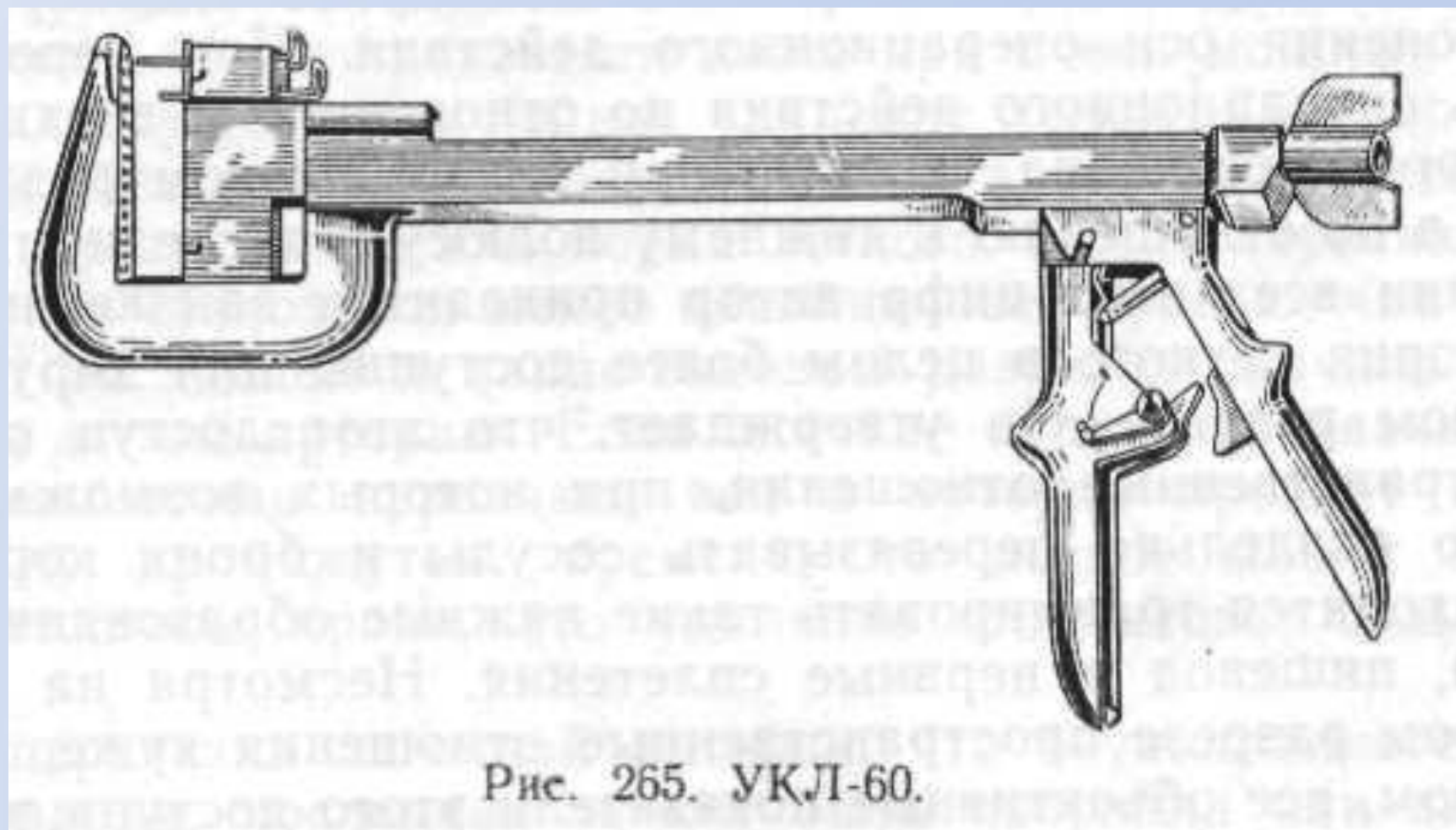
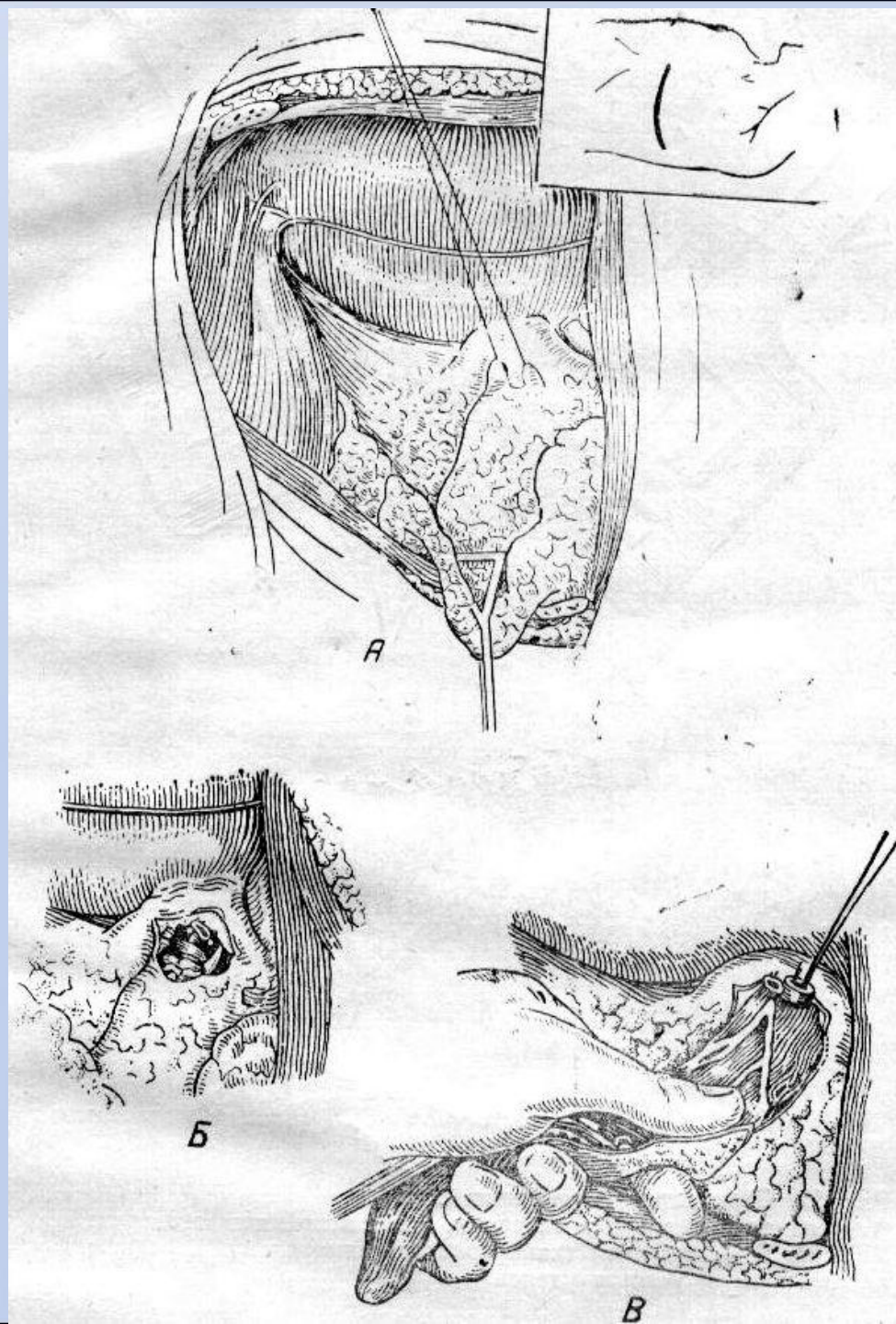
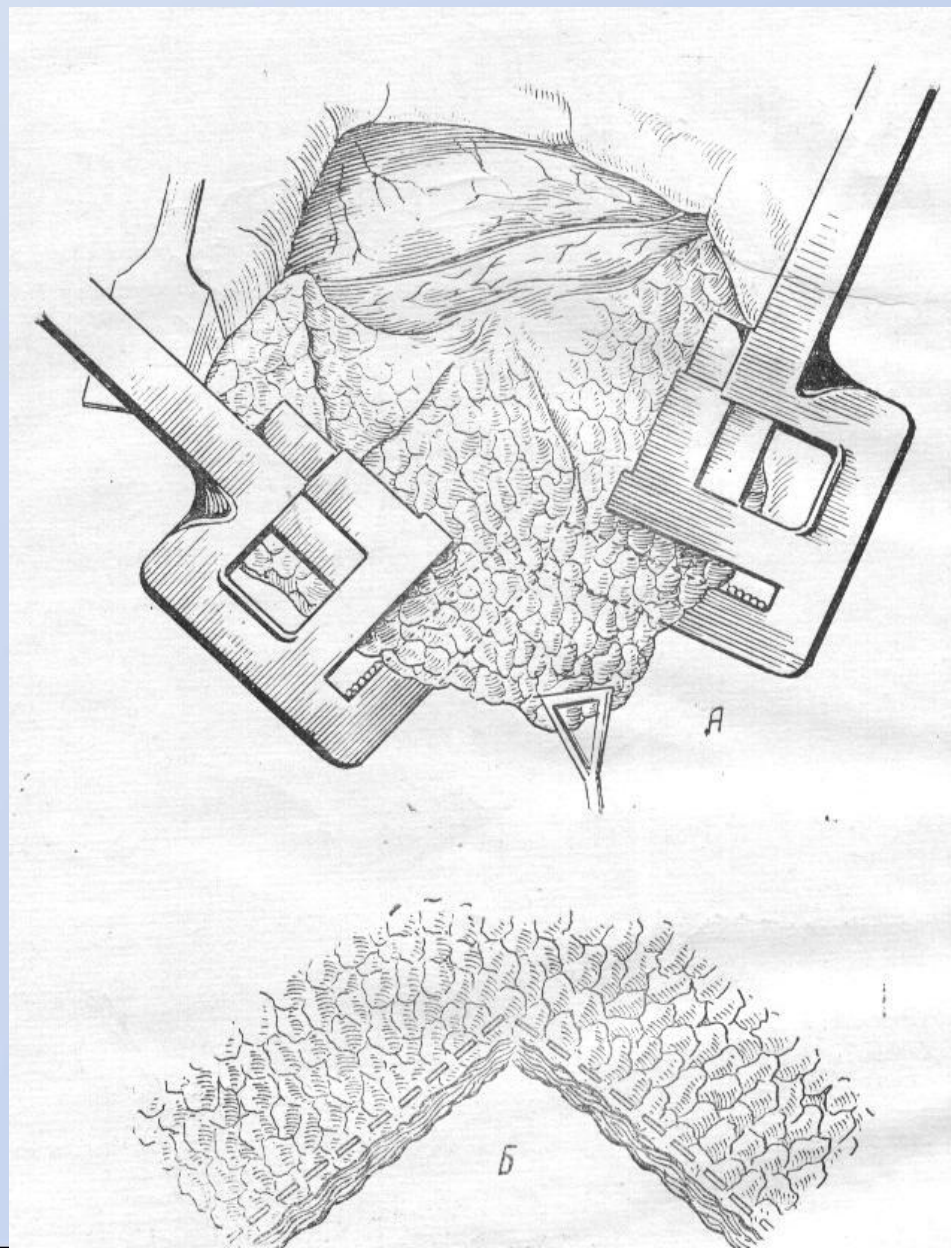


Рис. 265. УКЛ-60.

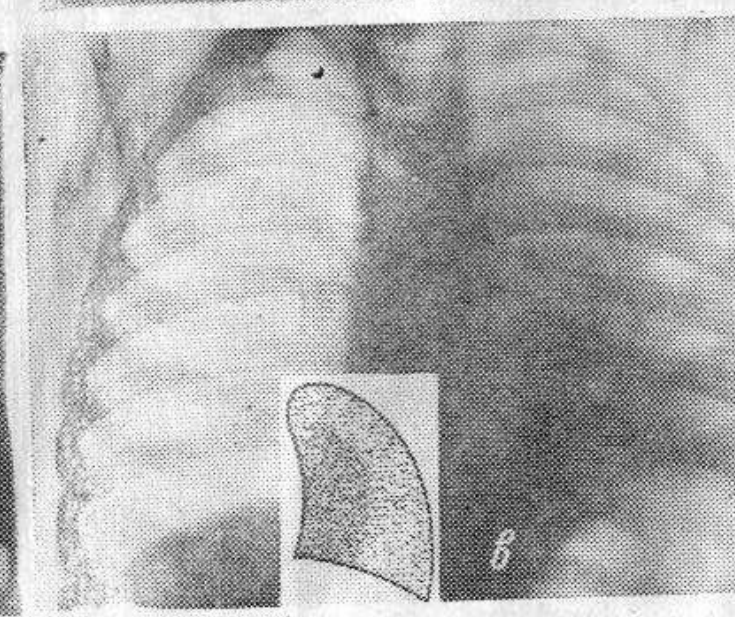
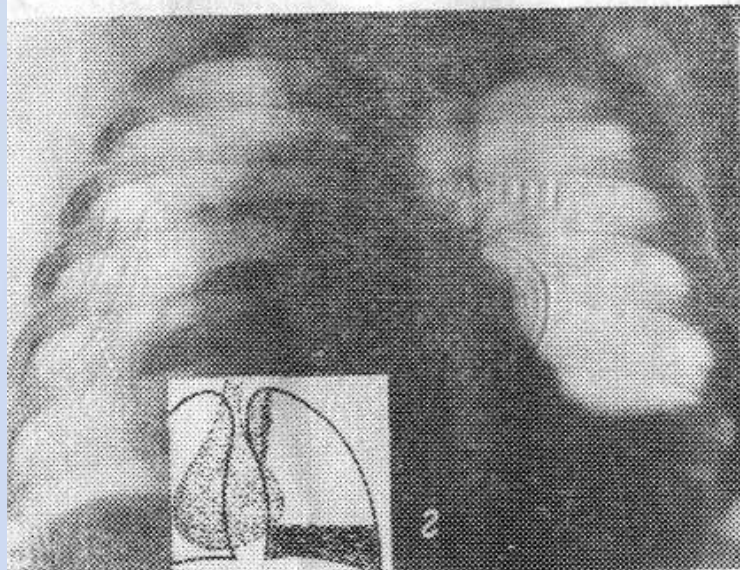
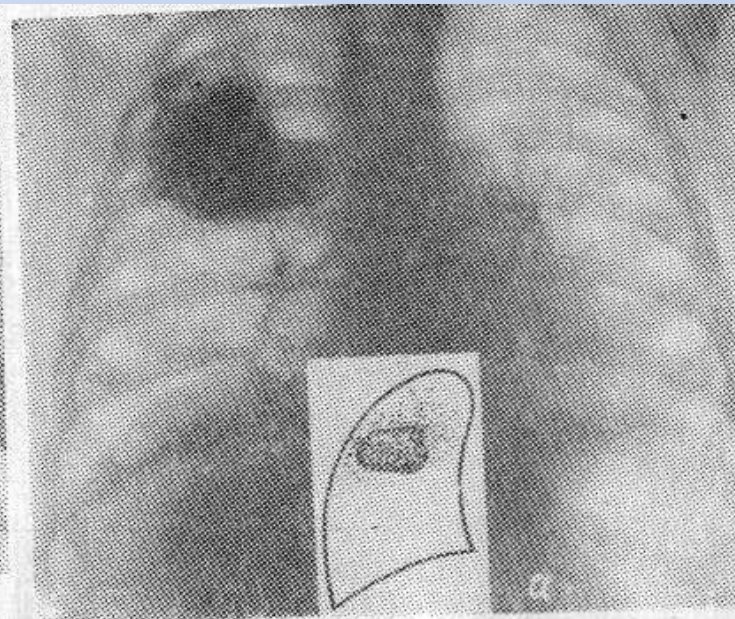
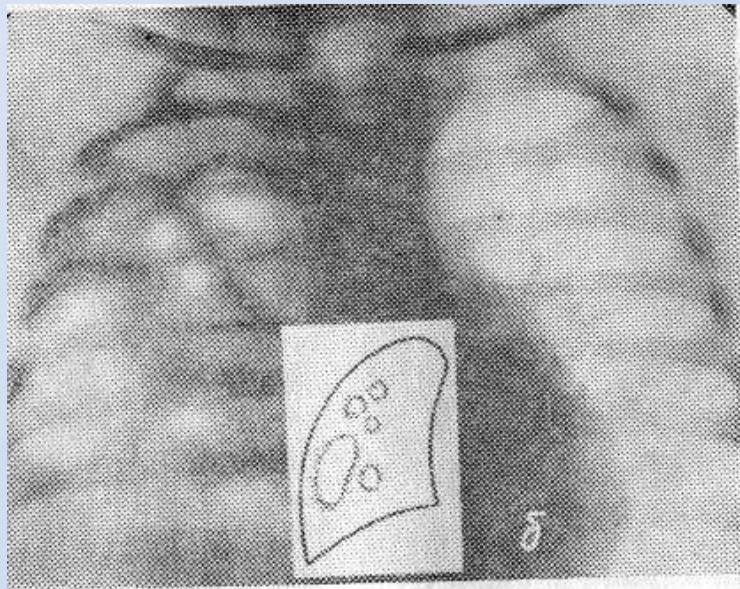
Операция сегментэктомия



Краевая резекция легкого

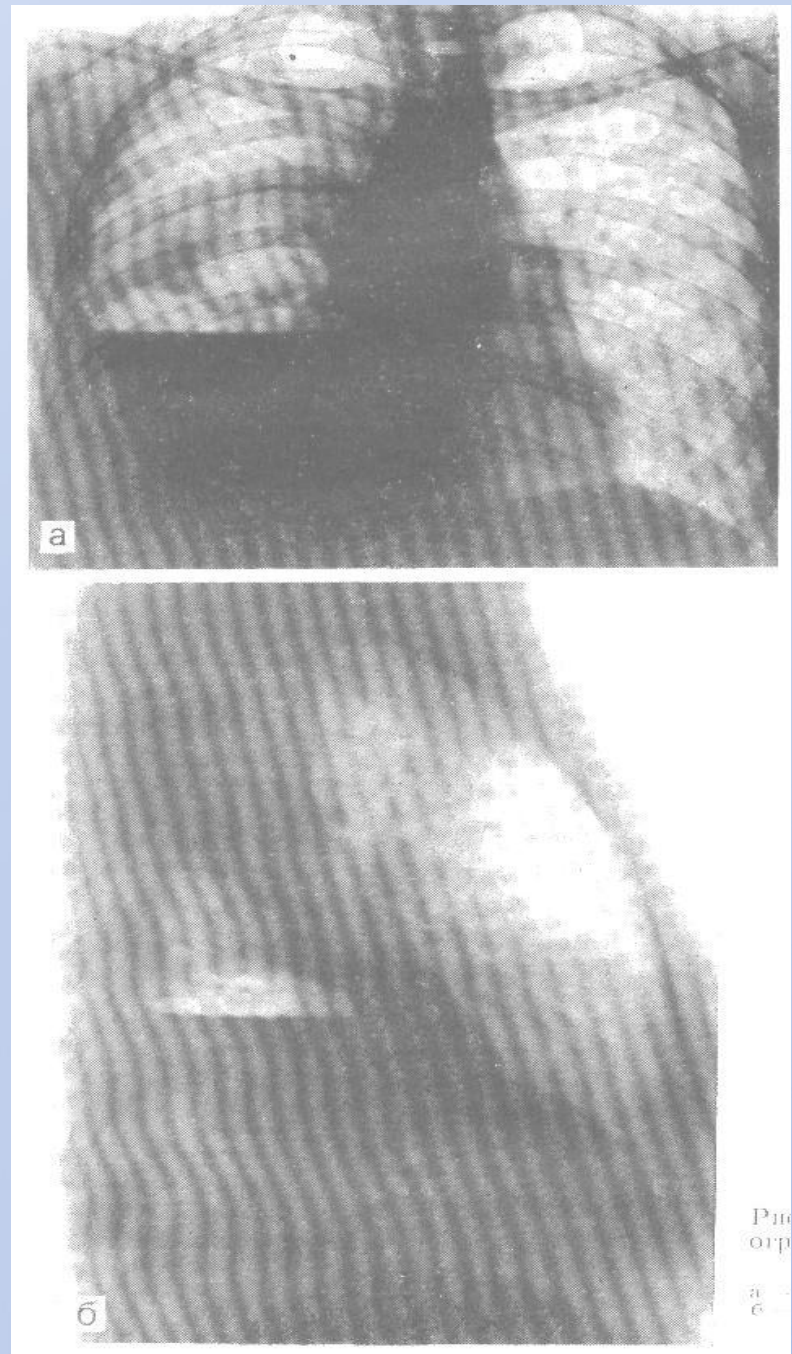


Деструктивная пневмония

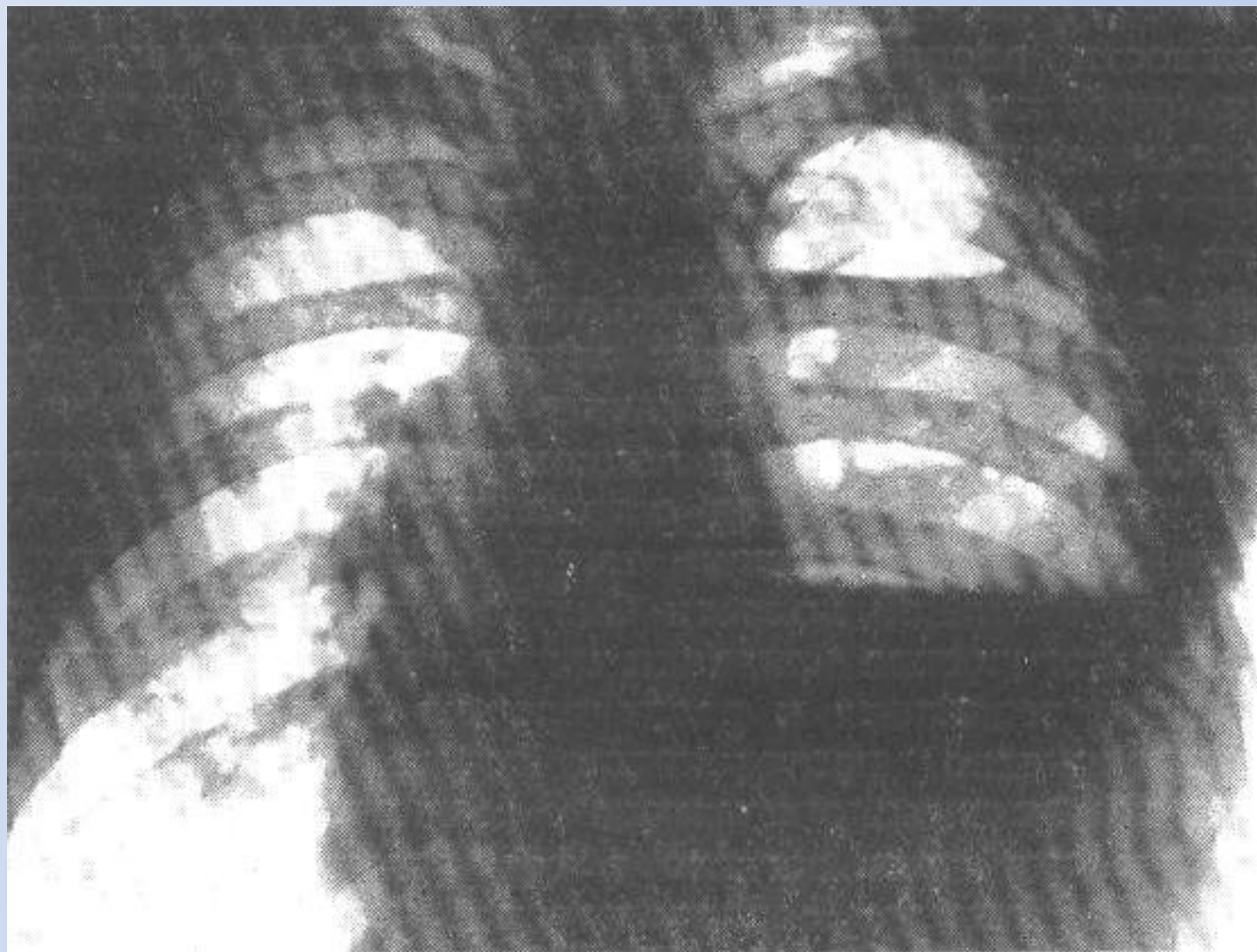


Пиопневмоторак

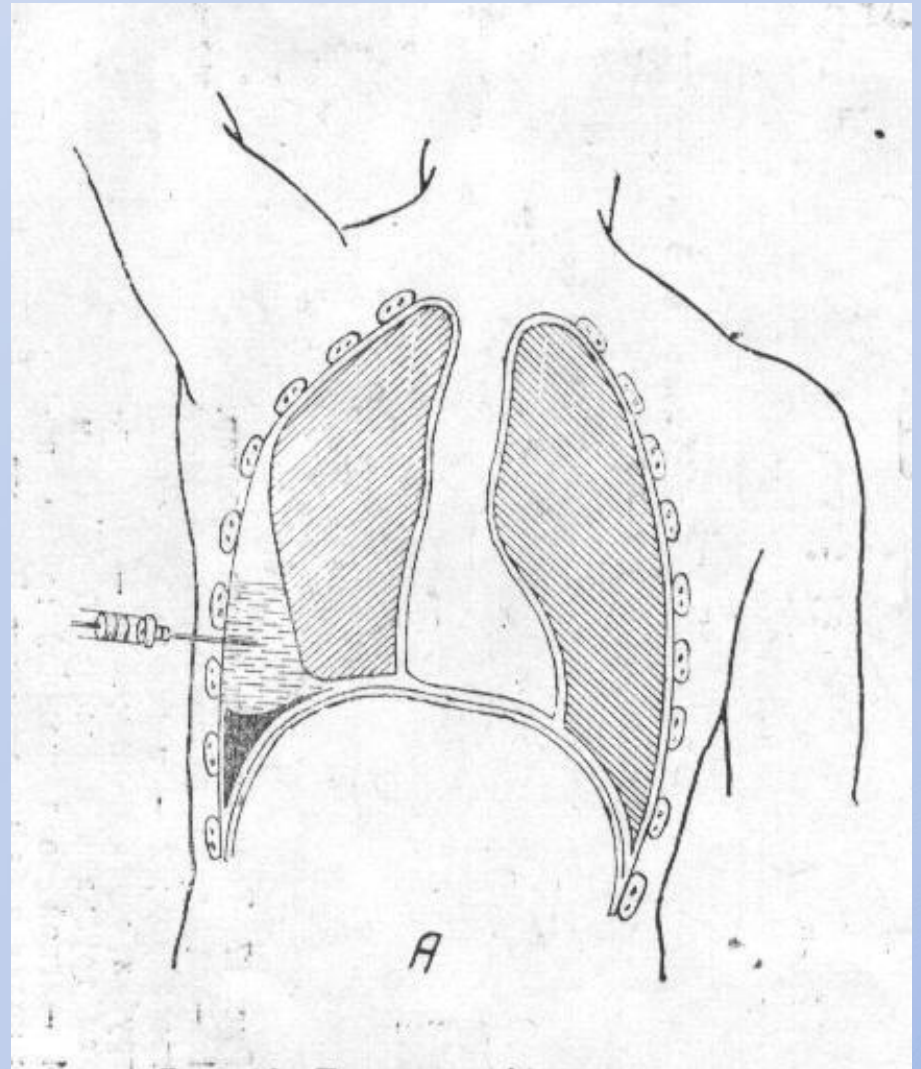
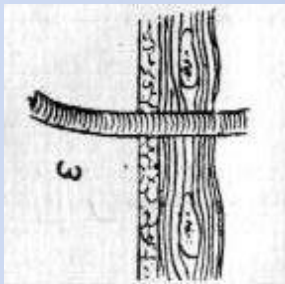
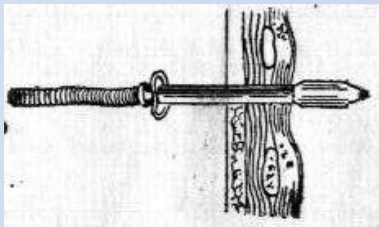
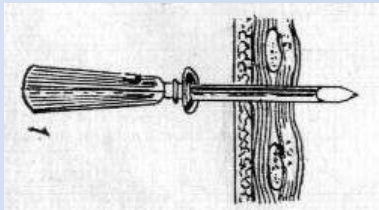
с



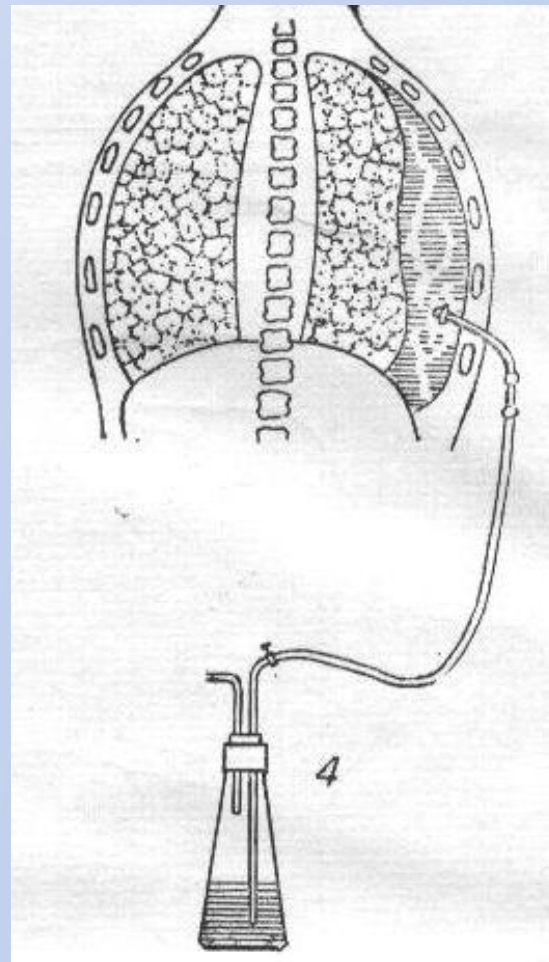
Многокамерный пиопневмоторакс



Плевральная пункция



Дренирование плевральной полости



Спасибо за внимание.

