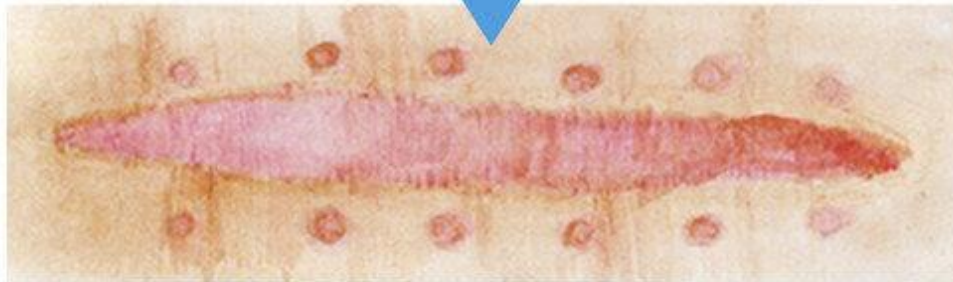
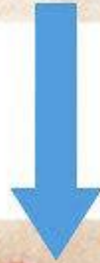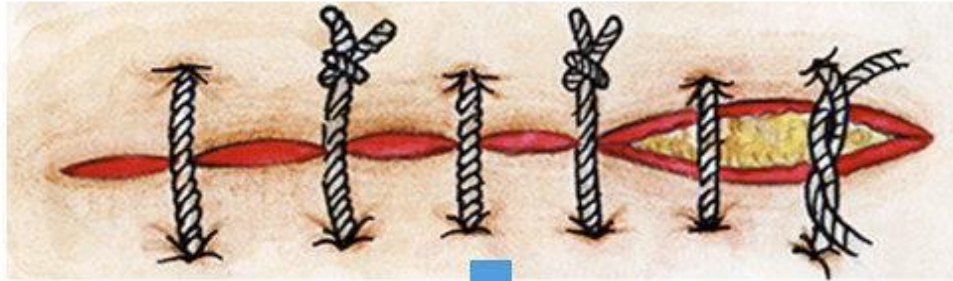
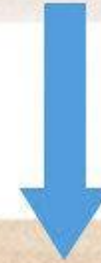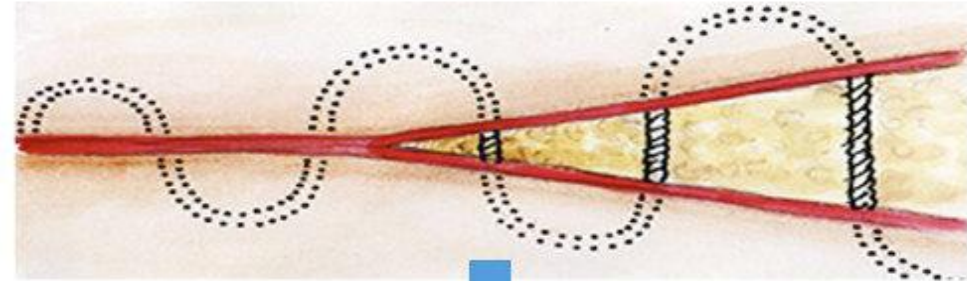


Косметические швы в хирургии. Виды и отличия от обычных кожных швов

обычный шов
(находится на коже)



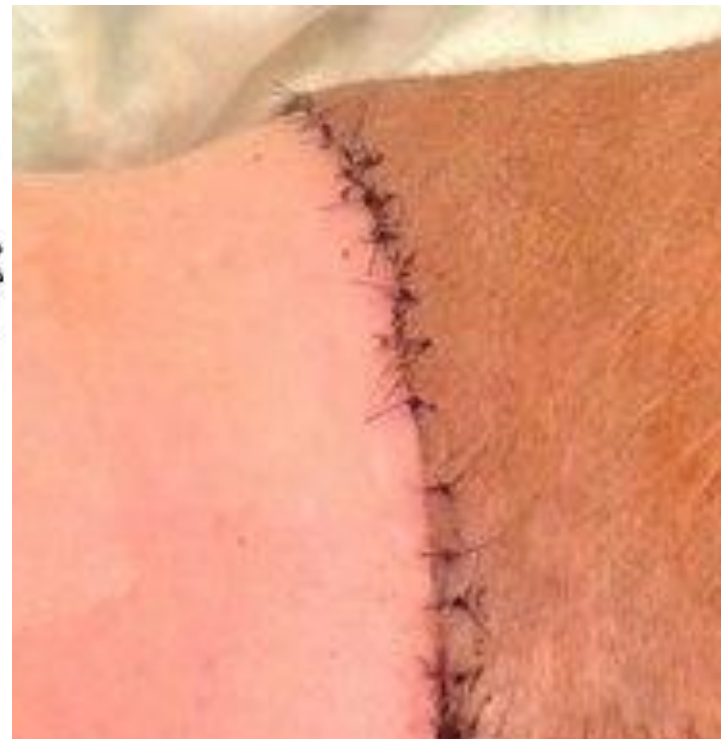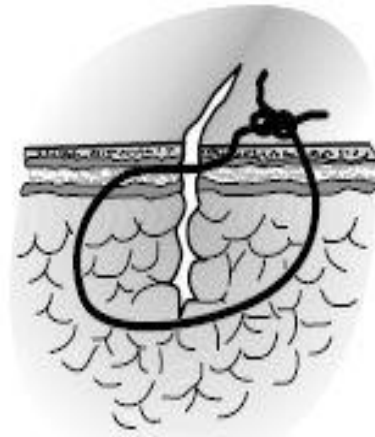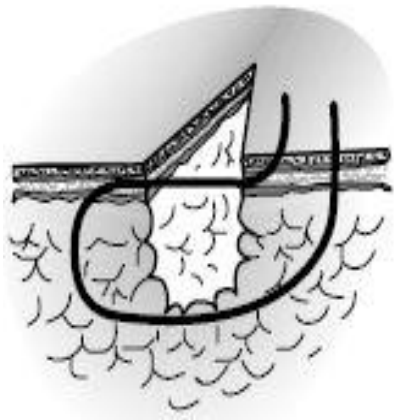косметический шов
(проходит под кожей)



- ▶ Наиболее часто косметические швы используют
- ▶ -при пластических и реконструктивных операциях , особенно на лице
- ▶ -При косметических операциях(установка имплантов в молочные железы, подтяжка живота и тд)
- ▶ -У молодых людей и девушек при условии , если вид раны позволяет
- ▶ -У женщин после кесарева сечения
- ▶ -У детей при некротичных врожденных дефектах
- ▶ -Задобренные хирурги)))

Шов Альговера.

- ▶ Для повышения эстетических свойств вертикального П-образного шва концы нити проводят через дерму и подкожную жировую клетчатку без выкола на поверхность с одной стороны.



Преимущества и недостатки шва Альговера.

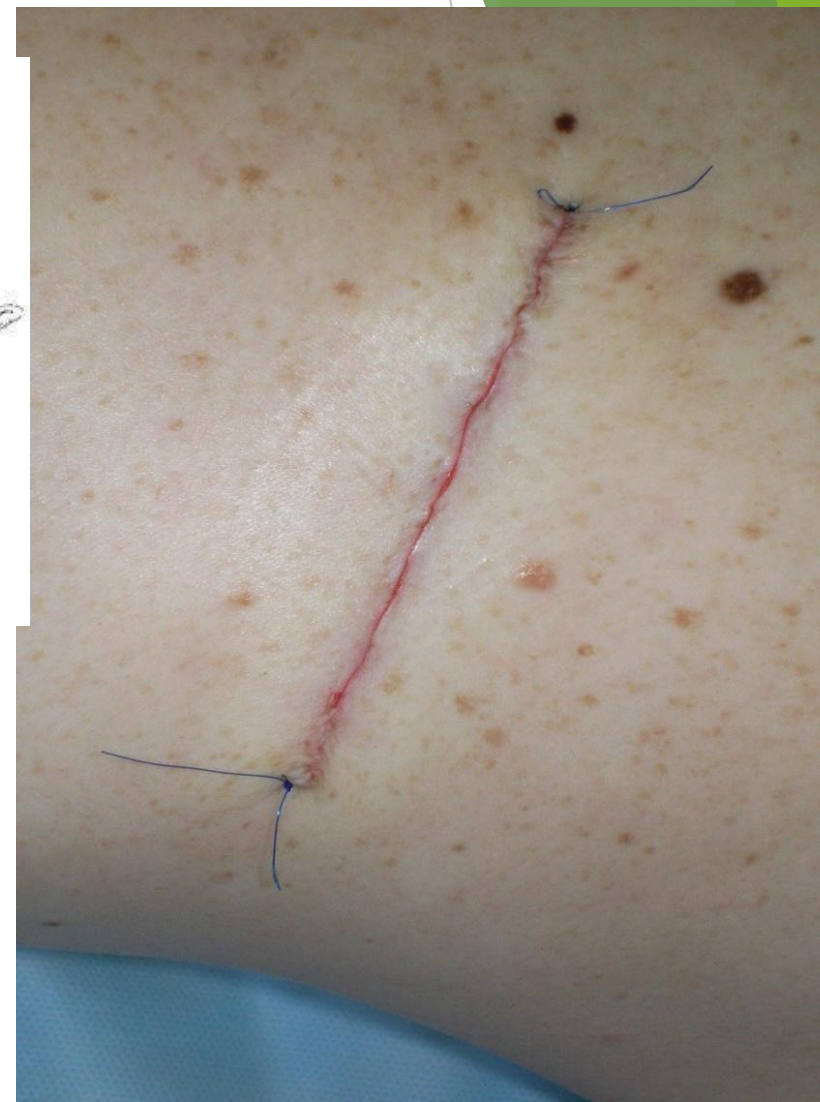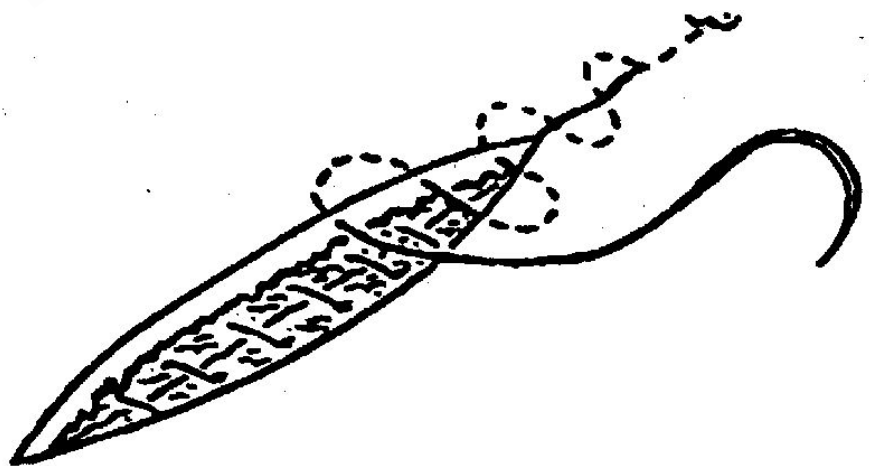
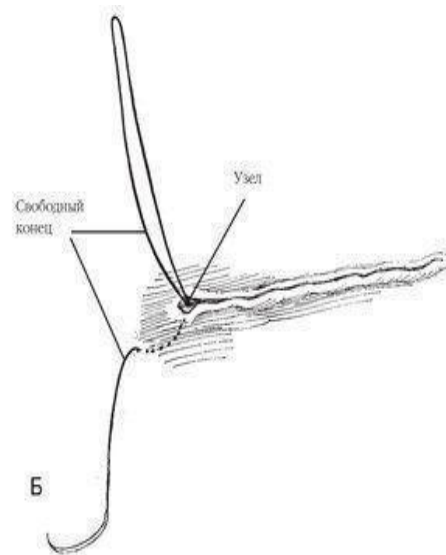
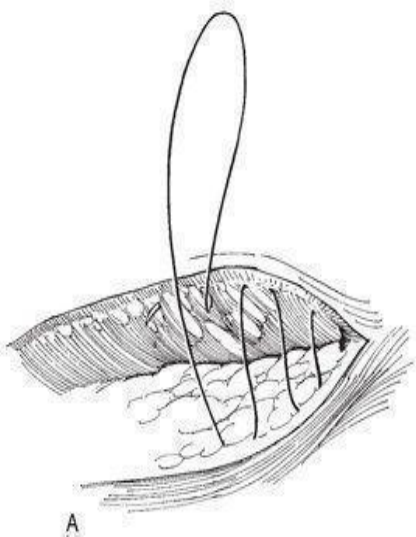
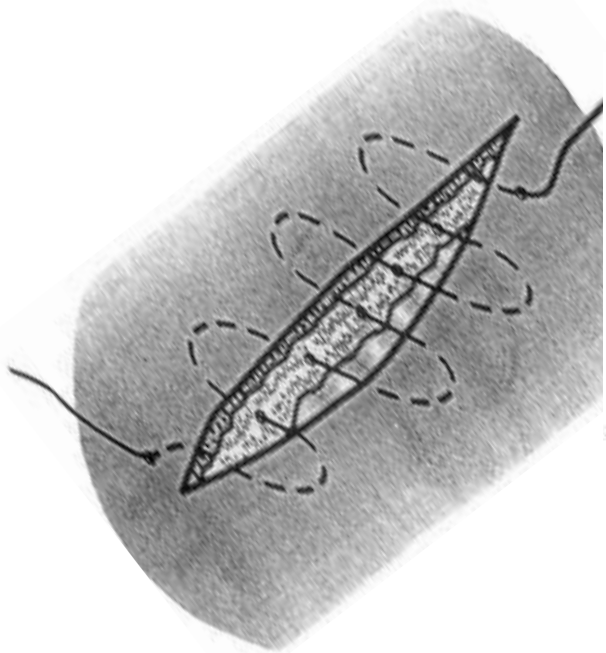
Преимущества:

- ▶ Превосходные адаптационные свойства
- ▶ Косметичен

Недостатки:

- ▶ Может прорезываться
- ▶ Длительность выполнения манипуляции
- ▶ Недостаточные гемостатические свойства

Схема шва по Холстеду.



Преимущества и недостатки шва по Холстеду.

Преимущества :

- ▶ Косметичен

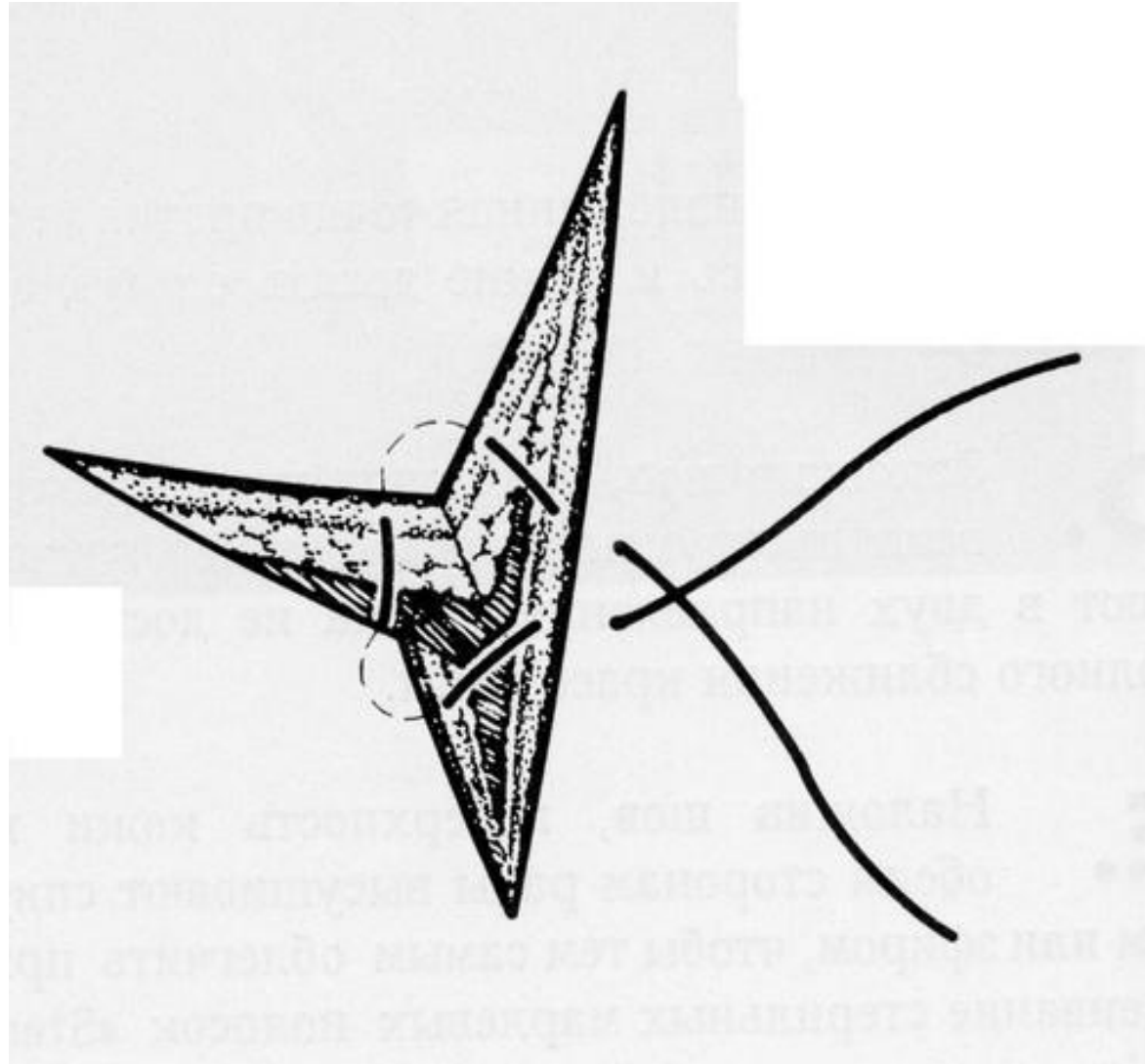
Недостатки:

- ▶ Недостаточный гемостатический эффект
- ▶ Риск инфицирования раны
- ▶ Невозможность применения на разноуровневых ранах
- ▶ Возможно гофрирование кожи
- ▶ Сложная техника исполнения

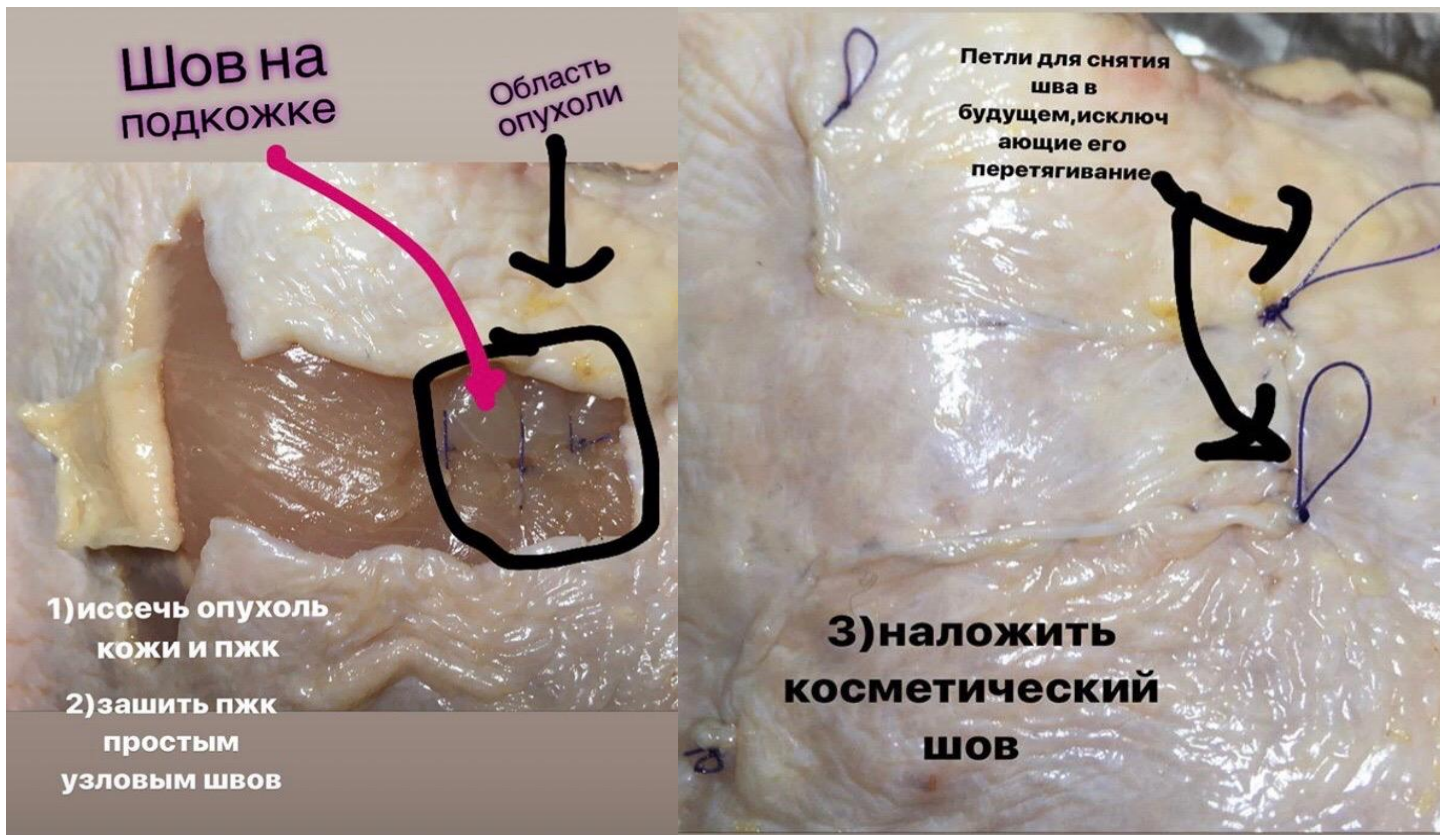
Угловой сопоставляющий шов.

- ▶ Кровоснабжение треугольных участков кожи, как правило, снижено. Поэтому их соединение обычным узловым швом может привести к некрозу тканей. В этих случаях без угрозы кровоснабжению остроугольных участков кожи можно накладывать только угловые сопоставляющие швы. Их основная особенность состоит в том, что на угловом участке шовная нить проходит параллельно поверхности кожи. В зависимости от формы раны используют различные варианты углового шва

Схема проведения лигатуры при наложении узлового углового шва.



«домашнее задание»



- ▶ Выполнить пластику квадратного дефекта при помощи техники скользящего лоскута и наложения внутрикожного шва.