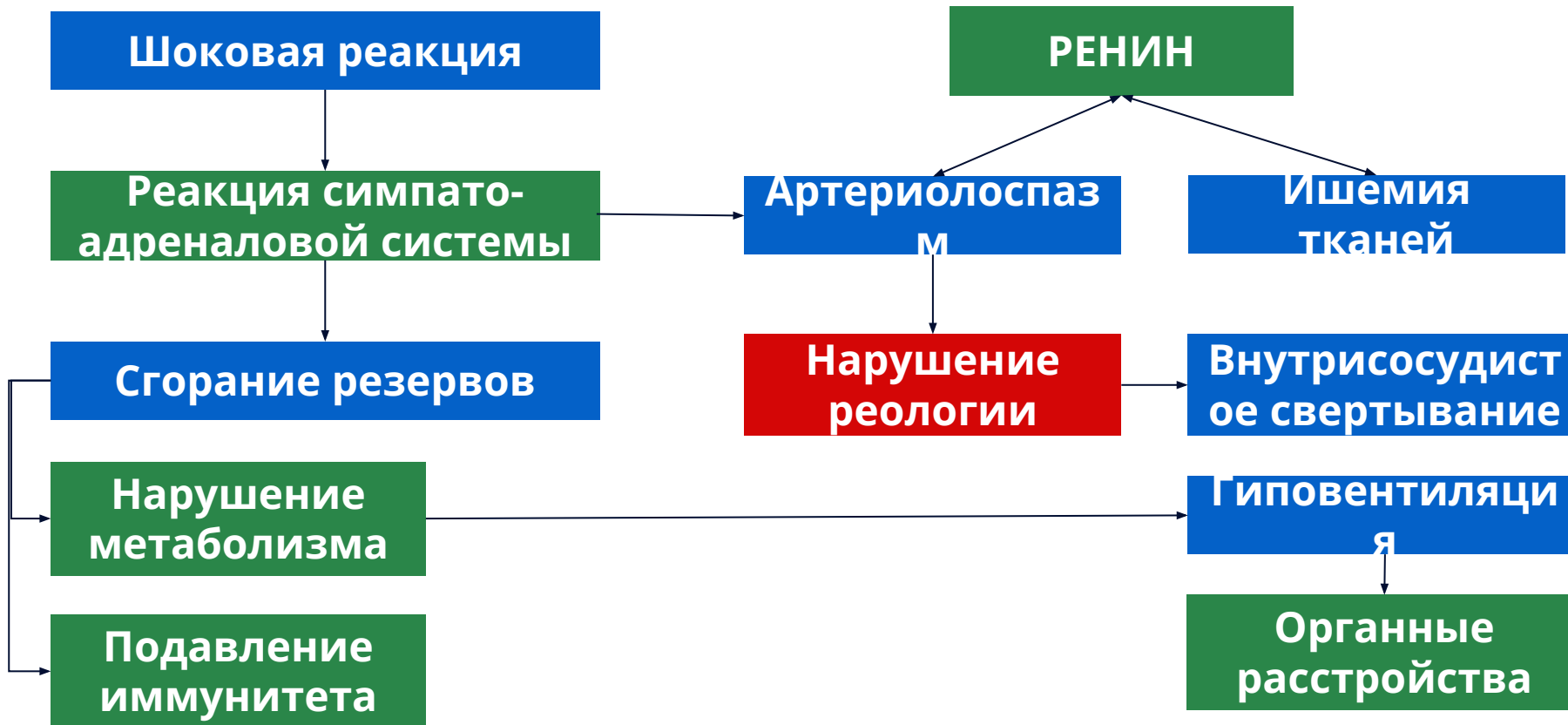


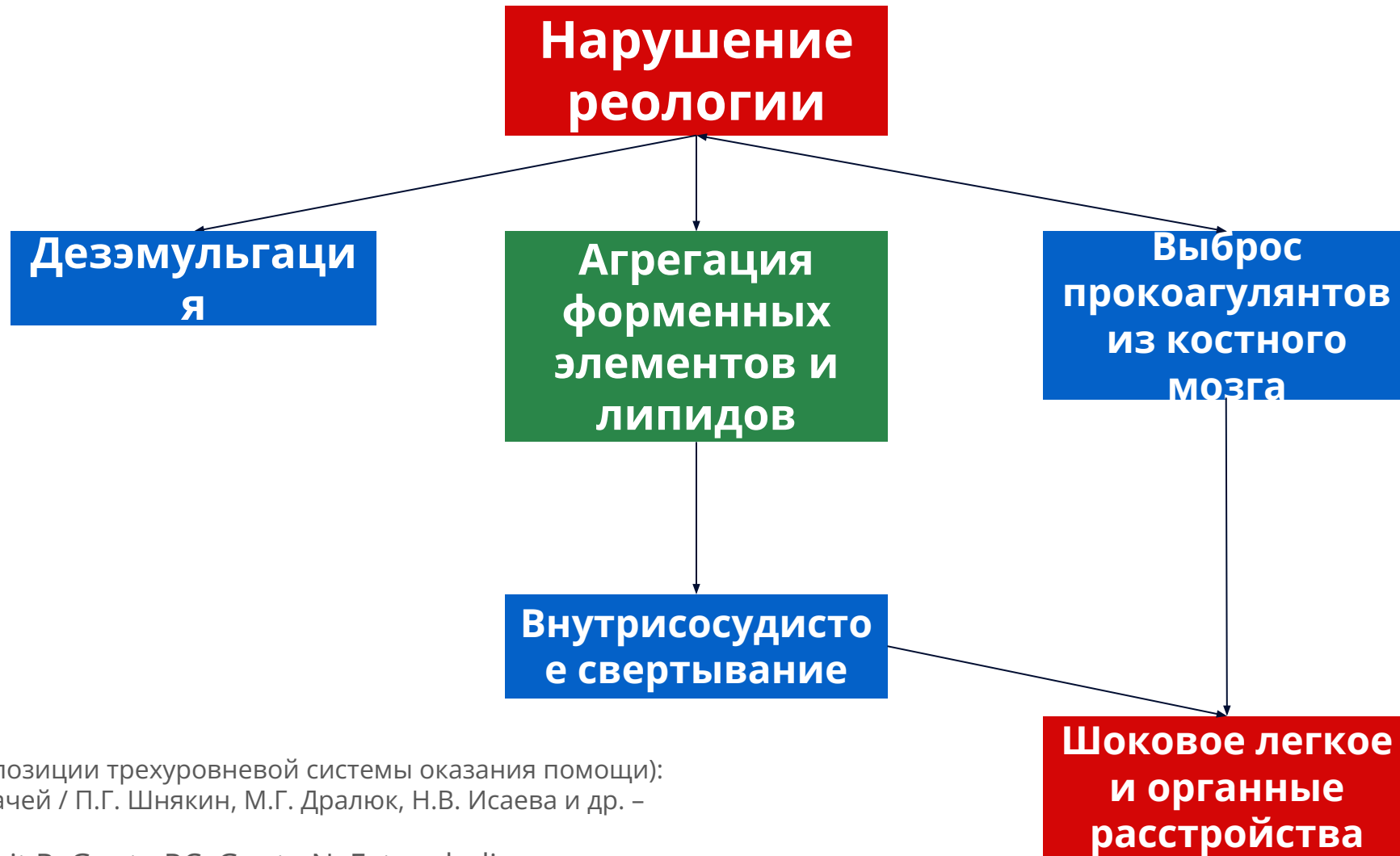
Жировая эмболия при переломах трубчатых костей

Студентка: Меленчук И.А.
609 группы ФИУ

Этиопатогенез



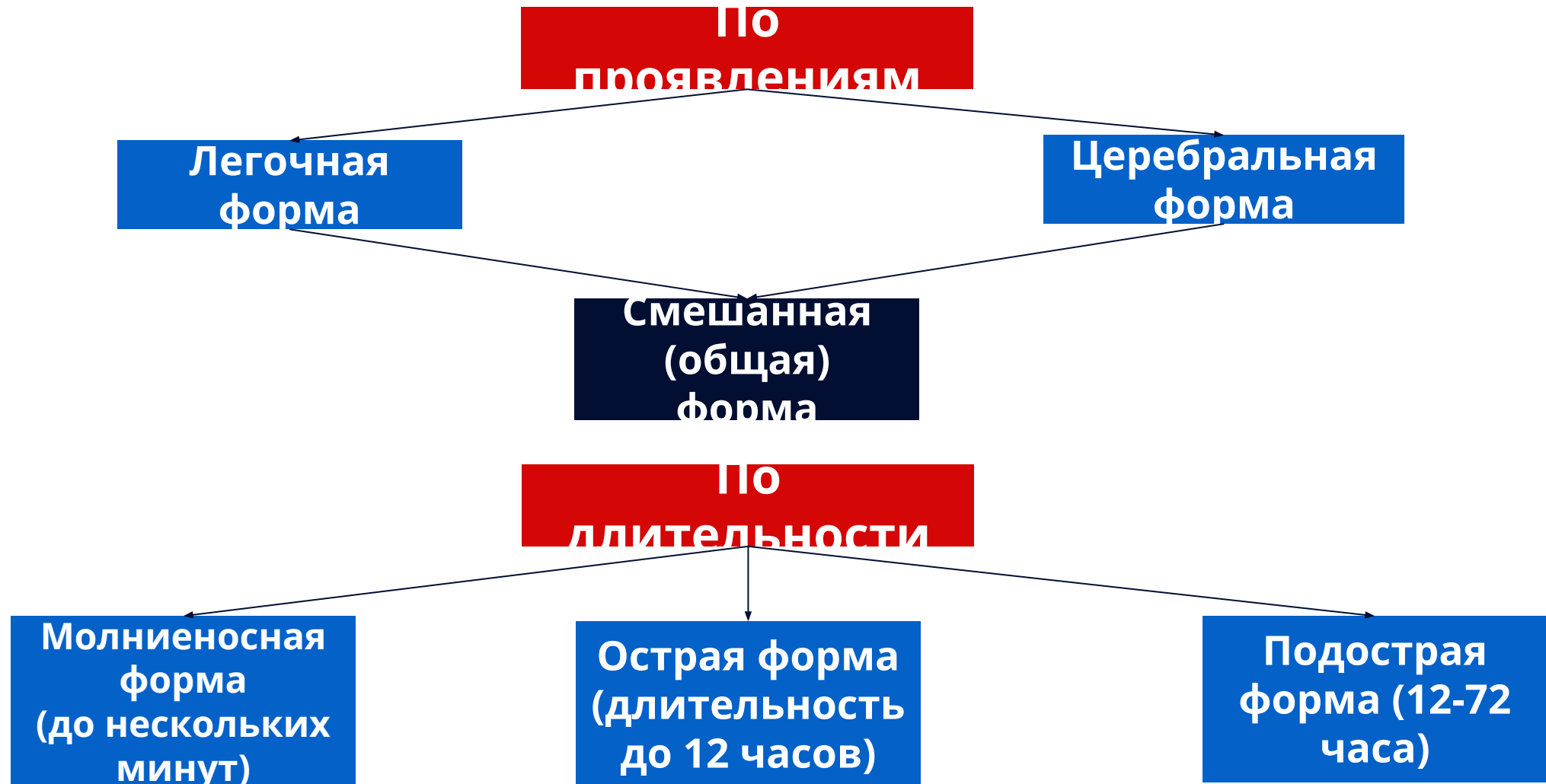
Этиопатогенез



Нейротравматология (с позиции трехуровневой системы оказания помощи): учебное пособие для врачей / П.Г. Шнякин, М.Г. Дралюк, Н.В. Исаева и др. – Красноярск: Версо, 2016.

George J, George R, Dixit R, Gupta RC, Gupta N. Fat embolism syndrome. Lung India. 2013;30:47-53.

Клиническая картина



Клиническая картина легочной

формы



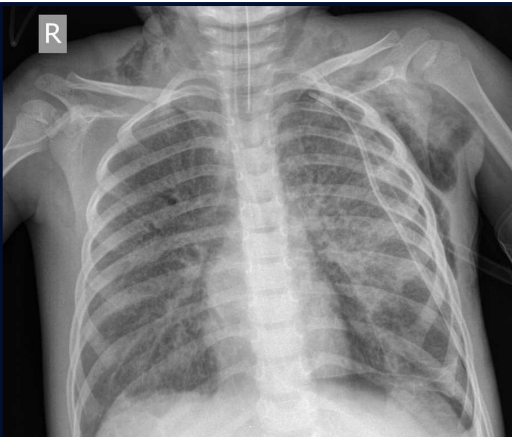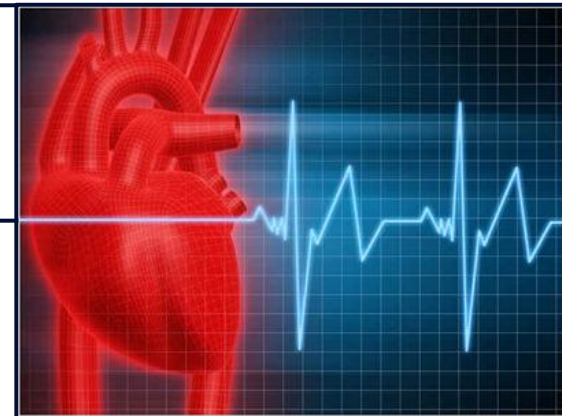Частый «поверхностный» кашель
сопровождающийся
выделением мокроты

слизистого или слизисто-
геморрагического характера

Тахикардия

сопровождающаяся

высоким

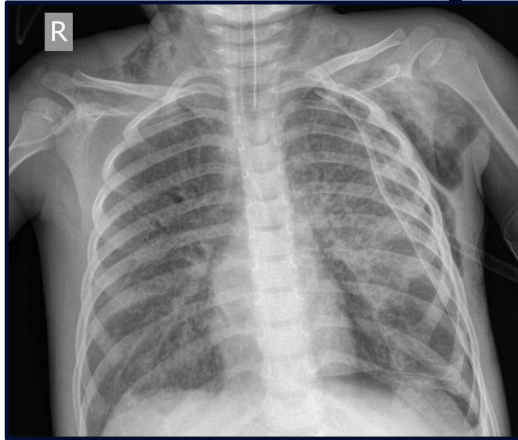


Рентгенологическая картина **субфебрилитетом**

шокового легкого с
характерными
мелкопятнистыми
высыпаниями, особенно в
задненижних отделах
легких

Клиническая картина церебральной и

общей формы

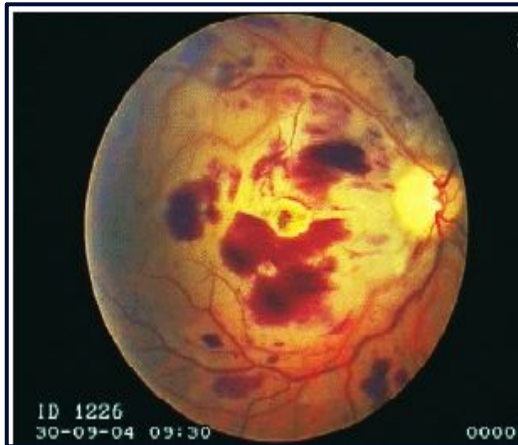


Инфильтрация легких и субфебрилитет

являются частыми признаками

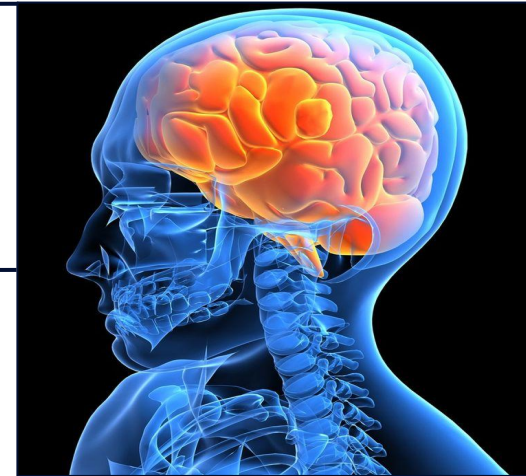церебральной и общей формы

Неврологическая симптоматика
появляется в 100% случаев при
церебральной форме и 76% - при
общей форме

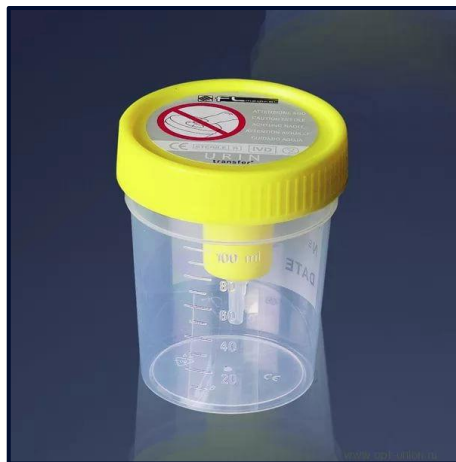


Пятна Пурчера при офтальмоскопии

являются характерным признаком
жировой эмболии

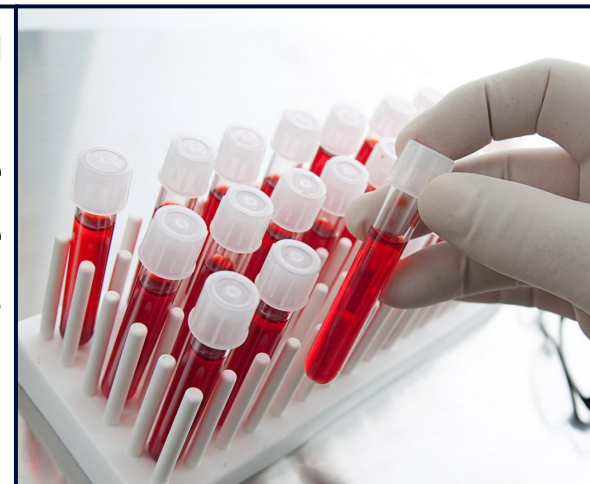

Клиническая картина церебральной и общей формы



Жир в моче
появляется на 2-3 сутки
от начала заболевания

В анализе крови
характерным является
раннее снижение
тромбоцитов, повышение
сывороточной липазы на 2-3
сутки



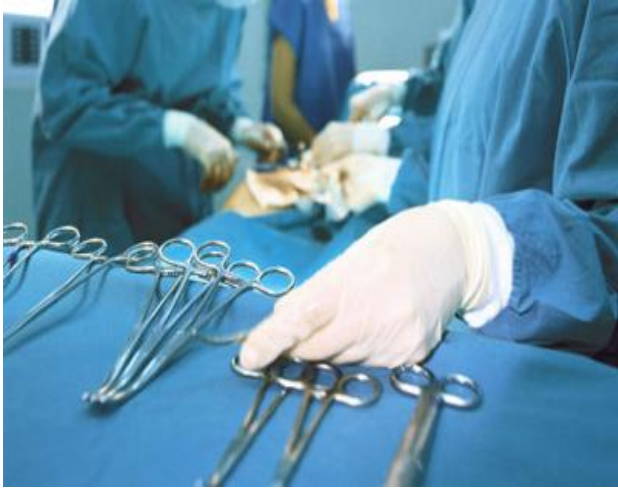Диагностическая шкала

Сепсиса

1. петехиальная сыпь — 5;
2. диффузная инфильтрация легких при рентгенологическом исследовании — 4;
3. гипоксемия — 3;
4. лихорадка ($>38^{\circ}\text{C}$) — 1;
5. тахикардия (>120 в минуту) — 1;
6. тахипноэ (>30 в минуту) — 1;
7. нарушения сознания — 1.

Для установления диагноза необходимо количество баллов более 5.

Лечение и профилактика



Хирургическое лечение

Раннее оперативное вмешательство (чрескостный спицевой остеосинтез спицестержневыми аппаратами) является важнейшим аспектом профилактики и лечения ЖЭ.

Медикаментозное лечение

Антигипоксанты (ГОМК), опиаты и барбитураты являются группами выбора для адекватного воздействия на патогенез. Обменный плазмаферез является



БЛАГОДАРЮ ЗА ВНИМАНИЕ!

