

# Костная система

Грудина

Грудная  
клетка

Тазовая  
кость

Бедренная  
кость

Голень:

большеберцовая  
кость

малоберцовая  
кость

Кости  
стопы

Череп

Позвоночный  
столб

Лопатка

Плечевая  
кость

Предплечье

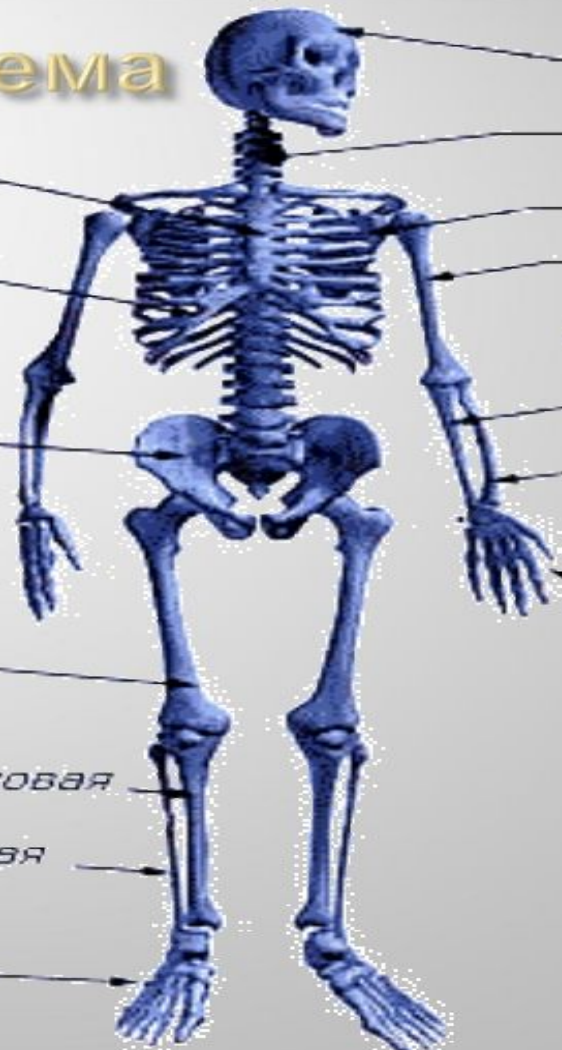локтевая  
кость

лучевая  
кость

Кости  
кисти

Кости  
верхней  
конечности

Кости  
нижней  
конечности



# Типы костей

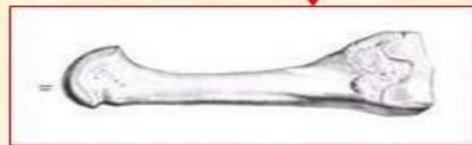
Трубчатые кости

длинные

короткие

плечевая

плюсневая

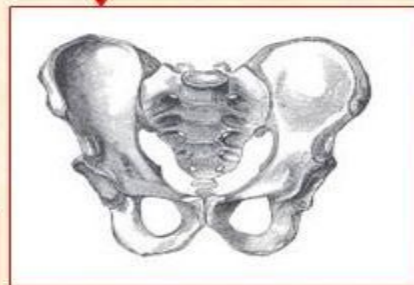
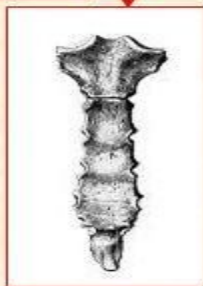
Широкие (плоские) кости

теменная

кости таза

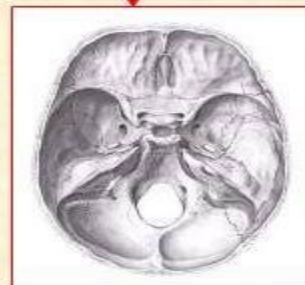
грудина



Смешанные кости

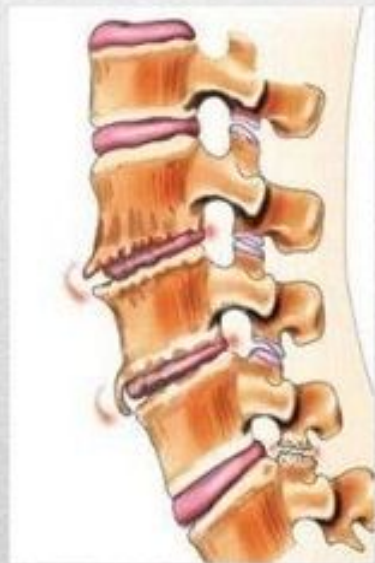
позвонки

основания черепа

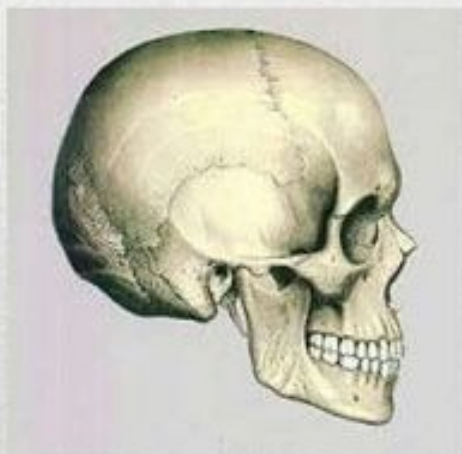


# Типы соединения костей

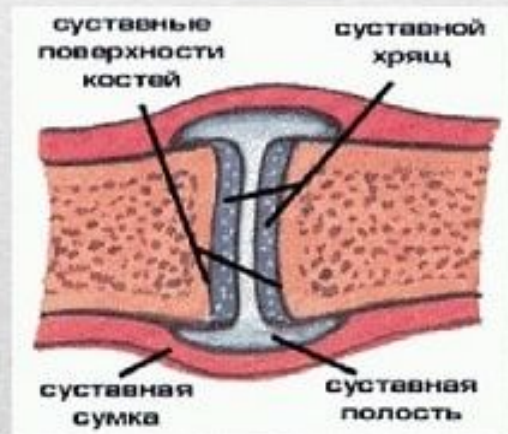
**Полуподвижное**  
(Между костями упругая хрящевая прокладка)



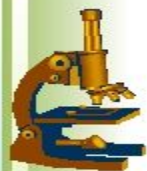**Неподвижное**  
(В местах срастания костей образуются швы)



**Подвижное**  
(Наличие полости между сочленяющимися костями)







# Неподвижное соединение

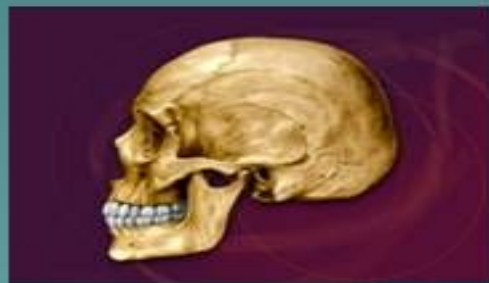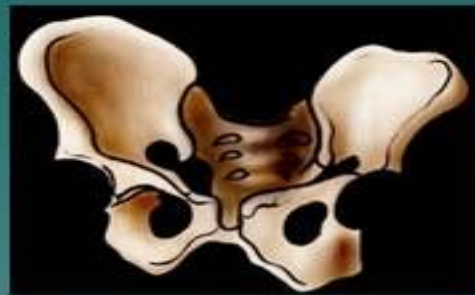*В неподвижных кости не могут смещаться по отношению друг к другу. Примером таких соединений служат швы, скрепляющие кости черепа. Зубчатые края черепных костей, напоминающие зубья пилы, входят друг в друга, образуя прочный замок.*

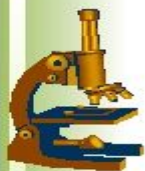

швы

# Непрерывное соединение костей скелета

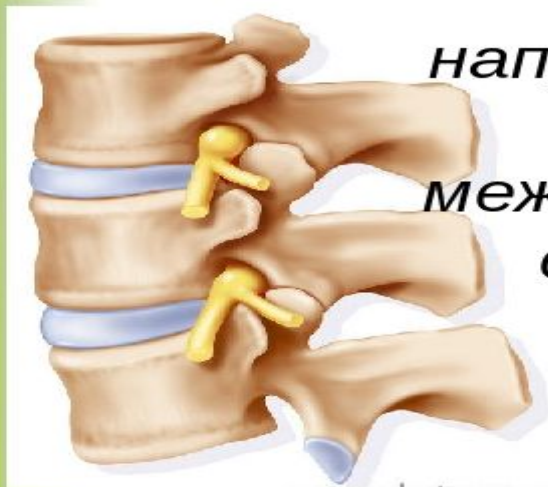- ◆ Срастание костей (например, срастание тазовых костей в единую кость)
- ◆ Швы – многочисленные выступы одной кости входят в углубления другой (например, соединение костей черепа)



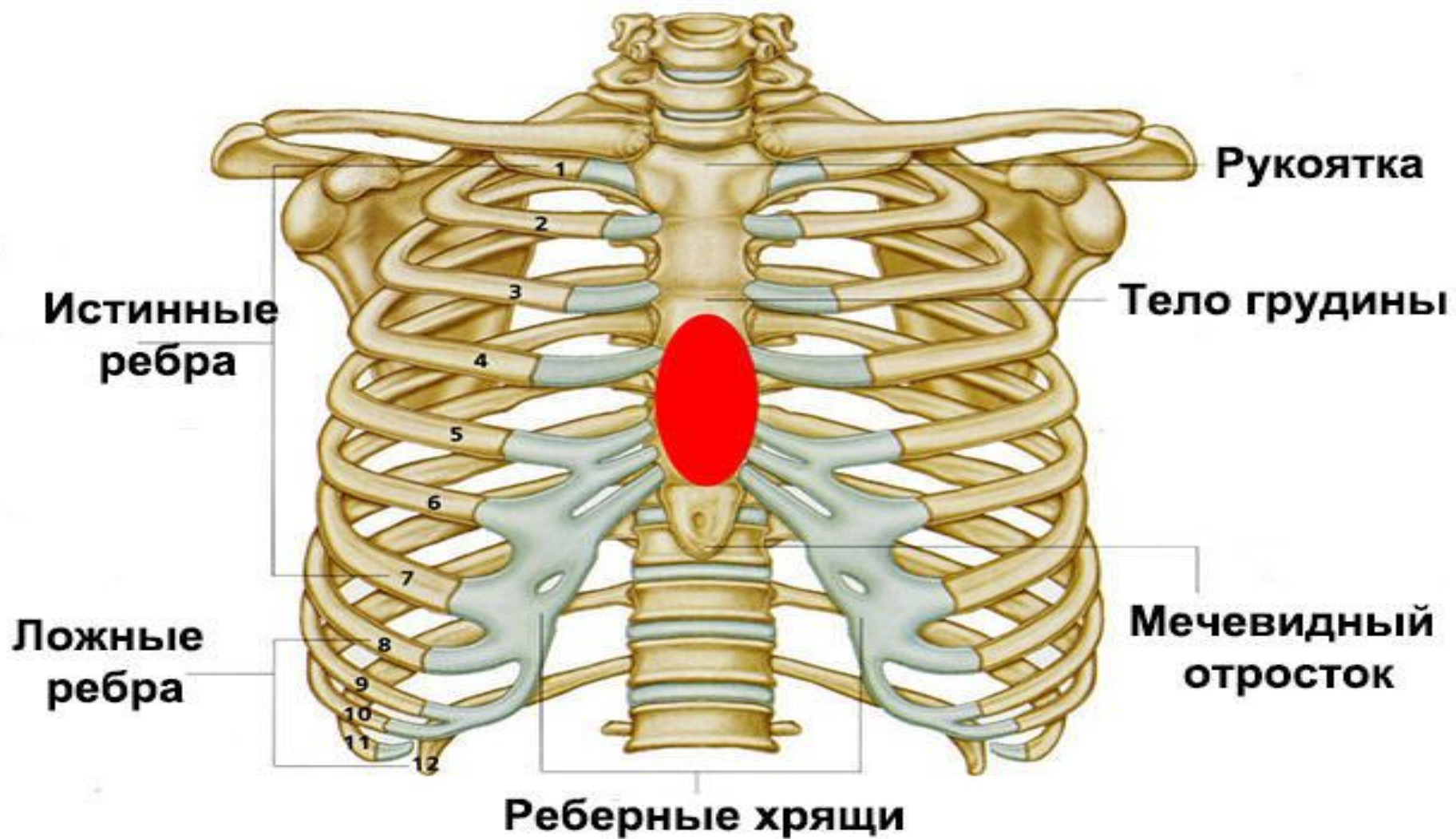


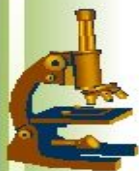# Полу-подвижное соединение

*В малоподвижных суставах между соседними костями возможно лишь небольшое смещение. Так, например, соединены между собой позвонки. Их разделяют межпозвонковые хрящи, или диски, обеспечивающие некоторое смещение. Все вместе они придают позвоночнику удивительную гибкость, позволяющую наклоняться вперед, назад и в стороны.*









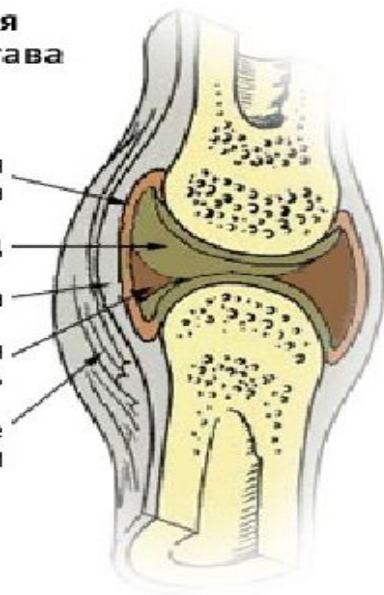
# Подвижное соединение (сустав)

**В суставе сочленяются две кости.**

**На одной имеется суставная впадина. В нее входит головка другой кости. Впадина и головка покрыты слоем хряща. Кости, образующие сустав, соединяются очень прочной связкой. Сустав покрывает суставная сумка, заполненная суставной жидкостью.**

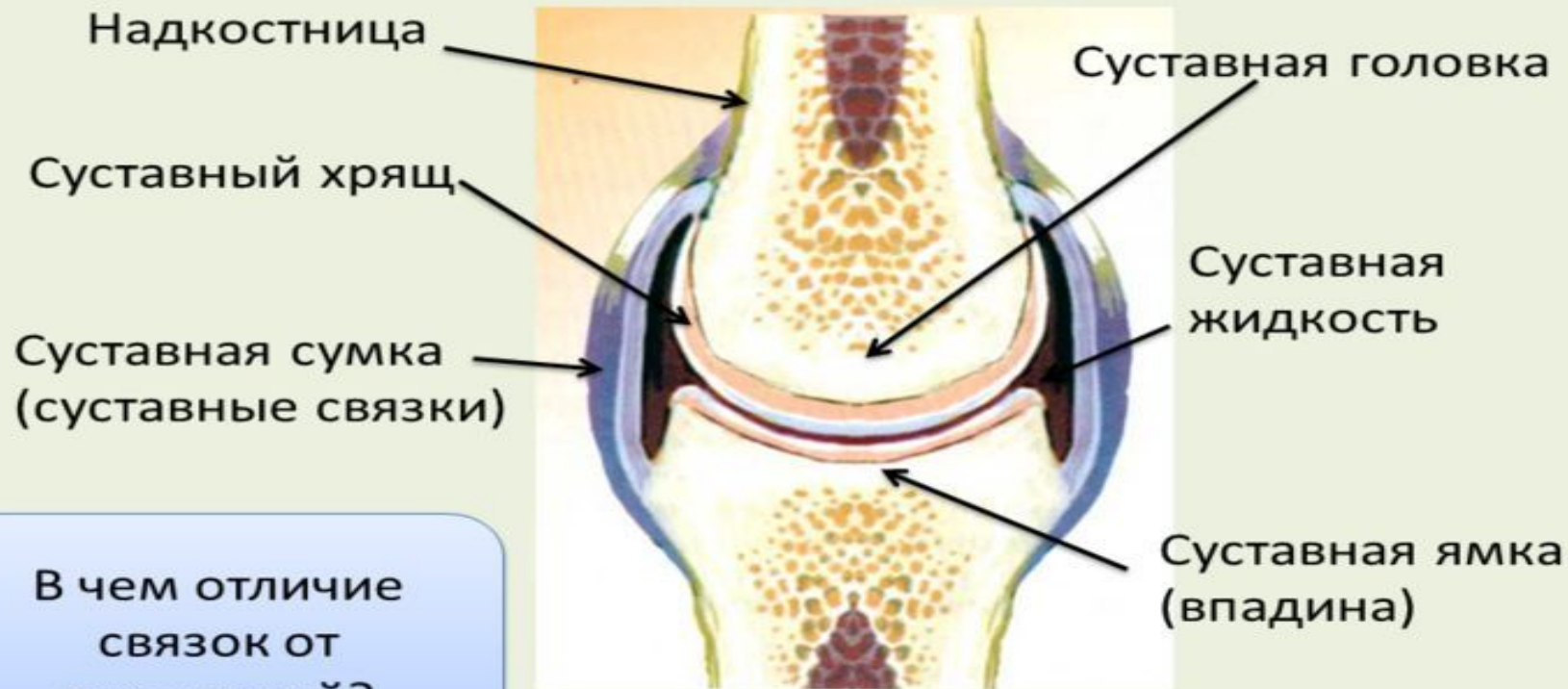
Схема строения  
коленного сустава

- Синовиальная оболочка
- Суставной хрящ
- Суставная сумка
- Синовиальная жидкость
- Околосуставные ткани





# Строение сустава



В чем отличие  
связок от  
сухожилий?



