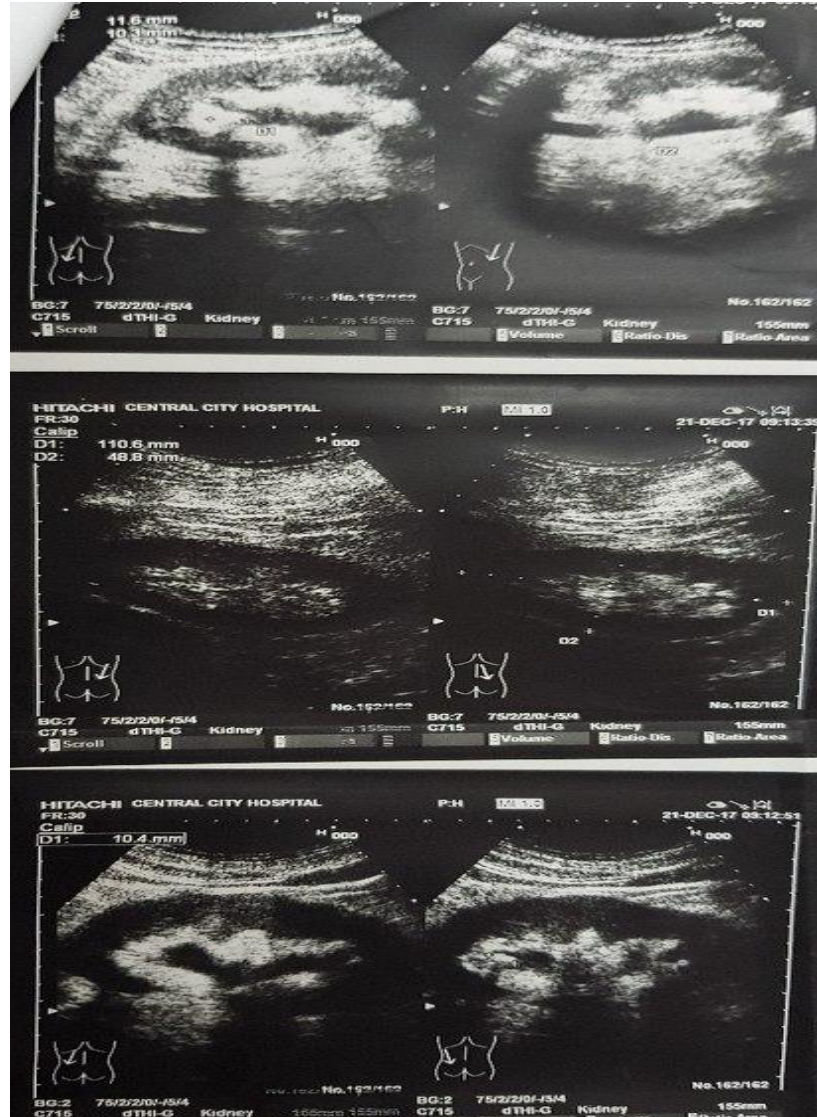


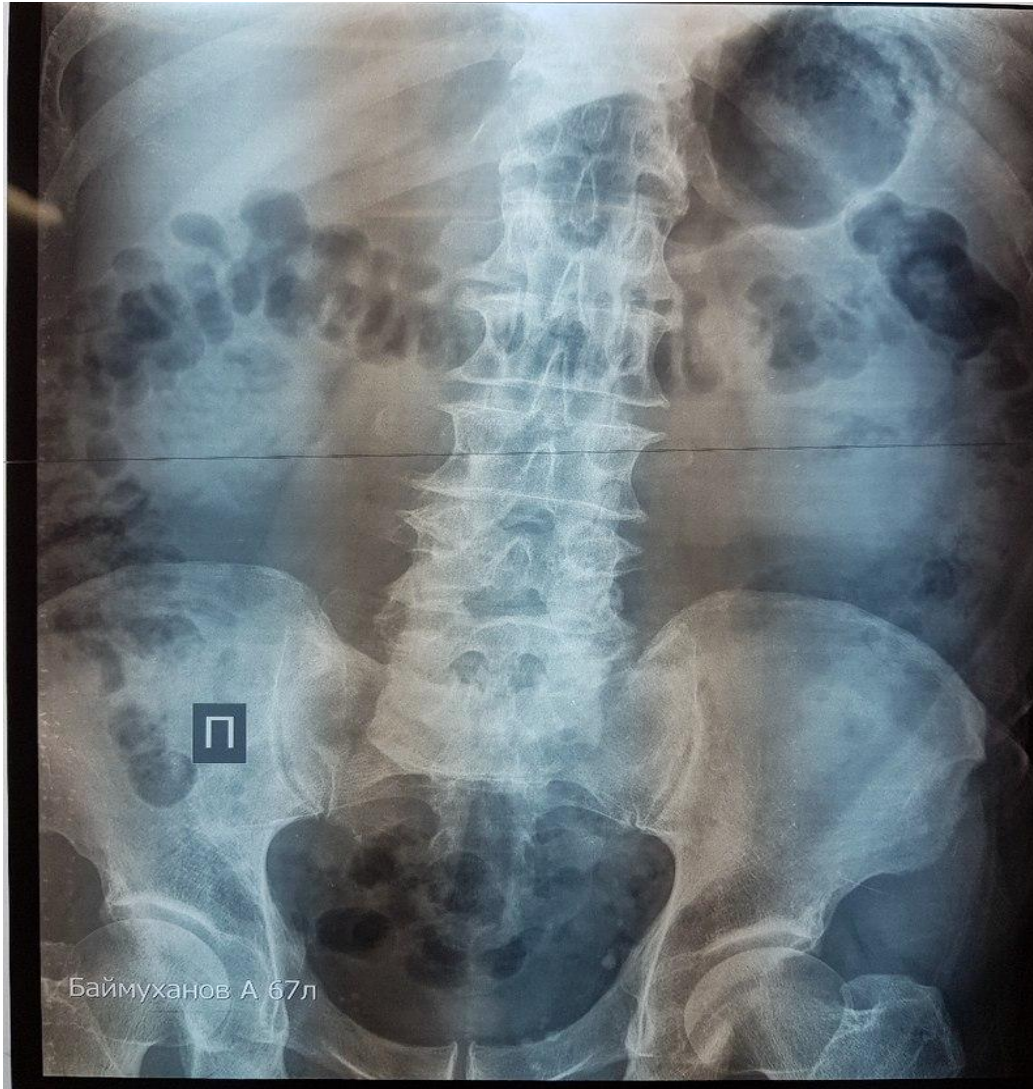- **Жалобы при поступлении:** на боли в поясничной области слева приступообразного характера.
- **Anamnesis morbi:** Считает себя больным в течении 1 года. Обследован по м/ж по УЗИ выявили МКБ. Камень левой почки. Принимал консервативное лечение с временным эффектом.
- 07.06.17г. Операция: Уретеролитотрипсия с экстракцией н/з левого мочеточника. Установка стент-катетера слева. Оператор: проф. Малих М.А.
- Направлен на повторную госпитализацию в НЦ урологии дальнейшего обследования и лечения в НЦ урологии.
- **Anamnesis vitae:** Рос и развивался соответственно возрасту. ТБС, вирусный гепатит, кож-вен заболевания отрицает. На диспансерном учете не состоит. Гемотрансфузий не было, заграничные поездки последние 6 месяцев не было.
- **Аллергии** (со слов пациентки) – Пенициллин, Йод.

- **Лабораторные методы обследования:**
- **ОАК** (25.12.17г): Нв-142 г/л, эрит- $4,33 \cdot 10^6$ /г. ЦП-0,9. Лейк- $7,6 \cdot 10^9$ /л. Тромб-269. СОЭ-10 мм/ч; мон-12,2. сегментояд.-61,3. лимф-26,5%.
- **ОАМ** (25.12.17г): цв- сол/ж, отн. пл-1020, белок-0,3. лейк-5-6 в п/з. эр-8-10 в п/з.
- **Б/х крови** (25.12.17г): Общий белок-62,8г/л, мочевины-6,1 ммоль/л, креатинин-102ммоль/л, сахар-7,2 ммоль/л, АлаТ-52,3. АсаТ-33,4. Билирубин общий-5,2ммоль/л.
- **Коагулограмма** (25.12.17г.): АЧТВ 30,0 сек, ПТВ-12,7. Фибриноген А-3,9.. Мно-0,85.
- **Группа крови- в работе.**
- **Микрореакция №467 от 25.12.2017г.** отр.
- **Гепатит В, С №7856 (11.12.17г):** – отр.
- **Кровь на ВИЧ №7856 (11.12.17г):** – отр.

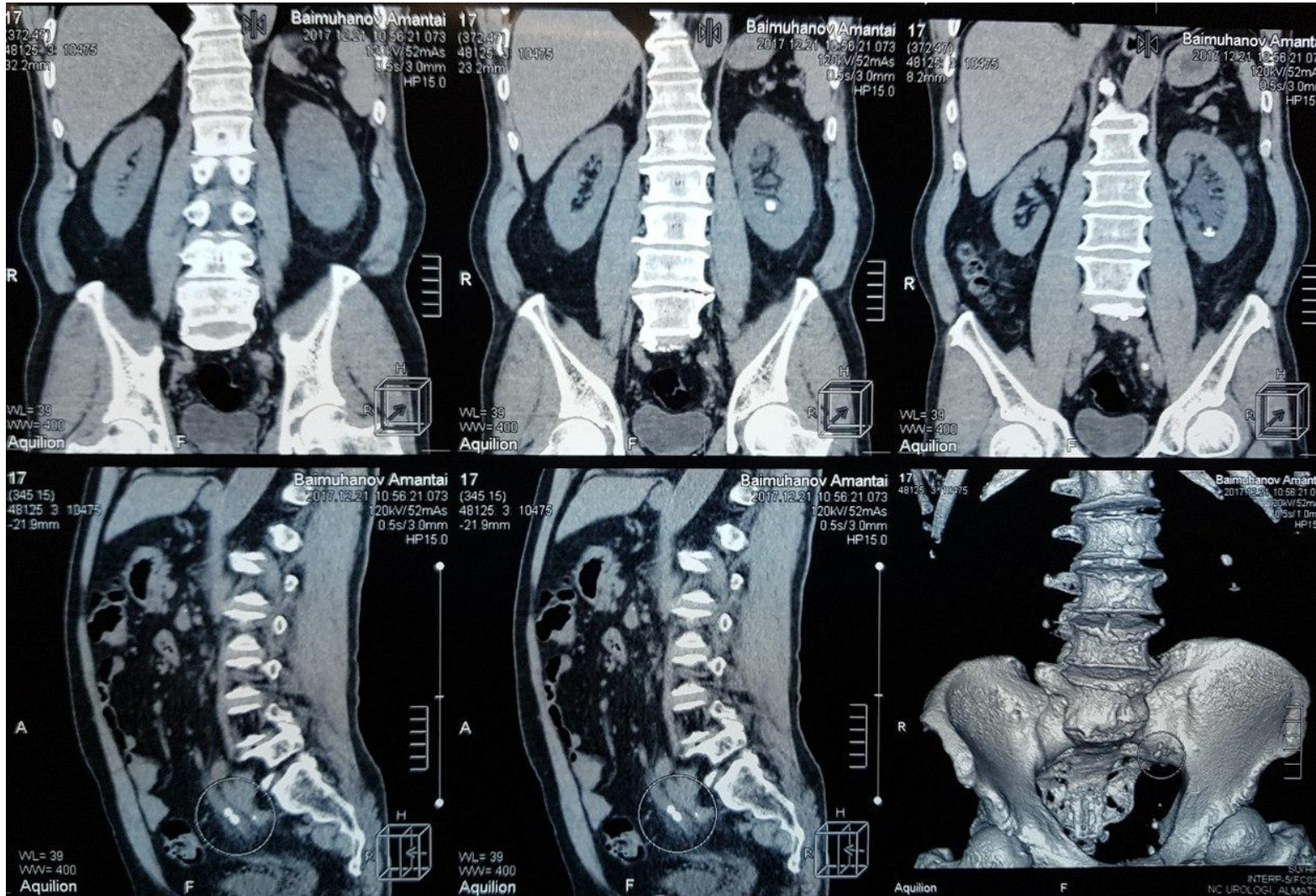
УЗИ почек (21.12.17):
Левая почка 11,2*4,9 см, паренхима уменьшена, ЧЛС 3,0см. Чашечки-0,9см, лоханка-4,5см. Верхняя и средняя треть мочеточника до 1,2см. В средней и нижней группах чашечек лоцируются эхоплотные образования 1,1см-0,8 см с акустическими тенями. **Правая почка** 11,4*4,6см. ЧЛС не расширена. Чашечки-0,4см, единичные кристаллы 0,2-0,3-0,4см.



Обзорная урография (25.12.17г): На обзорном снимке тени конкрементов в проекции н/3 левого мочеточника.

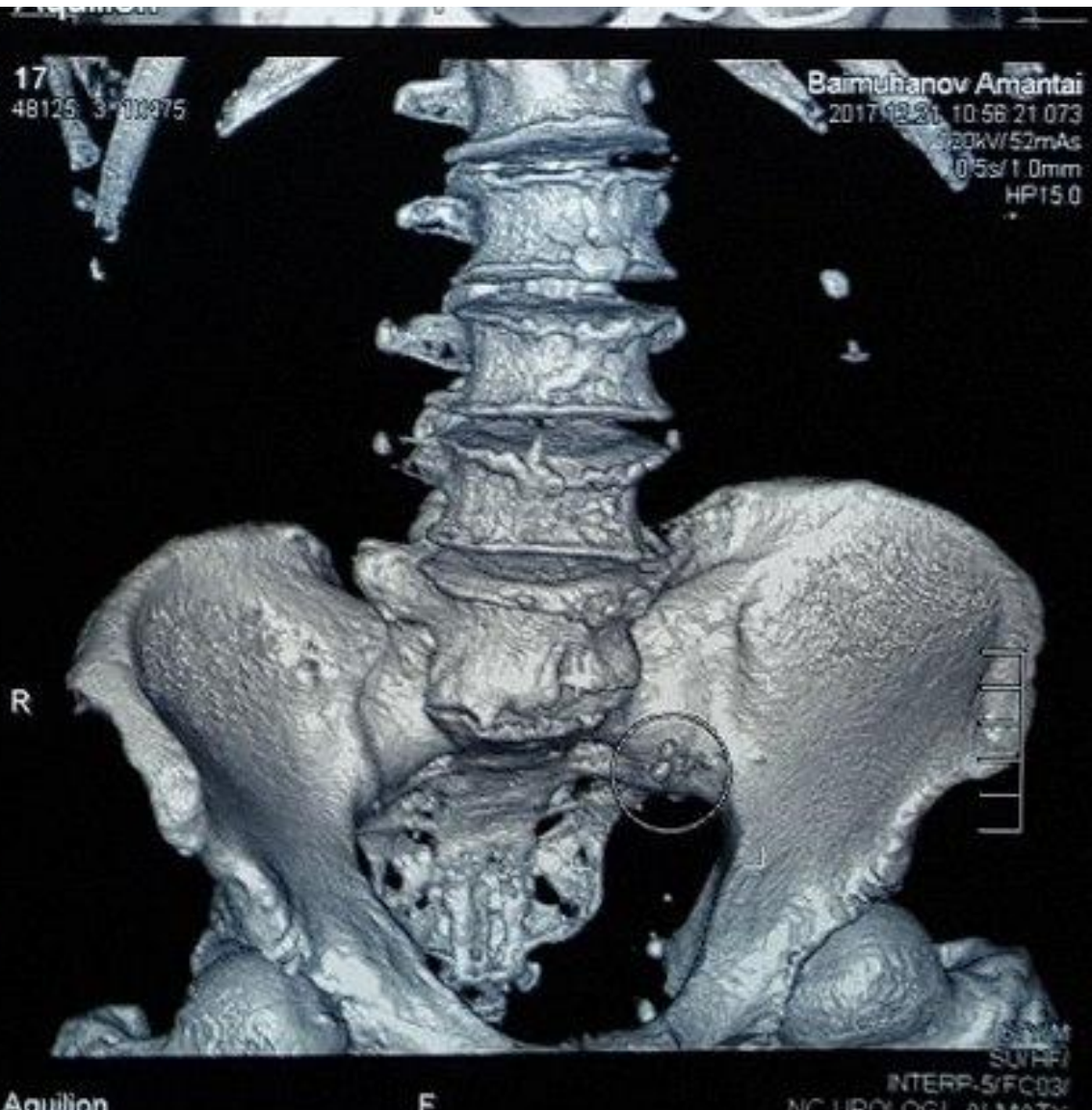


КТ почек 21/12/17: Правая почка размером 11,3*5,3см. Паренхима-1,8см. В чашечках микрокальцинаты. ЧЛС не расширена. Левая почка размером 11,4*6,2см. Паренхима до 1,5см. В нижней группе чашечек камни размером 0,8-0,7см плотностью до 600Ед. ЧЛС расширена. В н/3 левого мочеточника камни размером 0,7-0,5см плотностью до 680Ед.



17
48125 3 10075

Baimukanov Amantai
2017 08 21 10:58:21 073
120kV/52mAs
0.5s/1.0mm
HP15.0



Aquilion

F

INTER-S/FC03/
NCUR/OGL/ALMATY

- **Учитывая выше перечисленное выставлен клинический диагноз: МКБ. Камни левой почки. Камни н/3 левого мочеточника. Хронический калькулезный пиелонефрит в стадии ремиссии.**
-
- **История болезни обсуждена в отделении, планируется операция: Уретеролитотрипсия с экстракцией н/3 слева.**
- **Показания: 1. Болевой синдром 2. Наличие камней н/3 слева. 3. Частые атаки пиелонефрита**