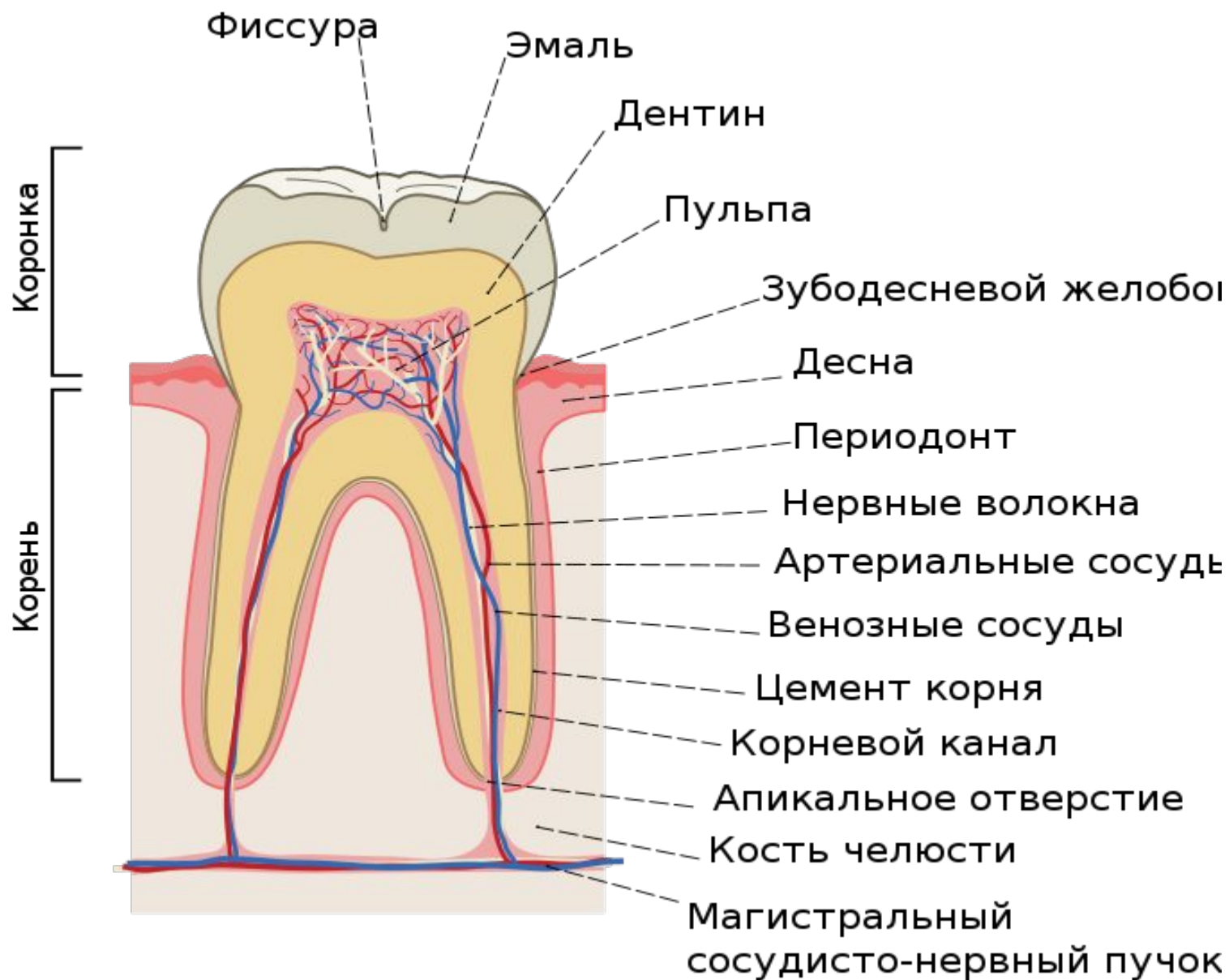

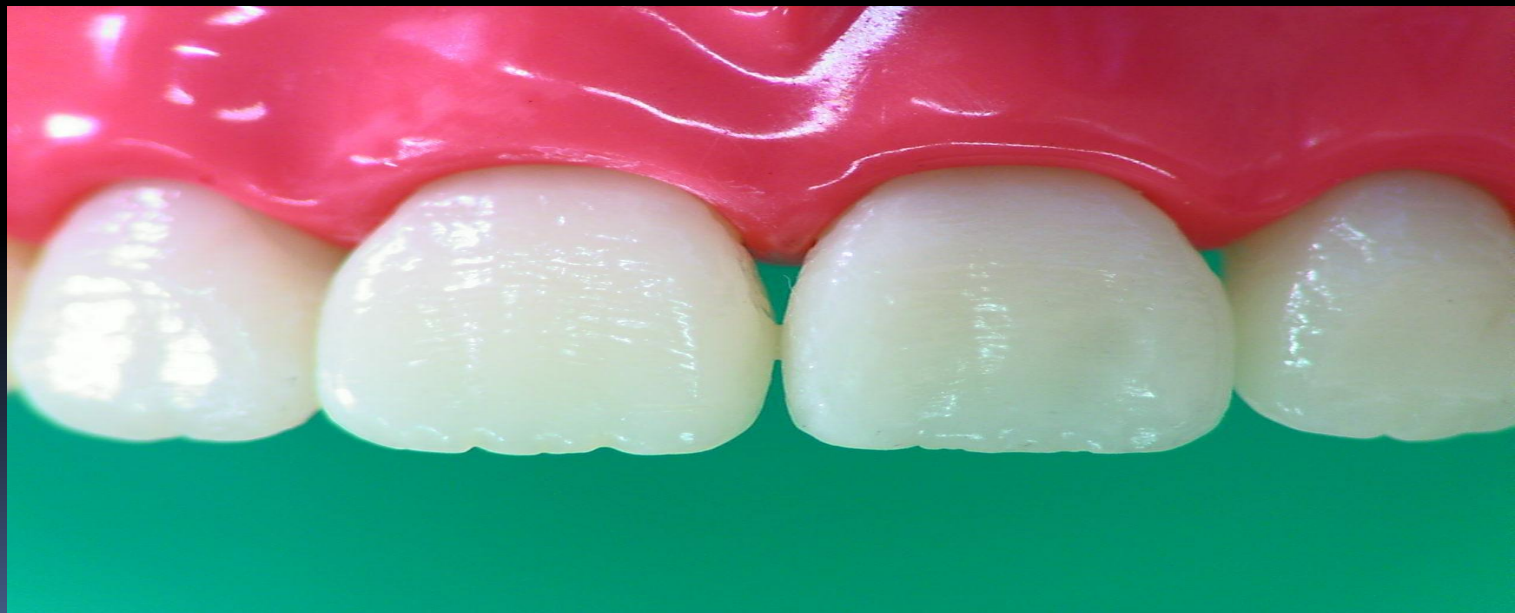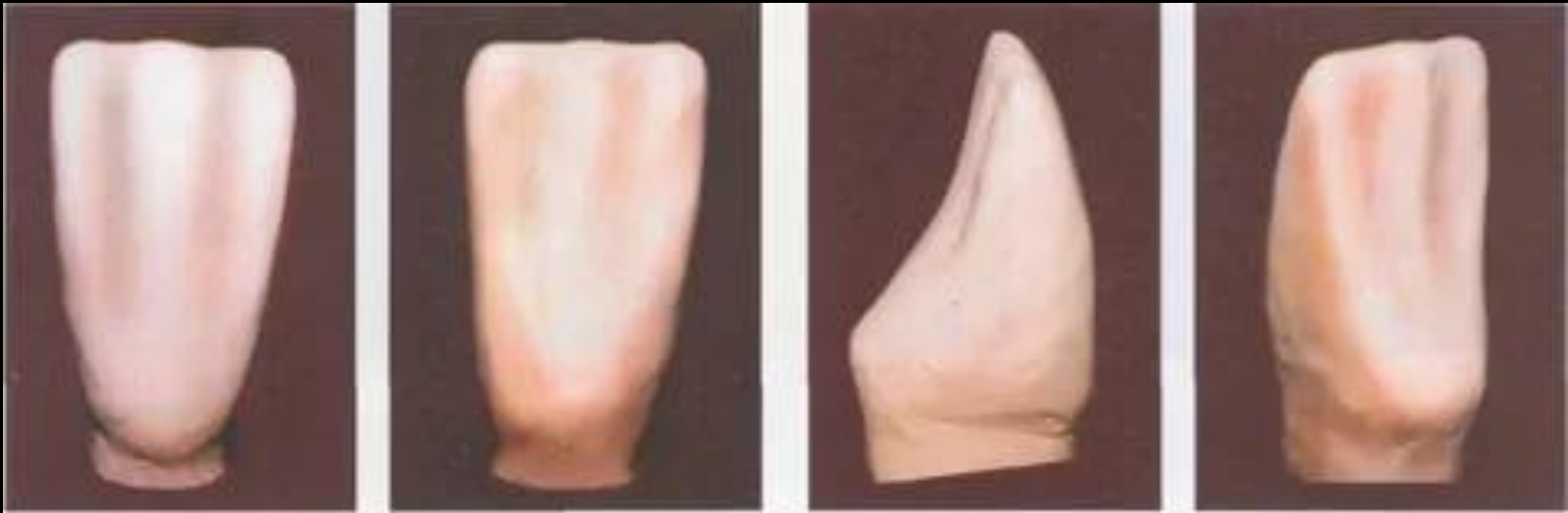Жумаканова Т.М



Анатомия резцов

К этой группе относятся 4 резца верхней челюсти и 4 — нижней. Центральные резцы верхней челюсти больше боковых, а центральные резцы нижней челюсти, наоборот, меньше боковых. Коронки резцов верхней челюсти несколько наклонены в губном направлении, что обусловлено отклонением корней в небную сторону. Резцы нижней челюсти расположены почти вертикально.

Центральный резец верхней челюсти Коронка имеет долотообразную форму, уплощена в вестибулярно-оральном направлении. Вестибулярная поверхность выпуклая. По средней линии имеется валик. Небная поверхность уже губной, слегка вогнута, имеет форму треугольника. На небной поверхности есть небольшой бугорок, от которого отходят боковые грани, достигающие до режущего края. У недавно прорезавшихся резцов на режущем крае выражены 3 бугорка, из которых медиальный выше. С возрастом они стираются. Контактные поверхности — медиальная и латеральная — также имеют вид треугольника с основанием в области шейки и вершиной у Режущего края. Медиальная поверхность длиннее, переходит в Режущий край почти под прямым углом. Корень один, прямой, слабо уплощен в медиолатеральном направлении. Латеральная поверхность корня более выпукла, с неглубокой продольной бороздкой. Корень отклонен латерально от вертикальной оси, на поперечном распиле овальной формы, с наибольшим диаметром в медиолатеральном направлении. Признаки принадлежности выражены хорошо.



Центральный резец нижней челюсти (рис. 3).

Самый маленький зуб. Коронка долотообразная, узкая, высокая. Губная поверхность слегка выпуклая, язычная вогнутая, со слабо выраженным боковым эмалевым валиком. На режущем крае 3 небольших бугорка. Медиальный и латеральный углы коронки мало отличаются друг от друга. На вестибулярной поверхности бугоркам режущего края соответствуют небольшие продольные эмалевые валики.

Корень сравнительно короткий и тонкий. Уплощен в медиолатеральном направлении, вдоль корня есть бороздки. Латеральная бороздка лучше выражена, чем медиальная. На поперечном распиле имеет форму вытянутого овала. Признаки принадлежности не выражены.

Центральные резцы нижней челюсти

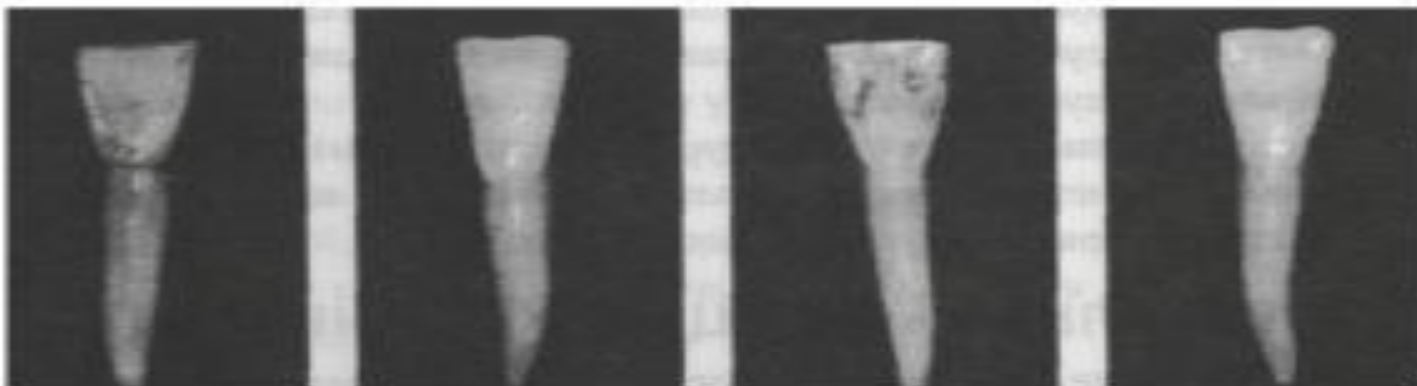


Рис. 616

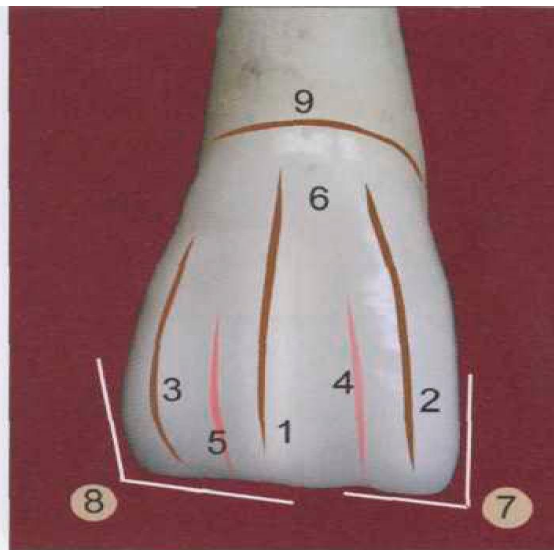


Рис. 617

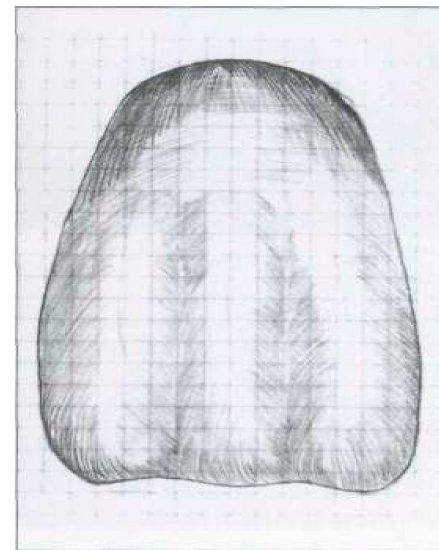
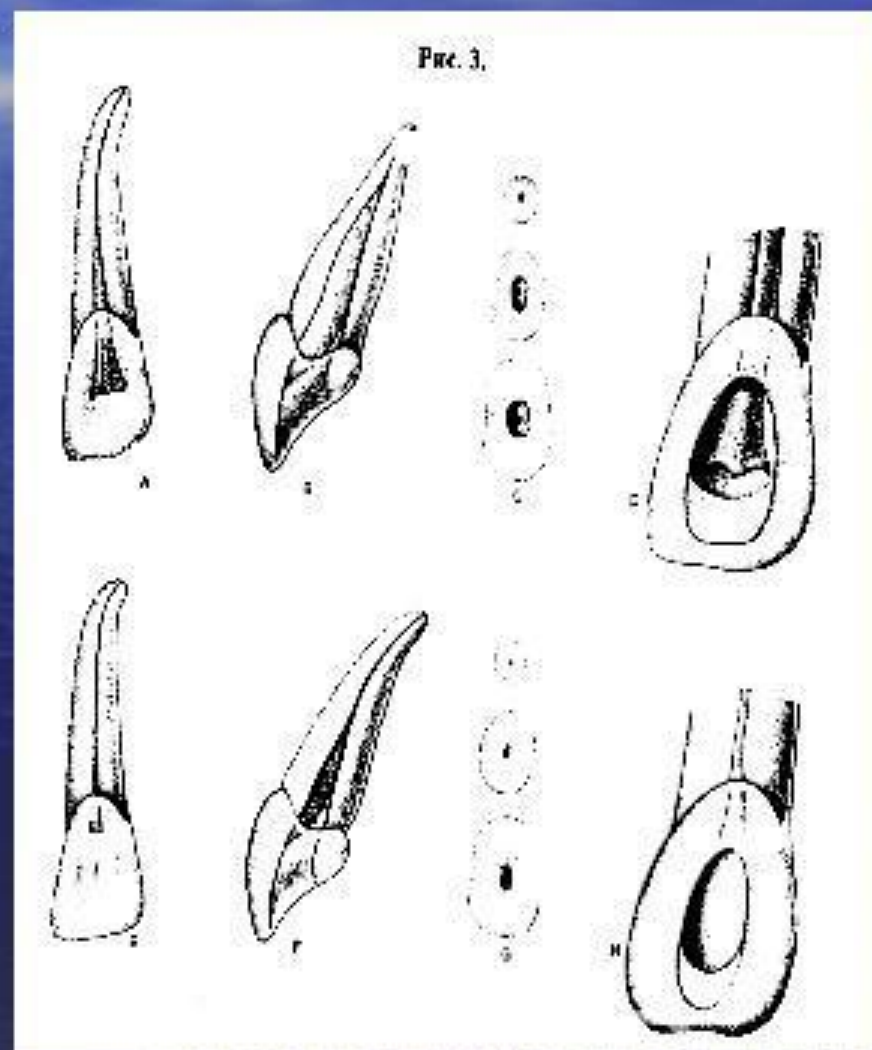


Рис. 618

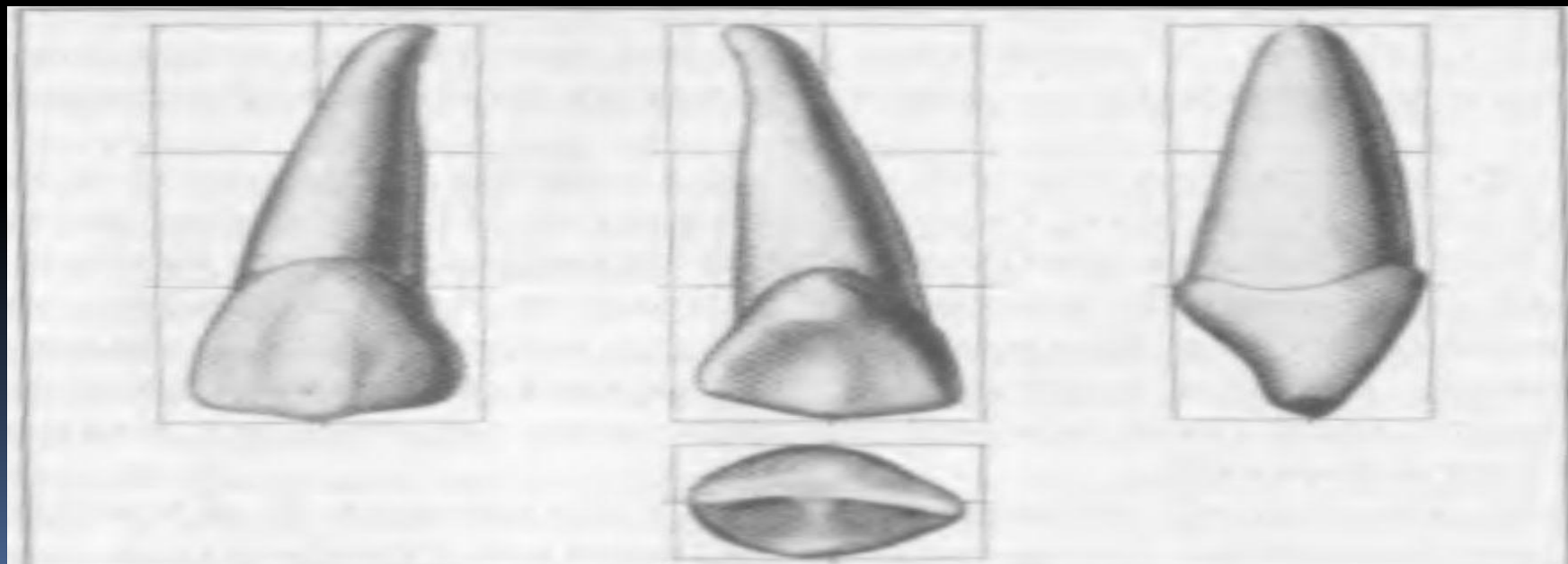
Боковой резец верхней челюсти

- Коронковая полость сжата в губо-язычном (вестибуло-оральном) направлении. Имеет вид щели.
- Окружность пульповой камеры в среднем 4,6 мм.
- Коронковая полость без всяких границ переходит в корневой канал.
- На язычной стенке в зоне перехода пульповой камеры в КК локализуется выступ дентина (лингвальное плечо).
- На распиле канал овальной формы.
- Средняя длина зуба 22 мм.
- Продольная ось зуба имеет мезиальный наклон на 16° , лингвальный наклон на 29° .
- Количество корней – 1, каналов – 1, в 9% случаев выявляется дополнительный КК.



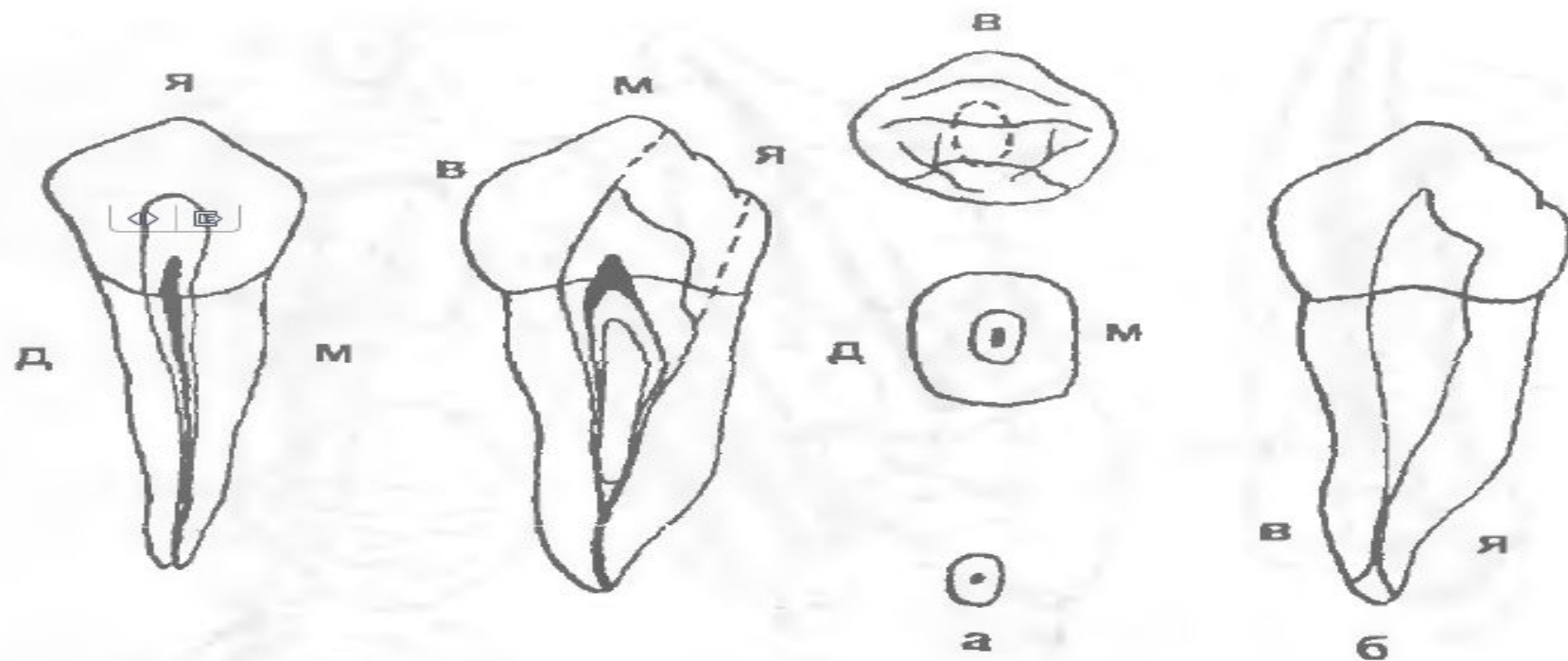
Боковой резец нижней челюсти (рис. 4) крупнее центрального. Коронка долотообразная, губная поверхность коронки выпуклая. На губной поверхности имеются небольшие продольные валики, которые заканчиваются на режущем крае 3 бугорками. Медиальная контактная поверхность почти отвесная, латеральная — от режущего края к шейке направлена с наклоном так, что у режущего края коронка шире, чем у шейки. Режущий край имеет два угла, из которых латеральный тупой и вы ступает в сторону клыка. На язычной поверхности в пришеечной области имеется эмалевый валик, хорошо контурирующий шейку зуба. Корень один, уплощен с боков, с продольными бороздками. На поперечном распиле имеет форму вытянутого овала. Признак кривизны коронки выражен слабо.

Клык верхней челюсти (рис. 1) имеет коронку неправильно-конусовидной формы. Режущий край напоминает по виду треугольник, ограниченный тремя зубчиками — двумя крайними и одним средним, хорошо выраженным. Бугор имеет два ската, медиальный скат меньше латерального. Вестибулярная поверхность выпуклая, имеет продольный валик, который делит губную поверхность на две фасетки, из которых латеральная больше.



Клык нижней челюсти

По строению напоминает верхний, но несколько короче и меньше. Коронка, частично сохраняя ромбическую форму, более узкая и удлиненная. Вестибулярная поверхность выпуклая, язычная — плоская и слабовогнутая. На режущем крае выделяется центральный режущий главный бугорок, в области которого сходятся грани коронки. Медиальная часть короче латеральной. Медиальный угол острый и расположен дальше от шейки. От главного бугорка в сторону премоляра идет небольшая вырезка, отделяющая медиальный бугорок. Высота коронки вестибулярной и латеральной поверхностей несколько превышает высоту язычной и медиальной поверхностей. Корень один, короче, чем у верхнего клыка. На боковых поверхностях глубокие продольные бороздки. На поперечном распиле овальной формы. Хорошо выражены все три признака.



Длина зуба: средняя 26 мм, размах 20—28 мм

Число и названия каналов

1 канал 85%

Латеральные каналы 30%

Апикальные дельтовидные разветвления 8%

Апикальное отверстие

0-1 мм от апекса 95%

1-2 мм от апекса 5%

2 канала 15%

губной, язычный

2 канала 1 отверстие 9%

2 канала 2 отверстия 6%

