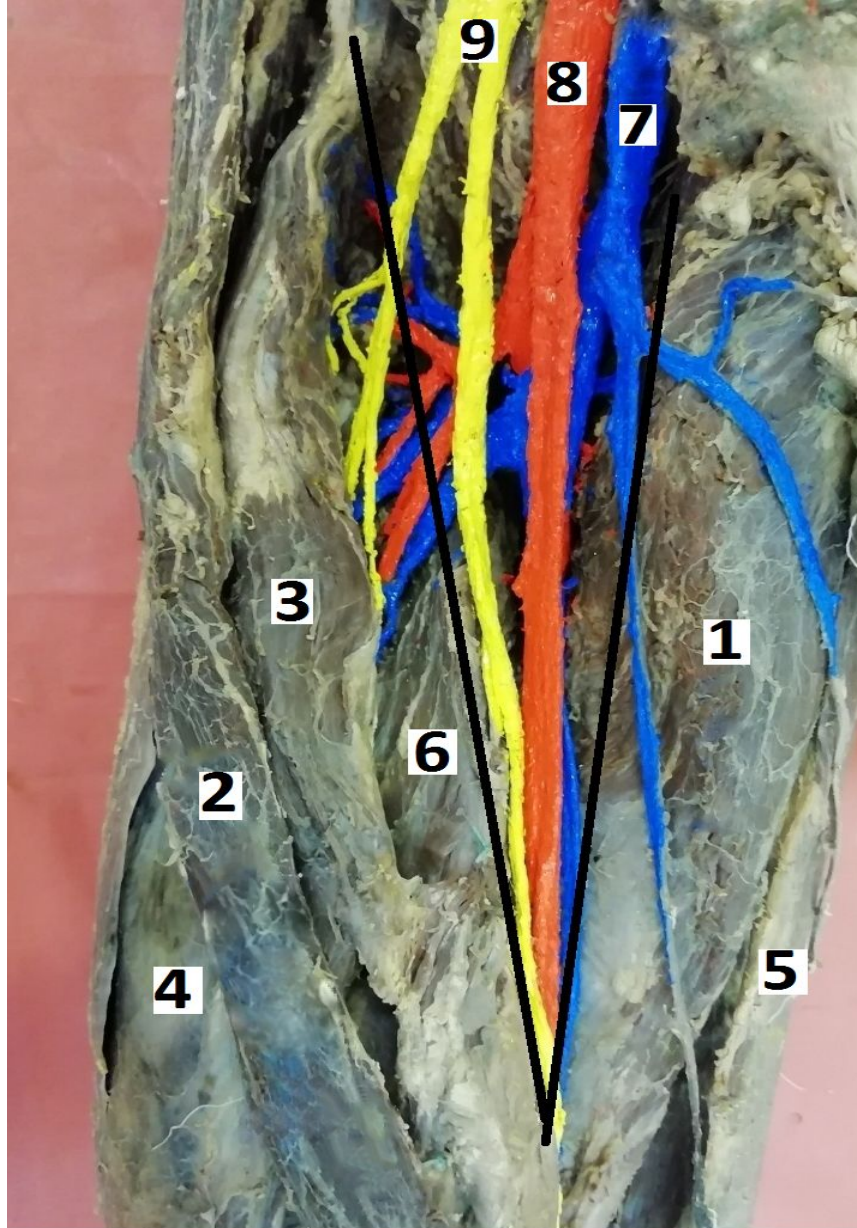


Бедренный треугольник



Границы:

латеральная – m. sartorius

медialная – m. adductor longus

верхняя - lig. Inguinale

Содержит:

сосудисто-нервный пучок – ВАНЯ (vena femoralis, arteria femoralis, nervus femoralis)

1 – m. adductor longus

2 – m. sartorius

3 – m. rectus femoris

4 – m. vastus lateralis

5 – m. gracilis


6 – m. vastus medialis

7 – vena femoralis

8 – arteria femoralis

9 – nervus femoralis

Гунтеров (приводящий) канал



1 – m. vastus lateralis

2 – m. rectus femoris

3 - m. vastus medialis

4 – m. sartorius

5 – m. gracilis

6 – m. semimembranosus

7 - m. adductor longus


8 - lamina vastoadductoria

Стенки: m.adductor magnus (медиальная), m. vastus medialis (латеральная), lamina vasto-adductoria (передняя).

Содержит: ВАНЯ

Имеет 3 отверстия:
верхнее, нижнее и

Подколенная ямка



- 1 – n. tibialis
- 2 - v. poplitea
- 3 – a. poplitea
- 4 – m. semitendinosus
- 5 – m. semimembranosus
- 6 – m. biceps femoris
- 7 – m. gastrocnemius (caput laterale)
- 8 – m. gastrocnemius (caput mediale)

Границы:

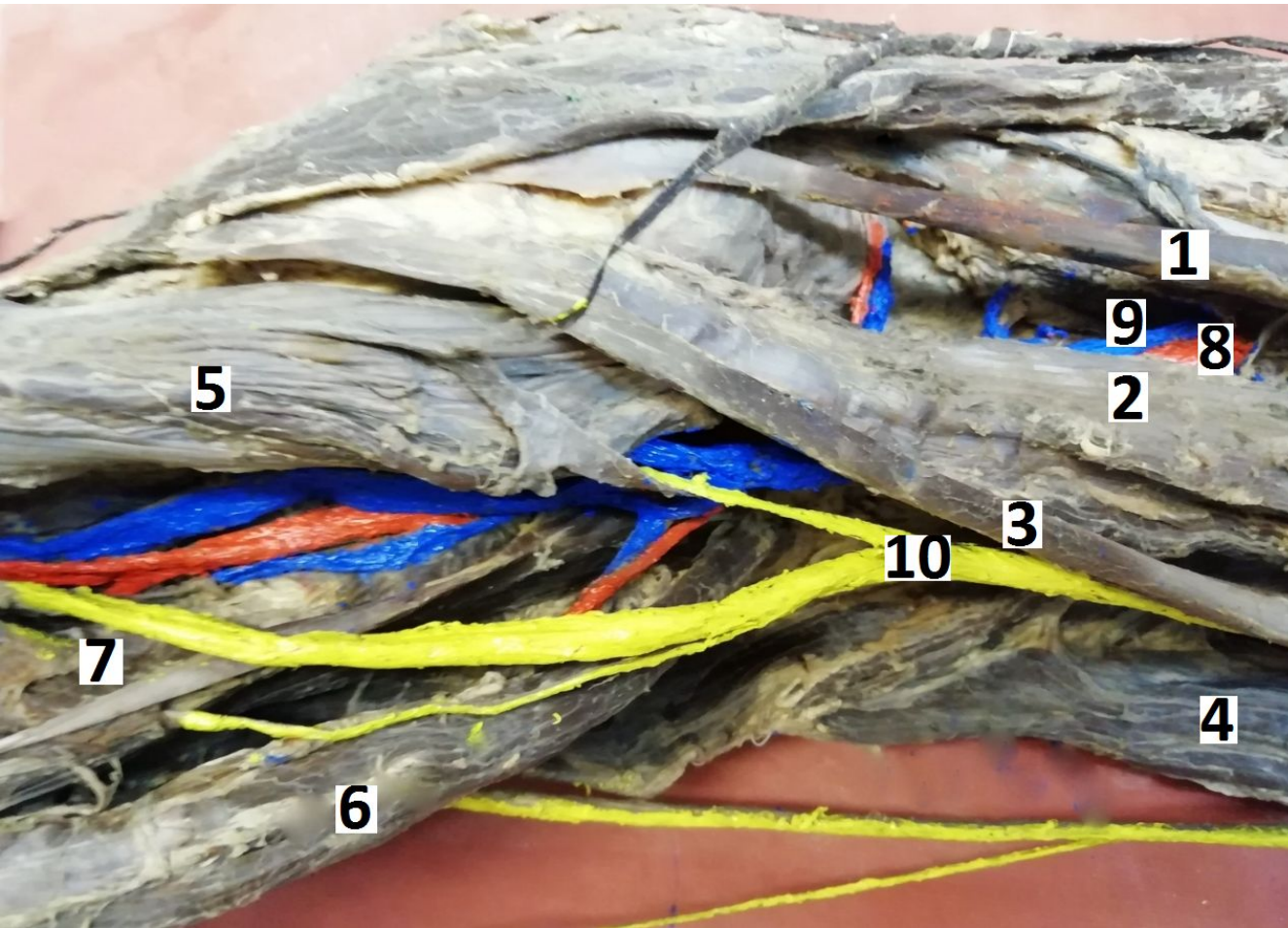
верхнелатеральная - m. biceps femoris

верхнемедиальная – m. semitendinosus et m. semimembranosus

нижняя - m. gastrocnemius (caput mediale et laterale)

Содержимое: сосудисто-нервный пучок – НЕВА (n. tibialis, v. et a. poplitea)

Груберов (голеноподколенный канал)



- 1 – m. gracilis
- 2 – m. semimembranosus
- 3 – m. semitendinosus
- 4 – m. biceps femoris
- 5 – m. gastrocnemius (caput mediale)
- 6 – m. gastrocnemius (caput laterale)
- 7 – m. soleus
- 8 – a. poplitea
- 9 – v. poplitea
- 10 – n. tibialis

Границы:


передняя – задняя большеберцовая мышца

задняя – передняя поверхность камбаловидной мышцы

Содержимое: v. et a. tibialis posterior, nervus tibialis

Имеет 3 отверстия: верхнее, нижнее и переднее.

голеноподколенного канала (задний большеберцовый пучок)



1 – os tibialis

2 – m. gastrocnemius (caput mediale)

3 – m. soleus

4 – m. tibialis posterior

5 – m. flexor digitorum longus

6 – m. flexor hallucis longus

7 – задний большеберцовый сосудисто-нервный пучок (большеберцовый нерв, задняя большеберцовая артерия и две одноимённых вены)

«Пошёл домой студент голодный»

:

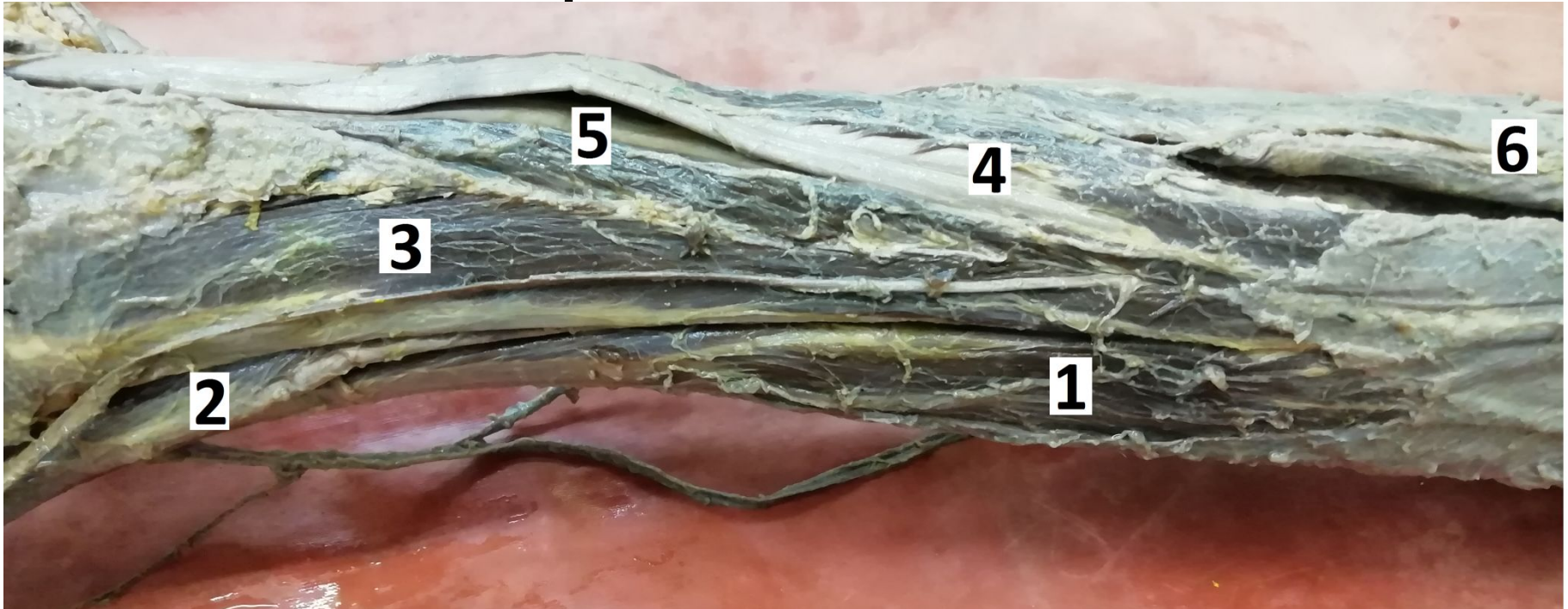
1) m. tibialis posterior

2) m. flexor digitorum longus

3) сосудисто-нервный пучок

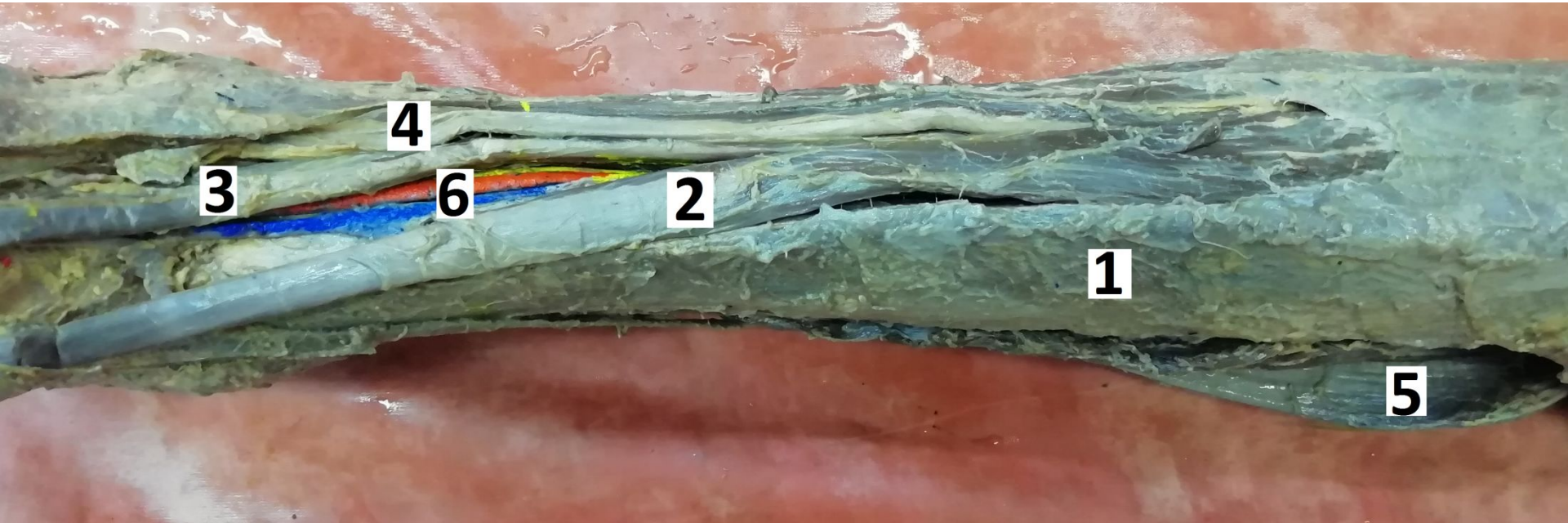
4) мускулы (большеберцовый нерв,

Мышцы латеральной (и передней) поверхности голени



- 1 – m. tibialis anterior
- 2 – m. extensor hallucis longus
- 3 - m. extensor digitorum longus
- 4 – m. fibularis (peroneus) longus
- 5 – m. fibularis (peroneus) brevis
- 6 – m. gastrocnemius (caput laterale)

Мышцы передней поверхности голени



- 1 - os tibialis
- 2 – m. tibialis anterior
- 3 – m. extensor hallucis longus
- 4 – m. extensor digitorum longus
- 5 – m. gastrocnemius (caput mediale)
- 6 – сосудисто-нервный пучок (n. fibularis profundus, a. et v. tibialis anterior)