



Российский университет
дружбы народов

Собака Солт

Выполнила ст. гр. СВТсД-02-16
Карлова Евгения

Москва 2020

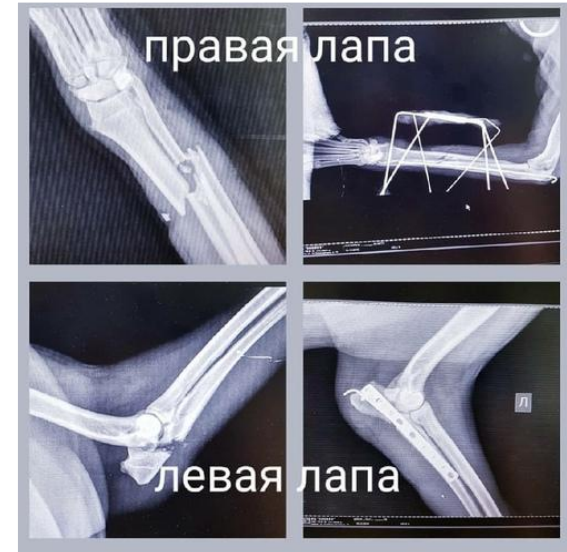Анамнез

- Собака Солт
- Кобель
- Автомобильная авария 16.12.2018
- В Биоконтроль обратились только 8.04.2019 «с февраля не заживает перелом предплечья»



Клиническая картина

Первое поступление - клиника Зоовет, диагностировали открытый осколочный перелом двух костей правой лапы и скопление крови в брюшной полости. Наличие повреждений в локтевом суставе левой грудной конечности (как оказалось - сложный закрытый перелом отростка локтевого сустава с продольной трещиной в кости, установлена пластина. 18.12.2018



Первичный прием хирурга в Биоконтроле

Общее состояние удовлетворительное.
Патологическая подвижность в области правого
предплечья, свищевые ходы на обоих предплечьях.
Судя по всему, несостоятельная фиксация и
остеомиелит правого предплечья

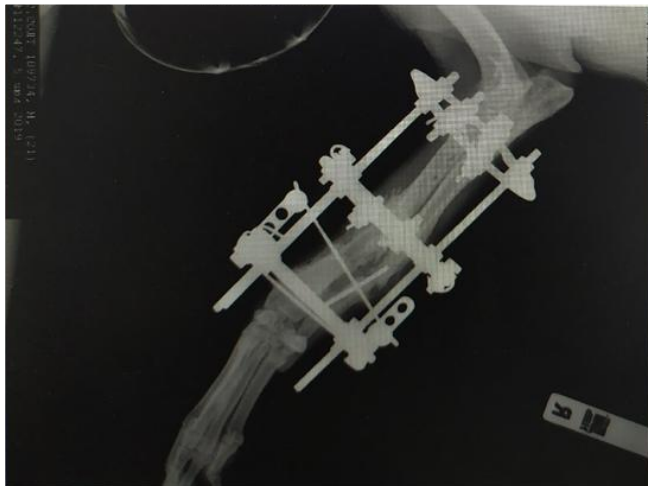Назначенная рентгенография показала следующее



Операция 23.04.2019

Фиксация правого предплечья
аппаратом Илизарова

- 1) Монтаж аппарата из трех опор диаметром 80 мм
- 2) Фикация дистальной опоры на трех спицах, проксимальной и средней опоры на двух спицах. Спицы диаметром 2,5 мм
- 3) Компрессия 2 мм



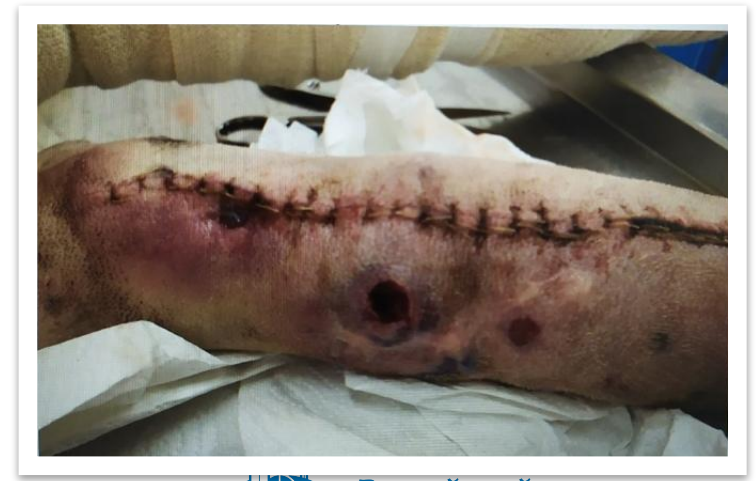Признаки выраженных периостальных реакций, в области костной мозоли рентгеновская плотность костной ткани умеренно выражена. Динамика слабо положительная

Осложнений у Солта в послеоперационный период не наблюдалось, заживление шло хорошо. Стабильная опороспособность со слов владельца. По спицам выделений нет, отека нет, отличный уход за аппаратом. Рана на правой грудной конечности не заживает, позже будет сделан поворотный лоскут.

Течение лечения

После первой операции было еще несколько, у Солта не очень хорошо проходит заживление правой грудной конечности. На 19.07.2019 наблюдались 2 свищевых отверстия, сообщающихся между собой. Проводится диализ свищевых ходов 0,25% раствором фармоксидина и массаж кубиком льда.

Натирание лонгеты в области локтя -
обработка левомеколем с облепиховым
маслом

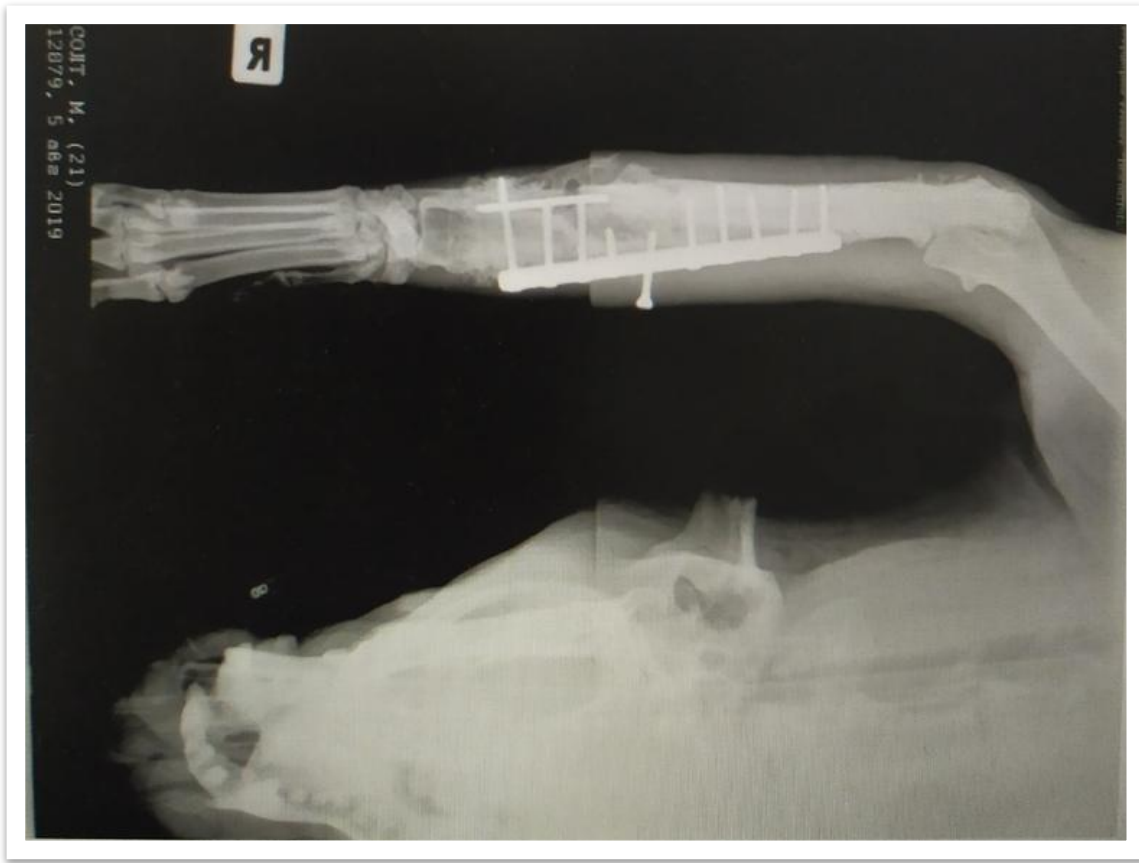



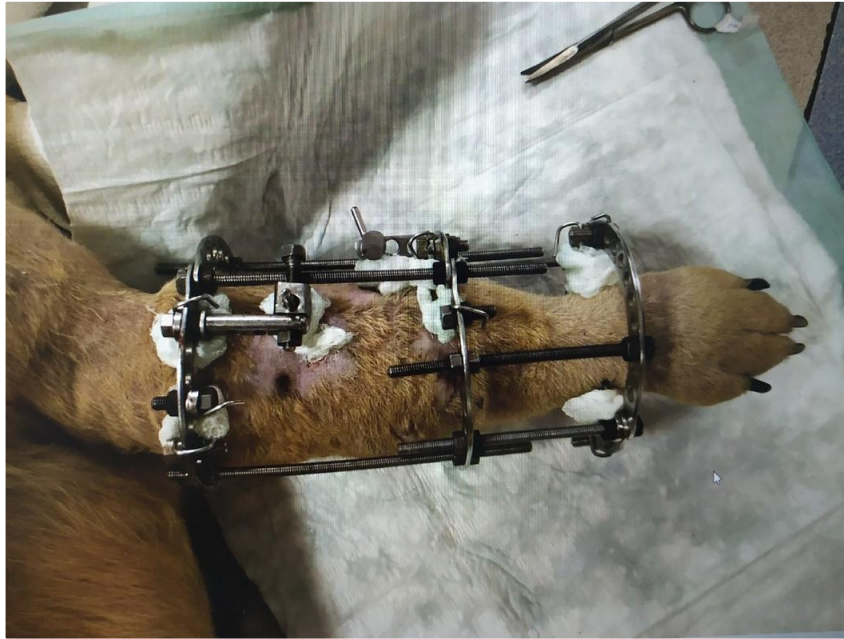
Операция 28.07.2019

Несращение локтевого отростка
слева

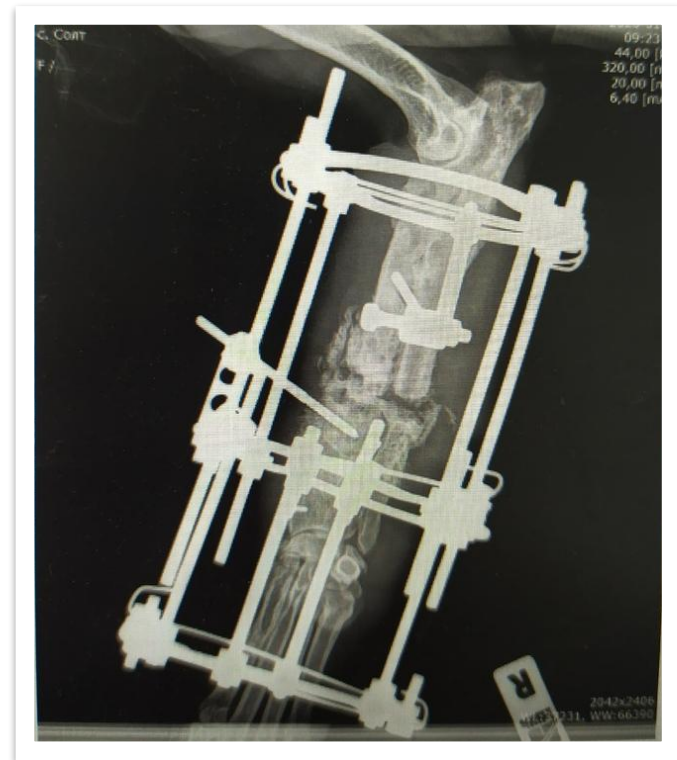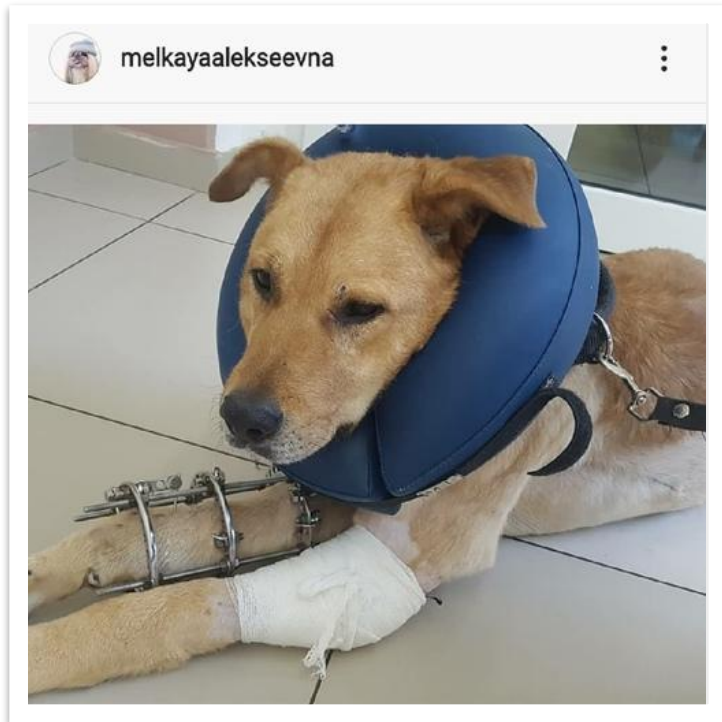Остеосинтез
пластиной

Забор губчатых трансплантатов из правой плечевой кости. Латеральный доступ к локтевой кости. Широкое скальпирование кожи до медиальной поверхности. Зачистка до губчатой кости освобожденных фрагментов. Интерпозиция губчатых трансплантатов в зону артрореза. Наложение пластины с угловой стабильностью винтов из 10 отверстий на медиальную поверхность кости. Послойное ушивание раны.





Заключение



Заключение

Последнее посещение клиники 19.04.2020.

Со слов владельцев: активно пользуется конечностями, выделений нет совсем! Недавно сломались спицы на самом нижнем кольце, те, что фиксировали пясть. Это ни привело ни к какой проблеме.

Осмотр: Истечений нет, конструкции выглядят стабильными. На локтевом сгибе заживление почти полностью завершилось, осталась полоска грануляций не более 1 см шириной.


Лечение идет очень тяжело и уже на протяжении почти 2х лет



СПИСОК ИСТОЧНИКОВ

- ENOTE - внутренняя программа ВК "Биоконтроль"
- Личные наблюдения
- Inst @melkayaalekseevna





Спасибо за внимание