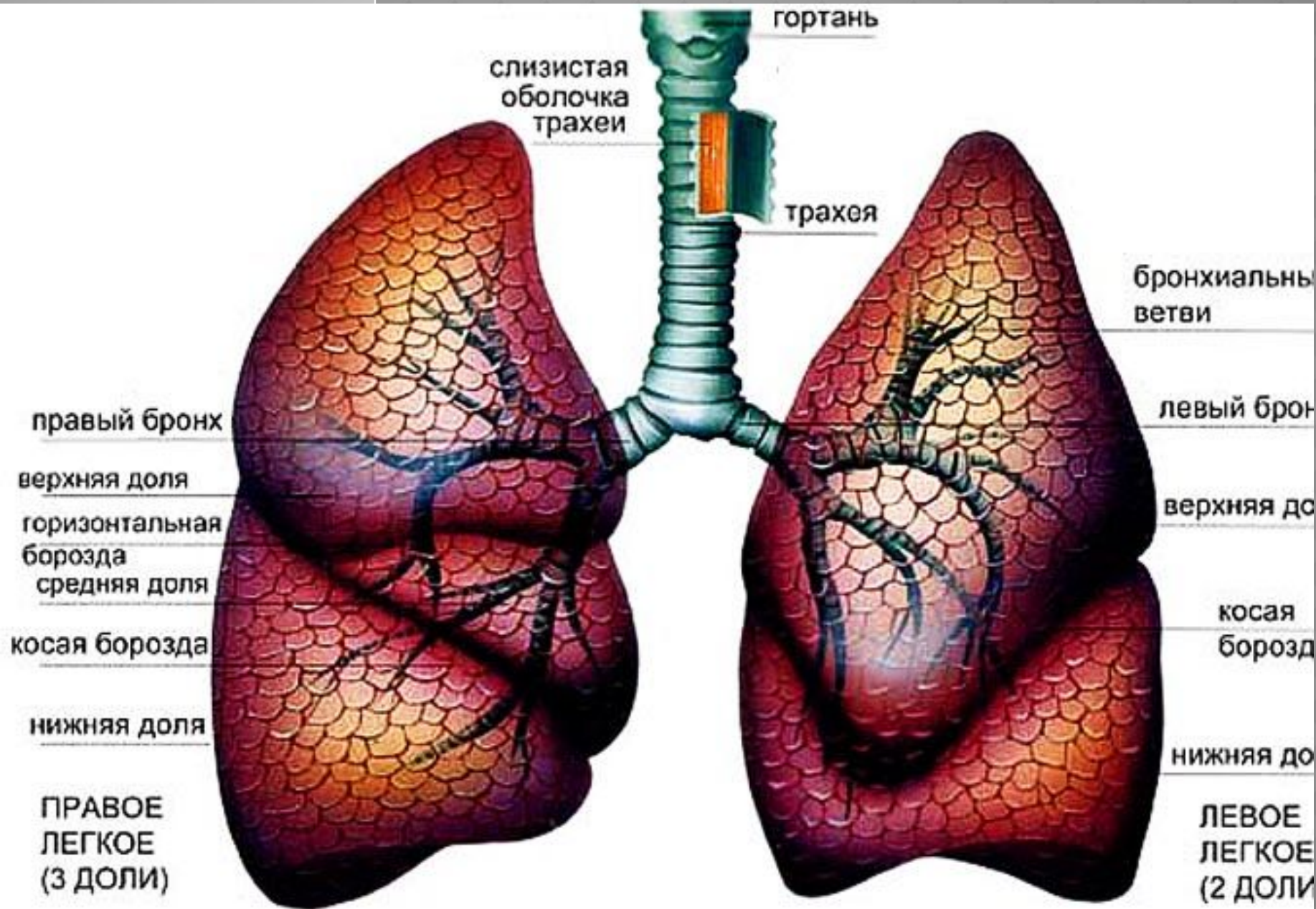

гортань

слизистая
оболочка
трахеи

трахея

бронхиальны
ветви

правый бронх

левый брон

верхняя доля

верхняя до

горизонтальная
борозда
средняя доля

косая
борозд

косая борозда

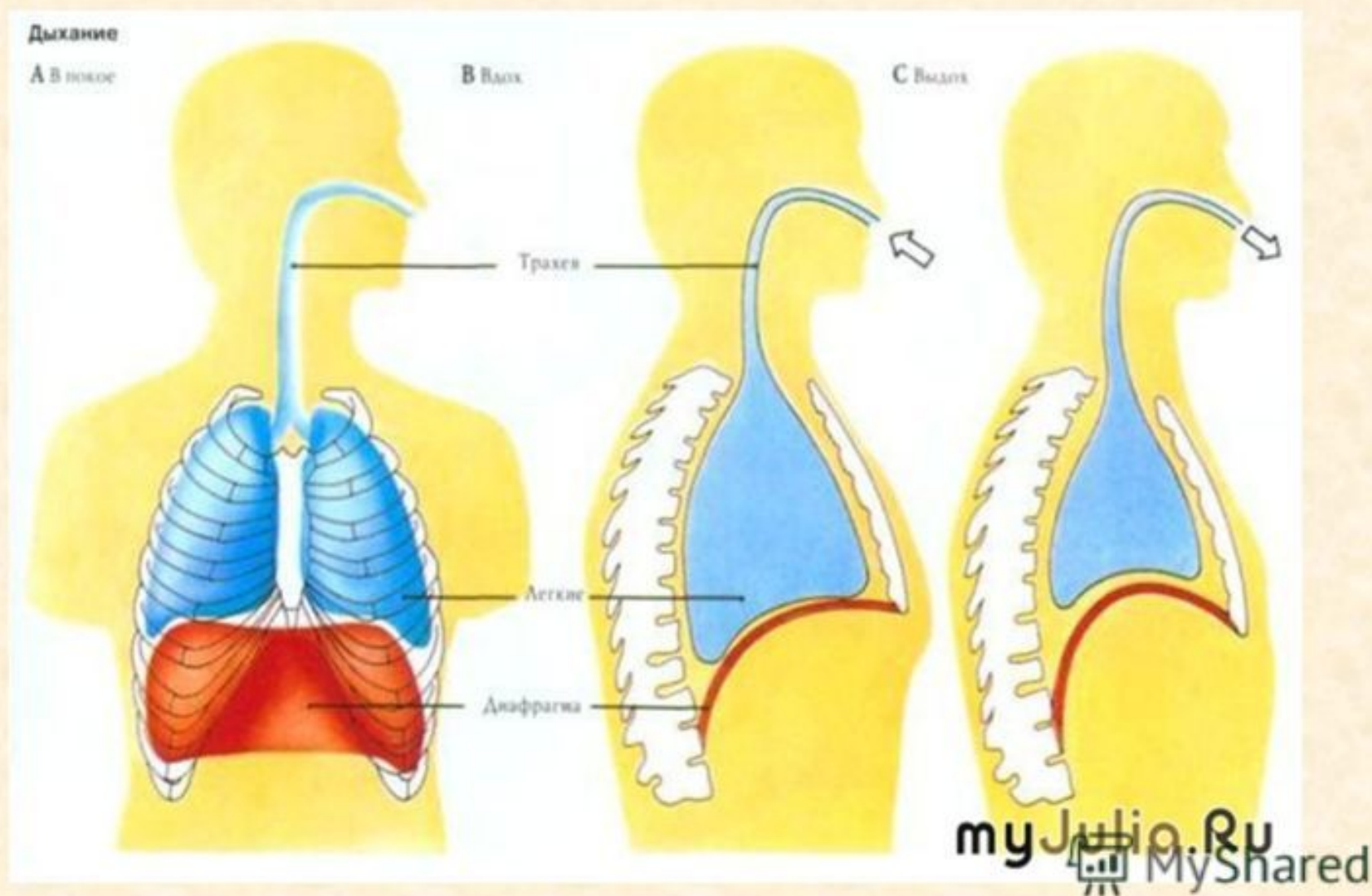
нижняя доля

нижняя до

ПРАВОЕ
ЛЕГКОЕ
(3 ДОЛИ)

ЛЕВОЕ
ЛЕГКОЕ
(2 ДОЛИ)

Дыхательные движения



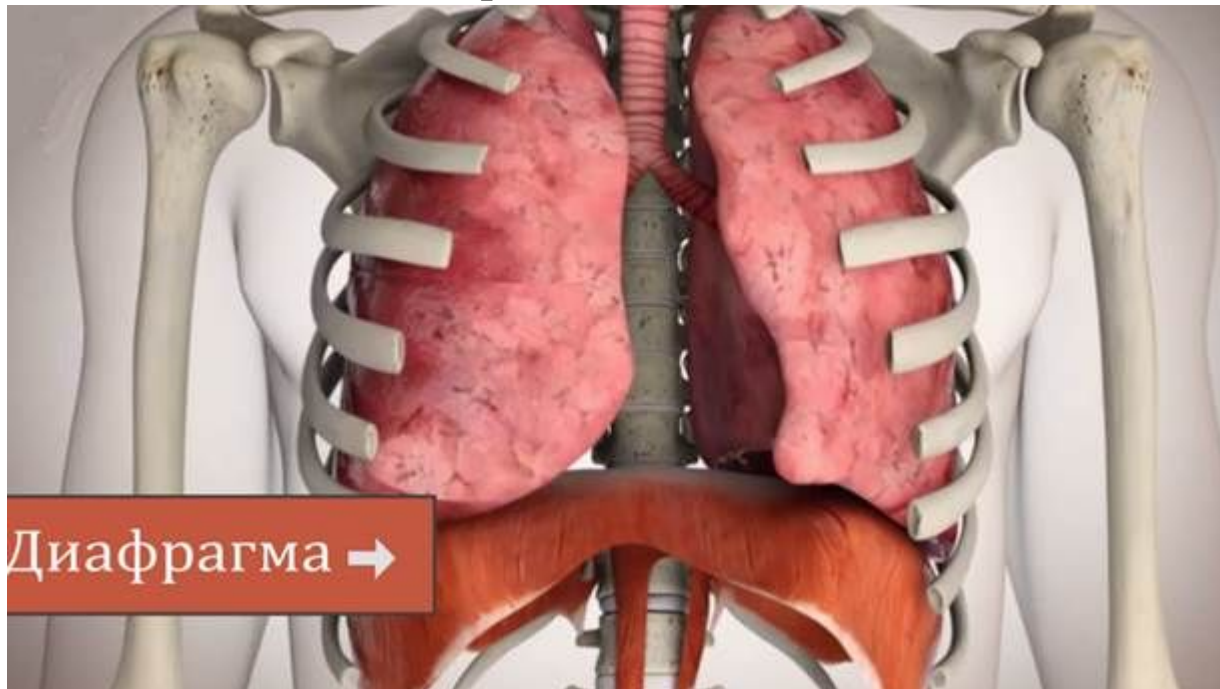
Ток воздуха по дыхательным путям осуществляется посредством ритмичных дыхательных движений — вдоха и выдоха, У новорожденных бывает до 60 дыхательных движений в минуту, а у взрослых людей — 16—18 раз.



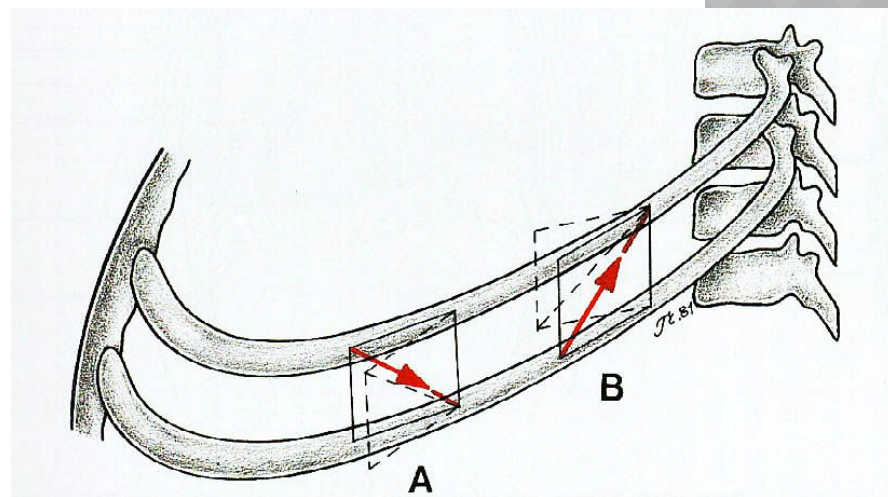
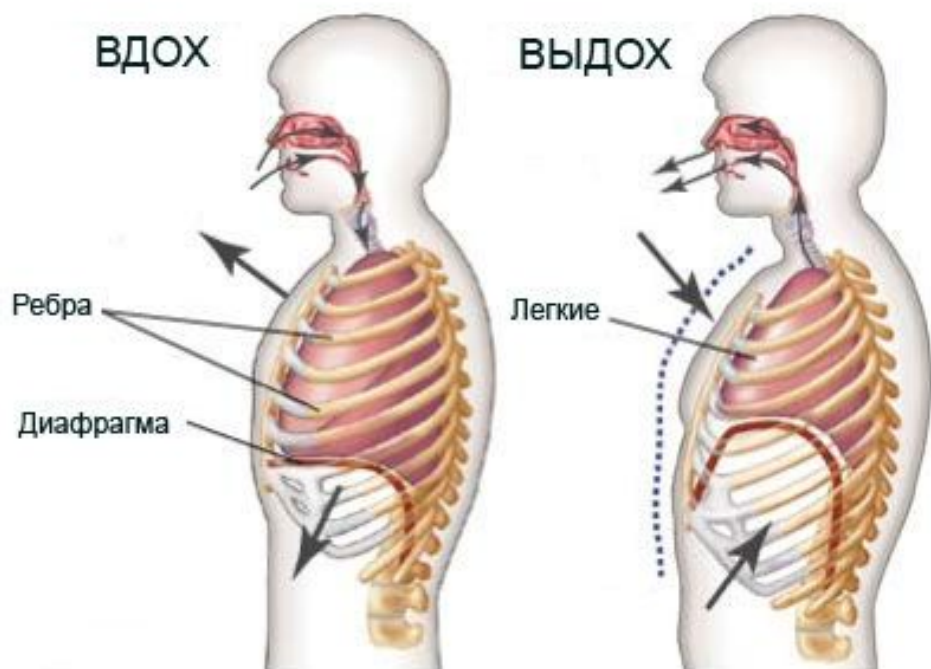
При вдохе происходит увеличение грудной полости благодаря опусканию диафрагмы и поднятию ребер.

***Диафрагма* — грудобрюшинная перегородка в виде плоской мышцы, имеющая форму купола.**

Ее опускание осуществляется посредством сокращения мышечных волокон, в силу чего она уплощается. При опускании диафрагмы органы брюшной полости отодвигаются вниз и в стороны, что сопровождается движением брюшной стенки.

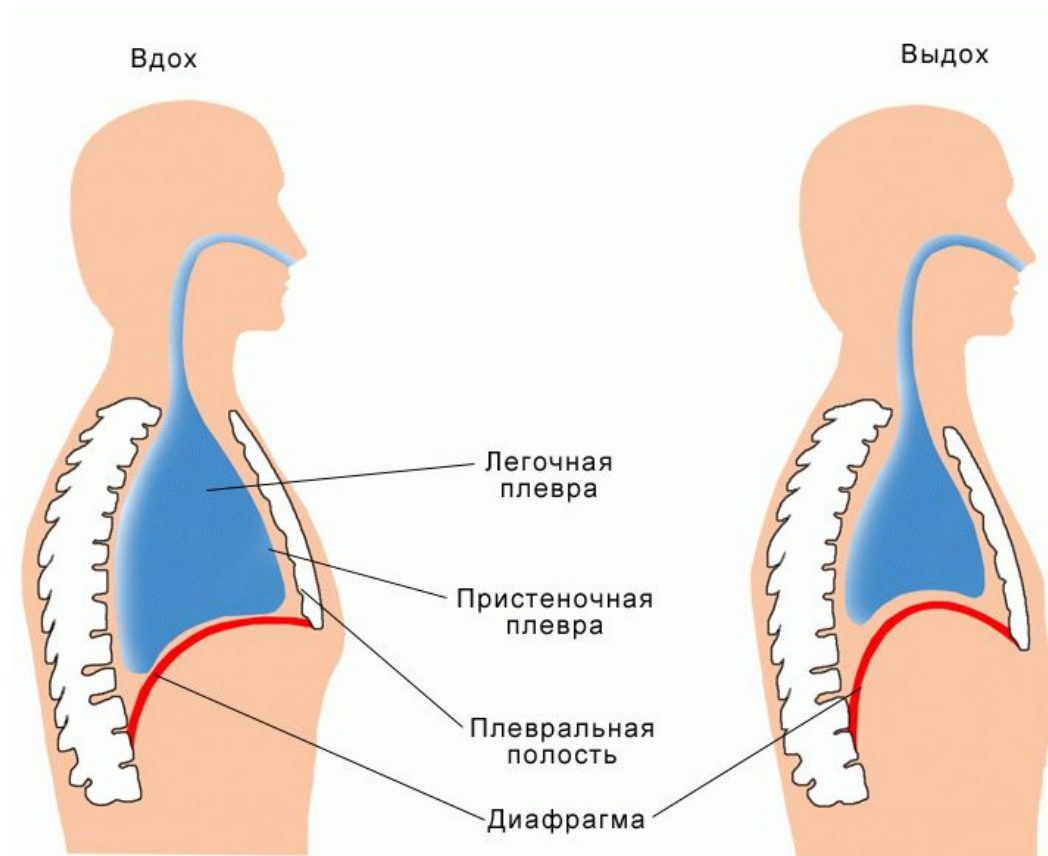


Ребра при вдохе поднимаются кверху, т. е. принимают более горизонтальное положение, передними концами отодвигают грудину вперед, что и сопровождается увеличением объема грудной полости. Поднятие ребер возможно благодаря сокращению наружных межреберных мышц, которые крепятся в косом направлении от ребна к ребру.

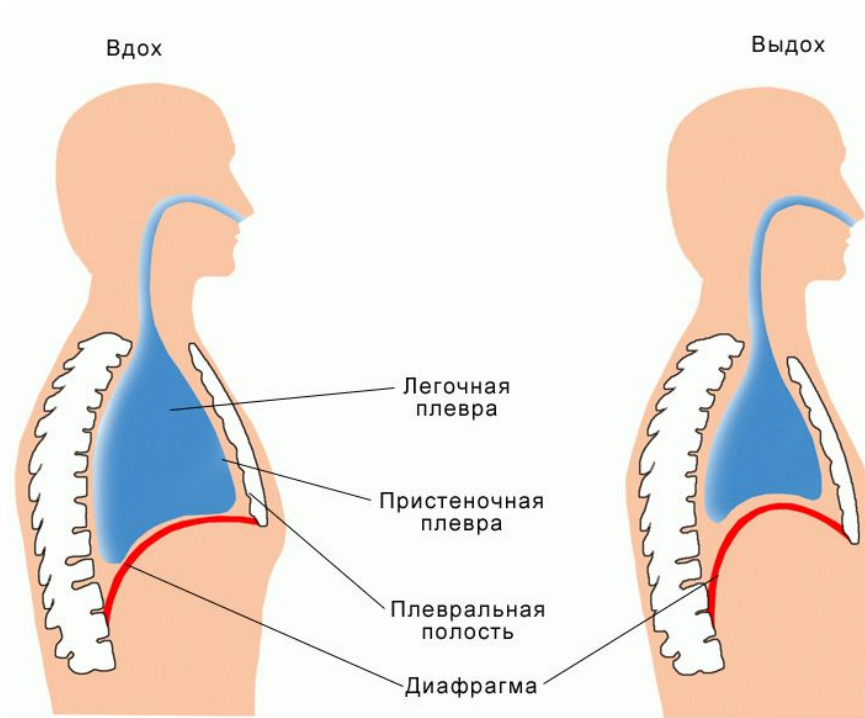


Помимо диафрагмы, наружных межреберных мышц в акте вдоха участвуют межхрящевые мышцы трахеи, бронхов.

Описанный механизм обеспечивает увеличение объема грудной клетки, а соответственно и плевральных полостей, что приводит к понижению в них давления и сопровождается растяжением легочной ткани. В результате этого происходит увеличение объема легких и наполнение их воздухом из дыхательных путей, где давление выше. *Так осуществляется вдох.*



При выдохе объемы грудной клетки и легких уменьшаются, давление в альвеолах возрастает и воздух выходит из легких по дыхательным путям наружу. Выдох обеспечивается расслаблением дыхательных мышц, опусканием ребер, подъемом купола диафрагмы, что обуславливает уменьшение объема грудной клетки и легких.



Таким образом, выдох в состоянии покоя осуществляется обычно пассивно, без помощи мышц туловища. При ускоренном выдохе присоединяются сокращения внутренних межреберных мышц, мышц живота и др. Сокращение мышц живота оттесняет органы брюшной полости и купол диафрагмы кверху и словно сжимает легкие.

В разное время в дыхании могут участвовать преимущественно либо межреберные мышцы, либо диафрагма. В случае преимущества участия межреберных мышц говорят о грудном типе дыхания. Если же преобладает функция диафрагмы, то такое дыхание называют диафрагмальным, или брюшным. Тип дыхания зависит от пола: диафрагмальное преобладает у женщин, а грудной — у мужчин, а грудной — у мужчин, а грудной — у мужчин.

