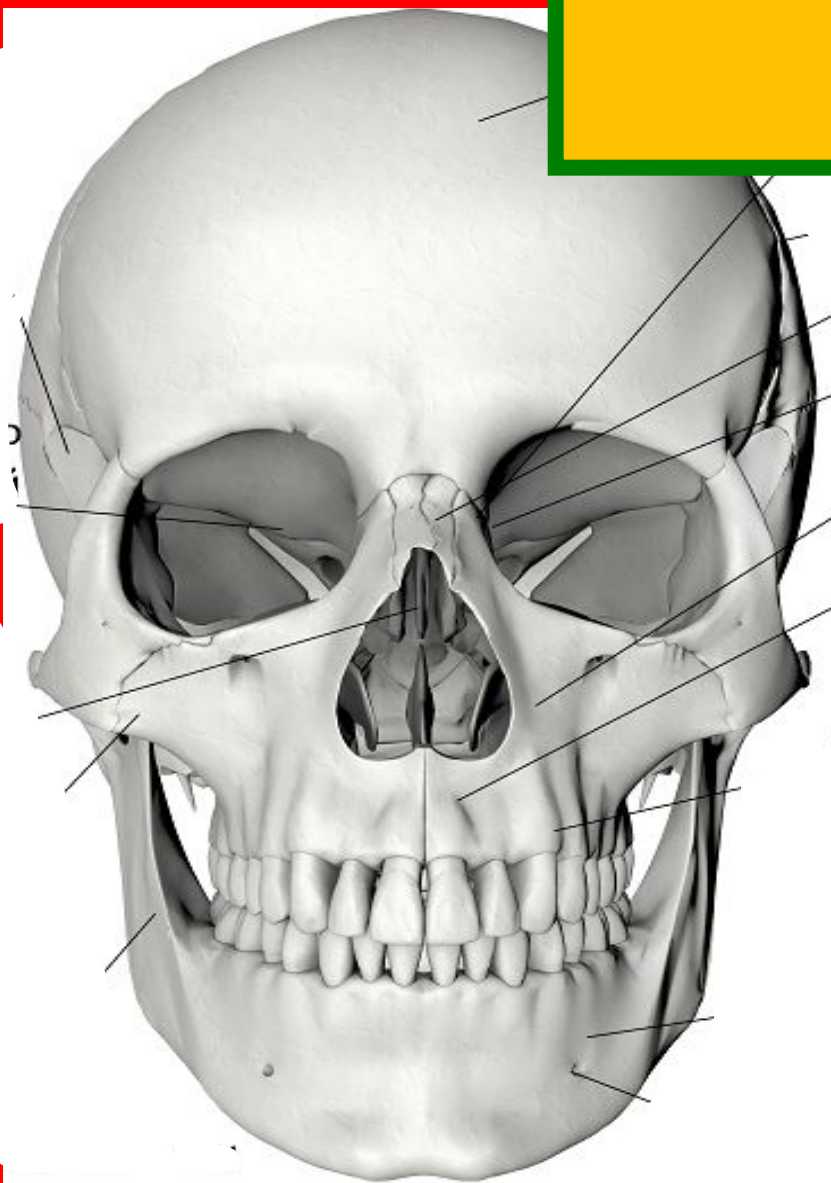


«Череп»



Череп: формирование черепа и лицевых костей

Примечание: некоторые мягкие ткани (например, хрящи, апоневрозы, связки и сухожилия) введены в описание для облегчения понимания.

Череп

Имеет восемь больших плоских костей, представленных двумя парами и четырьмя отдельными костями. Они образуют похожий на коробку контейнер, который являетсяместищем головного мозга. Ниже представлены кости черепа:

Лобная: кость, которая образует лоб, костные выступы под бровями и верхнюю часть каждой глазной орбиты.

Теменные: пара костей, которые образуют большую часть верхних и латеральных стенок черепа. Они соединяются по средней линии по сагиттальному шву и соединяются с лобной костью по венечному шву.

Височные: пара костей, которые располагаются ниже теменных костей. На височной кости имеется три важных ориентира:

(а) шиловидный отросток, который располагается сразу перед сосцевидным отростком. Является острым шиловидным выступом, к которому прикрепляются многие мышцы шеи;

(б) скуловой отросток, тонкая костная перемычка, которая соединяется со скуловой костью сразу выше нижней челюсти;

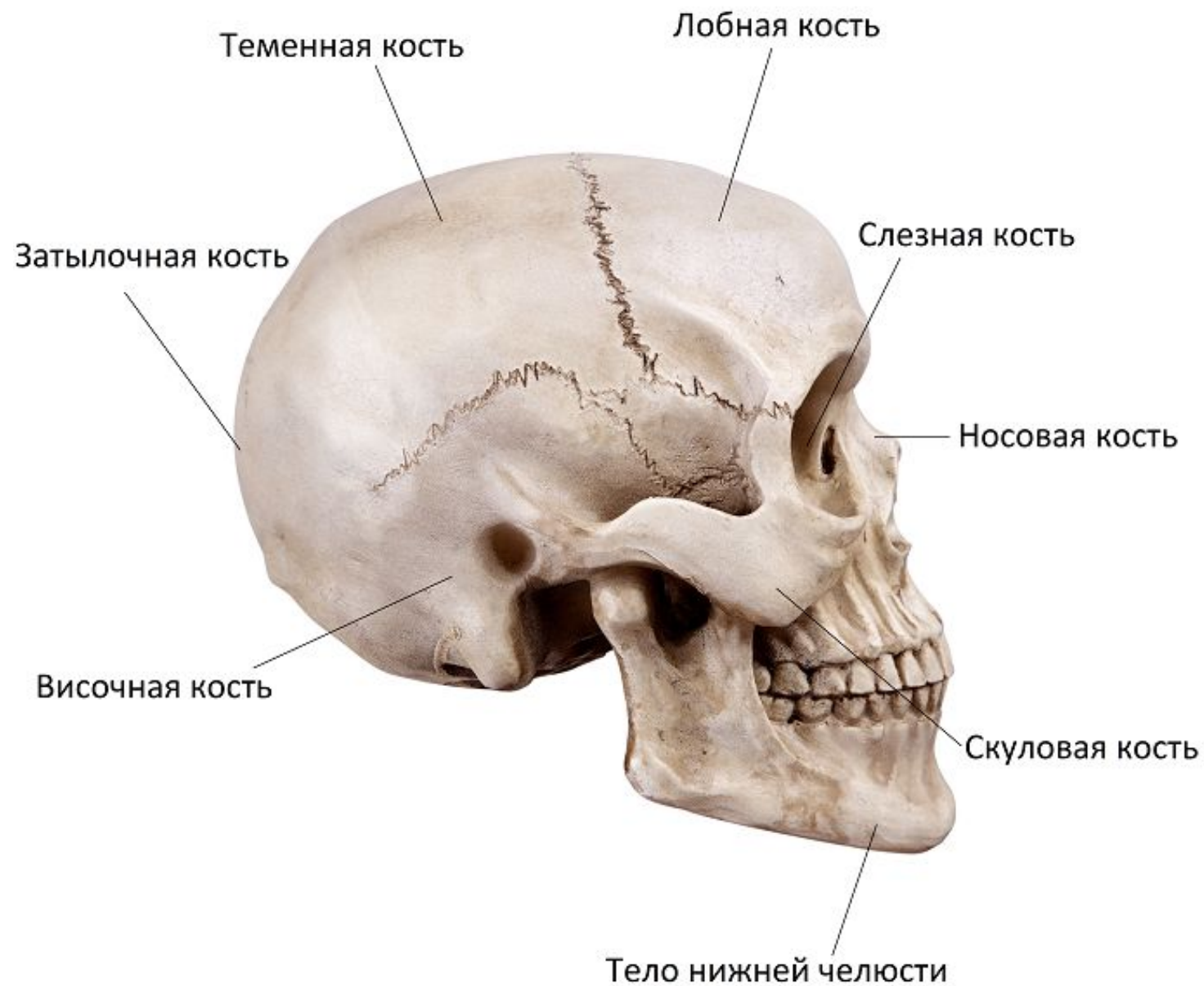(в) сосцевидный отросток, грубый выступ сзади и ниже шиловидного отростка (сразу позади ушной раковины).

Затылочная: самая нижняя кость черепа. Она образует основание и заднюю стенку черепа и соединяет теменные кости впереди лямбдовидного шва. В основании затылочной кости имеется большое отверстие, большое затылочное отверстие, через которое проходит спинной мозг, соединяясь с головным мозгом. На каждой стороне большого затылочного отверстия имеются затылочные мышечелки, которые опираются на первый позвонок позвоночного столба (атлант).

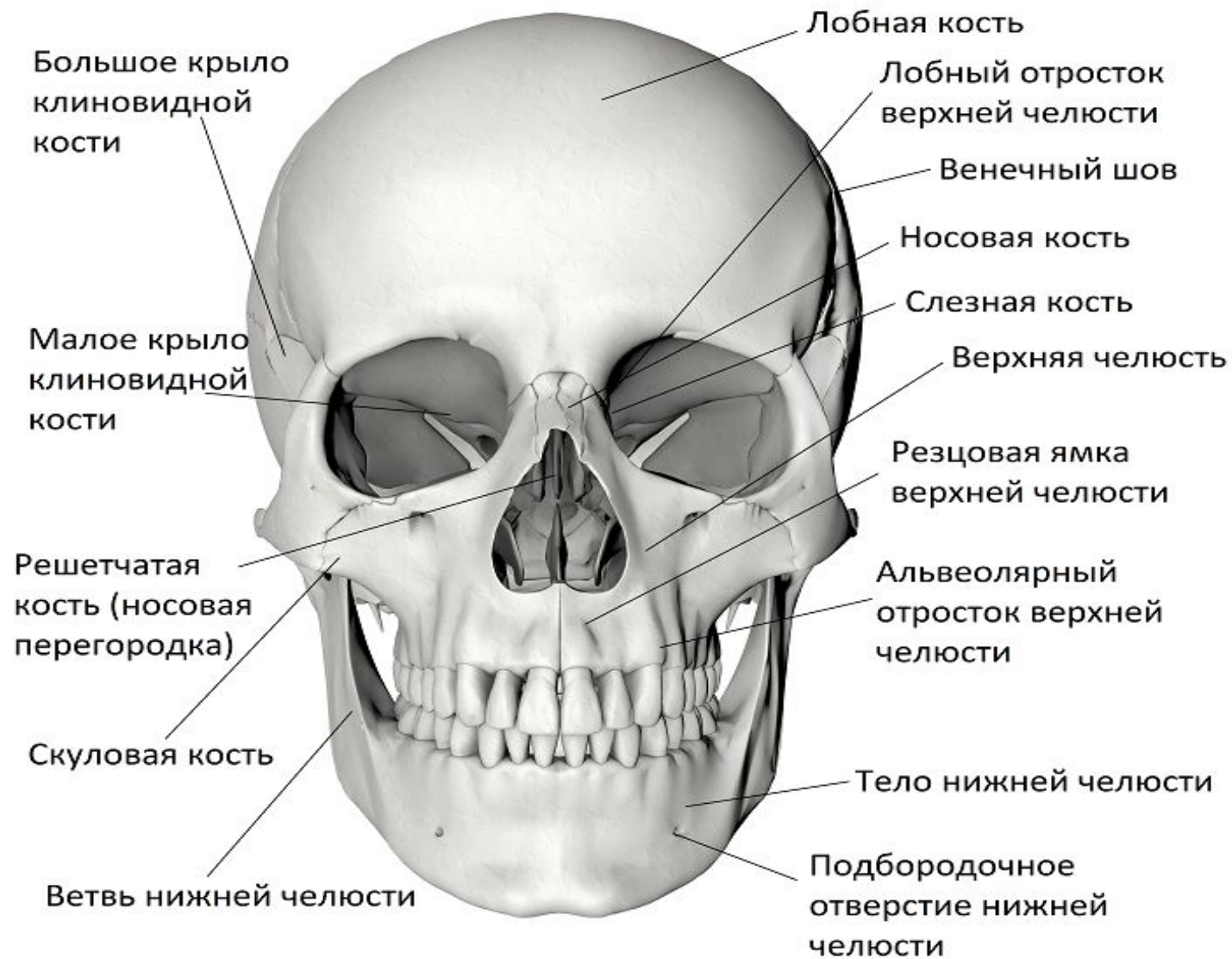Клиновидная: имеет форму бабочки, которая охватывает череп по ширине и является частью основания полости черепа. Клиновидная кость образует часть глазной орбиты и латеральную часть черепа.

Решетчатая: единичная кость перед клиновидной костью и ниже лобной кости. Образует часть носовой перегородки, верхние и средние носовые раковины.

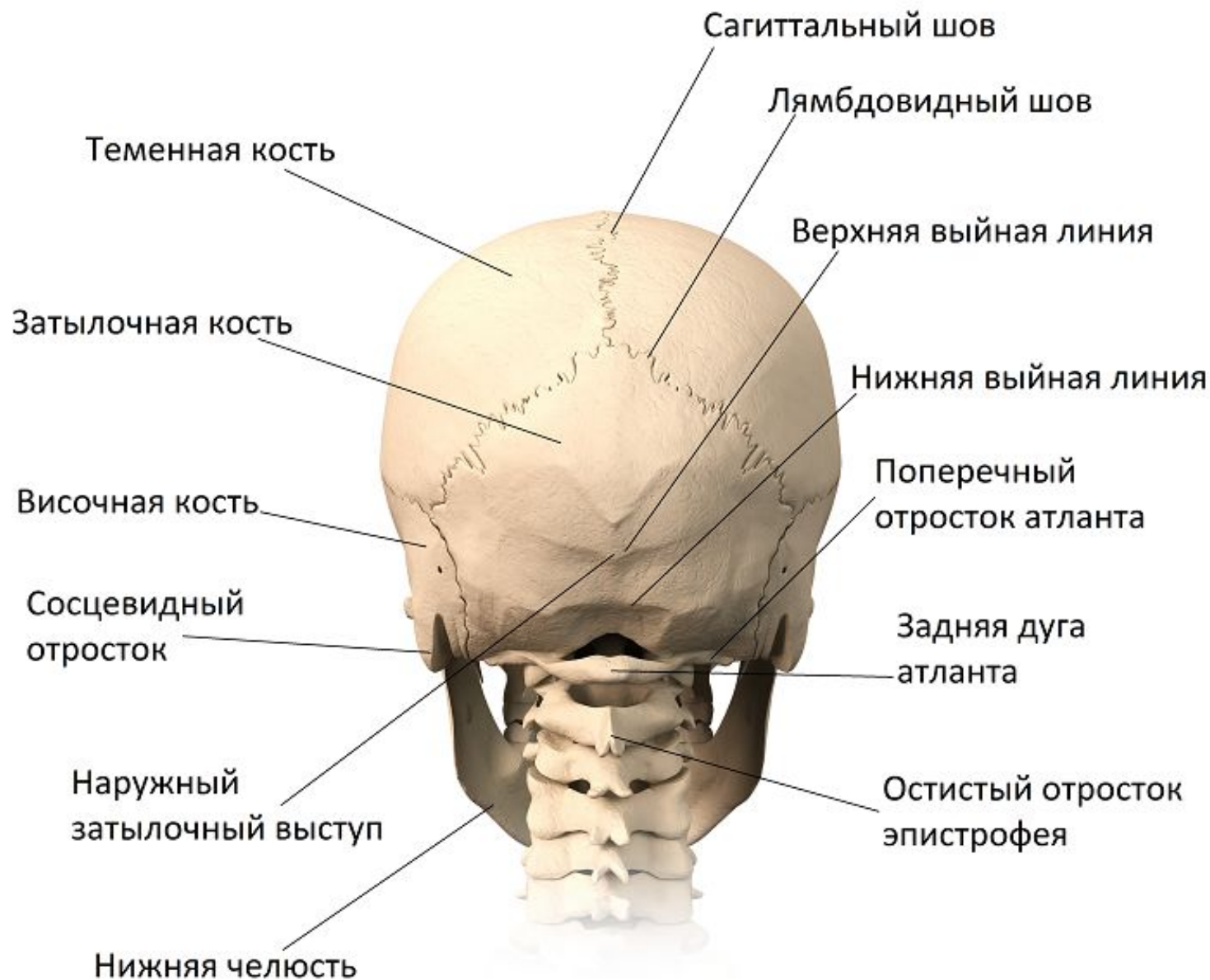Череп (вид сбоку)



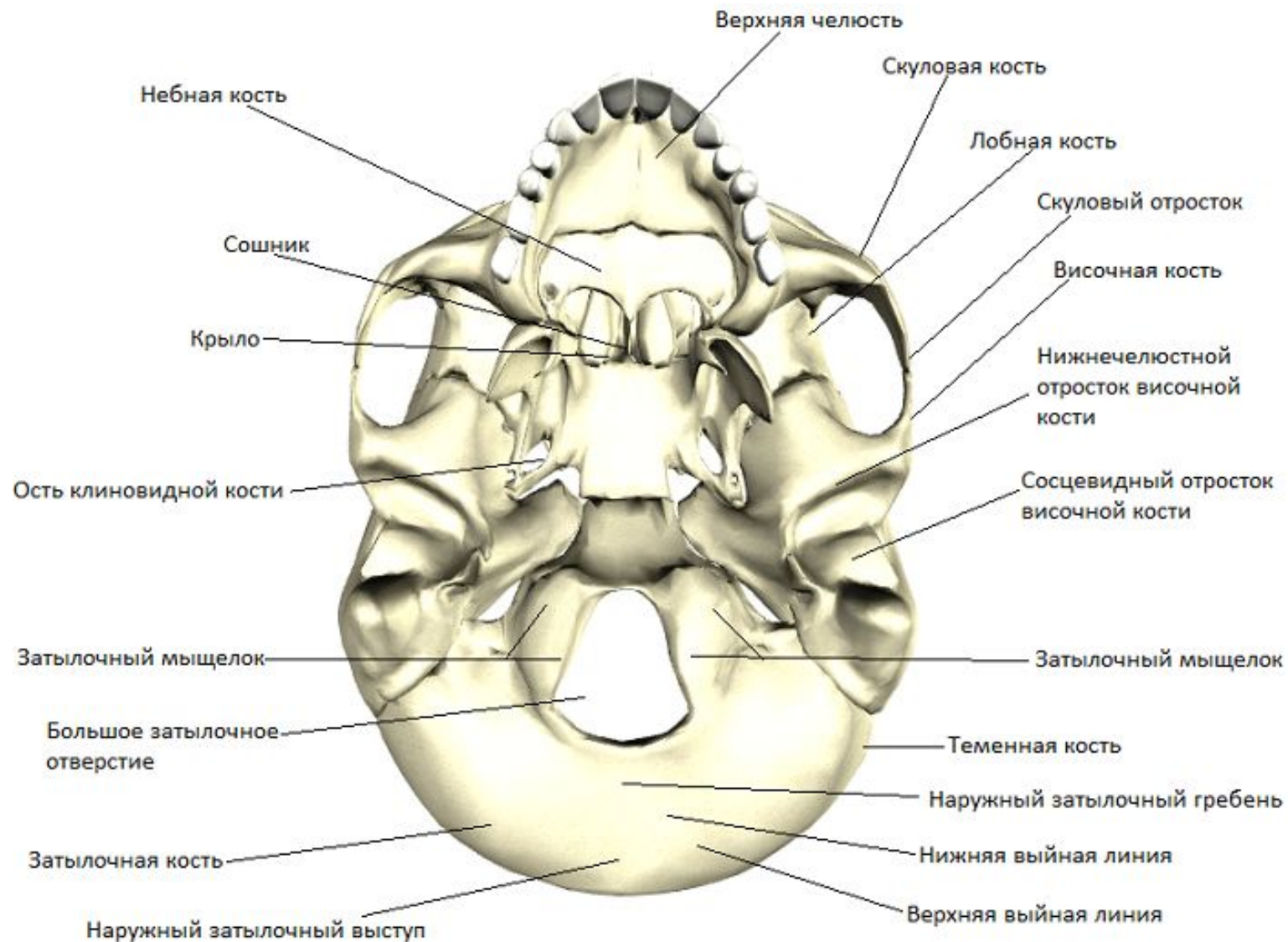
Череп (вид спереди)



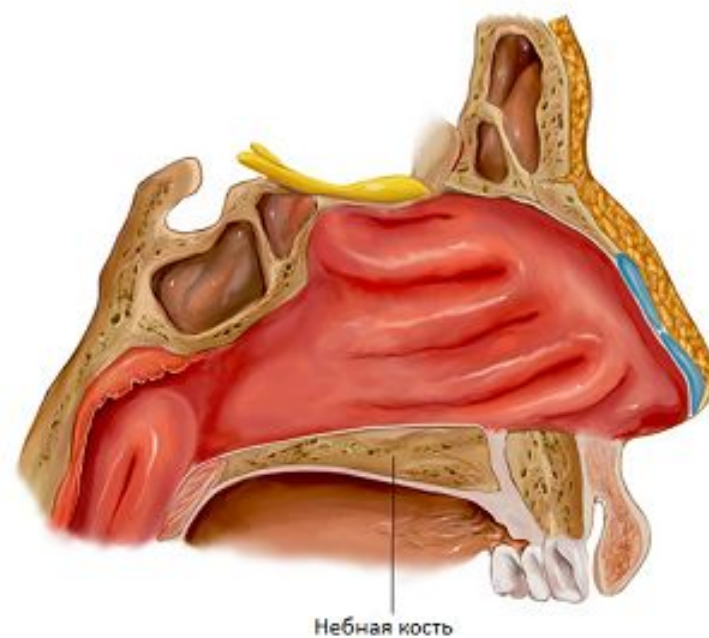
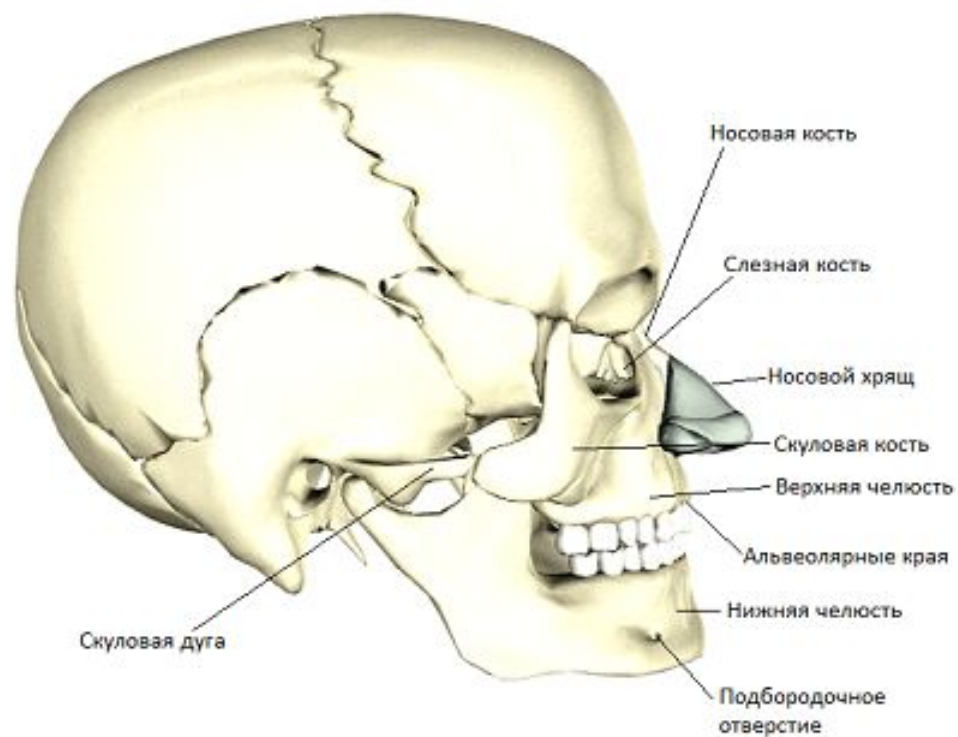
Череп (вид сзади)



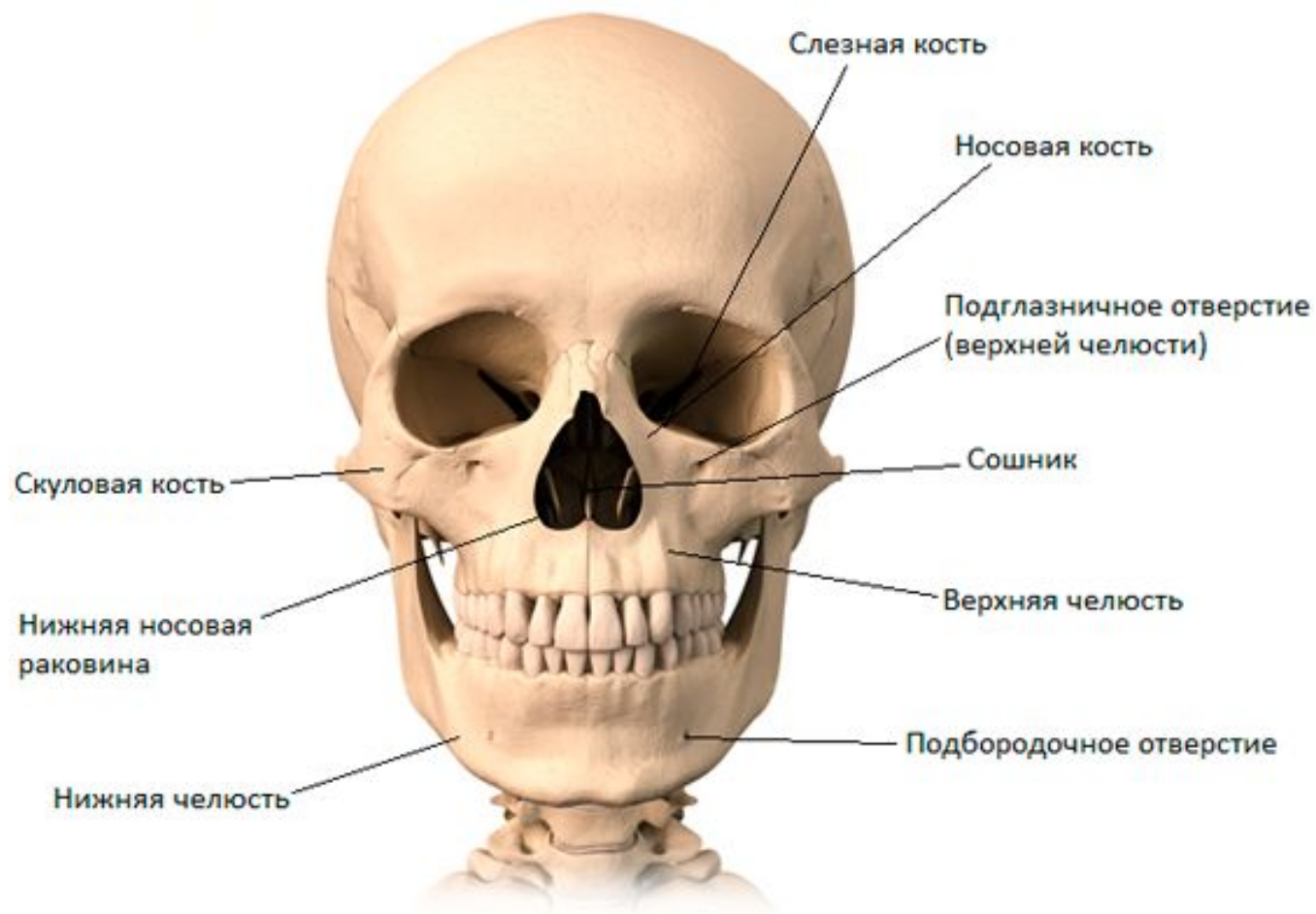Череп (вид снизу)



Лицевые кости (вид сбоку)



Лицевые кости (вид спереди)



Лицевые кости (14)

Единичные:
Нижняя челюсть
Сошник

Парные:
Верхнечелюстная
Скуловая
Носовая
Слезная
Небная
Нижняя носовая раковина