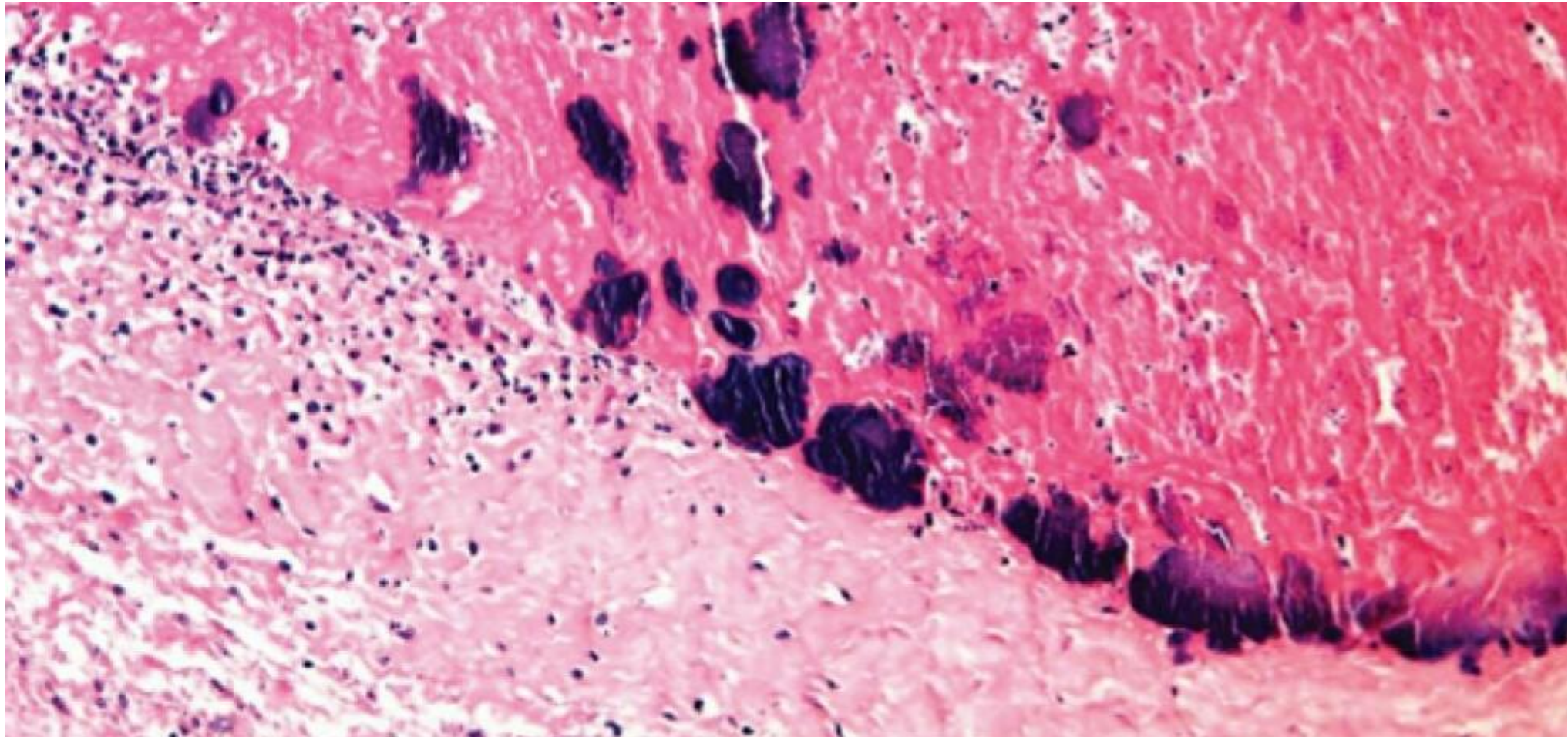
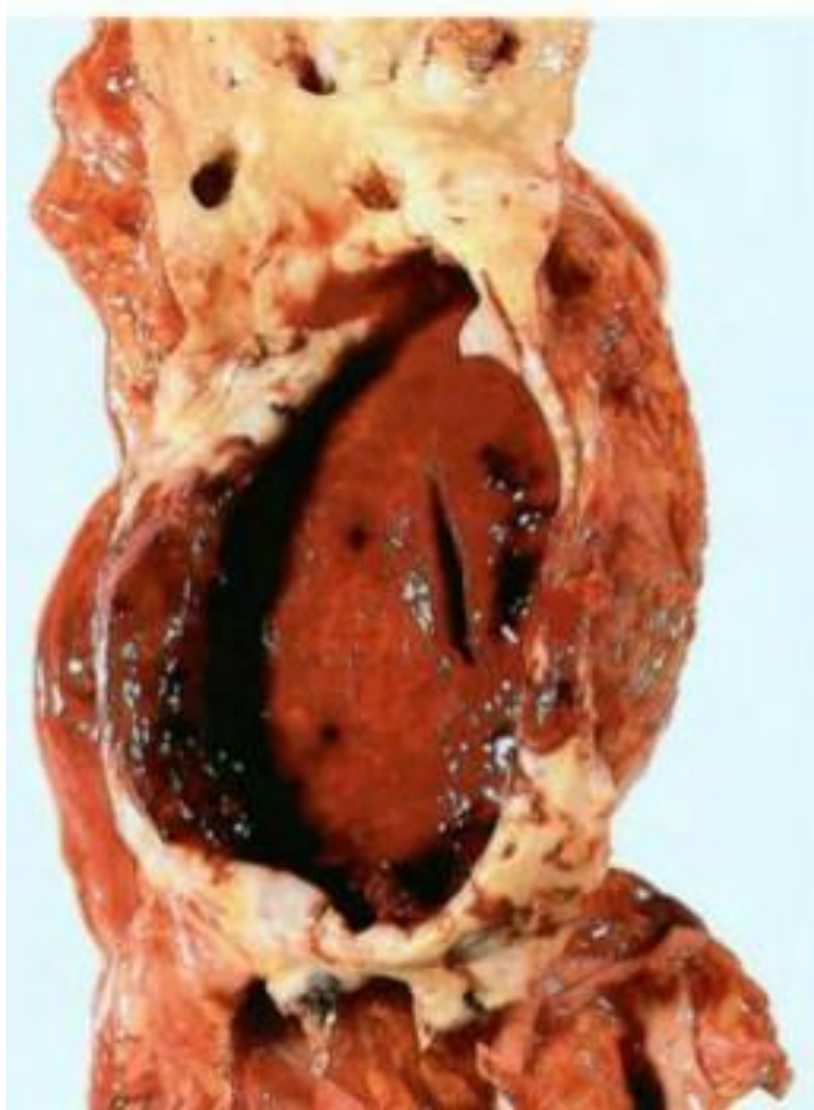


Кардиоваскуляр лы жүйе

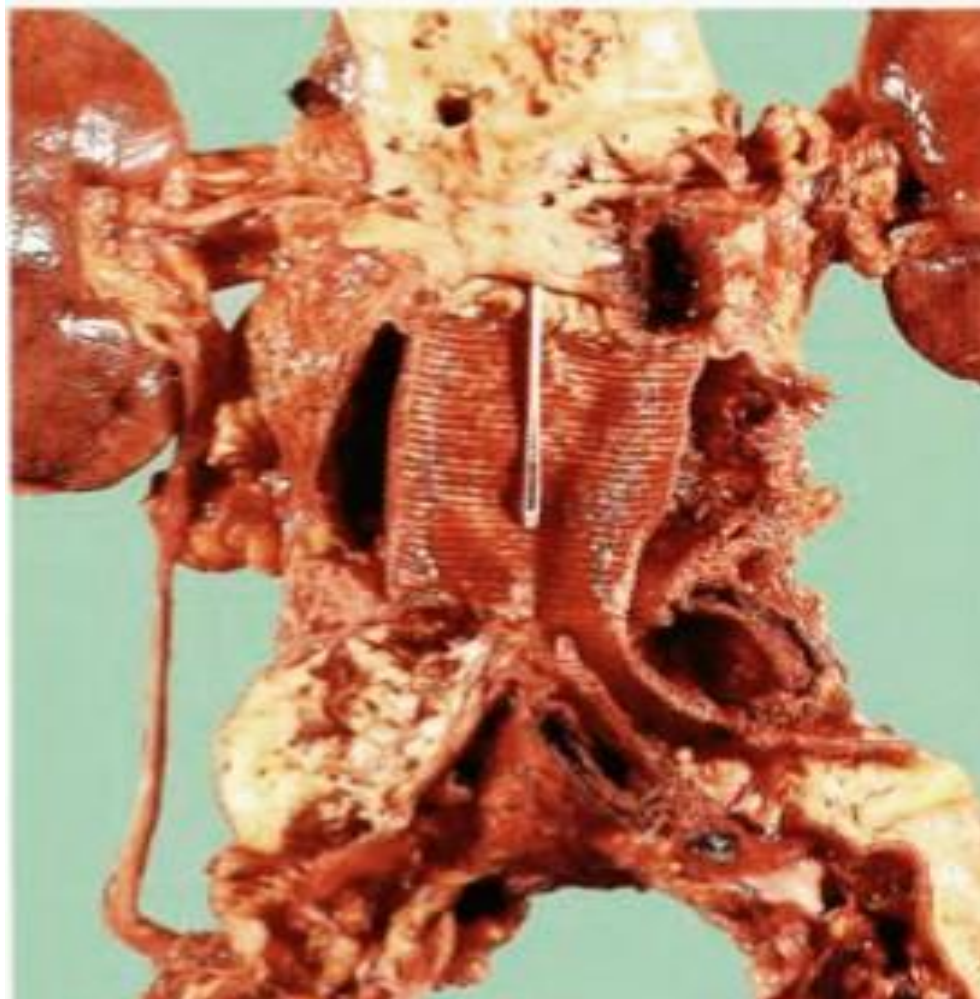
Гистология. Гематоксилин және эозинмен бояу. Инфекциялық (бактериальды) эндокардит



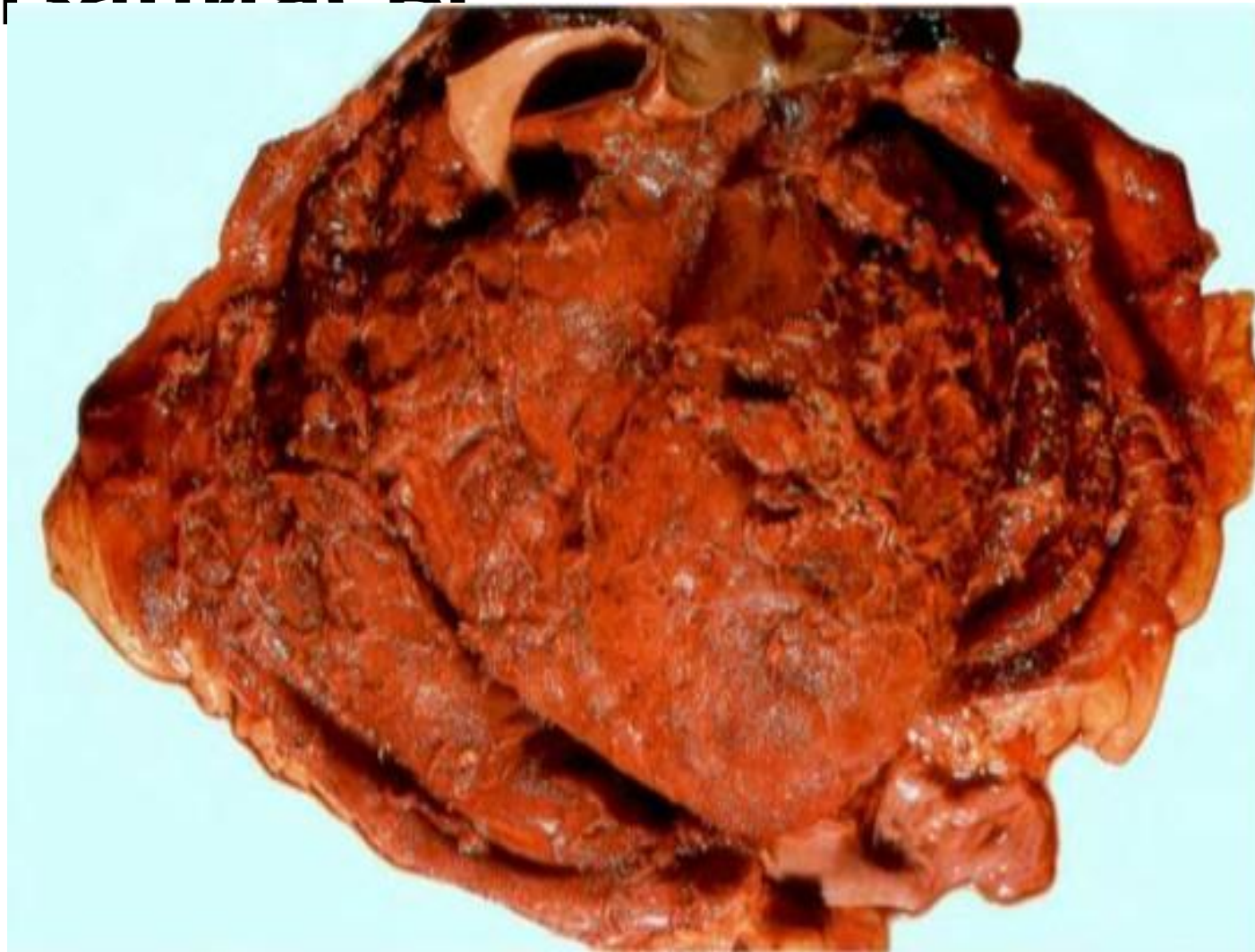
Құрсақ қолқасының аневризмасы



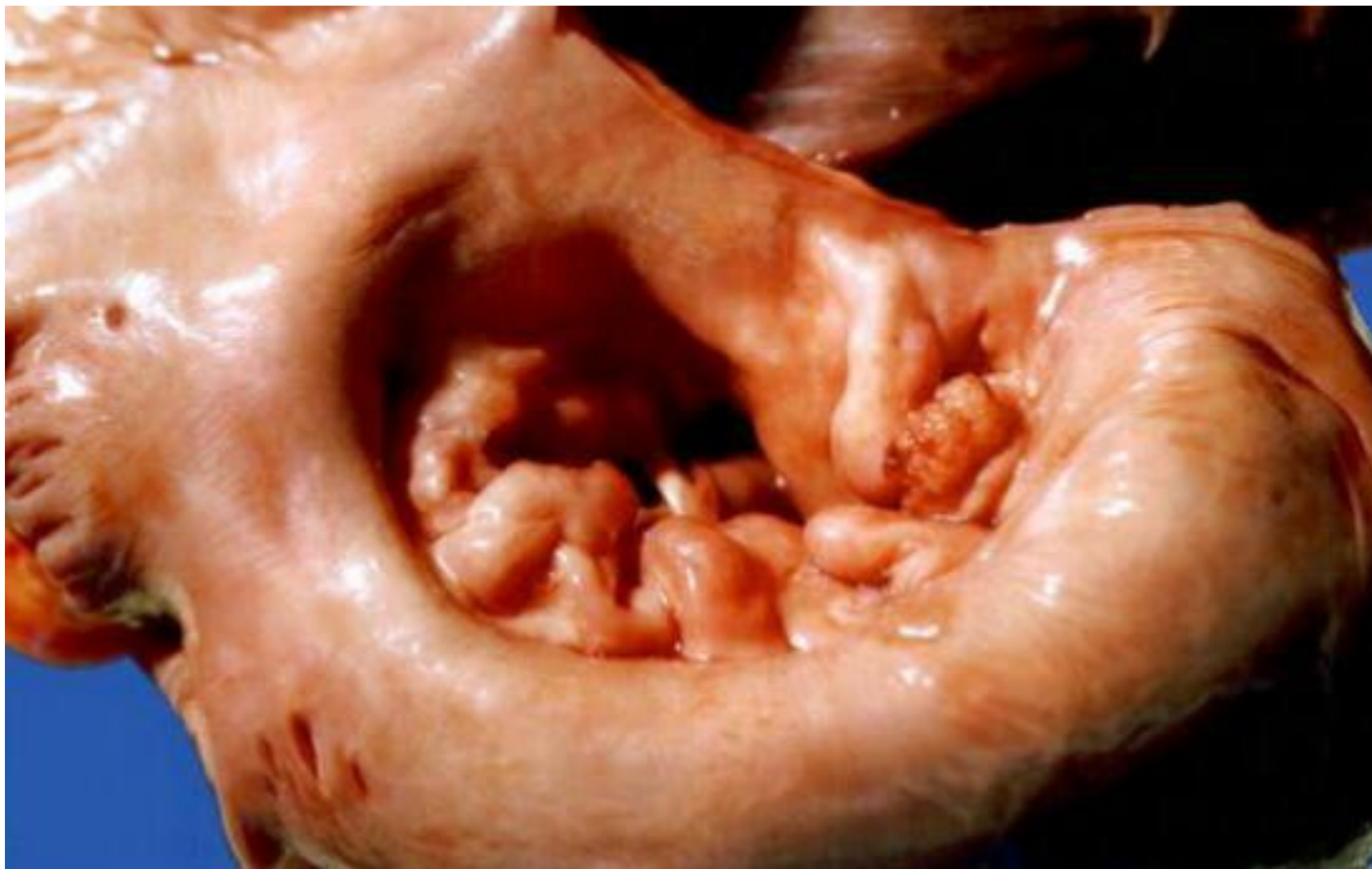
Құрсақ қолқасы аневризмасын қалпына келтіру



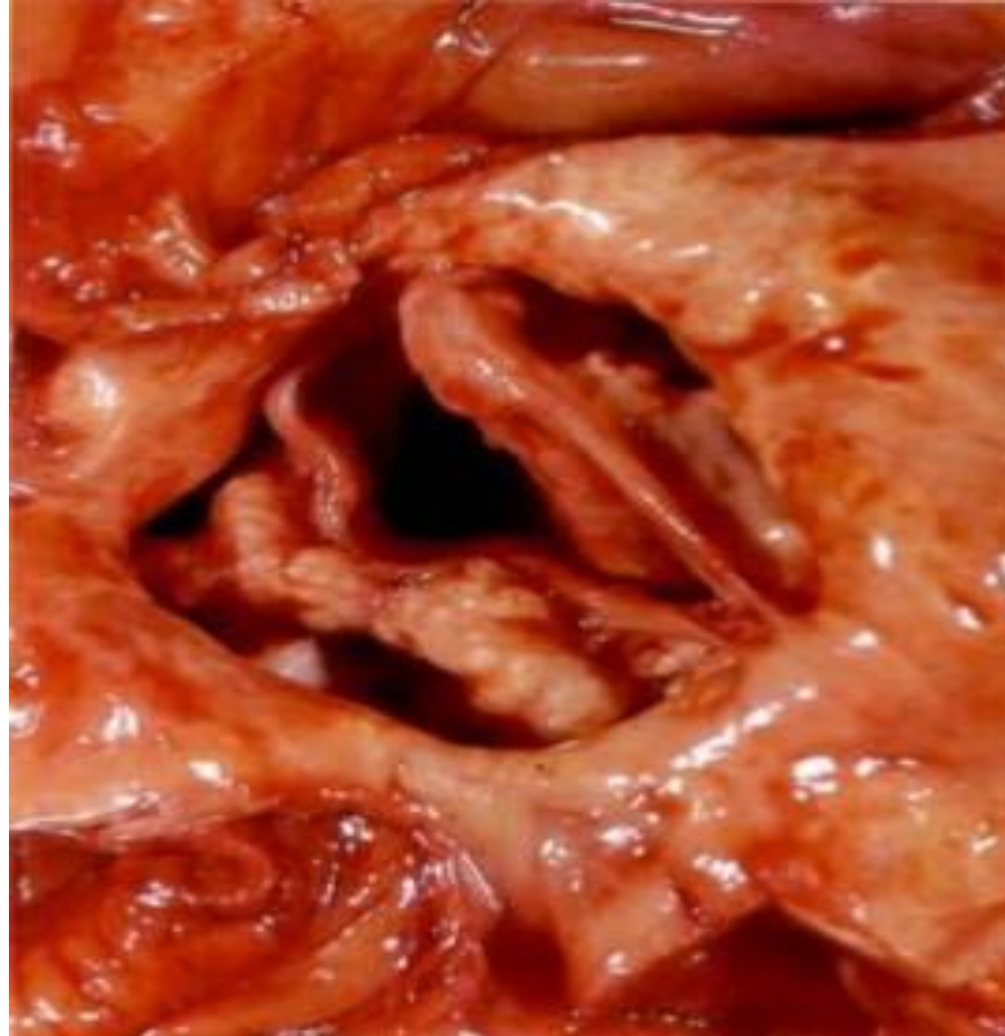
Фибринозды перикардит организациясы



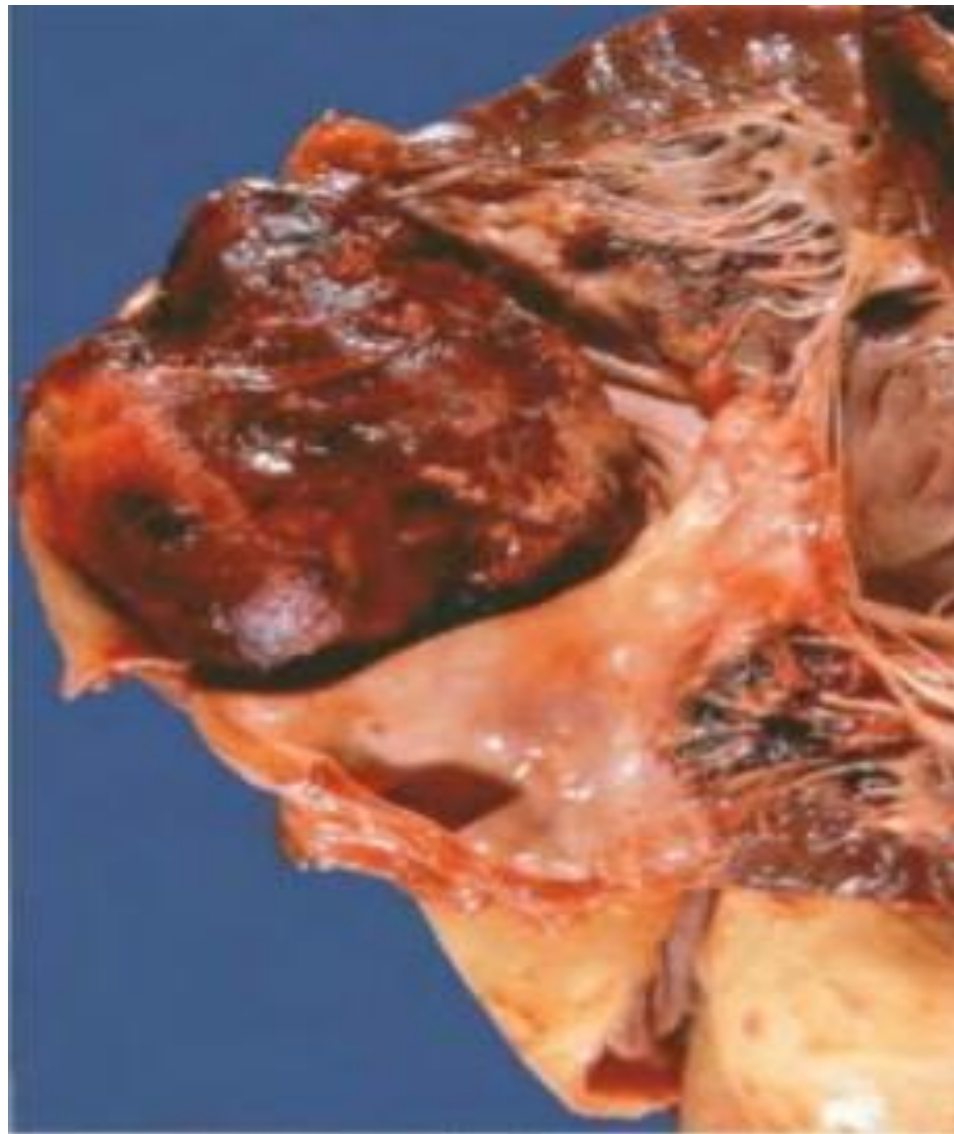
Митральді қақпақша стенозы



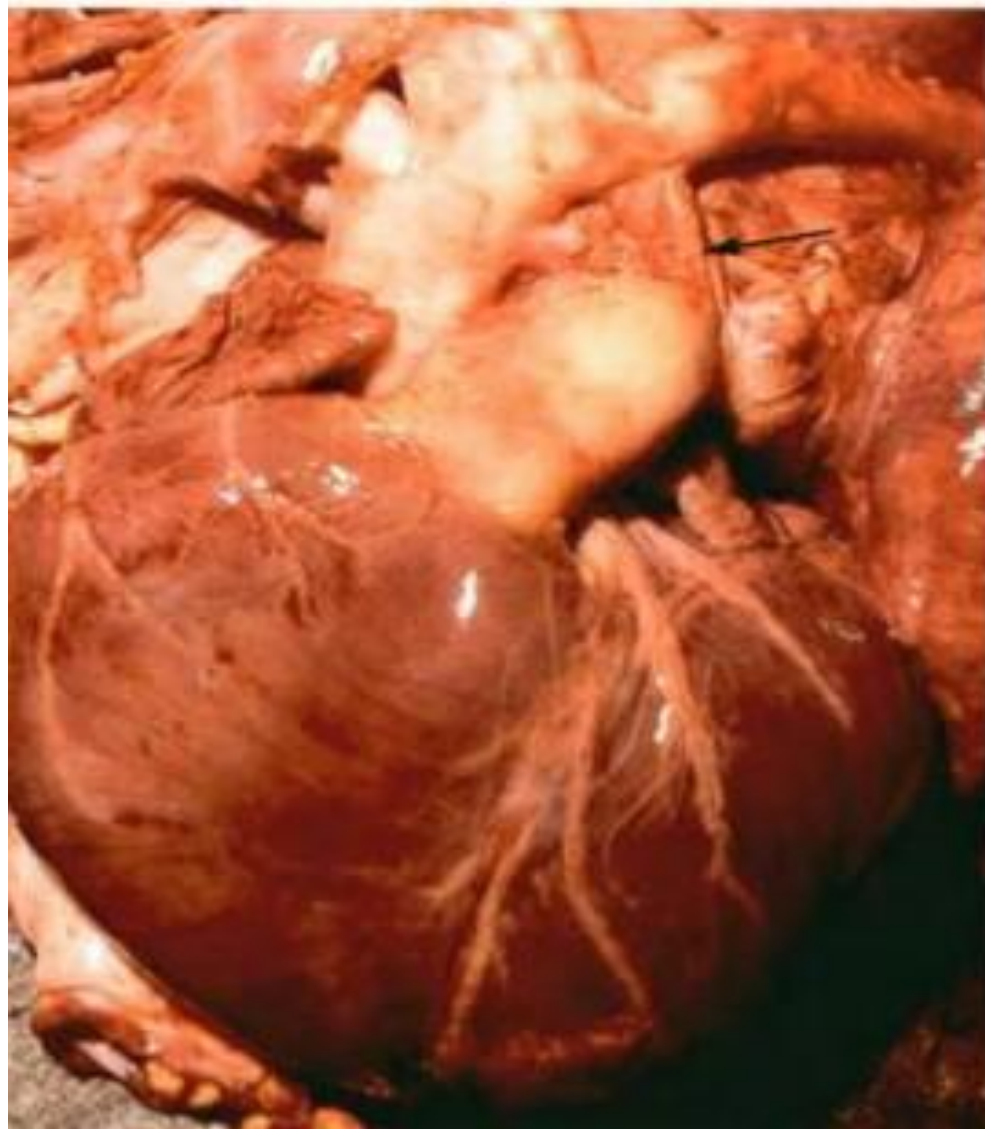Қолқа стенозы



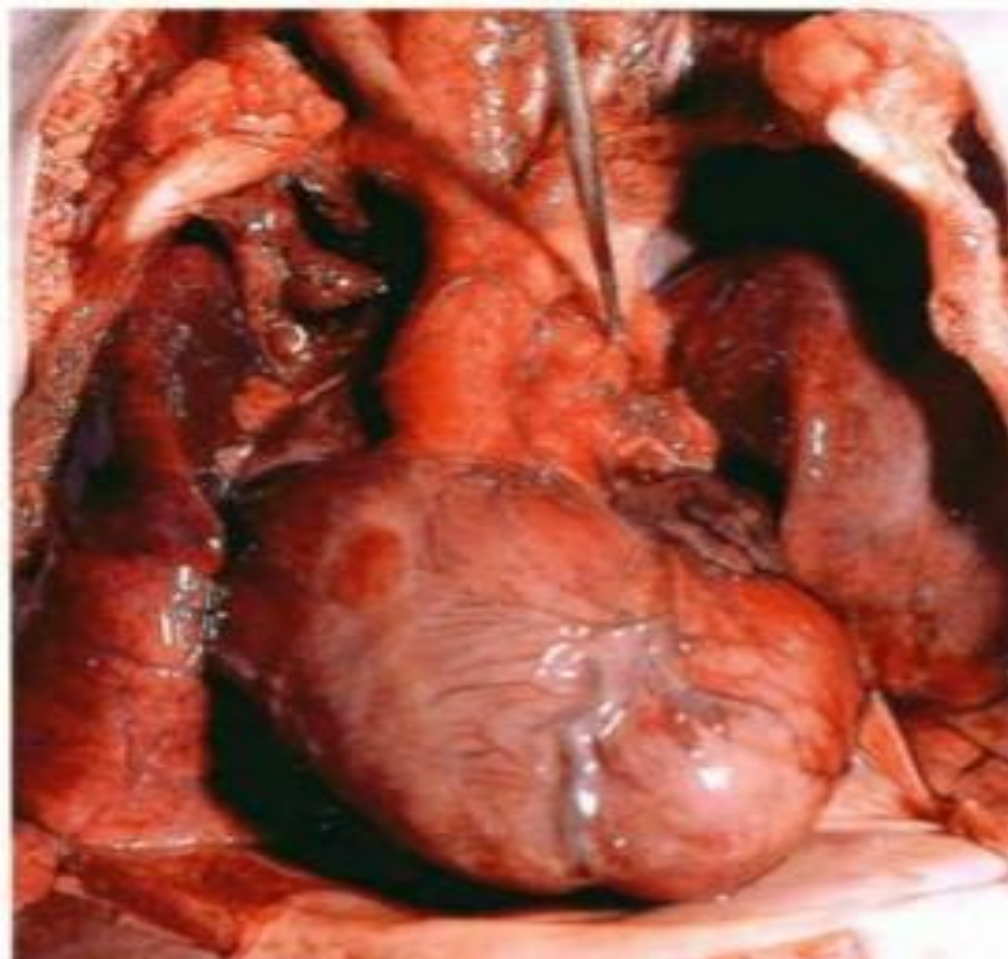
Сол жақ жүрекшедегі шар тәрізді тромб



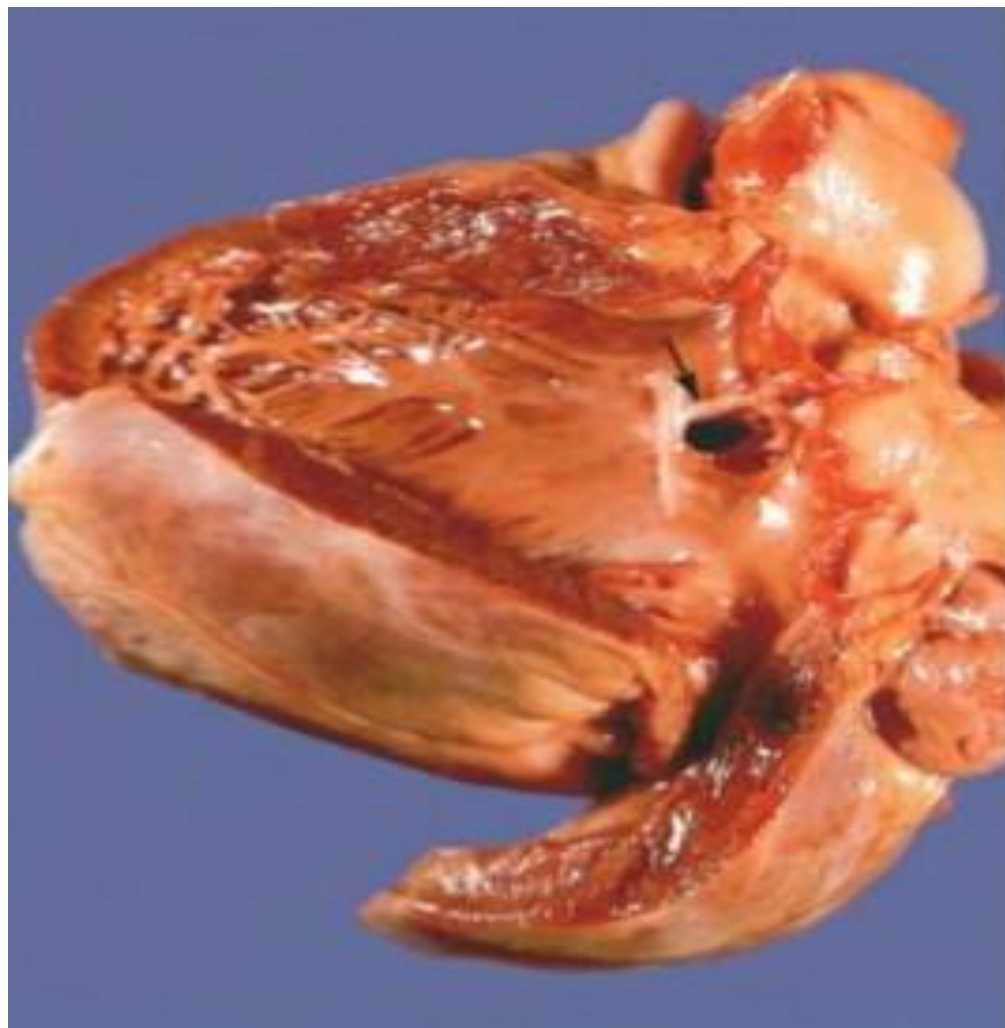Батталов өзекшесінің толық бітелмеуі



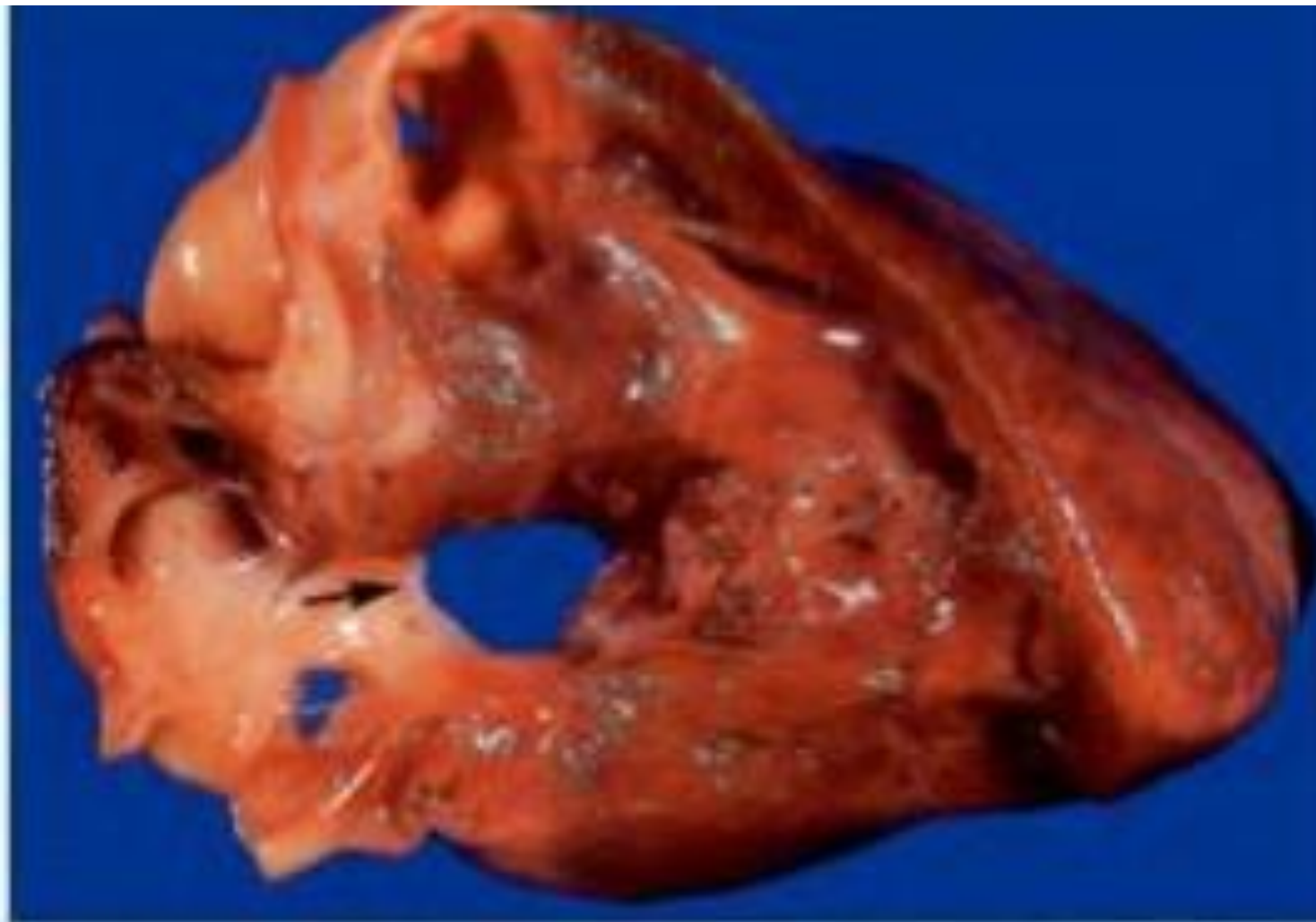
Ірі қантамырлар транспозициясы



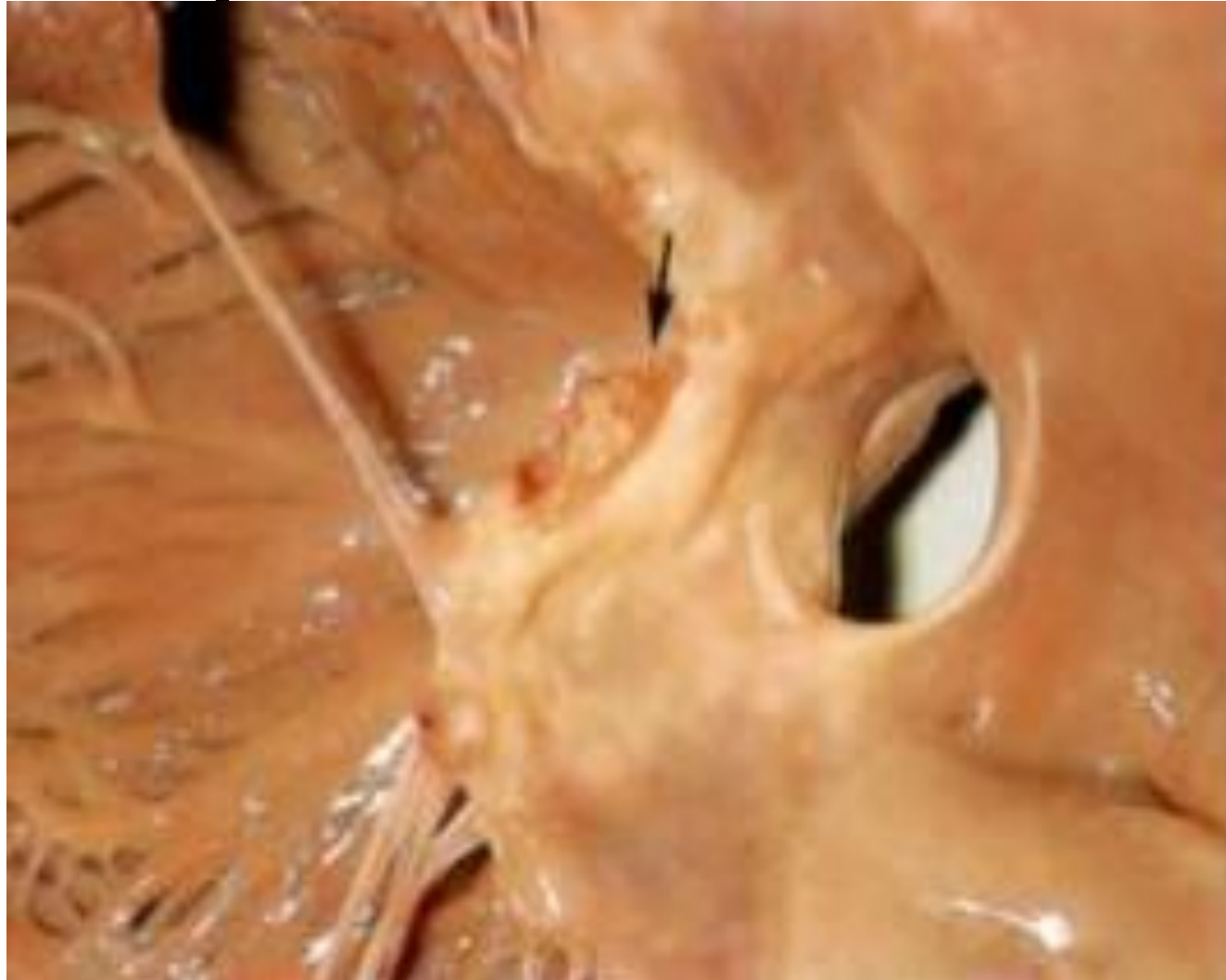Қарынша аралық перде ақауы



Жүрекше аралық перде ақауы



Жүрекше аралық перденің дефектісі және митральды қақпақшалардың алдыңғы жармасындағы саңылауы



Сол жақ қарынша фиброэластызы

