

С.Ж.АСФЕНДИЯРОВ АТЫНДАҒЫ  
ҚАЗАҚ ҰЛТТЫҚ МЕДИЦИНА  
УНИВЕРСИТЕТІ



КАЗАХСКИЙ НАЦИОНАЛЬНЫЙ  
МЕДИЦИНСКИЙ УНИВЕРСИТЕТ  
ИМЕНИ С.Д.АСФЕНДИЯРОВА

---

# СРИ

## *Дифференциальная диагностика ринитов*



**Выполнила:** Мадиярбек С.М.

**Проверила:** Шоканова Э.Т.

**Курс:** VII

**Группа:** 704-1 к

Алматы 2018

Г

# *Ринит*

**Ринит** (от др.-греч. ῥίς, род. п. ῥινός — нос) синдром воспаления слизистой оболочки носа. Заболевание широко распространено как у детей, так и у взрослых.



# *Классификация*

## **Инфекционные риниты**

- Острый ринит
- Хронический ринит
- Хронический катаральный ринит
- Хронический гипертрофический ринит
- Атрофический ринит

## **Неинфекционные — вазомоторные риниты**

- Нейровегетативный ринит
- Аллергический ринит

# Аллергический ринит

## Распространенные аллергены

Плесень




Шерсть животных



Пыль



Табачный дым



Бытовая химия



Пыльца



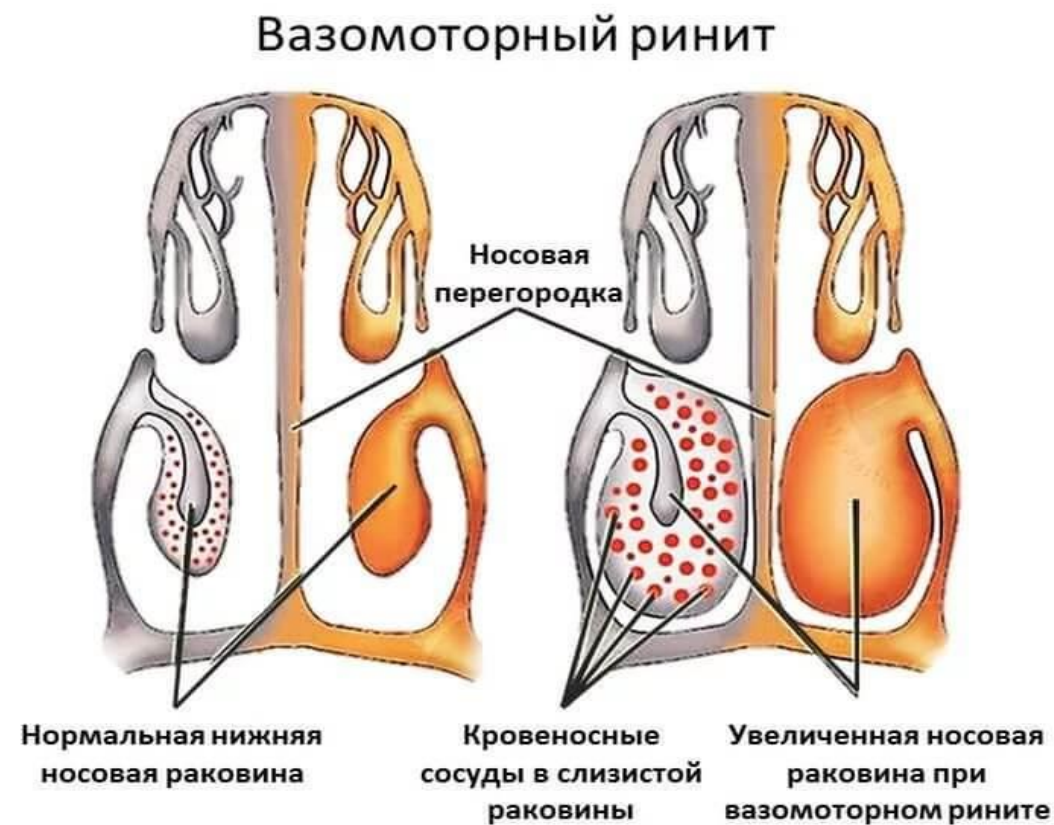Тараканы



**Аллергический ринит** – аллергическое воспаление слизистой оболочки носа, обусловленное контактом с причинным аллергеном и проявляющееся ринореей, заложенностью носа, зудом и чиханием с их длительностью более часа в течение суток.

# Вазомоторный ринит

**Вазомоторный ринит** - вид ринита, вызванный нарушениями тонуса кровеносных сосудов, который проявляется в приступах обильных выделений слизистого секрета из носа и его заложенности из-за воспаления слизистой оболочки. Обусловлен нарушением нервно-рефлекторных механизмов реакции на рефлекторные раздражения (холодный воздух, резкий запах), что ведёт к бурной реакции.



# *Атрофический ринит*

**Атрофический ринит** (также называют озена) — хроническое воспалительное поражение слизистой оболочки носа, характеризующееся атрофией слизистой оболочки и находящихся в ней нервных окончаний.

# *Медикаментозный ринит*

## *Медикаментозный ринит*

– это особая  
нозологическая единица,  
хроническое воспаление  
носа, вызванное обильным  
применением  
лекарственных веществ  
группы вазоконстрикторов  
(сосудосуживающие  
препараты).



# Дифференциальный диагноз:

Признак	Сезонный АР	Круглогодичный АР	Вазомоторный ринит	Эозинофильный неаллергический ринит	Инфекционный ринит
Аллергия в анамнезе	часто	часто	редко	может быть	редко
Аллергия в семейном анамнезе	часто	часто	редко	может быть	редко



<b>Признак</b>	<b>Сезонный АР</b>	<b>Круглогодичный АР</b>	<b>Вазомоторный ринит</b>	<b>Эозинофильный неаллергический ринит</b>	<b>Инфекционный ринит</b>
<b>Течение</b>	четкая сезонность	обострения в любое время года	обострения в любое время года	обострения в любое время года	спорадические случаи
<b>Лихорадка</b>	нет	нет	нет	нет	часто
<b>Этиологические факторы</b>	контакт с аллергенами	контакт с аллергенами	раздражающие вещества	нет	инфекционные агенты
<b>Выделения из носа</b>	обильные водянистые	слизистые	водянистые или слизистые	обильные водянистые	слизистые или гнойные
<b>Аллергический «салют»</b>	часто	часто	редко	может быть	редко

<b>Признак</b>	<b>Сезонный АР</b>	<b>Круглогодичный АР</b>	<b>Вазомоторный ринит</b>	<b>Эозинофильный неаллергический ринит</b>	<b>Инфекционный ринит</b>
<b>Слизистая носа</b>	бледная, рыхлая, отечная	разнообразная картина	розовая, отечная	бледная, рыхлая, отечная	гиперемированная, отечная
<b>Мазок из носа</b>	эозинофилия	эозинофилия	характерных изменений нет	эозинофилия	эпителий, нейтрофилы, лимфоциты
<b>Общий IgE</b>	часто повышен	часто повышен	норма	норма	норма

<b>Признак</b>	<b>Сезонный АР</b>	<b>Круглогодичный АР</b>	<b>Вазомоторный ринит</b>	<b>Эозинофильный неаллергический ринит</b>	<b>Инфекционный ринит</b>
Аллерген-специфические IgE	имеются	имеются	обычно отсутствуют	обычно отсутствуют	обычно отсутствуют
Эффективность антигистаминных средств	высокая	умеренная	умеренная	низкая	низкая
Эффективность деконгестантов	умеренная	умеренная	низкая	умеренная	умеренная

# Список литературы

- «Аллергический ринит» Клинические протоколы МЗ РК – 2017
- Самура Б. А., Черных В. Ф., Лепяхин В. К. и др. Фармакотерапия с фармакокинетикой: Учебное пособие для студентов высш. учеб. заведений // Под ред. Б. А. Самуры. — Харьков: Изд-во НФаУ: Золотые страницы, 2006. — 472 с.
- <https://ru.wikipedia.org/wiki/>
- <https://medportal.ru/enc/allergology/conuctivit/4/>
- <https://lookmedbook.ru/disease/vazomotorny-rinit->
- <http://www.eurolab.ua/diseases/1739>