

Методика эндоскопической ретроградной холангиопанкреатографии

Работу выполнила студентка 72401 группы
Иманова Э.И

Что такое эндоскопическая ретроградная холангиопанкреатография?

- является комбинацией эндоскопического и рентгенологического методов обследования. Данная диагностическая методика позволяет провести высокоинформативное исследование состояния слизистой оболочки верхнего и среднего отделов пищеварительного тракта, визуально оценить протоки поджелудочной железы и в некоторой степени ее паренхимы, желчевыводящие пути, а также при необходимости – провести некоторые хирургические манипуляции.
- Диагностическая составляющая данного метода заключается во введении рентген-контрастного вещества в протоки желчевыводящей системы и поджелудочной железы. Посредством рентгеновского излучения производят серию снимков, которые дают визуальное представление о состоянии исследуемых структур.

Показания

1. Механическая желтуха:

- неестественные перегибы желчного пузыря и/или желчевыводящих путей; обтурация желчных протоков конкрементами; нарушение функции сфинктеров желчевыводящих путей; сдавление протоков органами или опухолями.

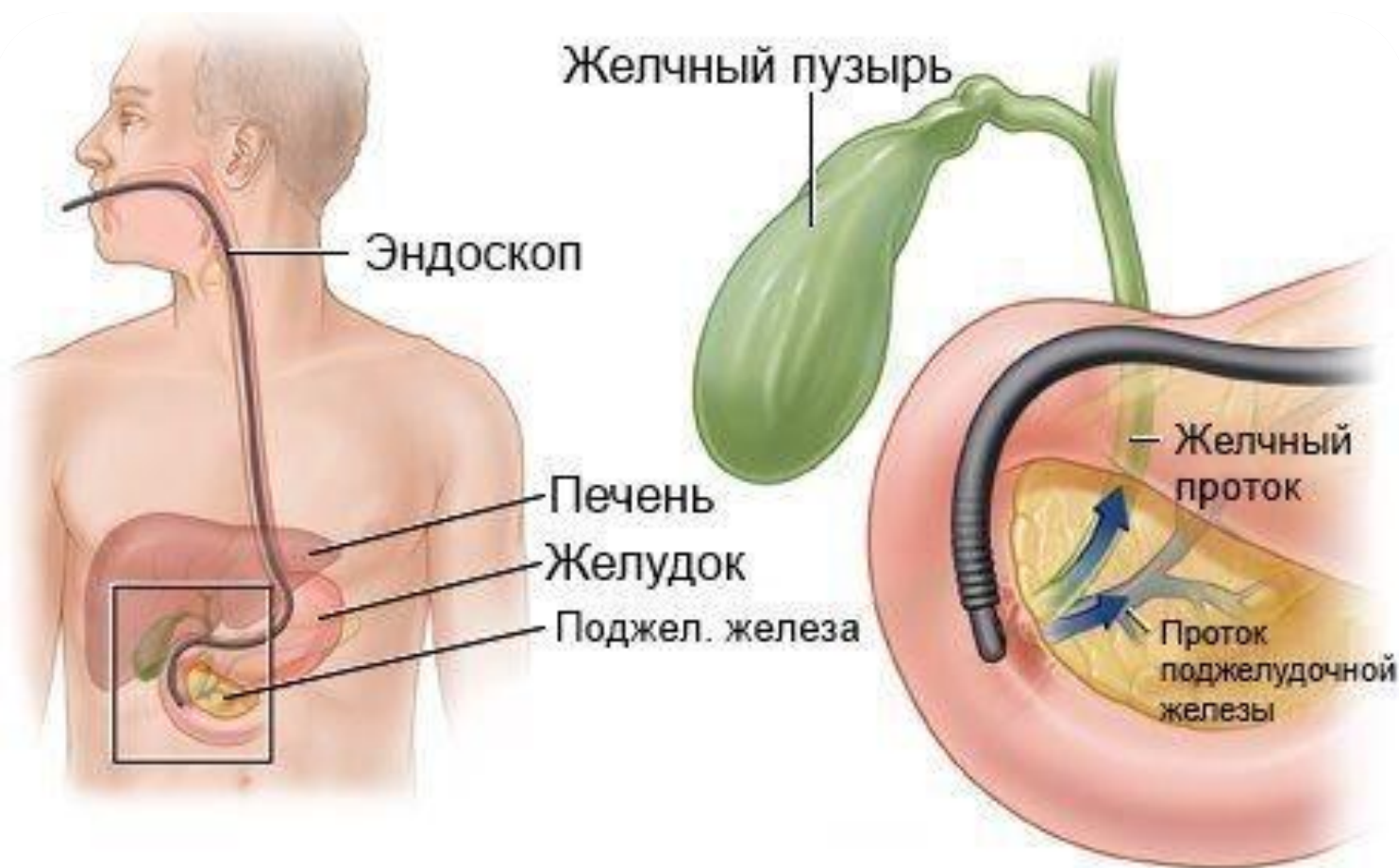
2. Раковые опухоли поджелудочной железы

3. Хронический панкреатит

4. Панкреатические свищи

5. Желчекаменная болезнь

Подготовка к процедуре

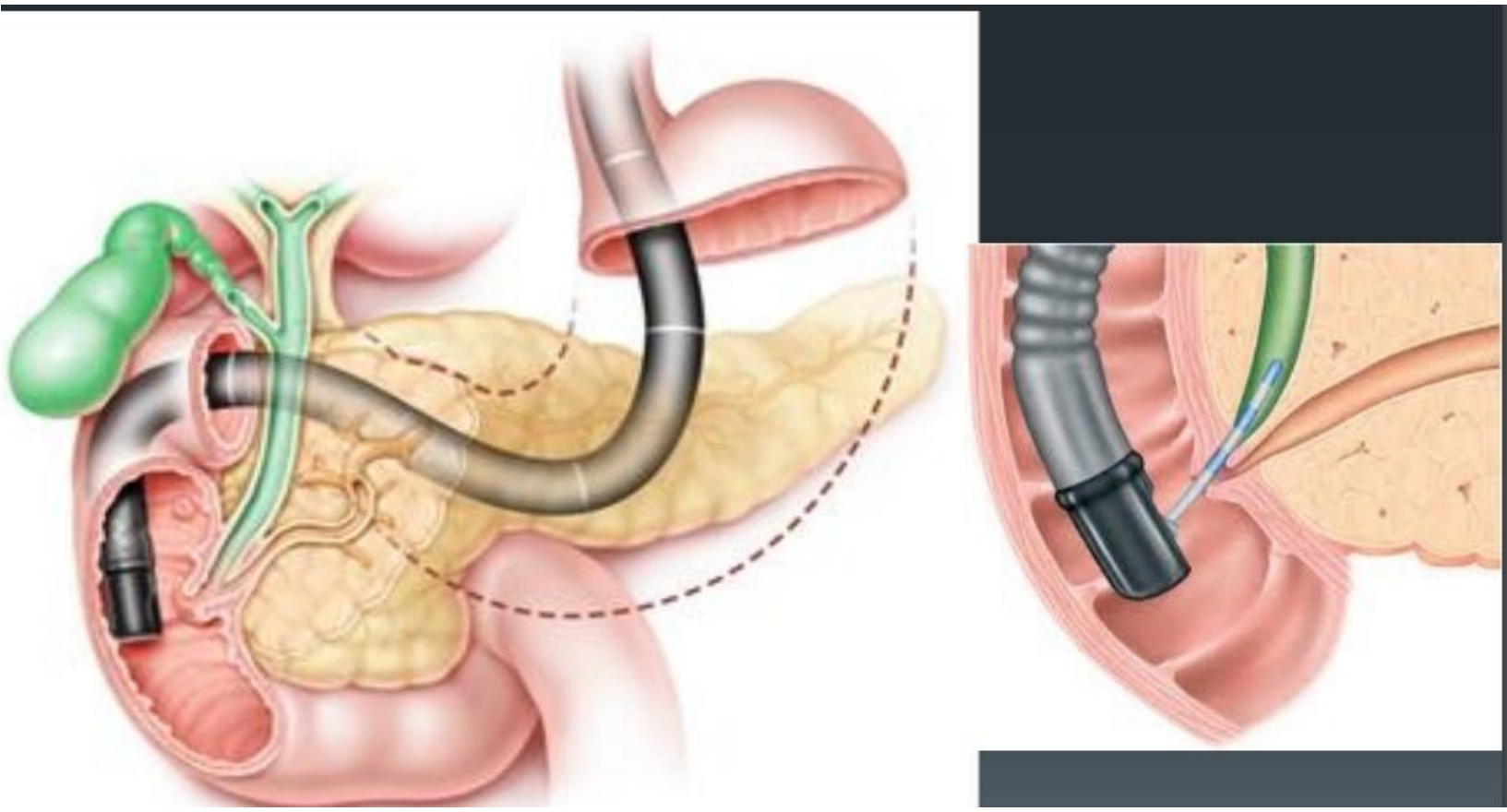


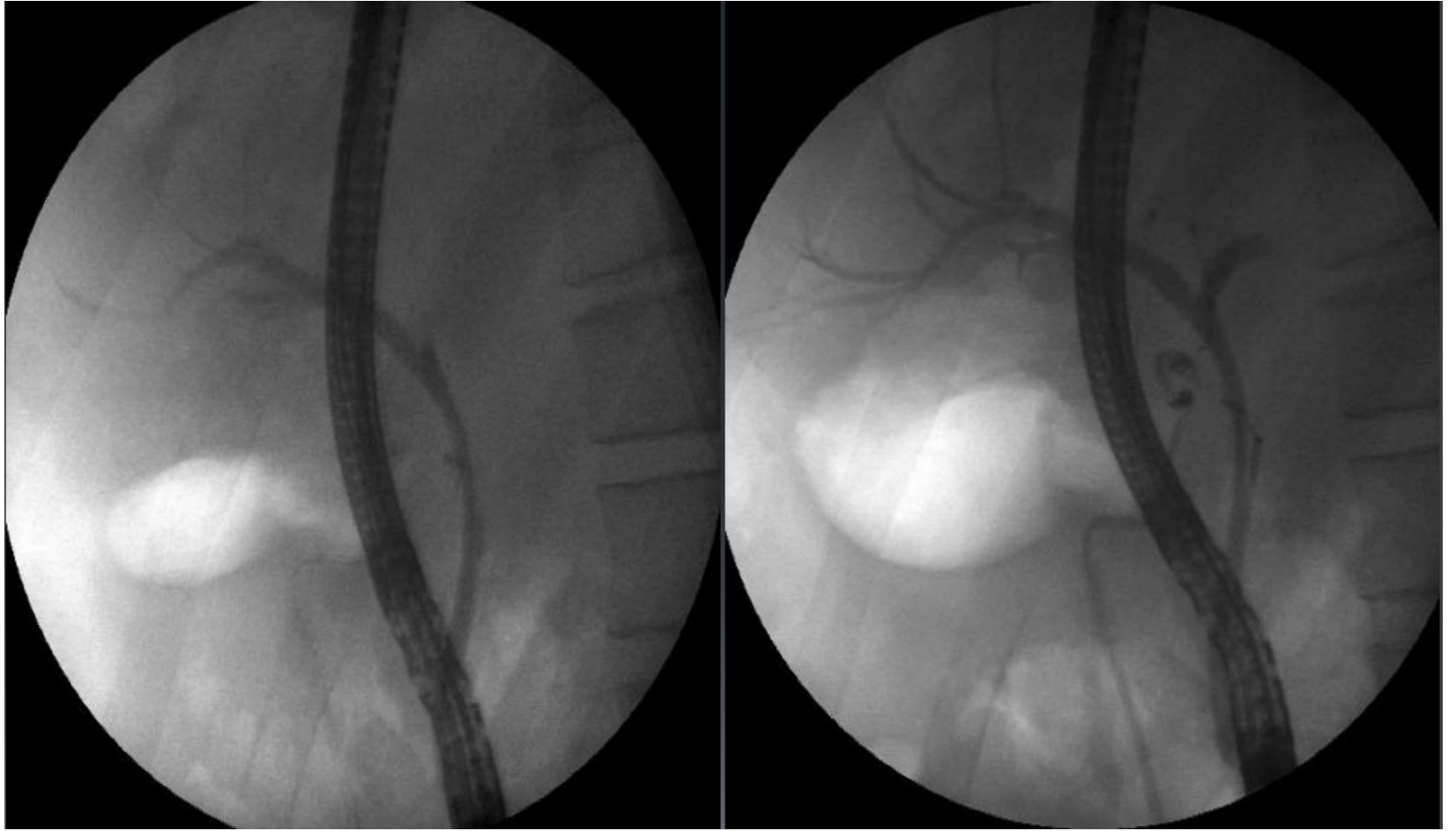
Подготовка к процедуре

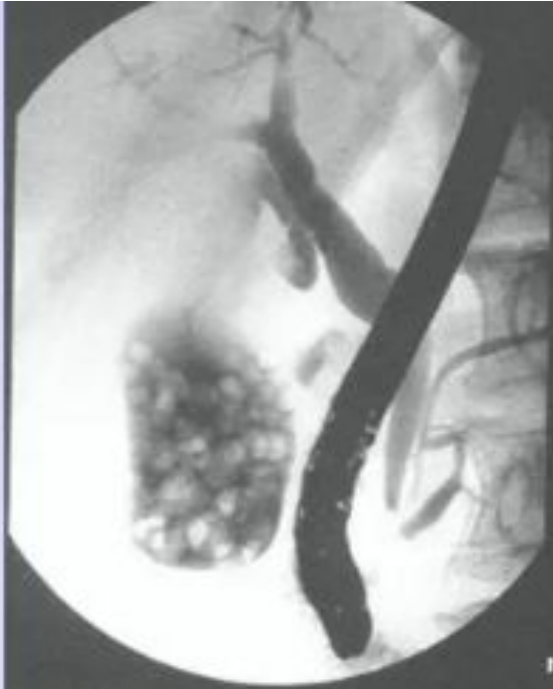- За сутки до проведения обследования нужно воздержаться от приема чрезмерного количества пищи и не употреблять острое, жирное и соленое.
- Накануне ЭРХПГ необходимо предоставить список всех принятых препаратов лечащему врачу.
- Возможно, эндоскопическая ретроградная холангиопанкреатография при подготовке потребует очистительных процедур посредством приема сорбентов (по показаниям врача).
- Также необходимо предупредить врача-рентгенолога о наличии аллергии (если такая имеется) на различные препараты, в частности на йод, о присутствии хронических или острых заболеваний желудочно-кишечного тракта, сердечно-сосудистой и респираторной систем.

Методика проведения ЭРХПГ

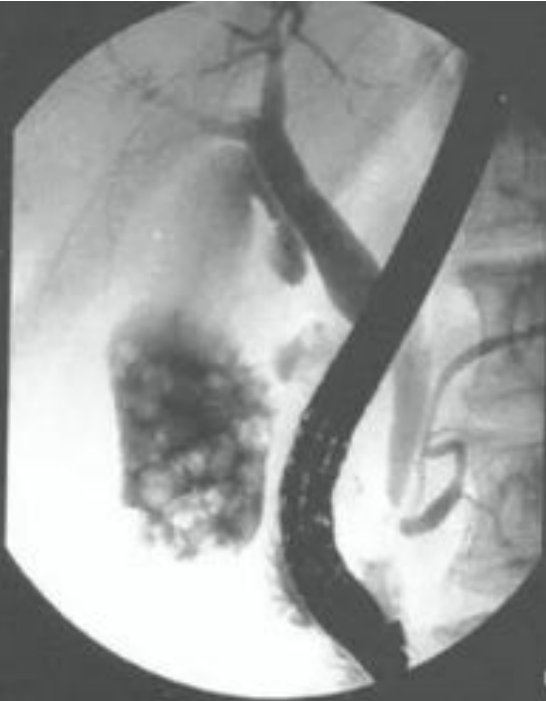
- После подготовительных процедур пациента направляют в специально оборудованный кабинет, где и будет проводиться исследование.
- Перед ЭРХПГ нередко используют препараты, которые обеспечивают расслабление двенадцатиперстной кишки (например, седативные).
- Для снижения дискомфорта во время диагностики ротовую полость орошают местным анестетиком (чаще – с содержанием лидокаина). Это снижает чувствительность и уменьшает неприятные ощущения.
- В начале исследования пациент укладывается на левый бок. После этого медленно специалист начинает введение эндоскопа (специальной трубки с камерой) через ротовую полость. Постепенно эндоскоп опускается через пищевод, желудок до двенадцатиперстной кишки. В это время на монитор проецируется изображение с камеры, производится оценка состояния слизистой оболочки пищеварительного тракта.
- По достижении эндоскопом 12-перстной кишки производится ее ревизия и пробное введение контрастного вещества. Затем специальную тонкую трубку (катетер) проводят через эндоскоп в протоки поджелудочной железы и желчевыводящие протоки и вводят контрастное вещество. После этого делают серию снимков, проявляют их и анализируют полученные результаты.



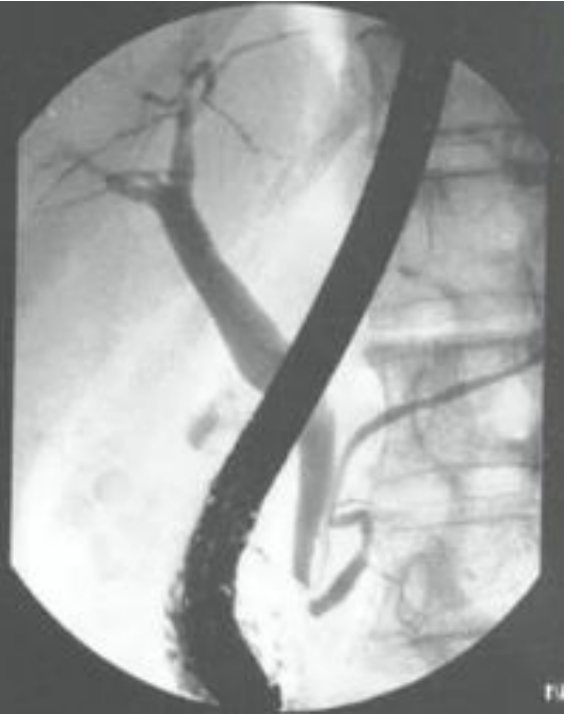



1a



1b



1c

Противопоказания

Существует ряд противопоказаний, при которых недопустимо проведение ЭРХПГ.

- **Панкреонекроз**
- Является тяжелым патологическим состоянием, при котором происходит некроз поджелудочной железы. Представляет собой угрожающее жизни состояние.
- **Острая фаза панкреатита**
- Также является противопоказанием, т.к. введение контраста может усугубить заболевание.
- **Эпилепсия**
- Проведение процедуры способно вызвать у эпилептика приступ.
- Острый инфаркт миокарда
- Острое нарушение мозгового кровообращения
- Беременность и период лактации
- Непереносимость йодсодержащих контрастных препаратов
- Почечная недостаточность

Возможные осложнения

- **Кровотечение**
- Кровотечением может осложняться ЭРХПГ, сопровождающаяся хирургическими манипуляциями (рассечение просвета протоков, забор биопсии и т.п.). В тяжелых случаях может потребоваться проведение гемотрансфузии (например, при нарушении свертываемости крови или интенсивном кровотечении).
- **Перфорация**
- Перфорация – нарушение целостности кишки из-за ее рассечения. Сопровождается выходом содержимого в брюшную полость и развитием перитонита. Также происходит крайне редко при проведении оперативных вмешательств.
- **Гнойные осложнения**
- Развиваются при наличии обтурации системы протоков (при наличии кист и стенозов).

Использованная литература

- https://dcenergo.ru/wiki/endoskopicheskaya-retrogradnaya-kholangiopankreatografiya-erkhpg-pokazaniya-provedenie-i-protivopoka_241691.html
- http://do.rsmu.ru/fileadmin/user_upload/mbf/GPDZ_1.pdf