

ГОУ ВПО УГМА РосЗдрава

КОМПРЕССИОННО- ДИСТРАКЦИОННЫЙ ОСТЕОСИНТЕЗ

Выполнили: студенты гр. ОС-504

Яркин Д.А.,

Дергачева А.А.

Преподаватель: Дубров Александр
Сергеевич.

г. Екатеринбург, 2012 г.

Теоретические основы

Теоретические основы компрессионно-дистракционного остеосинтеза были заложены биологом Л.В.Полежаевым в 1939 г. в опытах на амфибиях. Он производил ампутацию кисти конечности, у животных с дозированным микроразрушением иглой ампутационной области, что приводило к восстановлению всей конечности.



Теоретические основы

- Пусковым механизмом репаративного остеогенеза является механическая травма кости (перелом, остеотомия).
- При этом выделяются неколлагеновые белки—регуляторы остеогенеза (морфогенетические белки кости) **МБК**
- Клетками-мишенями для **МБК** являются низкодифференцированные периваскулярные клетки (перициты), которые поэтапно трансформируются в препреosteобласты
- препреosteобласт, совершив около 50 делений превращается в остеобласт, который, начинает строить кость.
- через 7—10 дней образуется первичная костная мозоль, и регенерация постепенно начинает затухать.
- Дистракция, начатая после 7— 10 дней компрессии, вызывает микроскопическое разрушение костной мозоли, что способствует выделению новых порций **МБК**.
- Таким образом дистракция запускает новый этап репарации.

Показания к компрессионно-дистракционному остеосинтезу

- свежие переломы нижней челюсти;
- замедленная консолидация отломков (вследствие плохой иммобилизации отломков или особенностей репаративной регенерации у больного);
- травматический остеомиелит (до или после секвестрэктомии);
- дефект нижней челюсти (травматический неогнестрельный, огнестрельный, послеоперационный);
- ложный сустав.

Известны компрессионно-дистракционные аппараты

- ◎ ЕК-1Д [Ермолаев И.И., Кулагов СИ., 1981]
- ◎ ЕКО-1 [Ермолаев И.И., Каганович СИ., Осипян Э.М., 1981]
- ◎ М.Б.Швырковым, А.Х.Шамсудиновым (1984),
- ◎ О.П.Чудаковым (1985).

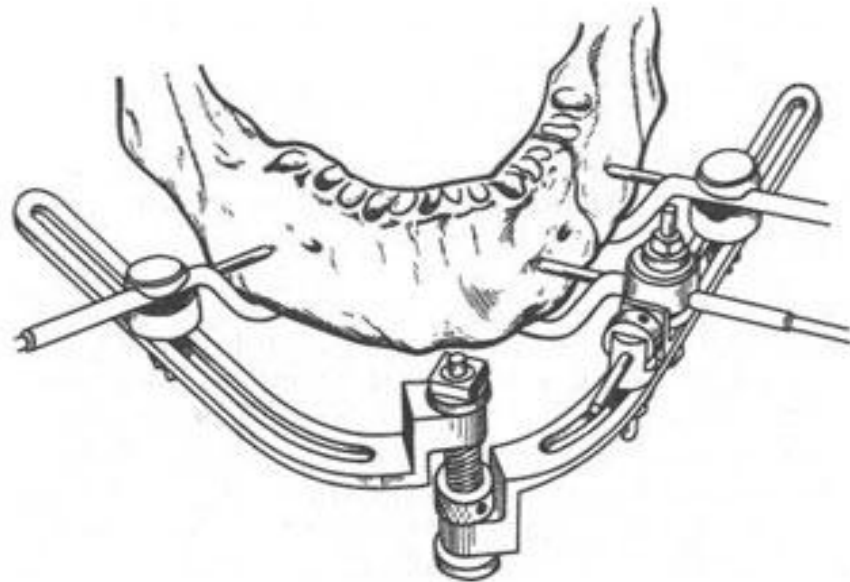


Рис.6.38. Устройство Чудакова для лечения нижнечелюстных переломов, с помощью которого можно производить дистракцию и компрессию отломков.

Компрессионно-дистракционный аппарат состоит из **спиц (3)** с винтовой нарезкой, которые укрепляют в нижней челюсти; **планок (4)** различной формы, объединяющих спицы в группы; **гаек (2)**, с помощью которых происходит соединение спиц; **муфт (5)** и гаек (1), которыми муфты крепят к планкам (4); **винтовой штанги (7)**, объединяющей муфты, а следовательно, отломки челюсти; гаек (6), которыми муфты (5) прикрепляют к штанге и производят компрессию и дистракцию отломков нижней челюсти.

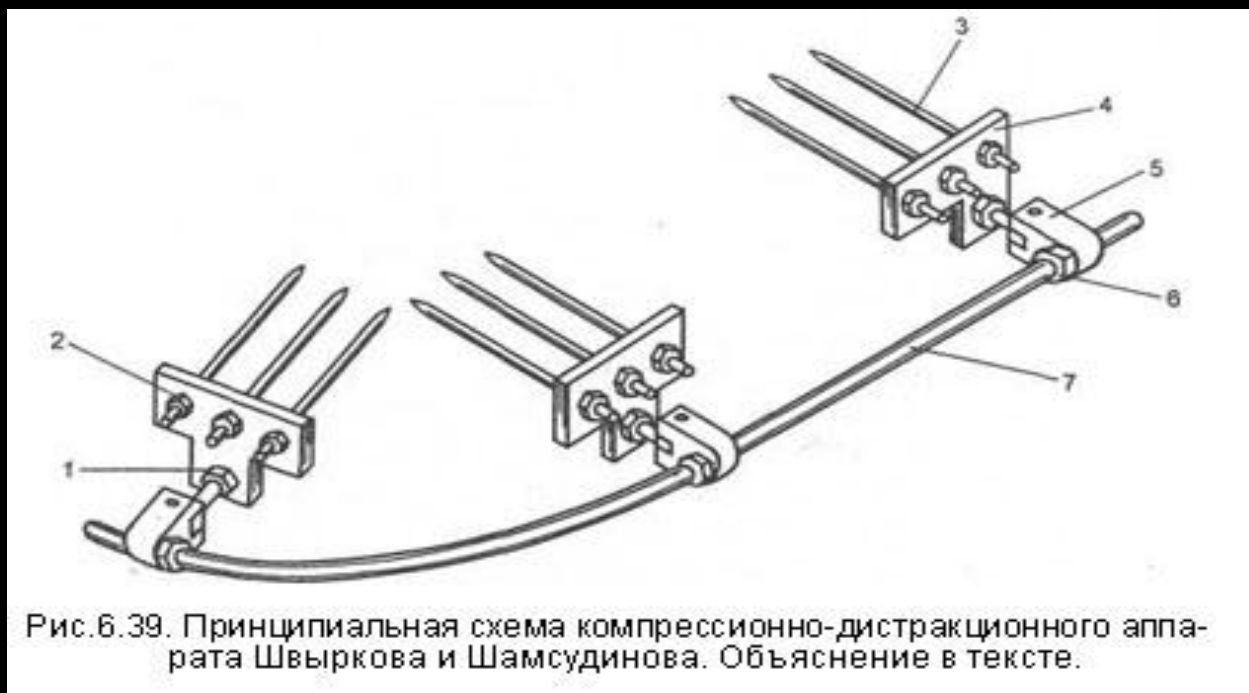
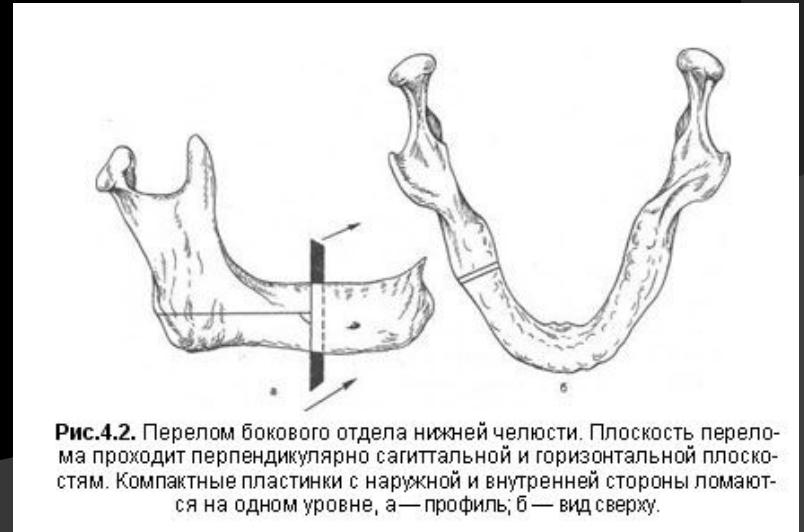


Рис.6.39. Принципиальная схема компрессионно-дистракционного аппарата Швыркова и Шамсудинова. Объяснение в тексте.

Ход операции.

- Перед операцией на коже лица обозначают основание челюсти, линию перелома и место введения первой (ближайшей к щели перелома).
- Первую спицу вводят на расстоянии 1,5 см от щели перелома.
- Спицу зажимают в патроне электродрели или в специальной цанге, вставленной в наконечник бормашины.



Ход операции.

- В месте инъекции анестетика кожу прокалывают невращающейся спицей до кости.
- С целью предотвращения наматывания мягких тканей на спицу ассистент прижимает кожу инструментом
- Во избежание ожога кости и последующего «спицевого» остеомиелита скорость вращения спицы должна быть минимальной, с кратковременными остановками.
- Необходимо следить за тем, чтобы спица не перфорировала слизистую оболочку язычной поверхности челюсти, но на 1 — 1,5 мм выступала из кости.



Ход операции.

- После введения первой спицы на нее надевают предварительно выбранную планку
- В мягкие ткани вводят иглу и впрыскивают раствор анестетика.
- Снимают планку и вводят вторую спицу в кость.
- При этом хирург контролирует параллельность введения второй и всех последующих спиц данной группы с первой спицей.
- После введения спиц в отломки на них навинчивают по одной внутренней гайке, надевают объединяющую планку и закрепляют наружными гайками.
- Аналогичную процедуру выполняют на всех отломках.

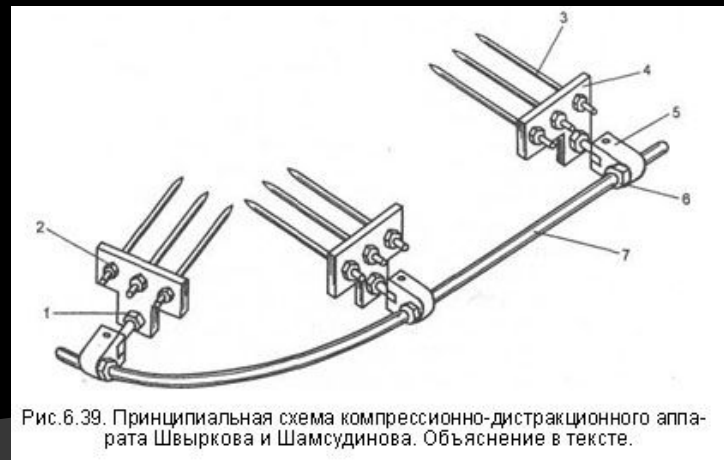
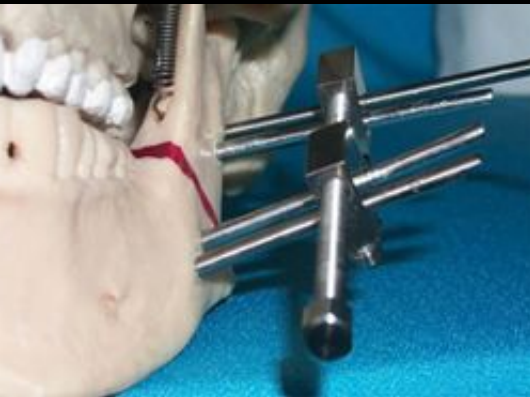


Рис. 6.39. Принципиальная схема компрессионно-дистракционного аппарата Швыркова и Шамсудинова. Объяснение в тексте.

Ход операции.

- К планкам фиксируют муфты с помощью гаек и винтовую штангу поочередно пропускают через муфты.
- После репозиции отломков закрепляют муфты на штанге, что создает жесткую единую систему, имитирующую целостность нижней челюсти.



- При одиночном переломе нижней челюсти обычно достаточно двух групп спиц и одной прямой штанги.
- В случае двустороннего или двойного перелома таких групп будет уже четыре
- Вращением гаек в сторону перелома создают компрессию отломков. Вращая гайки в противоположную от щели перелома сторону, производят distraction костной мозоли.

Ход операции.

- ⊙ После репозиции таких отломков производят сильную компрессию в течение 10 дней с целью вызвать усиленную резорбцию костной ткани, добиться выхода МБК и достичь конгруэнтности поверхности концов отломков.
- ⊙ Дистракция, начатая после 7— 10 дней компрессии, вызывает микроскопическое разрушение новообразованной костной мозоли и тем самым способствует выделению новых порций МБК.
- ⊙ После окончания лечения снимают штангу, проверяют прочность сращения отломков покачиванием их руками и, если подвижности нет, снимают планки и вывинчивают спицы.

Преимущества.

- ◎ Точное сопоставление отломков с возможностью первичного заживления и укорочение сроков лечения.
- ◎ Данные литературы указывают на явное преимущество спиц перед наkostными зажимами.
- ◎ Несмотря на кажущуюся непрочность и даже хрупкость тонких спиц, с их помощью осуществляются не только компрессия и дистракция отломков нижней челюсти, но и прочная их иммобилизация в течение нескольких месяцев.
- ◎ Резорбции костной ткани вокруг спиц, объединенных в группы, обычно не происходит.

- ⊙ В последние 6—7 лет в Западной Европе и Америке активно разрабатываются компрессионно-дистракционные аппараты для нижней и верхней челюстей в основном для устранения врожденных и приобретенных деформаций

причем предпочтение отдается внутриротовым аппаратам.

