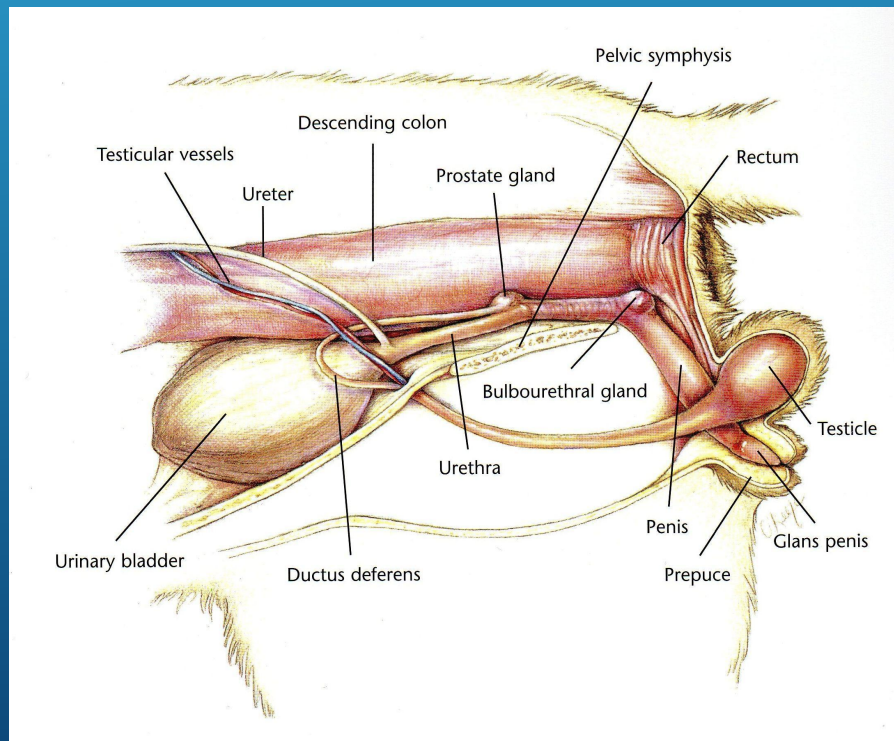
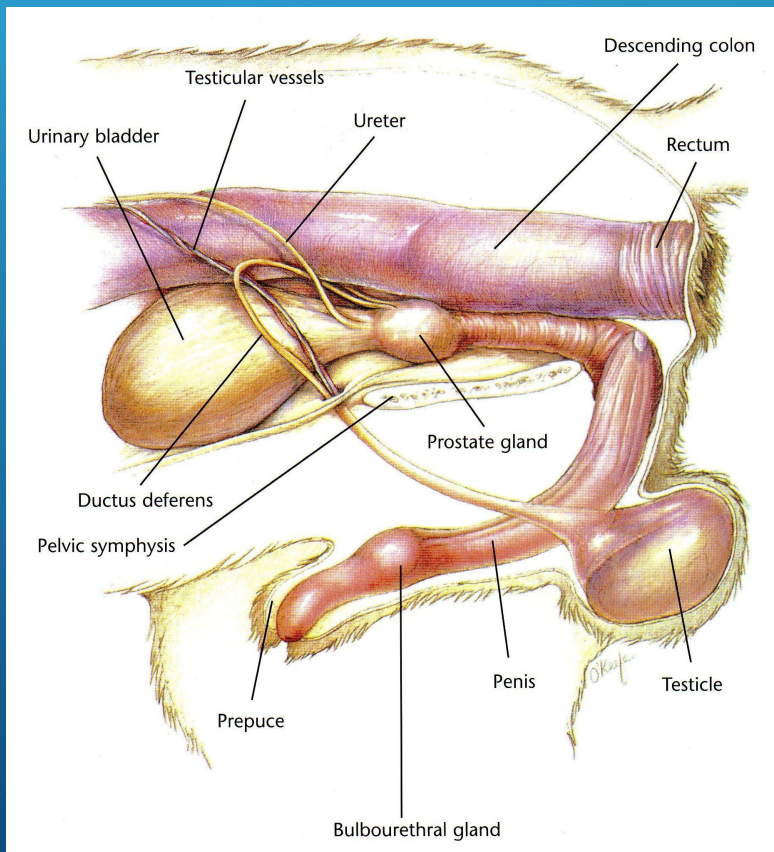


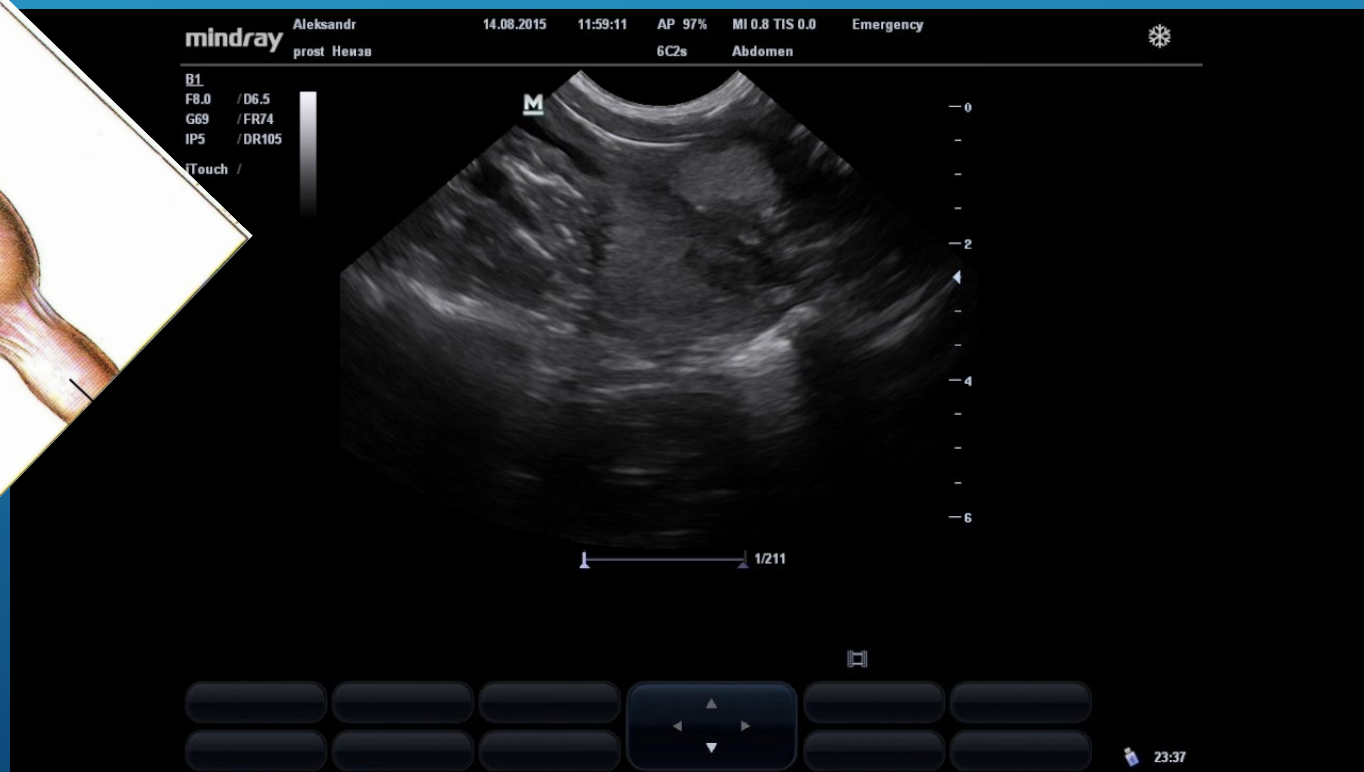
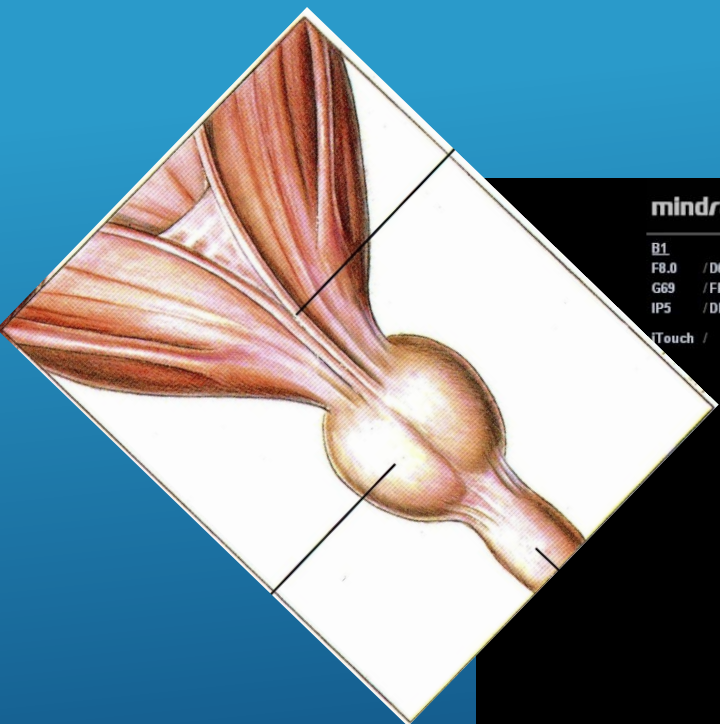
*КУДРЯВЦЕВ А.И.
ВРАЧ ВЕТЕРИНАРНОЙ МЕДИЦИНЫ,
ЧЛЕН ПРАВЛЕНИЯ USAVA.*

**УЛЬТРАЗВУКОВАЯ ДИАГНОСТИКА
ЗАБОЛЕВАНИЙ ОРГАНОВ БРЮШНОЙ
ПОЛОСТИ У СОБАК И КОШЕК.**

ПРЕДСТАТЕЛЬНАЯ ЖЕЛЕЗА

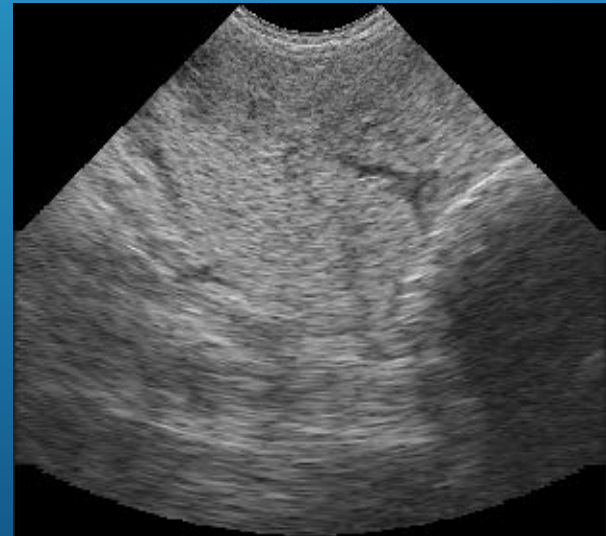

ПРЕДСТАТЕЛЬНАЯ ЖЕЛЕЗА

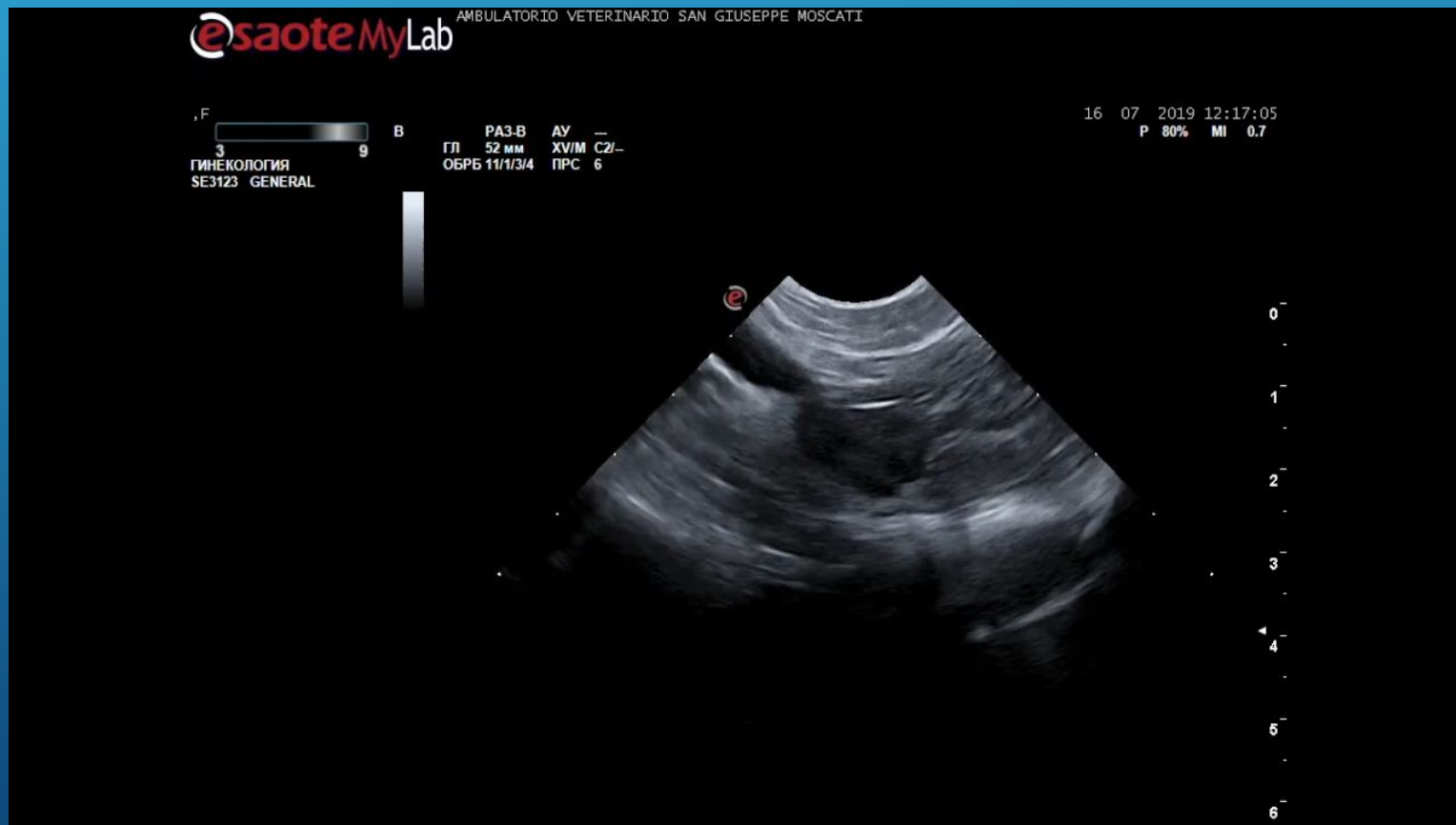


ФАЗЫ РАЗВИТИЯ

- *Натальная*
- *Гипертрофическая*
- *Период старения*



ПРЕДСТАТЕЛЬНАЯ ЖЕЛЕЗА НАТАЛЬНАЯ ФАЗА И ФАЗА СТАРЕНИЯ



ПОКАЗАНИЯ К ПРОВЕДЕНИЮ УЗД ПЖ

- Острые и хронические заболевания мочевыделительного тракта
- Гематурия
- Дизурия
- Простатомегалия
- Пирексия неизвестной этиологии
- Орхиты
- Гемоспермия

ИЗМЕНЕНИЯ В ПАРЕНХИМЕ

- Диффузные изменения

1. Гиперплазия (доброкачественная аденома)
2. Простатит
3. Неоплазия, метаплазия

- Фокальные изменения

1. Простатические и парапростатические кисты
2. Абсцесс

mindray 26.04.2013 17:09:09 AP 97% MI 0.8 TIS 0.0
pg 20130426-170806-639D 6C2s Abdomen

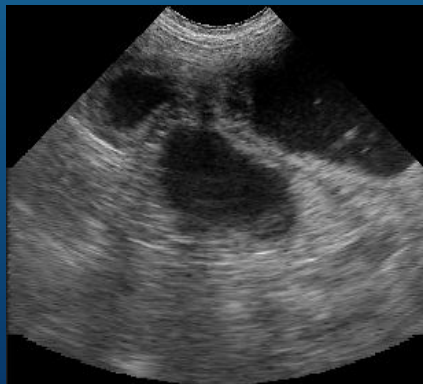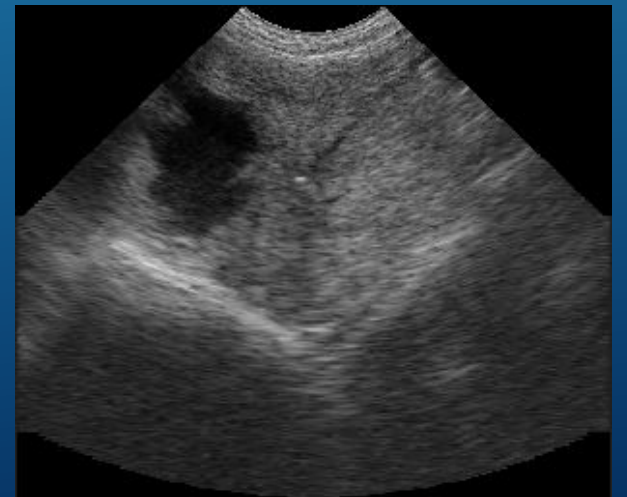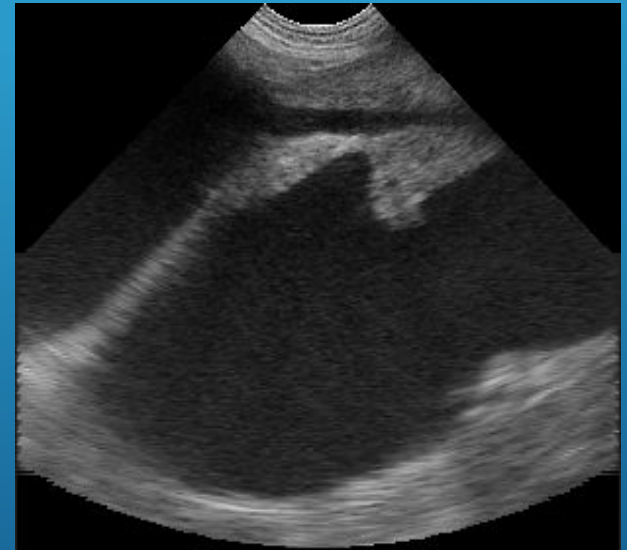M7Vet
B1
F8.0 / D9.2
G83 / FR54
IP5 / DR105
iTouch /

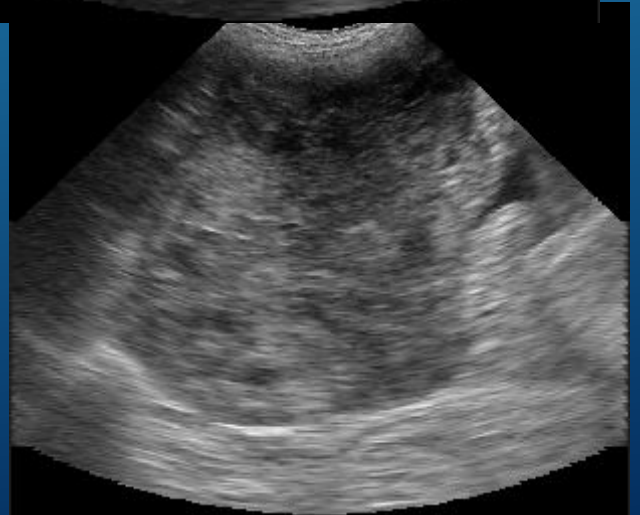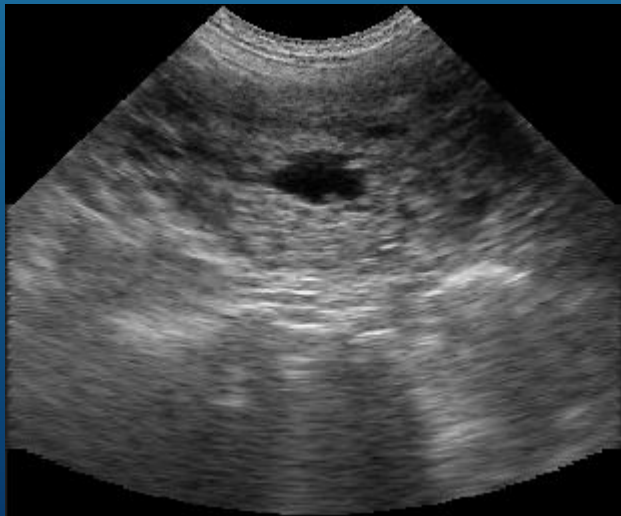
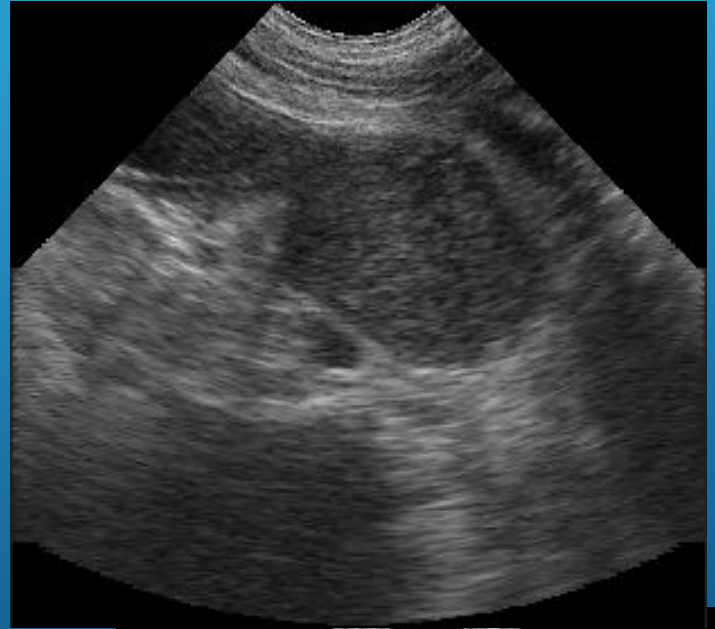
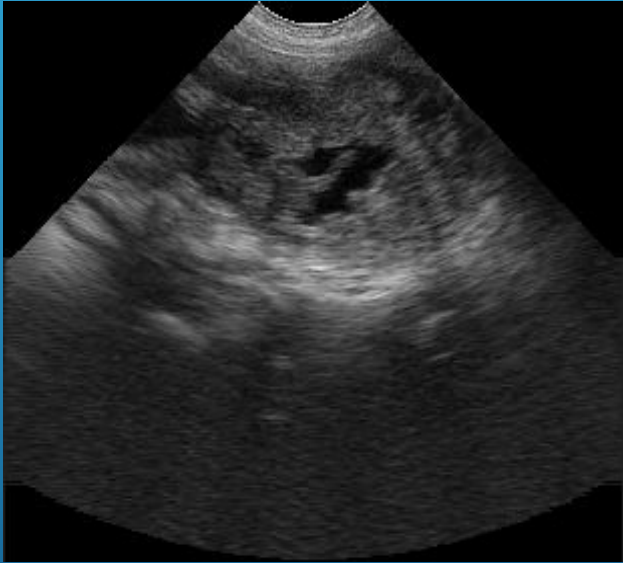
0
2
4
6
8

1/213

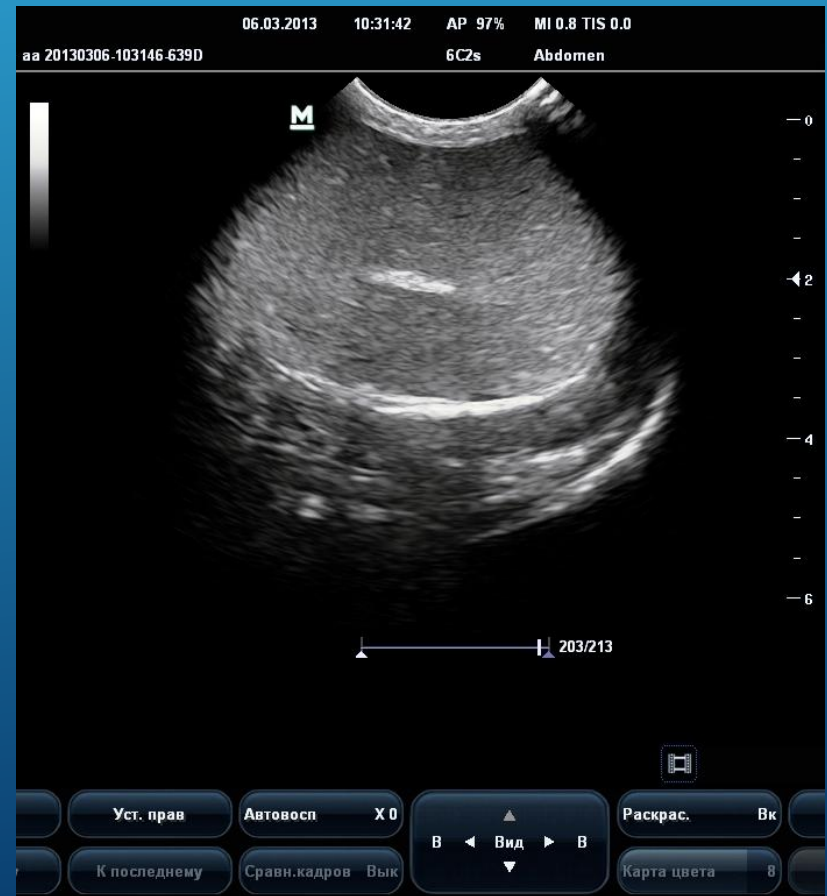
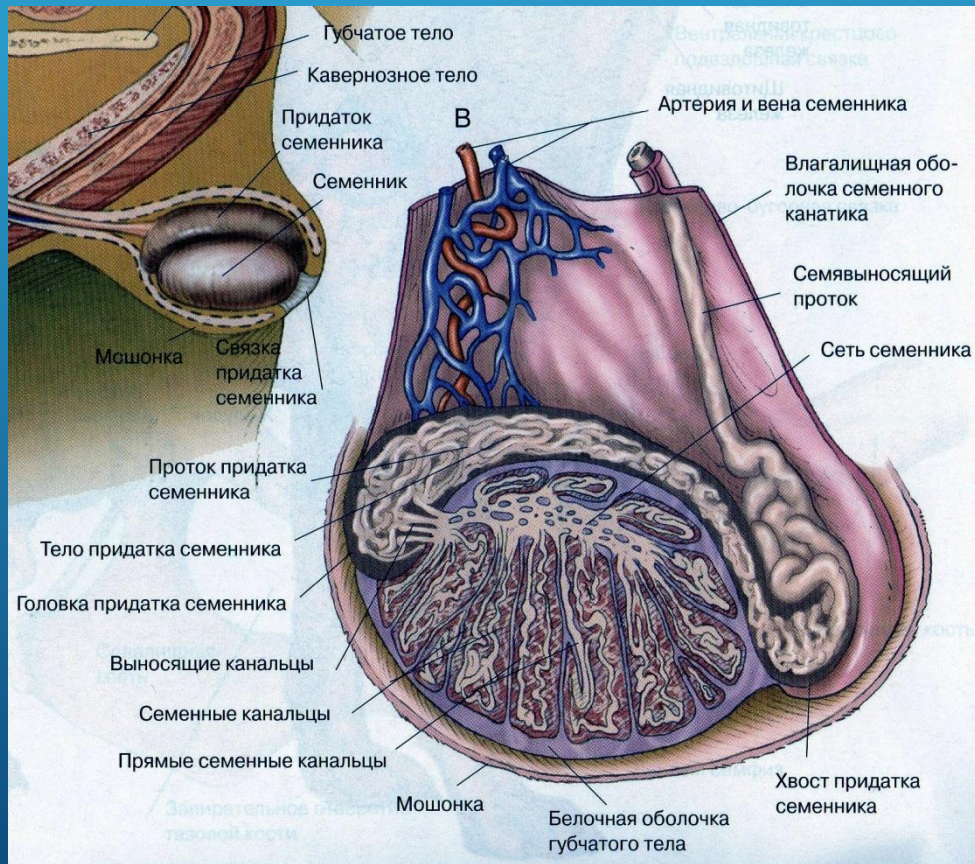
10:31

The image shows a Mindray ultrasound interface. At the top, it displays the brand name 'mindray' and various system parameters including the date (26.04.2013), time (17:09:09), and patient information (AP 97%, MI 0.8, TIS 0.0). Below this, there is a patient ID 'pg 20130426-170806-639D' and the exam type '6C2s Abdomen'. The main display area shows a grayscale ultrasound image of an abdominal organ, with a depth scale on the right side ranging from 0 to 8. On the left side, there are technical specifications for the probe: 'M7Vet', 'B1', 'F8.0 / D9.2', 'G83 / FR54', and 'IP5 / DR105'. A 'iTouch' label is also present. At the bottom of the screen, there are several control buttons, including a central directional pad and a timestamp '10:31'.

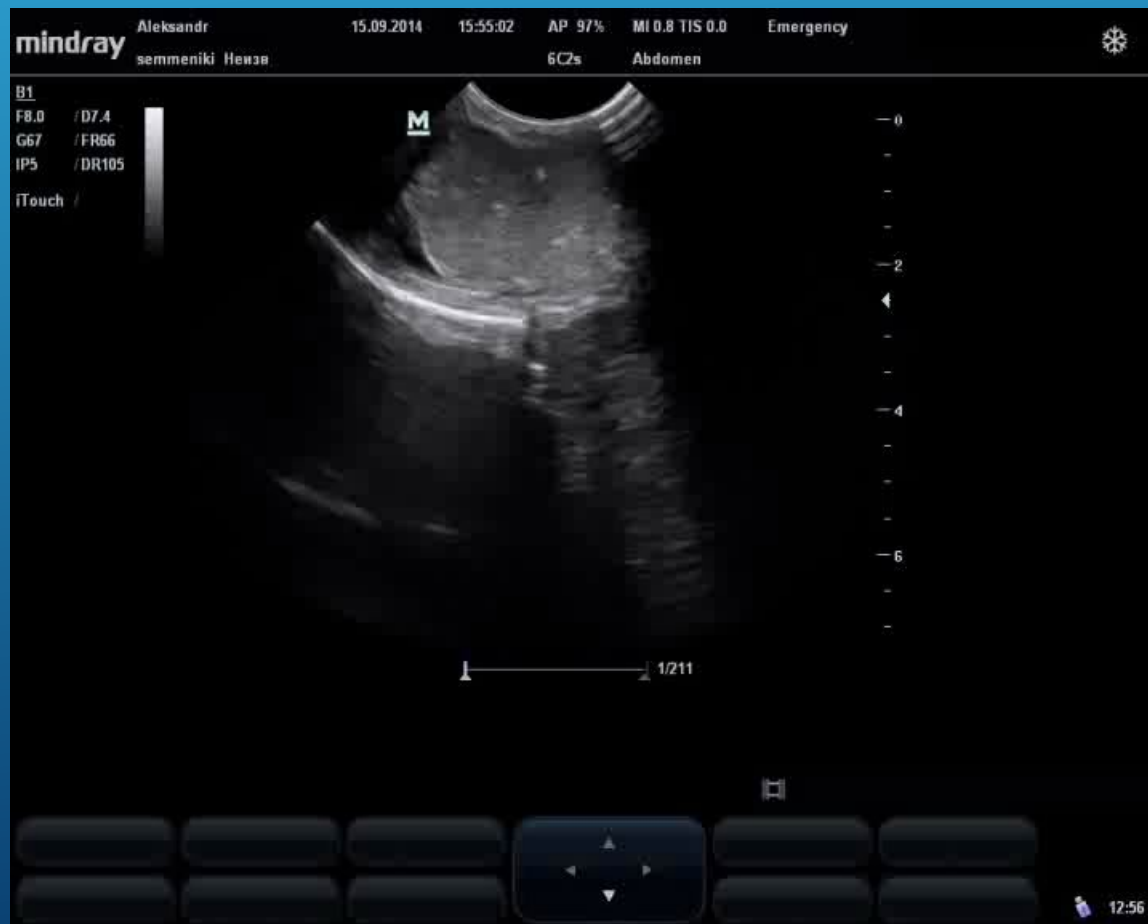



СЕМЕННИКИ



ОРХИТ . ЭПИДИДИМИТ.

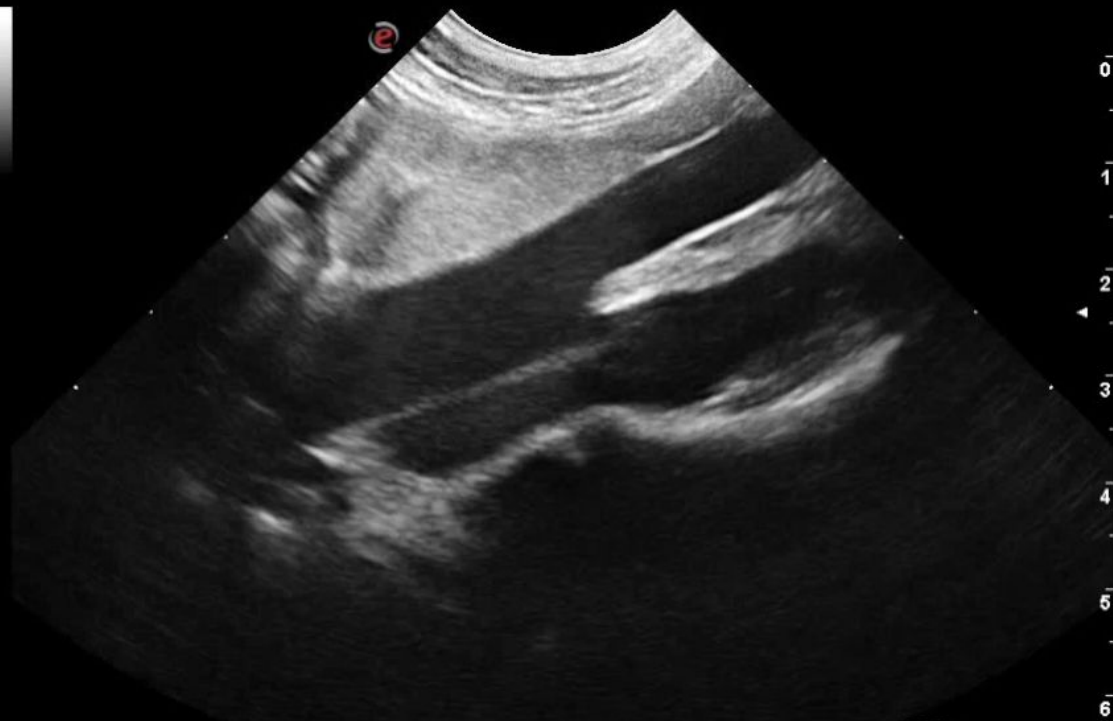

КРИПТОРХ

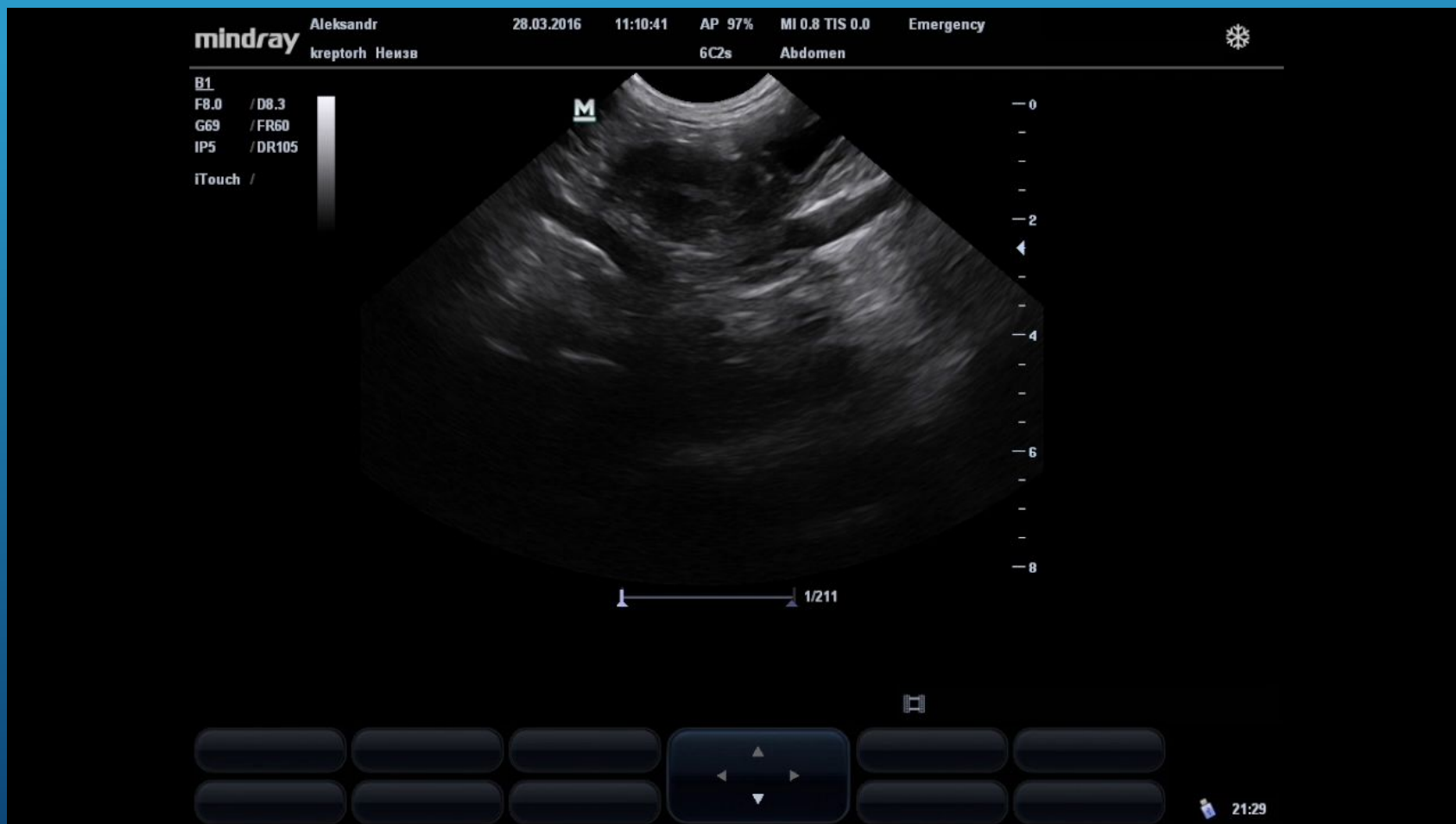
esaoteMyLab

30 01 2018 12:06PM

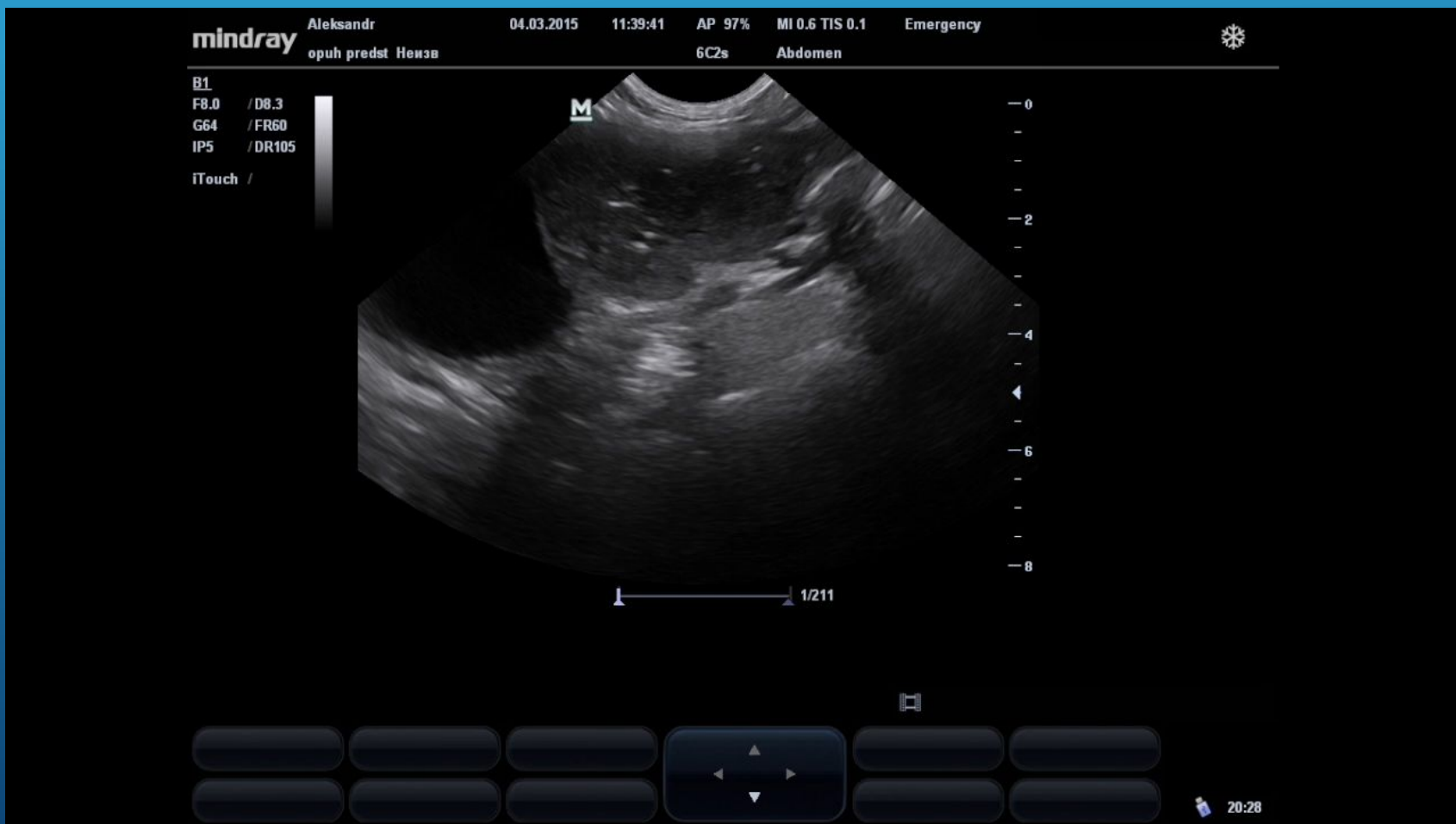
В ОБ-С У —
ТЕI ГЛ 69 мм XV/M C1/-
АБДОМИНАЛЬНЫЙ ОБРБ 10/0/2/1 ПРС 6
SC3123 ОБЩИЙ



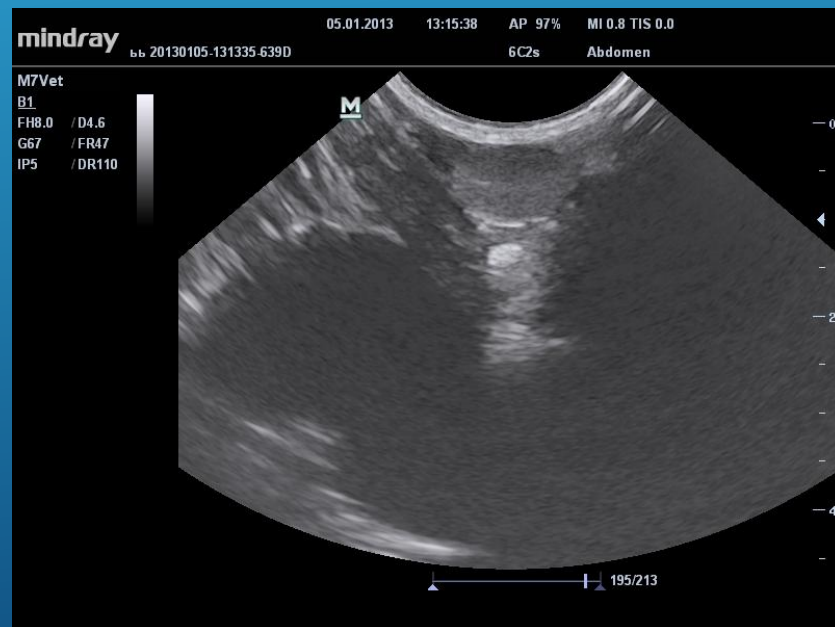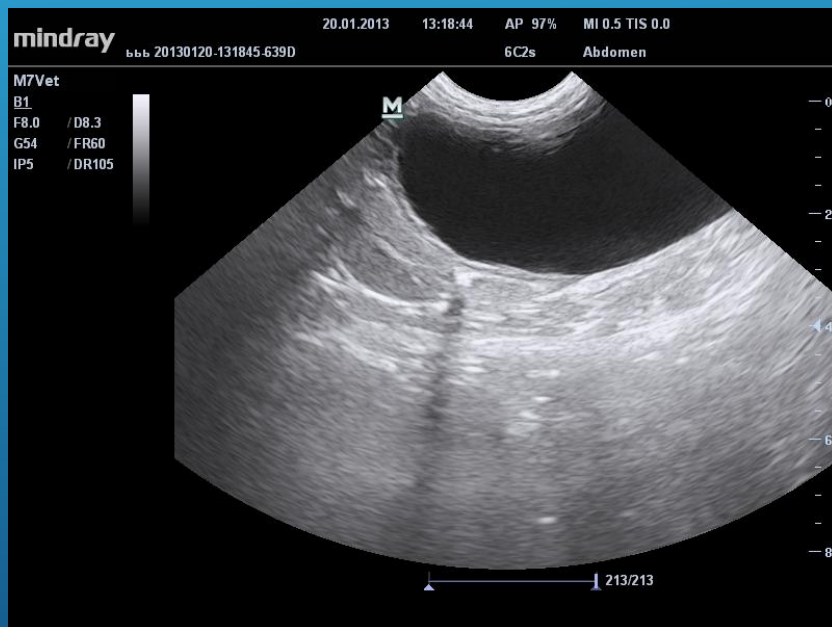
КРИПТОРХ



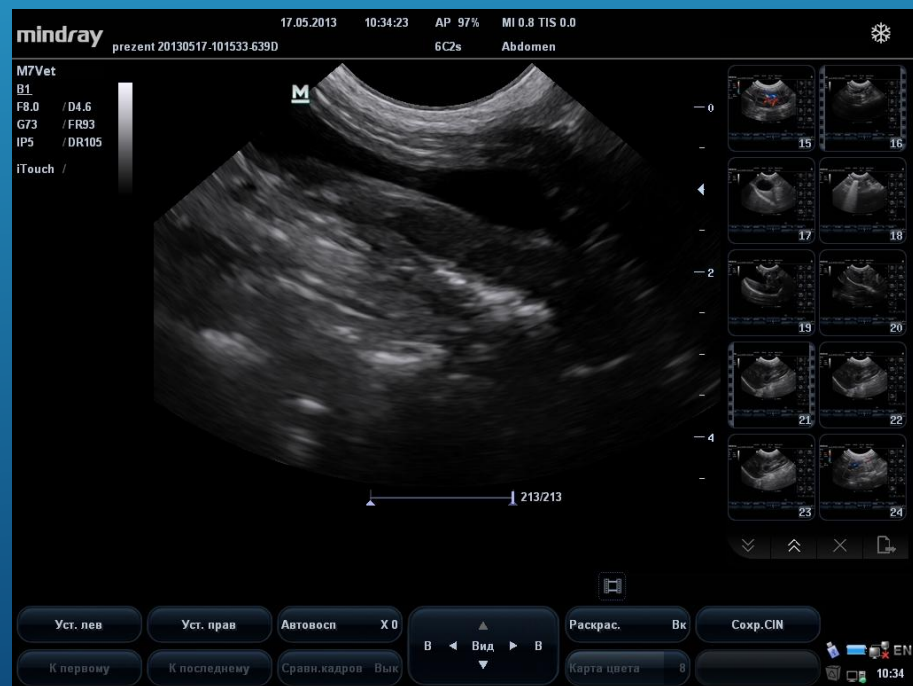
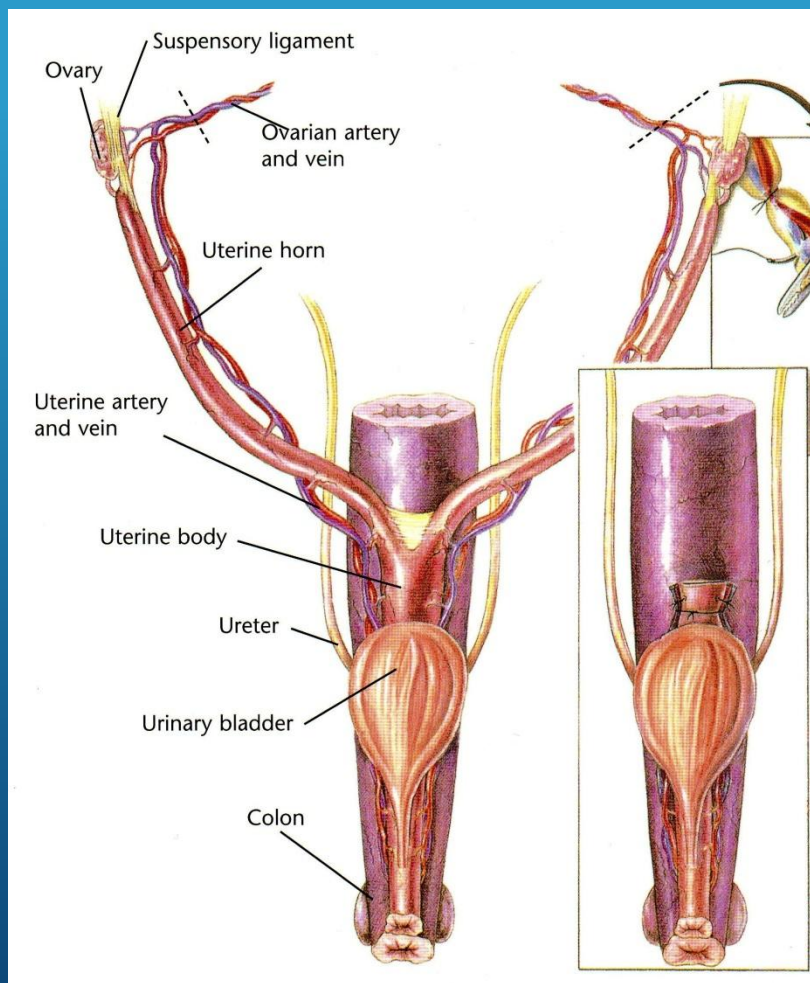
НЕОПЛАЗИЯ. КРИПТОРХ.



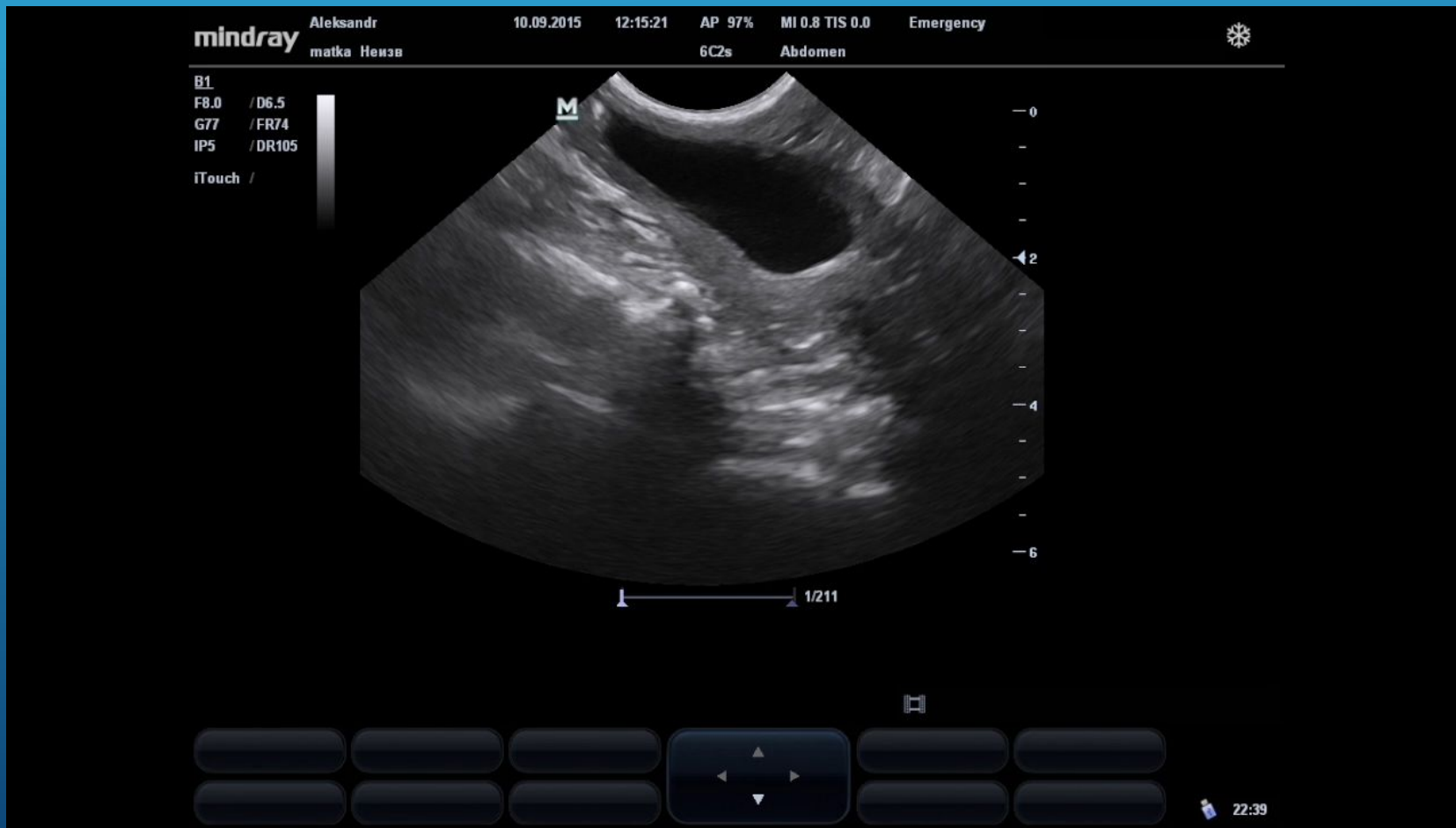
КРИПТОРХ



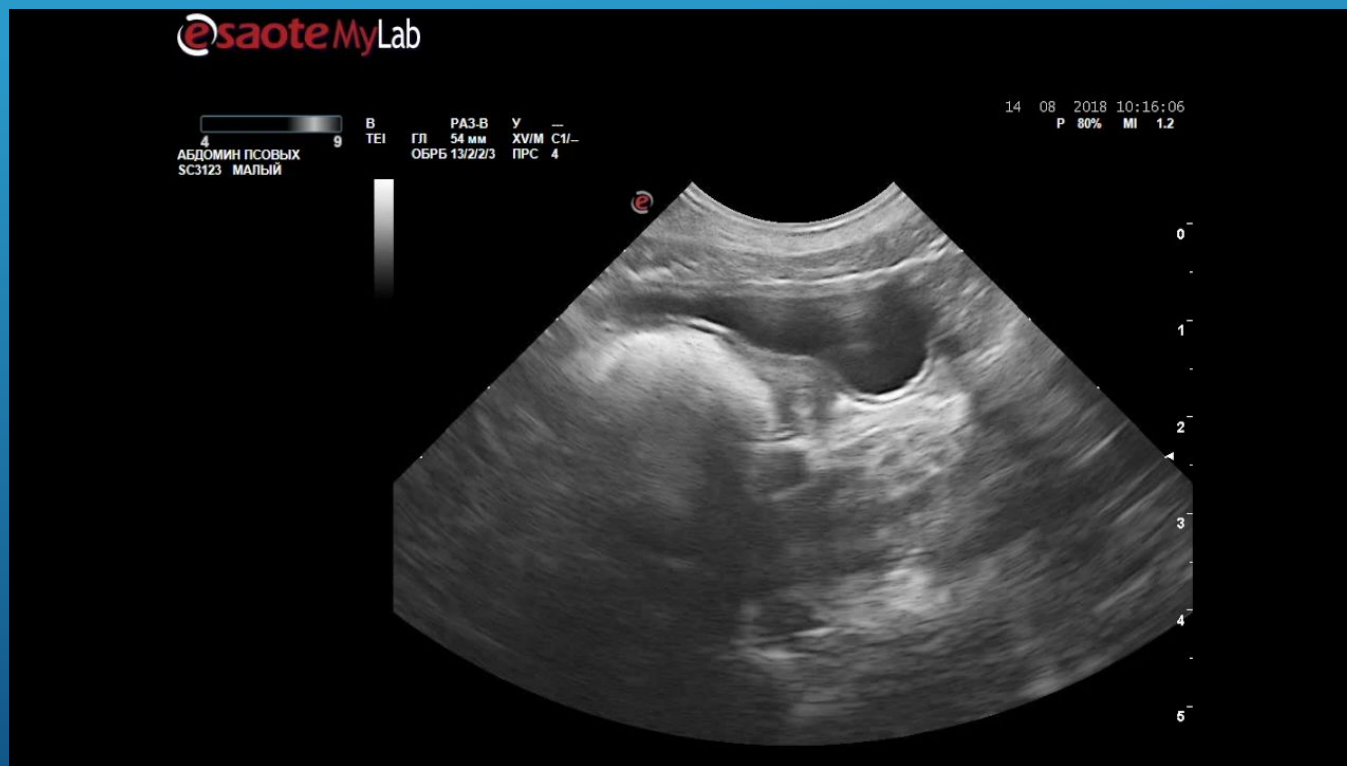
ТЕЛО МАТКИ



ТЕЛО МАТКИ В САГИТАЛЬНОМ СКАНИРОВАНИИ



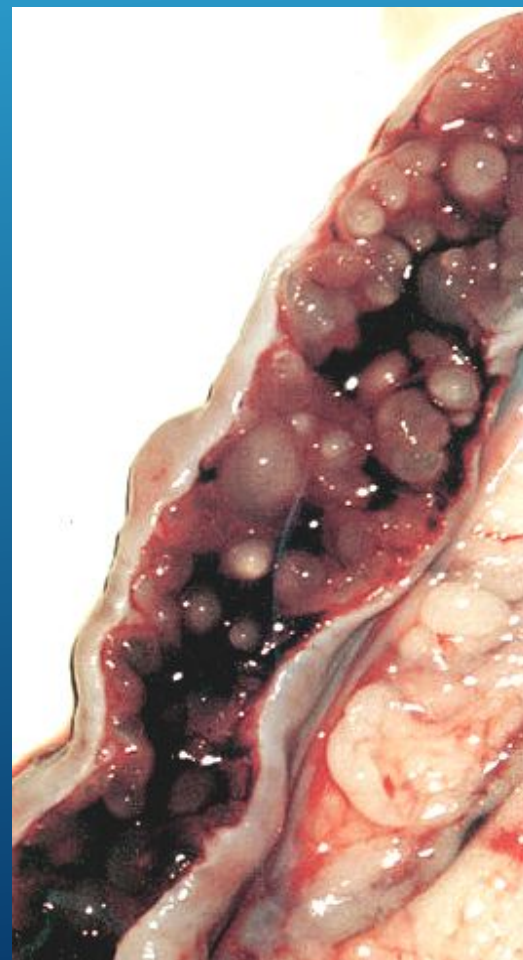
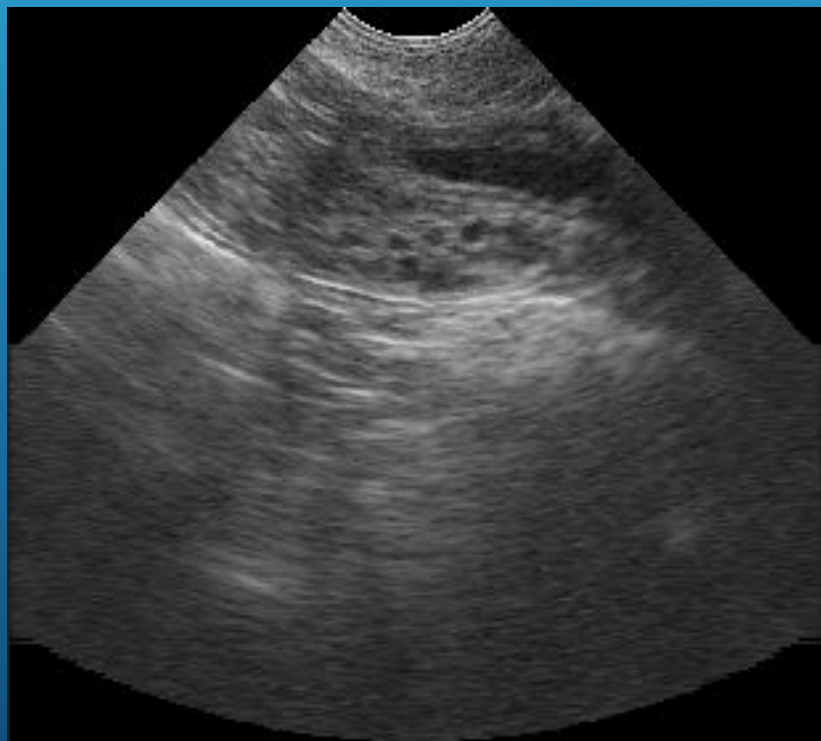
ТЕЛО МАТКИ В ТРАНСВЕРСАЛЬНОМ СКАНИРОВАНИИ.



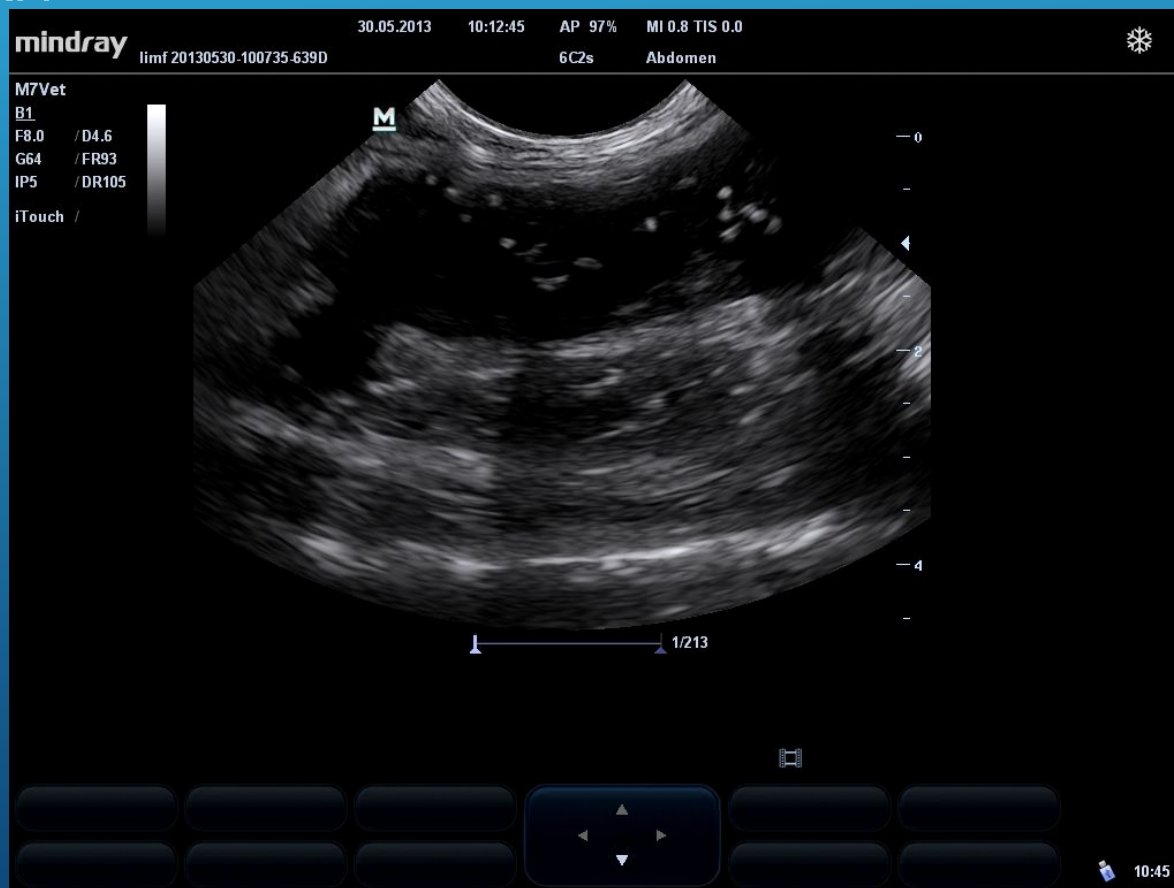
ЗАБОЛЕВАНИЯ МАТКИ

- Эндометрит
- Железистокистозная гиперплазия эндометрия
- Мукометра, гидрометра, гематометра, пиометра
- Разрыв матки
- Неоплазия

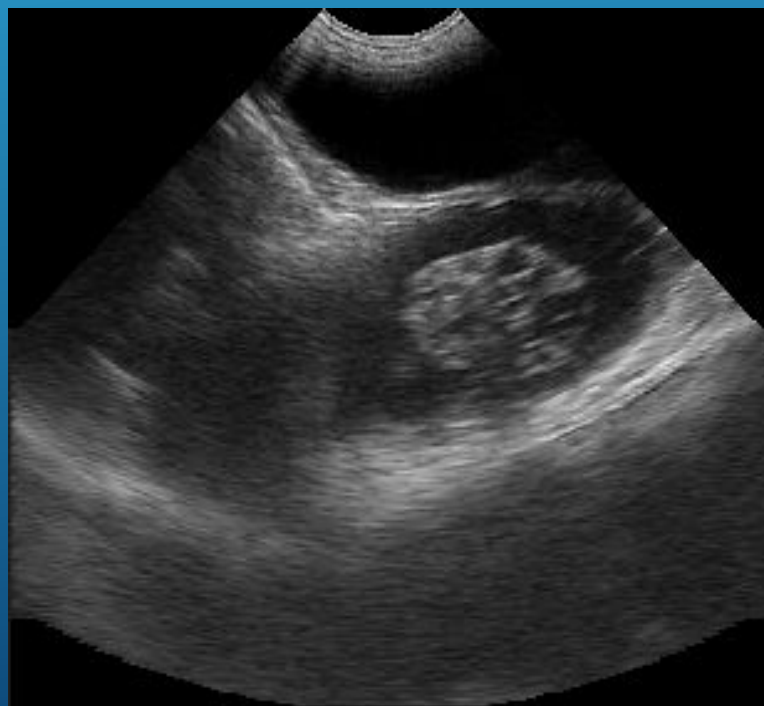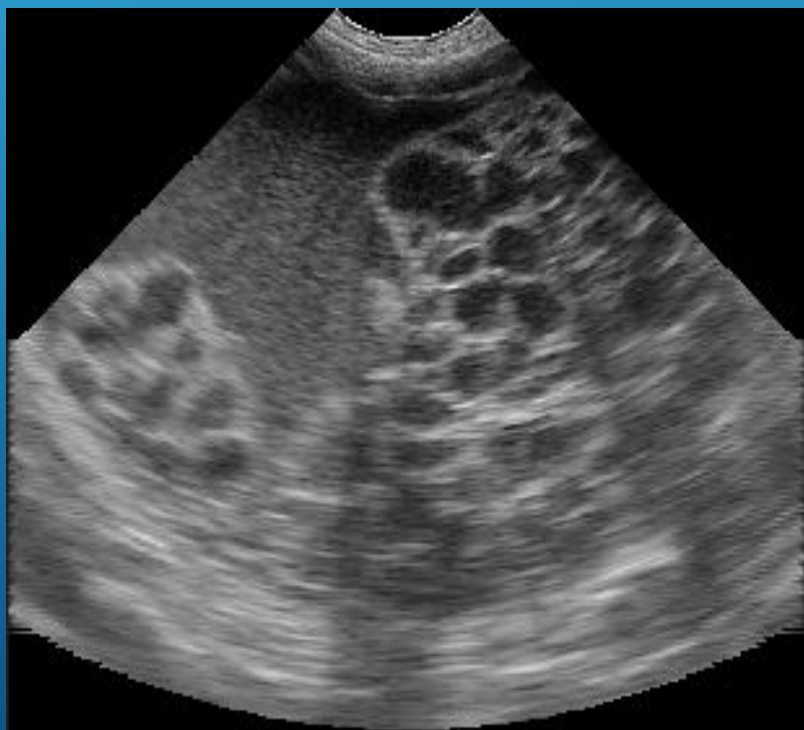ЖЕЛЕЗИСТО-КИСТОЗНАЯ ГИПЕРПЛАЗИЯ



ЭХОГРАММА ВОСПАЛИТЕЛЬНЫХ ЗАБОЛЕВАНИЙ МАТКИ



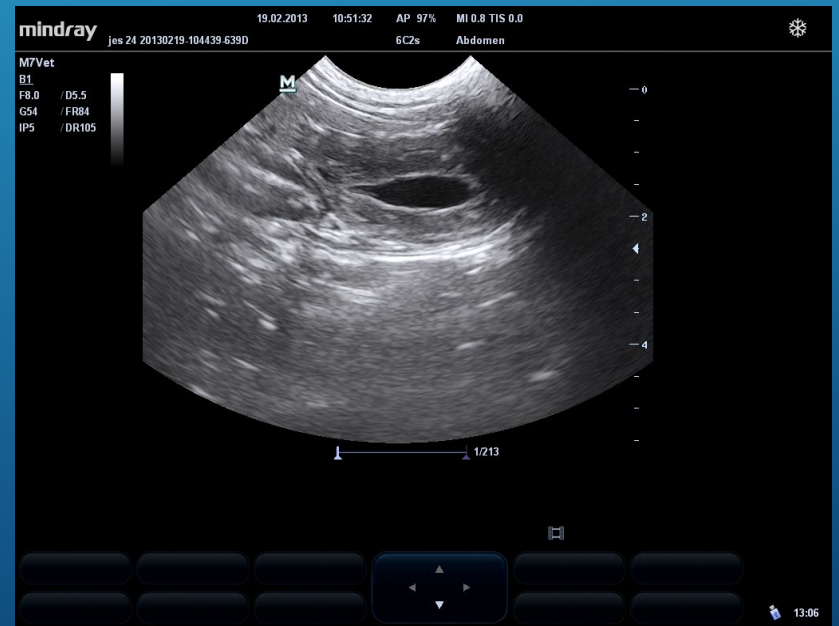
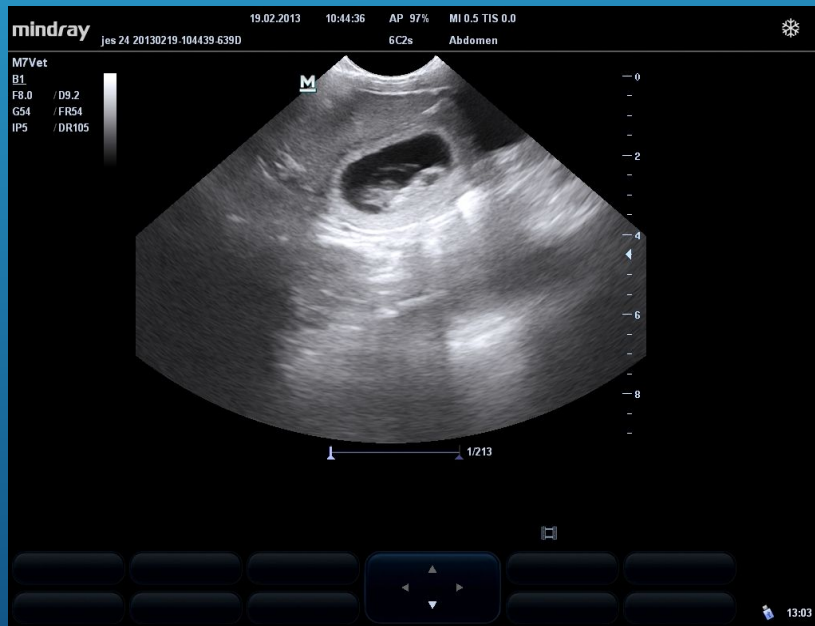
ЭХОГРАММА НЕОПЛАЗИИ МАТКИ



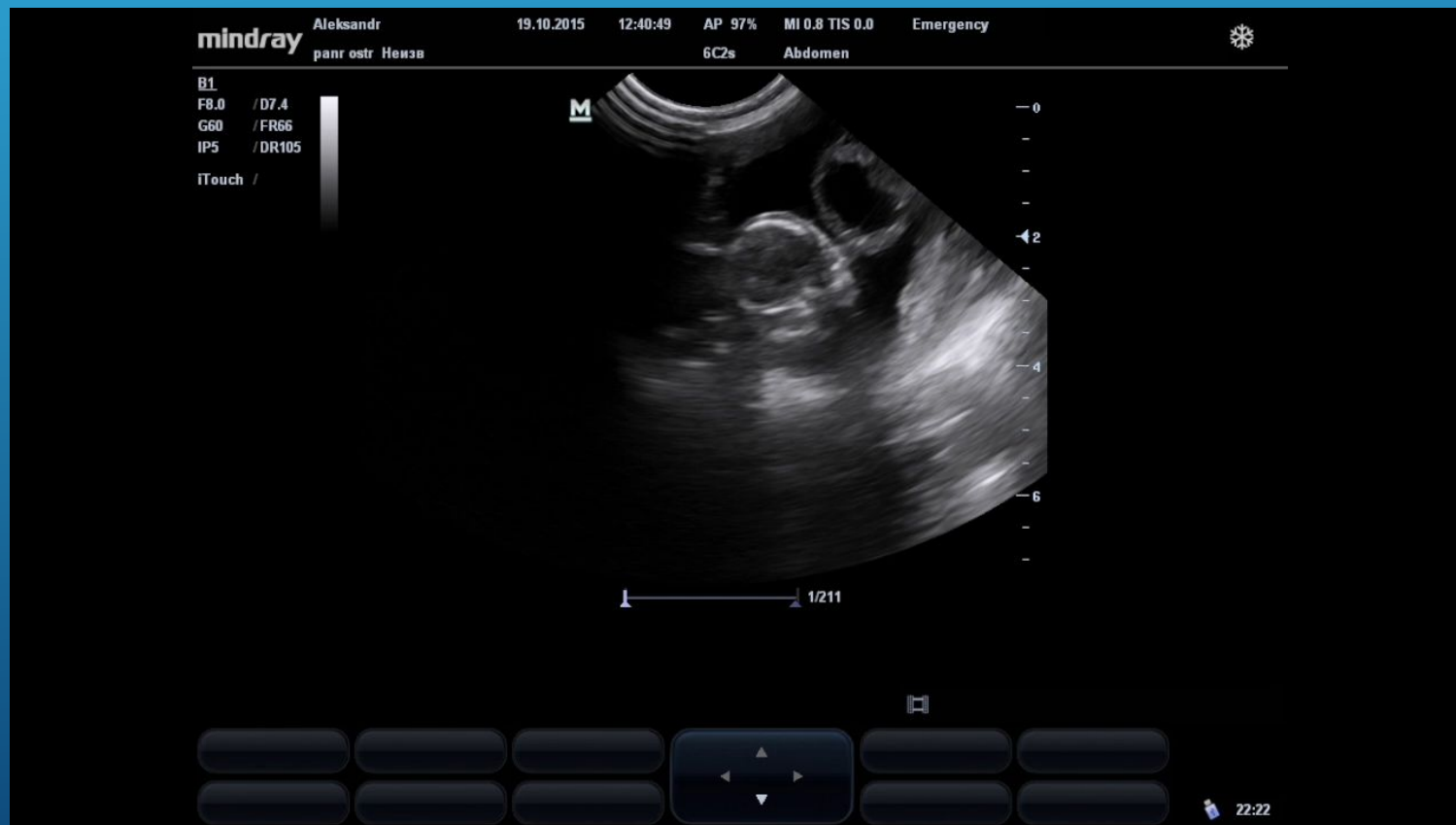
ПАТОЛОГИИ БЕРЕМЕННОСТИ.

- *Резорбция*
- *Асимметрия плодов*
- *Нарушение сердечного ритма плода*
- *Гидроцефалия*
- *Замерший плод*
- *Анэмбриония*
- *Мумификация*
- *Неправильное предлежание плода*

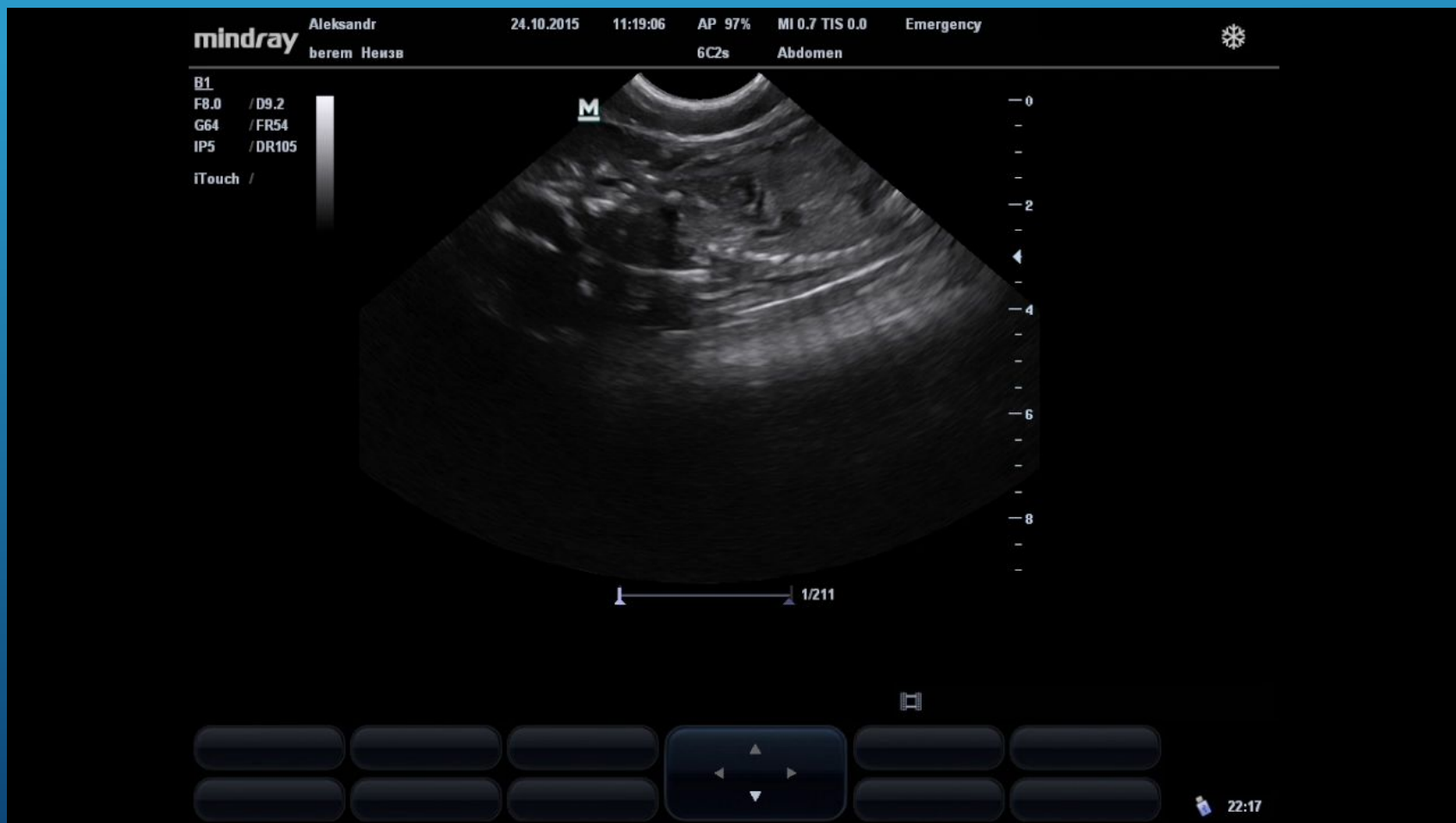
РЕЗОРБЦИЯ (24 ДЕНЬ БЕРЕМЕННОСТИ)



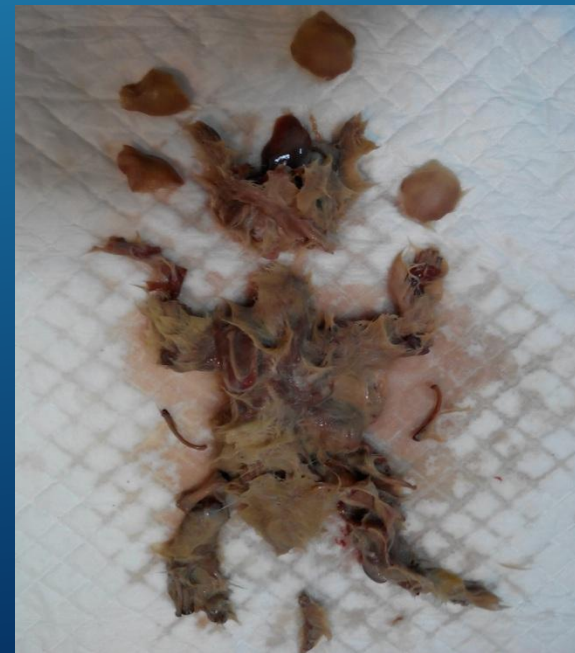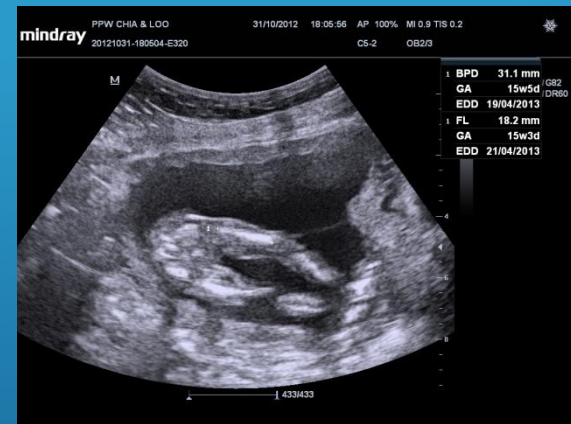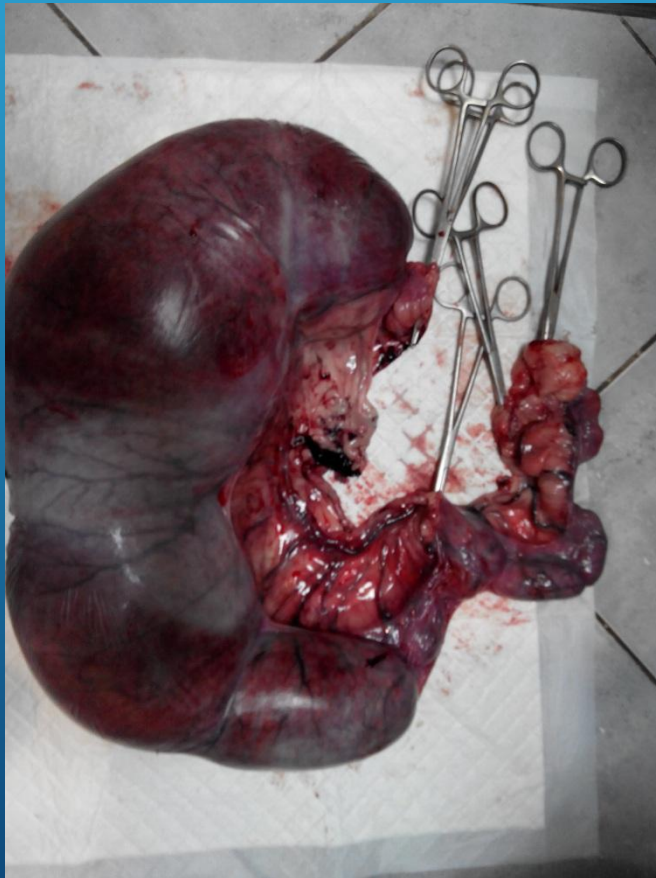
ПАТОЛОГИИ БЕРЕМЕННОСТИ



ПАТОЛОГИИ БЕРЕМЕННОСТИ



МАЦЕРАЦИЯ ПЛОДА.



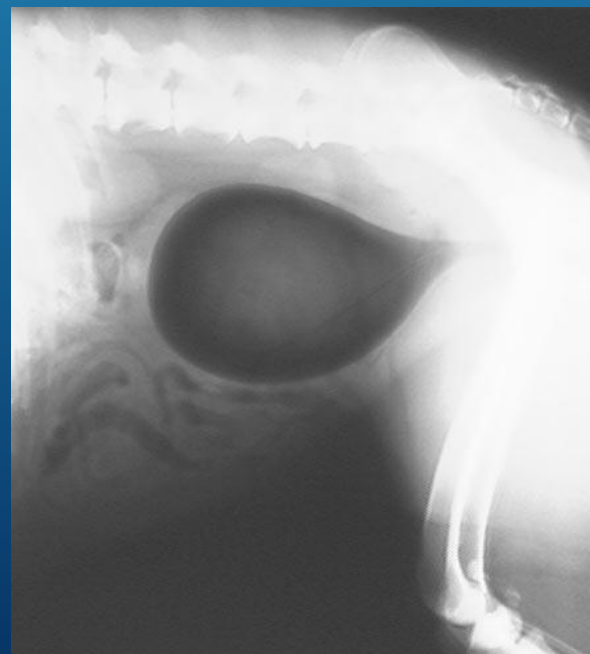
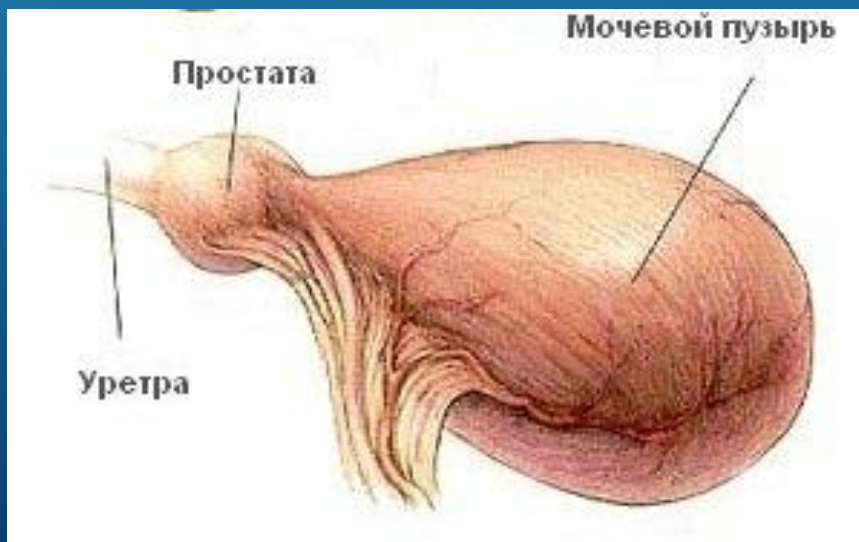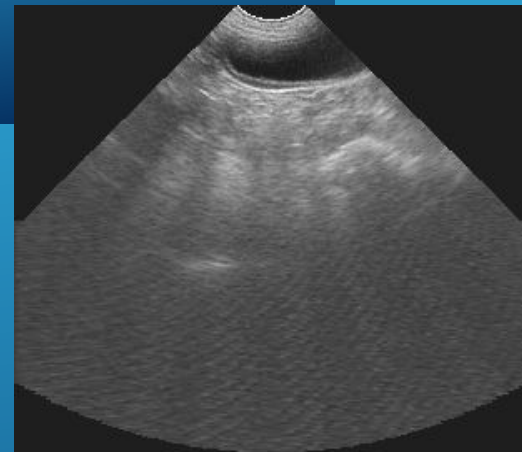
МОЧЕВОЙ ПУЗЫРЬ

*Наполнение умеренное ,
содержимое анэхогенное*

Толщина стенки

у кота в норме 0,13 – 0,17 см

у собаки в норме 0,14 – 0,25 см

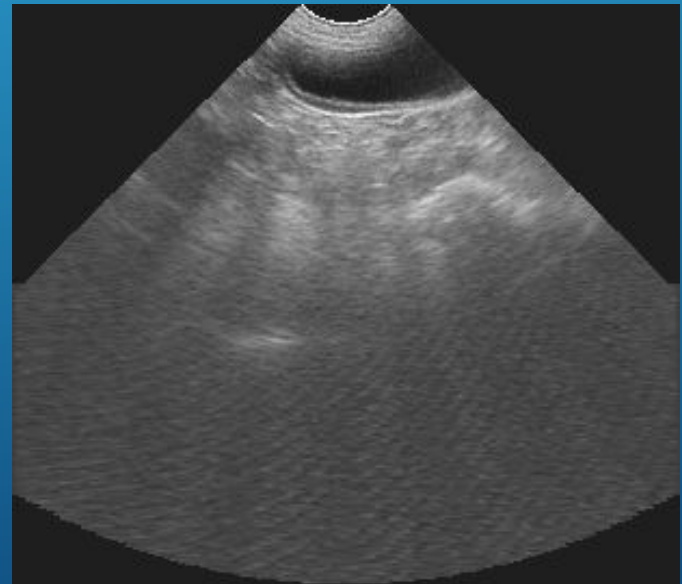


ТОЛЩИНА СТЕНКИ МОЧЕВОГО

Толщина стенки

у кота в норме 0,13 – 0,17 см

у собаки в норме 0,14 – 0,25 см



(в зависимости от размеров и наполнения)

ПОКАЗАНИЯ К ПРОВЕДЕНИЮ УЗД МП

- Дизурия, гематурия, странгурия, поллакиурия
- Острые и хронические инфекции мочевыводящего тракта
- Аномалия развития или эктопия мочевого пузыря
- Травма мочевого пузыря, разрыв
- Цистоцентез
- Новообразования брюшной полости

mindray

pg 20130426-170806-639D

26.04.2013 17:10:21 AP 97% MI 0.8 TIS 0.0

6C2s Abdomen

M7Vet

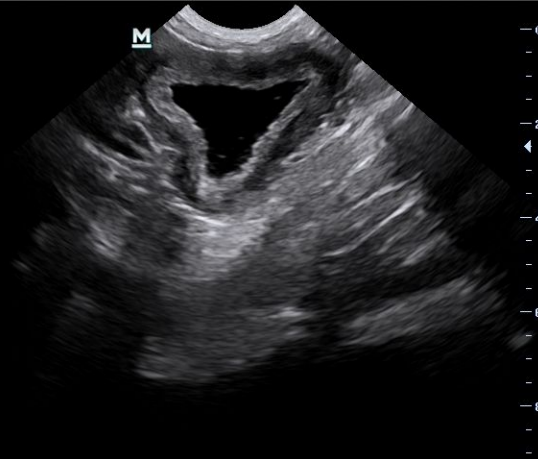B1

F8.0 /D9.2

G83 /FR54

IP5 /DR105

iTouch /



1/213

mindray

BB 20121222-135323-639D

22.12.2012 14:09:56 AP 97% MI 0.8 TIS 0.0

6C2s Abdomen

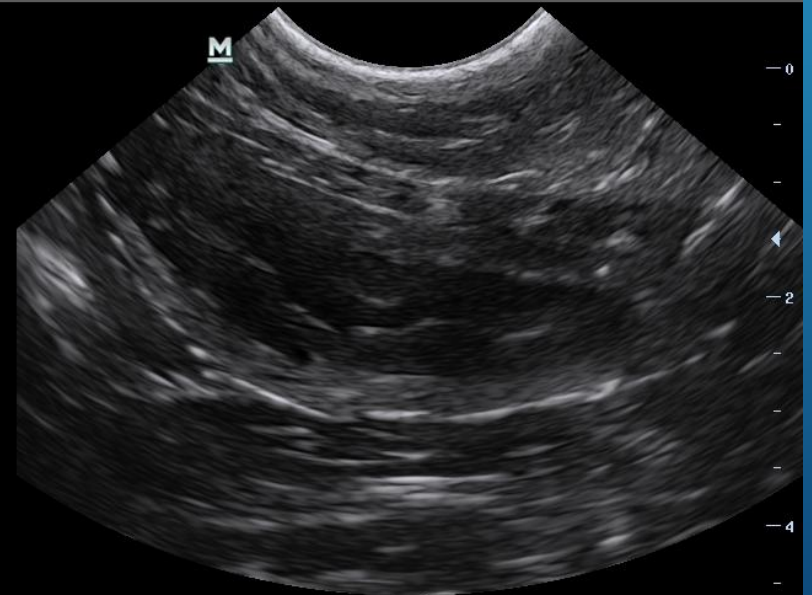M7Vet

B1

F8.0 /D4.6

G45 /FR93

IP5 /DR105



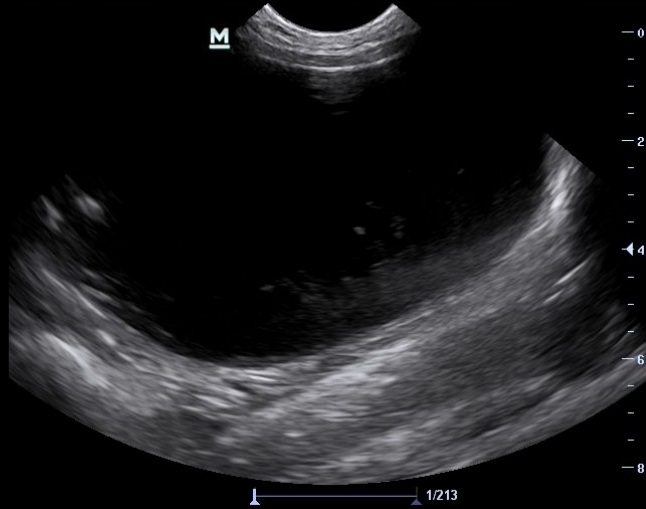
213/213



mindray
мм 20130404-173521-639D

04.04.2013 17:35:21 AP 97% MI 0.5 TIS 0.0
6C2s Abdomen

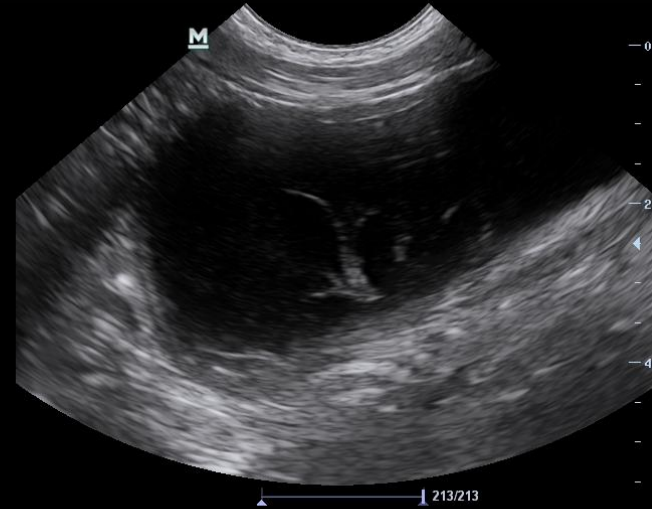
M7Vet
B1
F8.0 / D8.3
G73 / FR60
IP5 / DR105
iTouch /



mindray
мм 20130307-145135-639D

07.03.2013 14:51:32 AP 97% MI 0.8 TIS 0.0
6C2s Abdomen

M7Vet
B1
F8.0 / D5.5
G73 / FR84
IP5 / DR105
iTouch /



Control panel with buttons: Уст. лев, Уст. прав, Автовосп. X 0, Вид, Карты цвета, 8, Сохр. CIN, and a system tray with RU and 14:51.

mindray

pj 20130529.103017.639D

29.05.2013

12:15:26

AP 97%

MI 0.8 TIS 0.0



6C2s

Abdomen

M7Vet

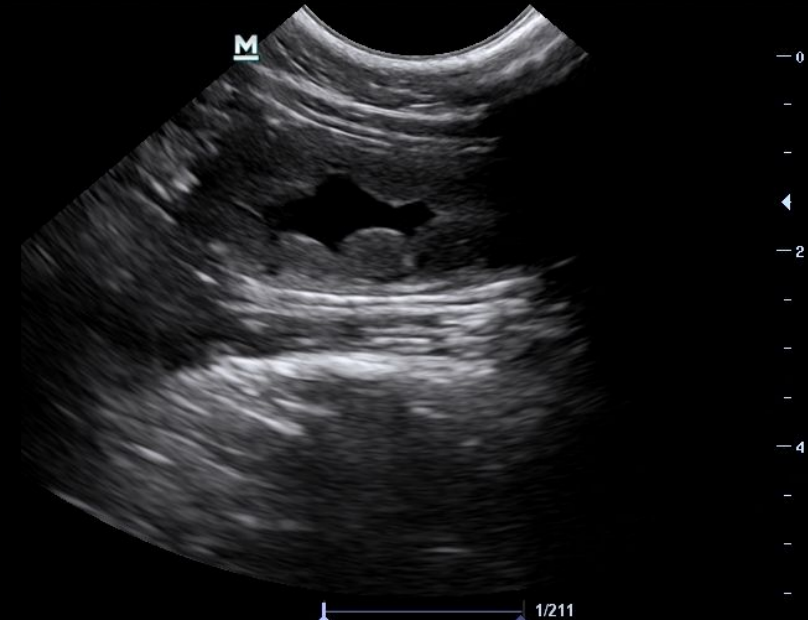B1

F8.0 / D5.5

G83 / FR84

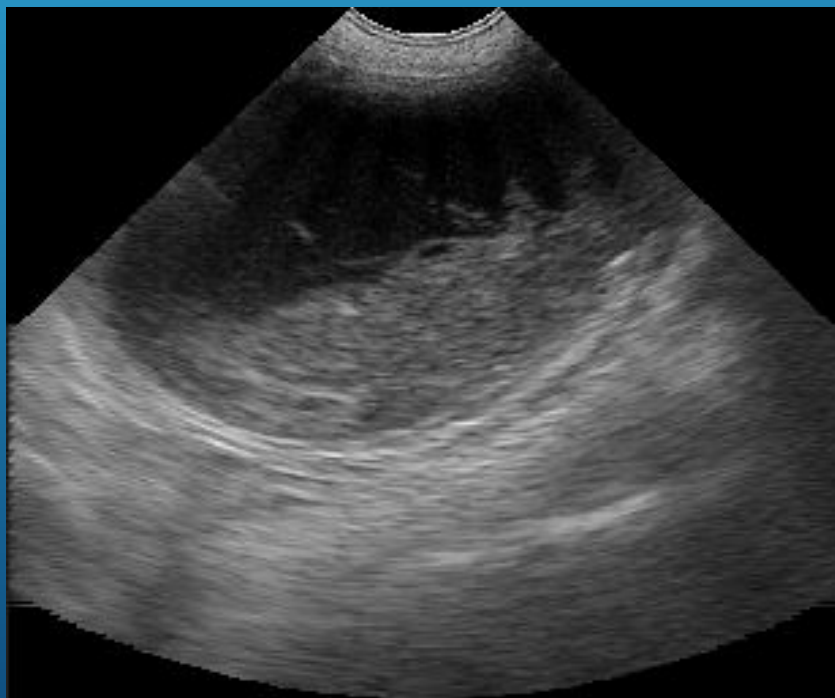IP5 / DR105

iTouch /



10:47

ПИУРИЯ



mindray

MM 20130516-175831-639D

16.05.2013

18:59:09

AP 97%

MI 0.8 TIS 0.0



6C2s

Abdomen

M7Vet

B1

F8.0 /D4.6

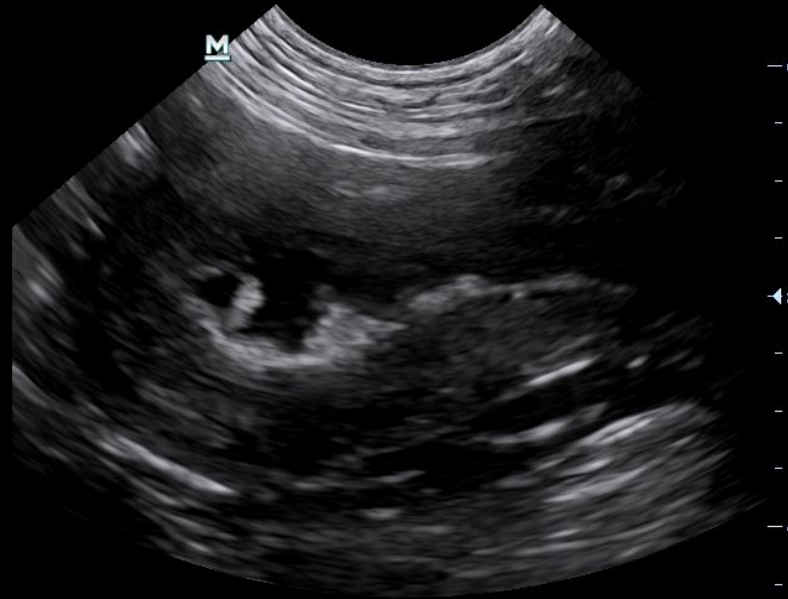G69 /FR93

IP5 /DR105

iTouch /



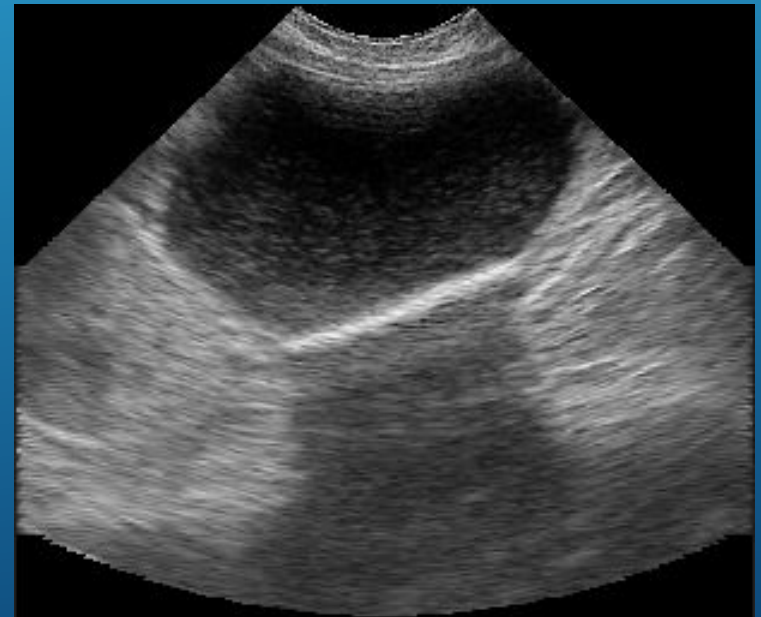
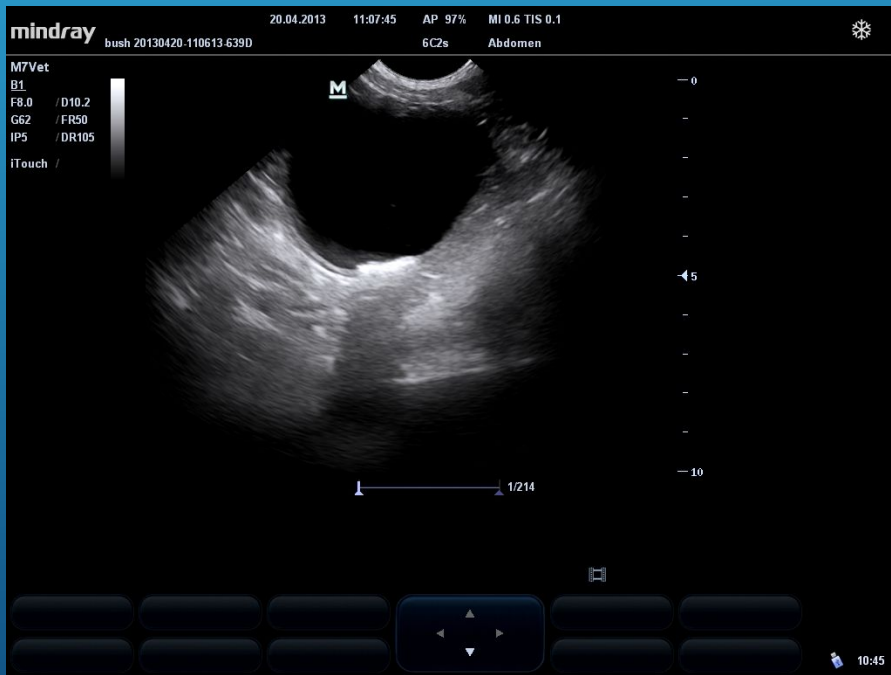
M

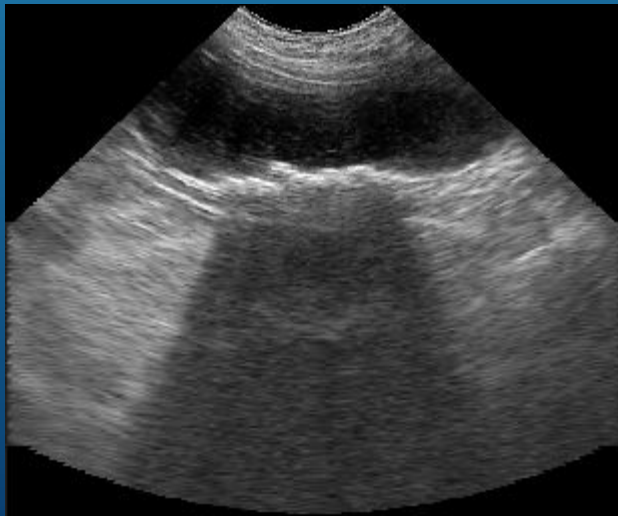
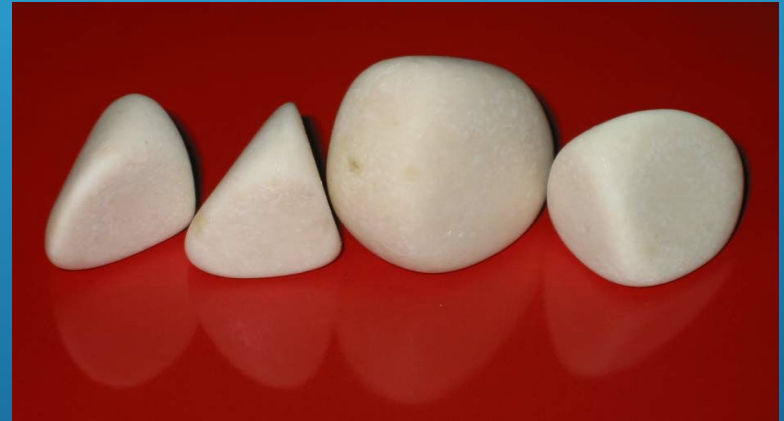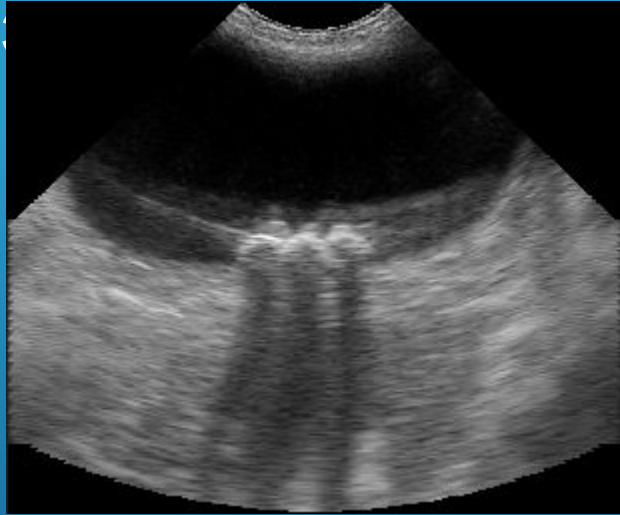


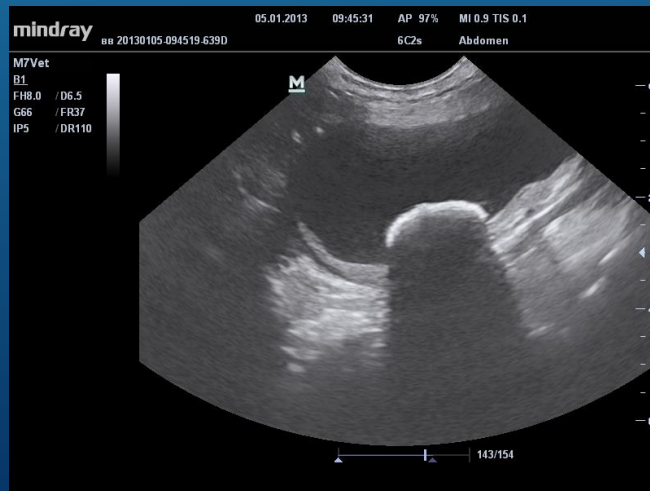
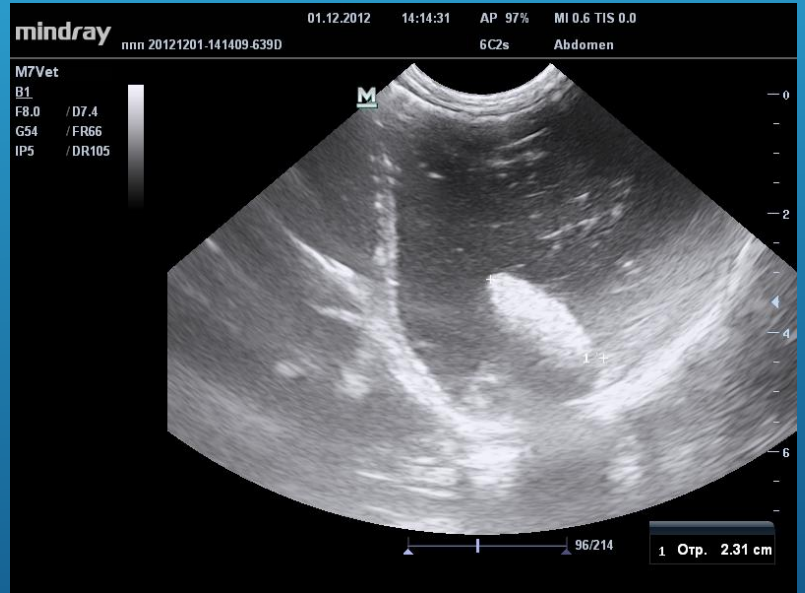
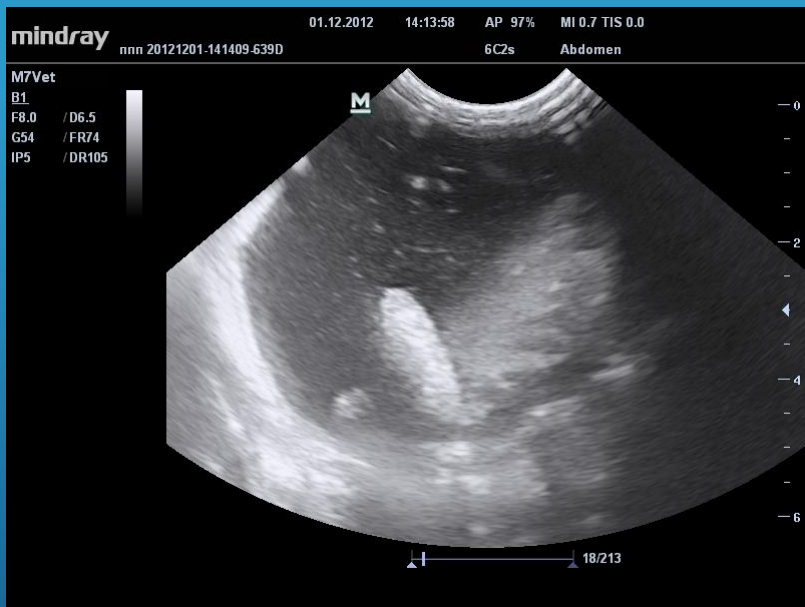
1/213

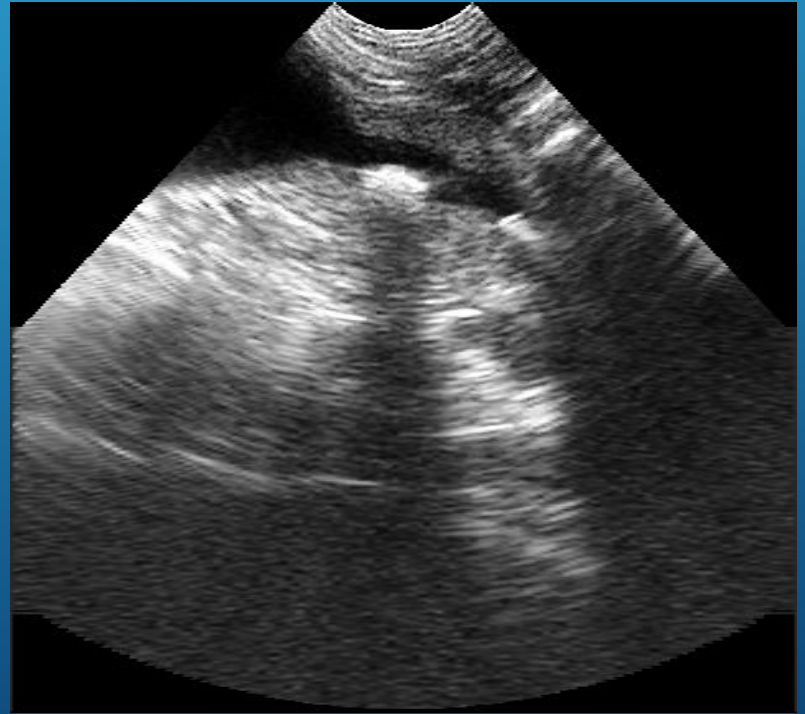
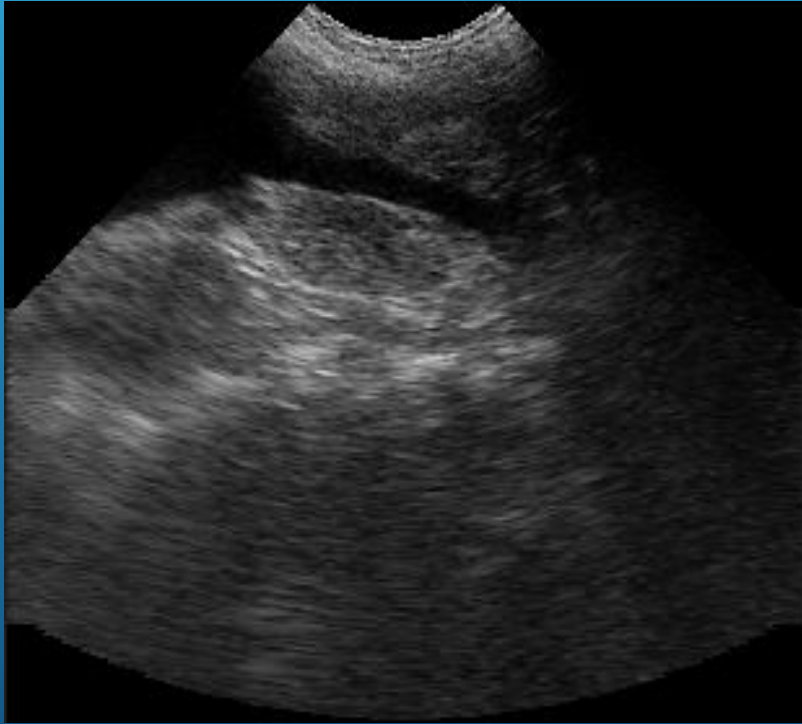


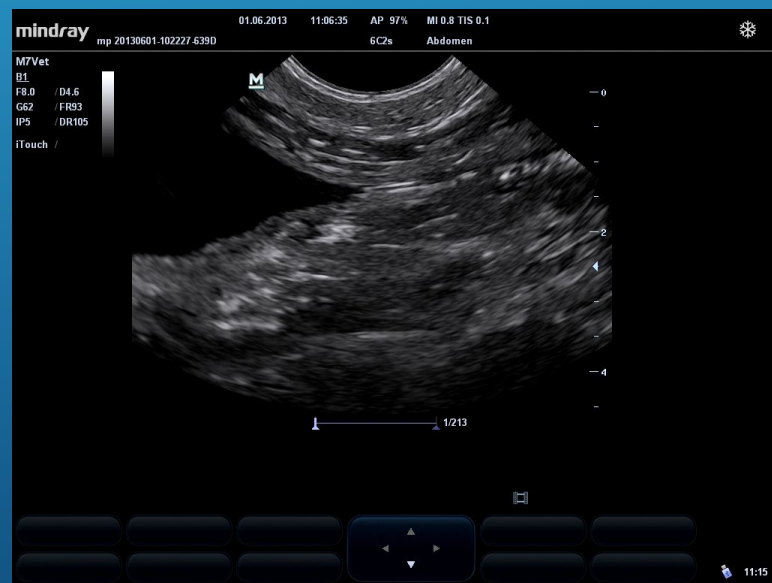
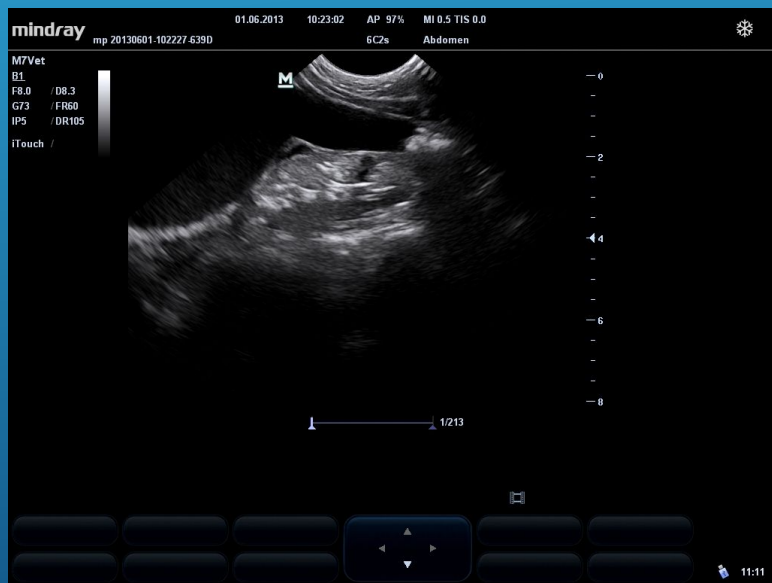09:12

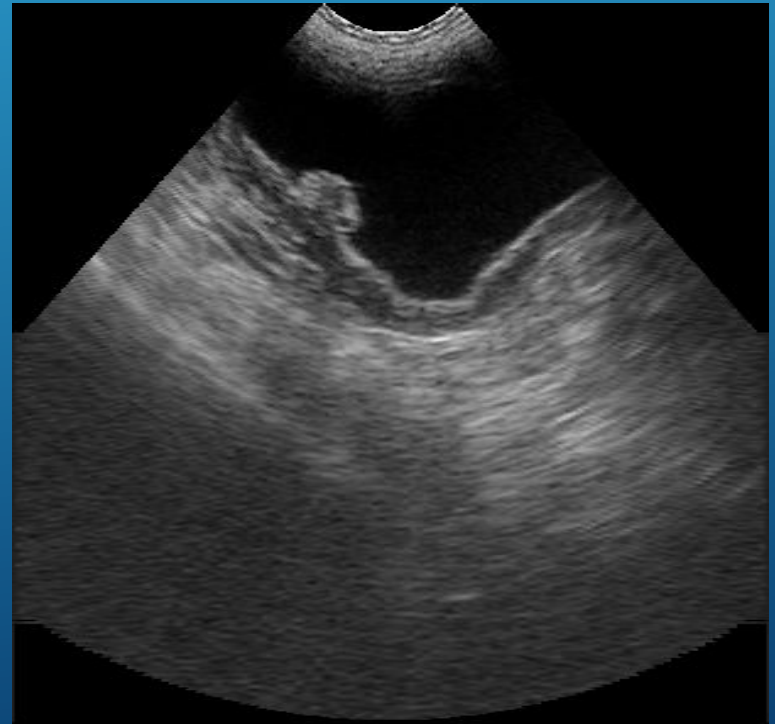
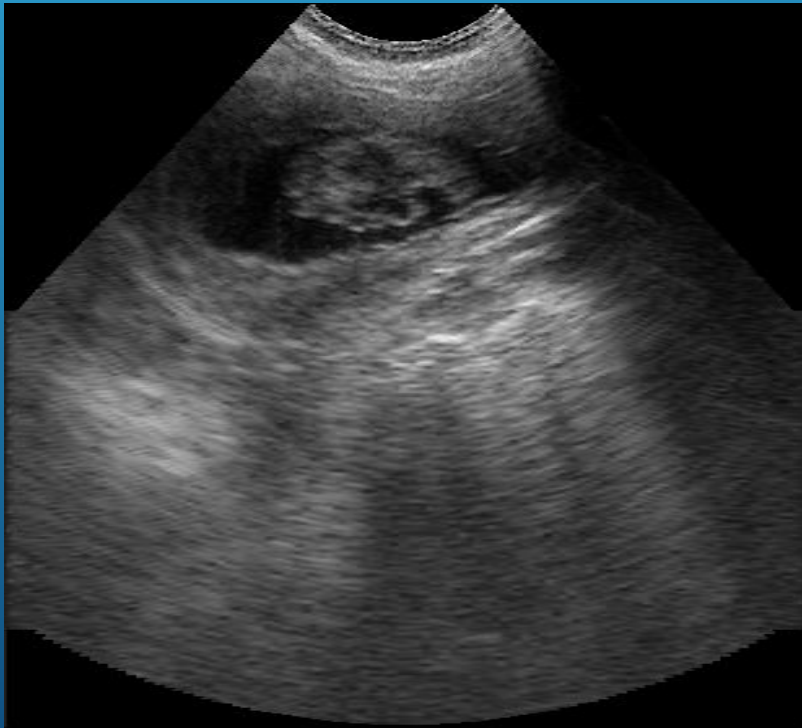





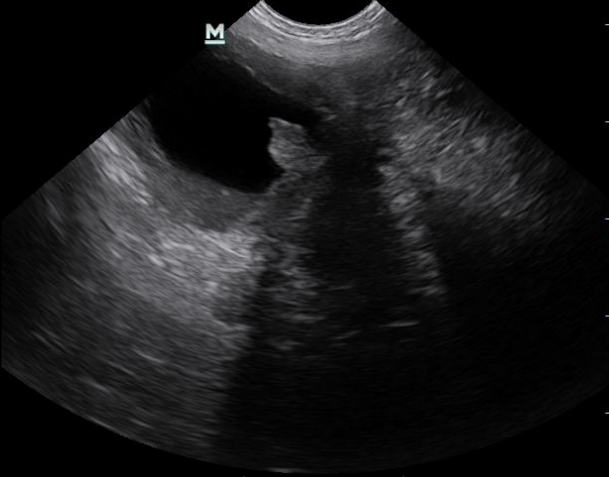







mindray 15.03.2013 12:51:59 AP 97% MI 0.5 TIS 0.0
lev yichnik 20130315-120826-639D 6C2s Abdomen

M7Vet
B1
F8.0 / D9.2
G73 / FR54
IP5 / DR105
iTouch /



0
2
4
6
8



62/213

Возвр

Уст. лев Уст. прав Автовосп X 0 Вид В

Раскрас. Вк Сохр. CIN Карта цвета 8

RU 19:31

mindray

Aleksandr
divert mp Hewza

26.01.2016

13:52:20

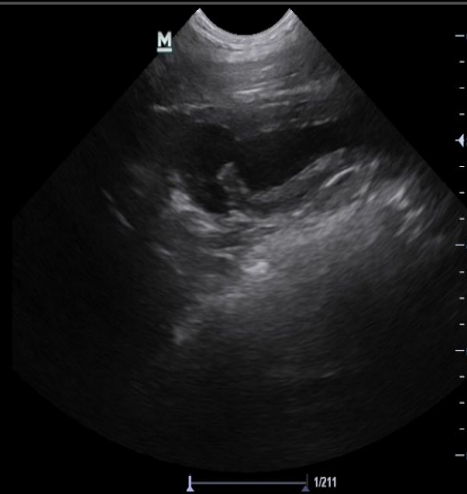
AP 97%

MI 0.8 TIS 0.0

Emergency



B1
F8.0 / D8.3
G84 / FR60
IP5 / DR105
ITouch /



Control panel with a central directional pad (up, down, left, right arrows) and several surrounding buttons. A small icon of a monitor is visible above the directional pad. In the bottom right corner, there is a small icon of a person and the number 2141.

mindray

Aleksandr
mp monya Hevsa

01.06.2015

11:38:04

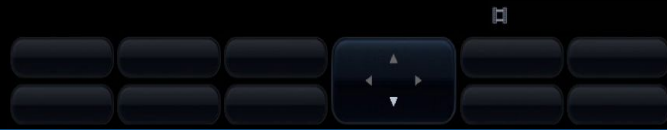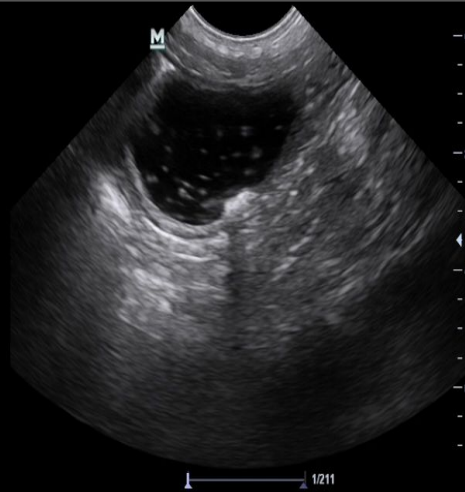
AP 97%

MI 0.6 TIS 0.0

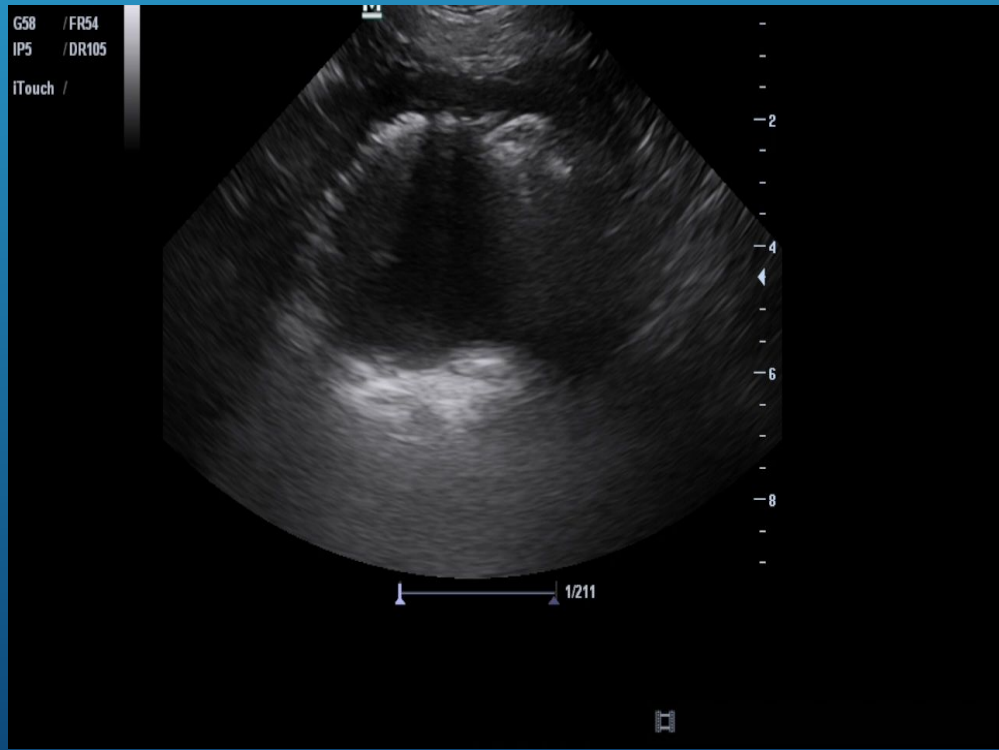
Emergency



B1
F8.0 / D7.4
G69 / FR66
IP5 / DR105
ITouch /



14.38



mindray

Aleksandr
murmyr Heasa

05.09.2015

00:08:45

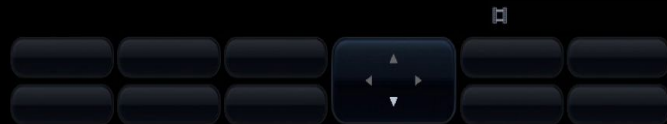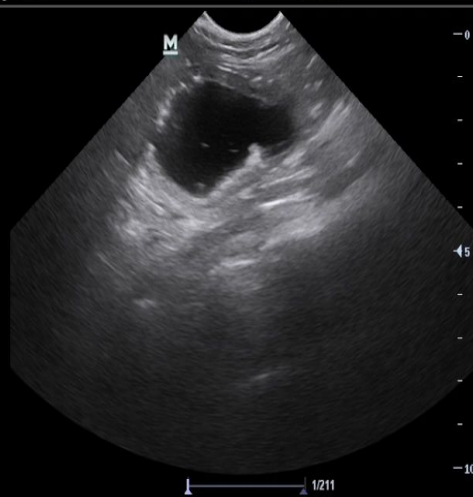
AP 97%

MI 0.6 TIS 0.1

Emergency



B1
F8.0 / D10.2
G39 / FR50
IP5 / DR105



22:55

mindray

Aleksandr
amfiz cistiti Hevzo

24.07.2015

13:21:54

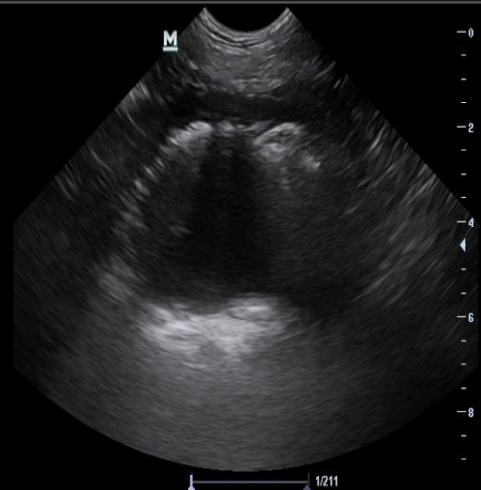
AP 97%

MI 0.4 TIS 0.0

Emergency



B1
F5.0 / D9.2
G58 / FR54
IP5 / DR105
ITouch /



23:45

mindray

Aleksandr
uretra Hevsa

18.07.2015

10:32:27

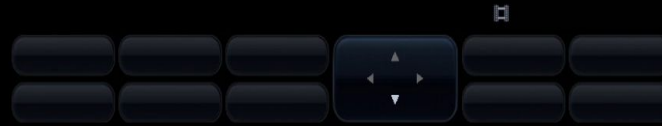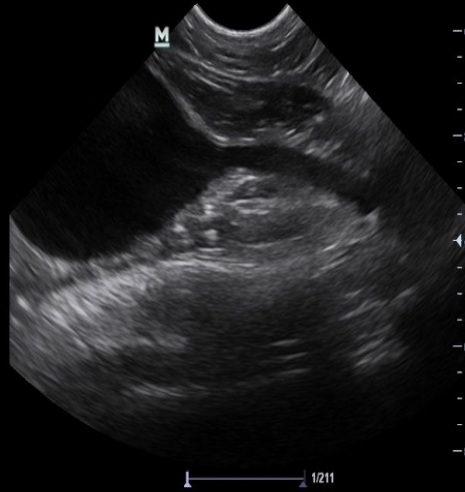AP 97%

MI 0.5 TIS 0.0

Emergency



B1
F8.0 / D8.3
G64 / FR60
IP5 / DR105
ITouch /



23:46

mindray

mp 20130601-102227 639D

01.06.2013

11:42:27

AP 97%

MI 0.7 TIS 0.0

6C2s

Abdomen



M7Vet

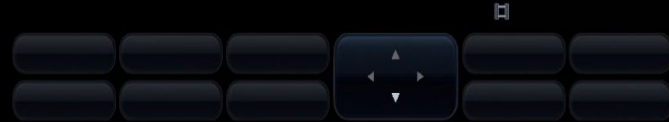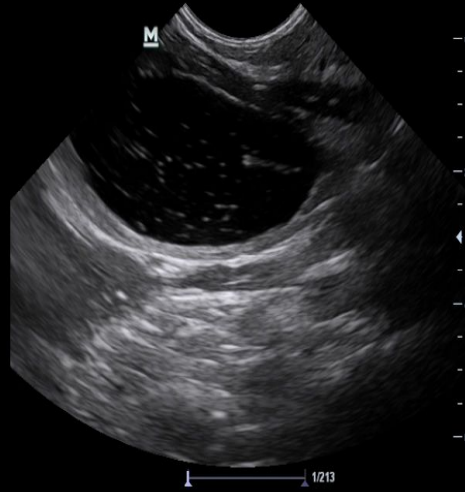B1

F8.0 / D6.5

G58 / FR74

IP5 / DR105

ITouch /



11:44

mindray

Aleksandr
mkb House

05.07.2014

10:12:39

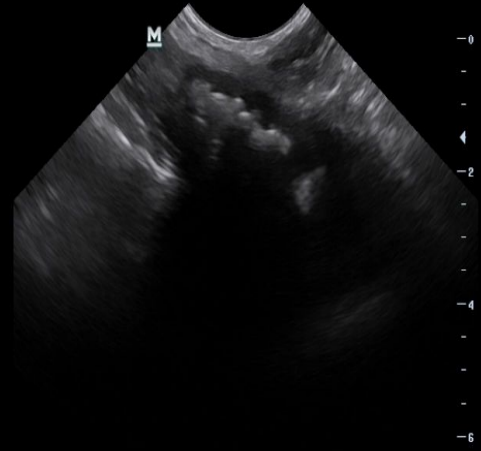
AP 97%

MI 0.8 TIS 0.0

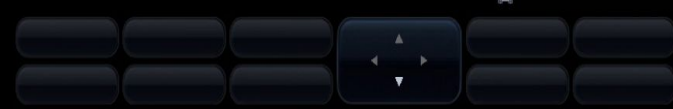Emergency



B1
F8.0 / D6.5
G66 / FR74
IP5 / DR105
ITouch /



1/211



16:29

mindray

Aleksandr

09.09.2014

09:01:59

AP 97%

MI 0.0 TIS 0.0

Emergency

gerasim mp papilloma Heuse

6C2s

Abdomen



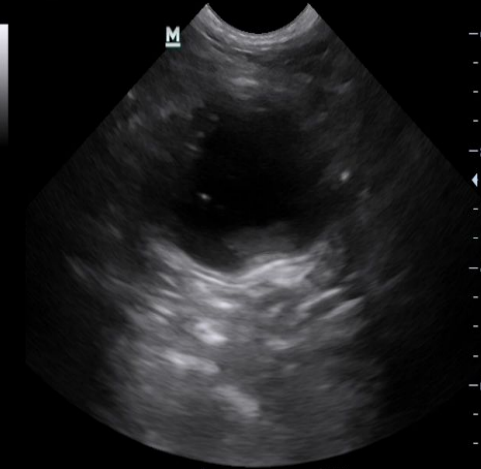
B1

F8.0 / D7.4

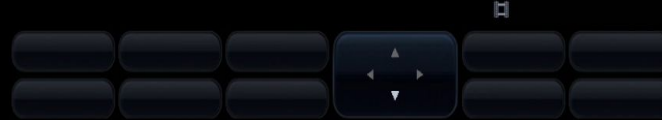G64 / FR66

IP5 / DR105

iTouch /



1/211



15:58

mindray

Aleksandr
moh puz ocadok Hev38

30.10.2014

12:11:03

AP 97%

MI 0.6 TIS 0.0

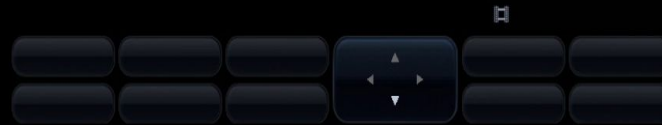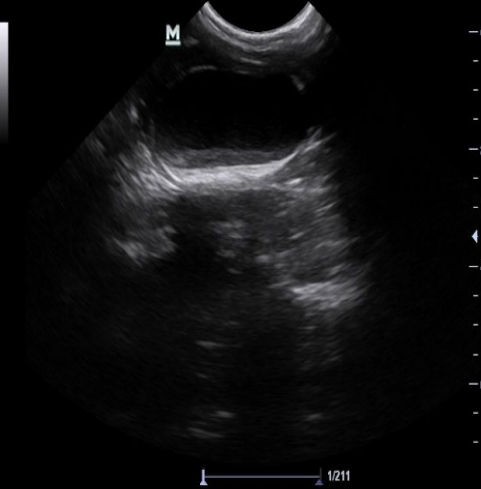
Emergency

6C2s

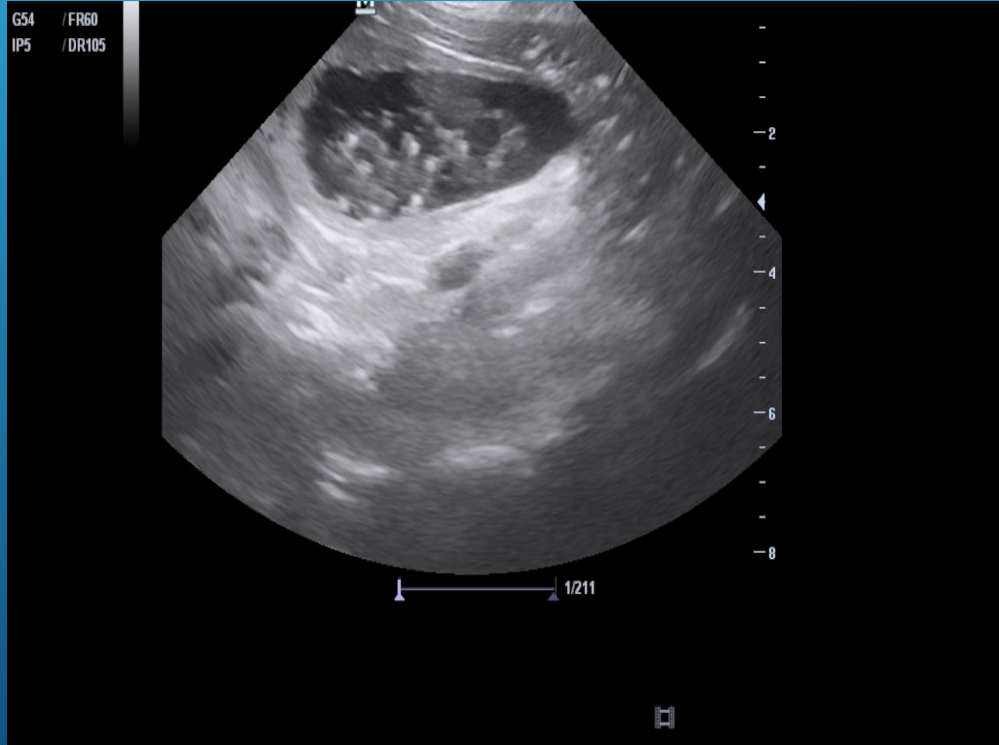
Abdomen



B1
F8.0 / D7.4
G69 / FR66
IP5 / DR105
ITouch /

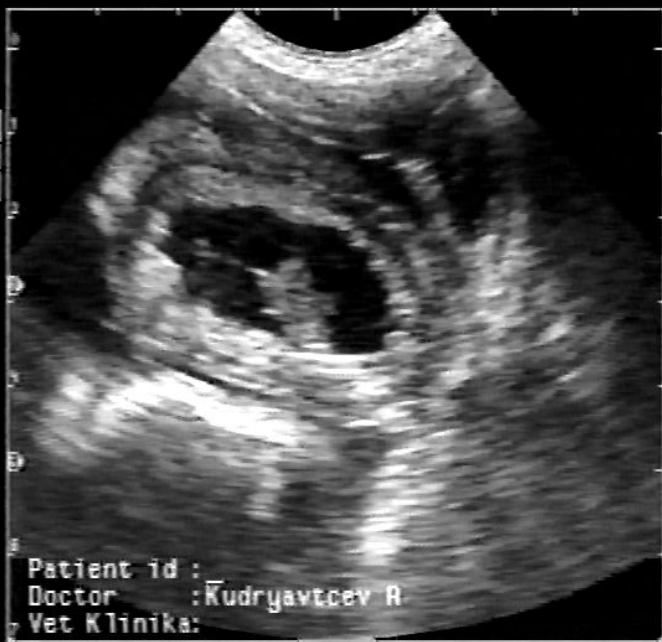

14:31



13-09-09
17:42:48
Convex
5.0 MHz

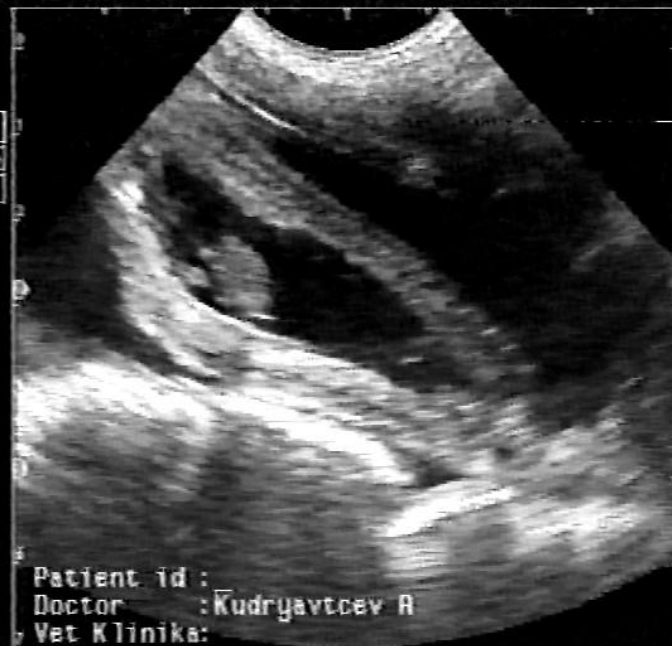dnf F R→
12 Fps



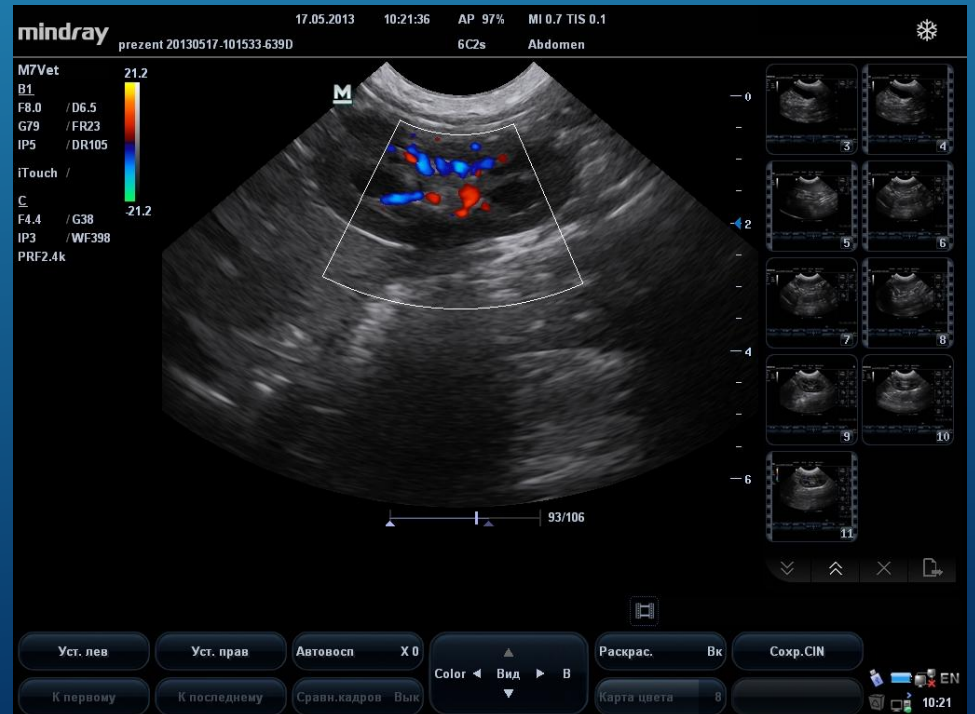

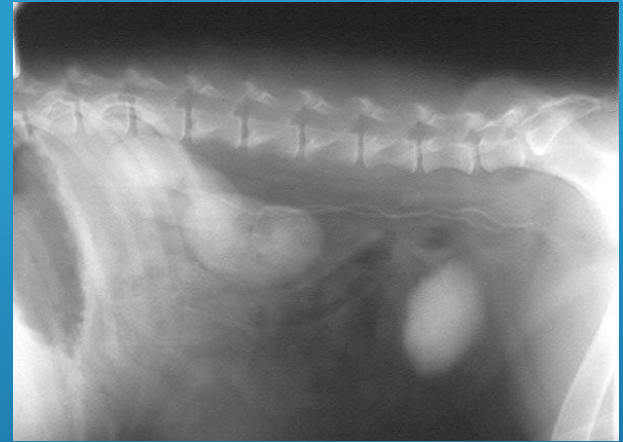
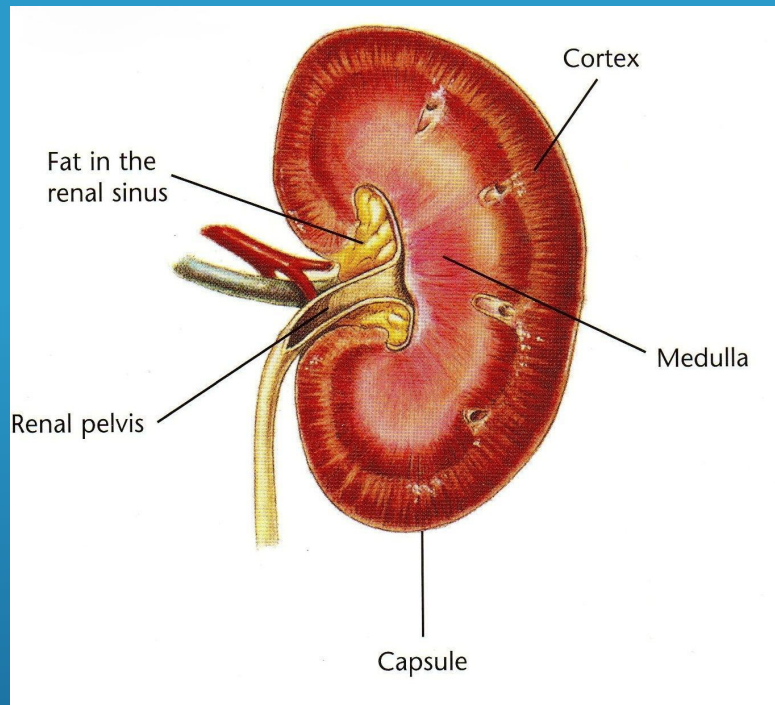
Patient id :
Doctor : Kudryavtcev A
Vet Klinika:

13-09-09
17:42:10
Convex
5.0 MHz

dnf F R→
12 Fps



Patient id :
Doctor : Kudryavtcev A
Vet Klinika:



ПОКАЗАНИЯ К ПРОВЕДЕНИЮ

- Гематурия
- Пиурия
- Подозрение на мкб
- Увеличение объема почек при пальпации
- Острая и хроническая почечная недостаточность
- Полиурия, полидипсия

ИЗМЕНЕНИЯ В ПАРЕНХИМЕ ПОЧКИ

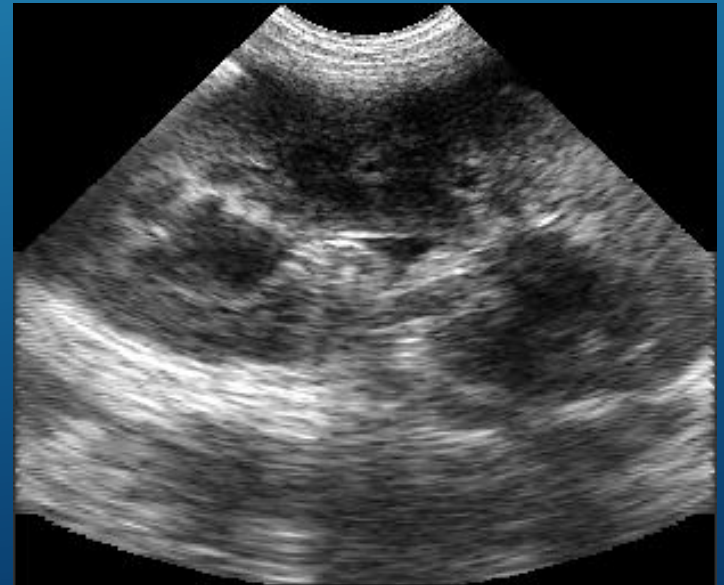- **Фокальные**
 1. Простые кисты
 2. Поликистоз
 3. Абсцесс
 4. Неоплазия

- **Диффузные**
 1. Гломерулонефрит
 2. Интерстициальный нефрит
 3. Амилоидоз
 4. Лифосаркома
 5. Сморщенная почка

ИЗМЕНЕНИЯ В ПОЧЕЧНОЙ ЛОХАНКЕ

- Гидронефроз
- Нефролитиаз
- Пиелонефрит

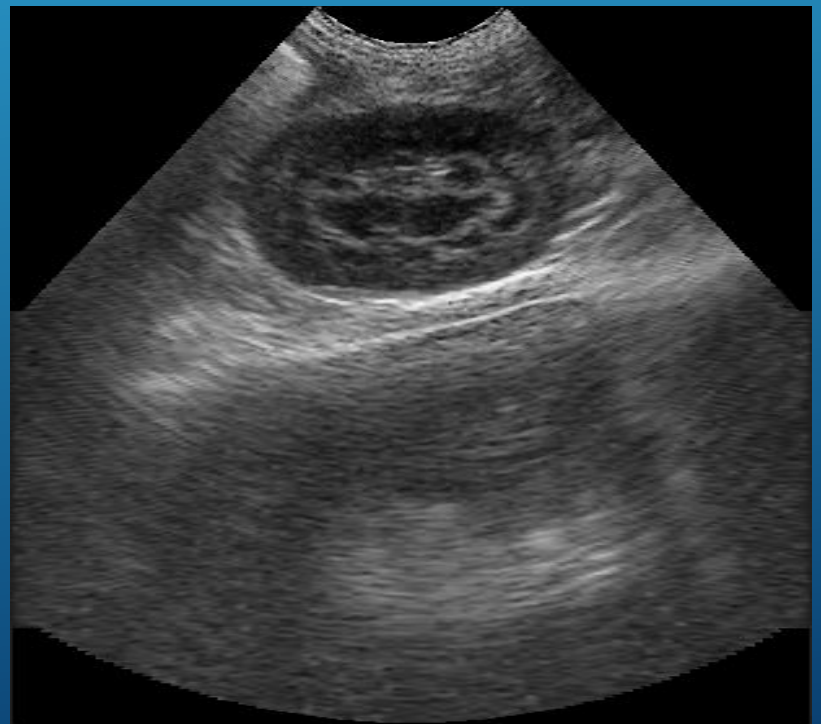
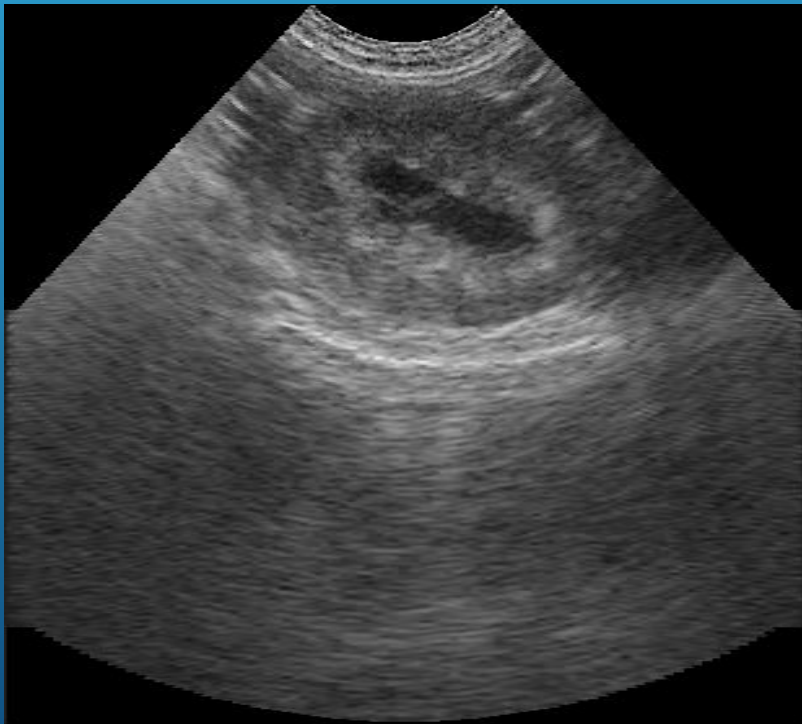
Глубина (ширина) почечной лоханки
не должна превышать 0,2 см



РАЗМЕРЫ ПОЧЕК

- Размеры почек у взрослых котов
длина 3,6 – 4,4 см , высота 2,7 - 3,1 см.
- Размеры почек у собак

вес	длина
0-11 кг	3,2 – 5,2 см
11-20 кг	4,8 – 6,7 см
21-30 кг	5,2 - 7,8 см
31-40 кг	6,1 - 8,7 см
41-50 кг	6,3 - 9,1 см
51-70 кг	7,5 - 10,6 см



mindray

13.05.2013 13:56:19 AP 97% MI 0.7 TIS 0.1

polikistoz 20130513-131920.639D

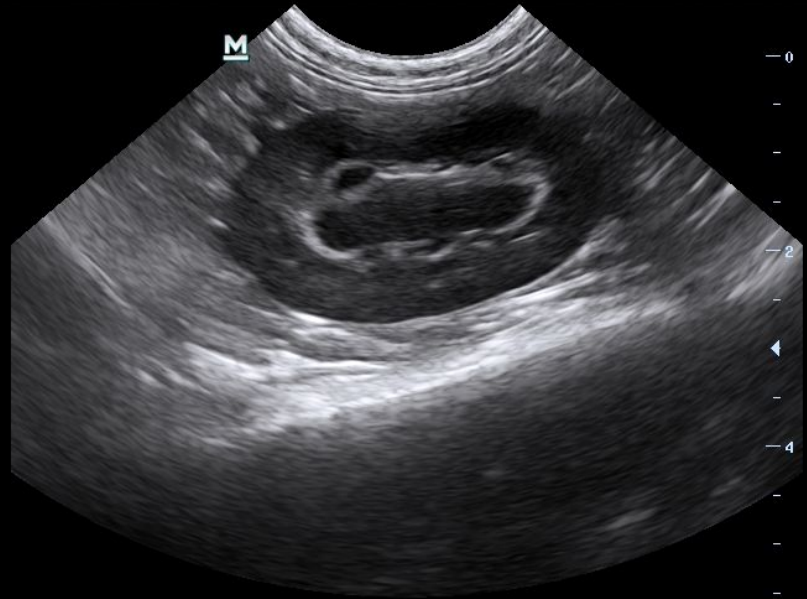6C2s

Abdomen



M7Vet

B1
F8.0 / D5.5
G90 / FR84
IP5 / DR105
iTouch /



1/213



10:07

mindray

Aleksandr
gidro kay Hev3a

17.03.2015

13:04:46

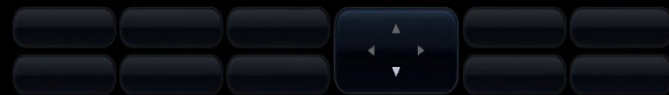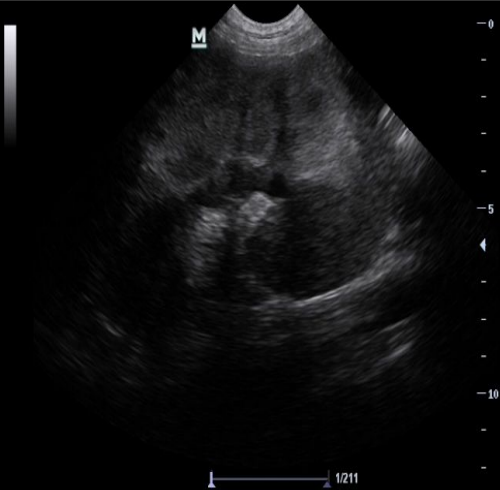
AP 97%

MI 0.6 TIS 0.0

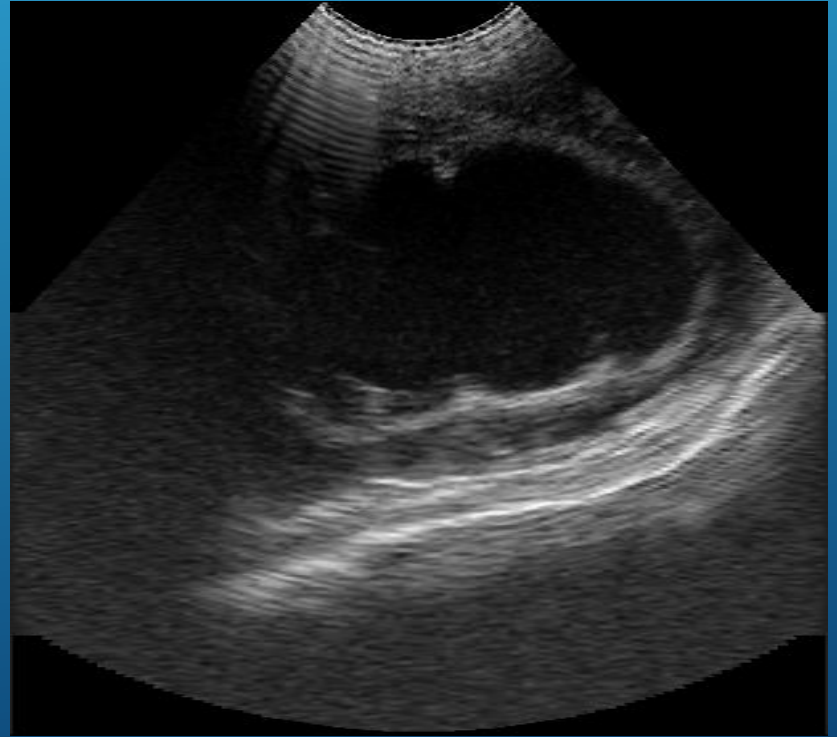
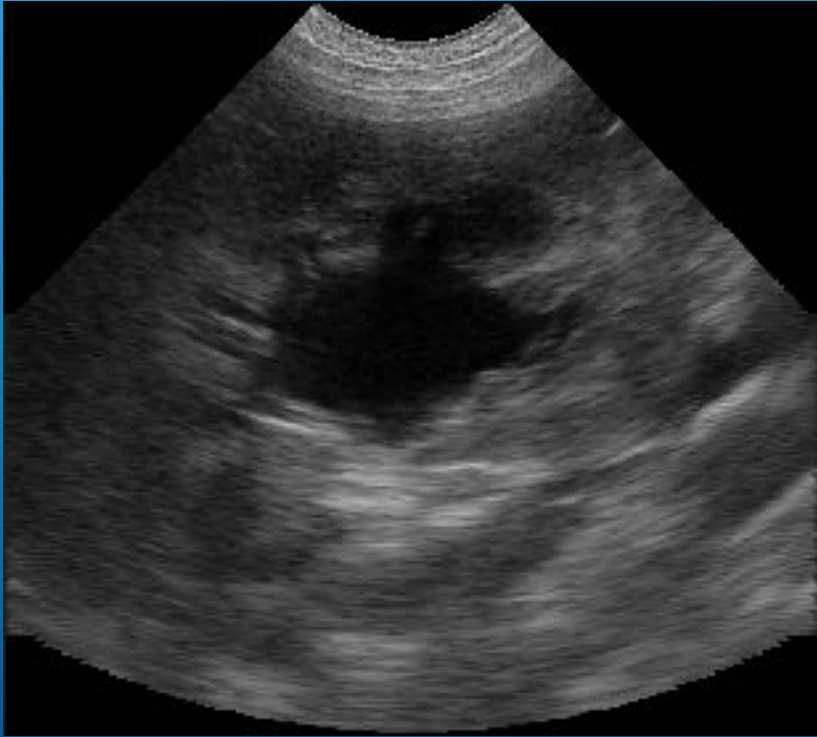
Emergency



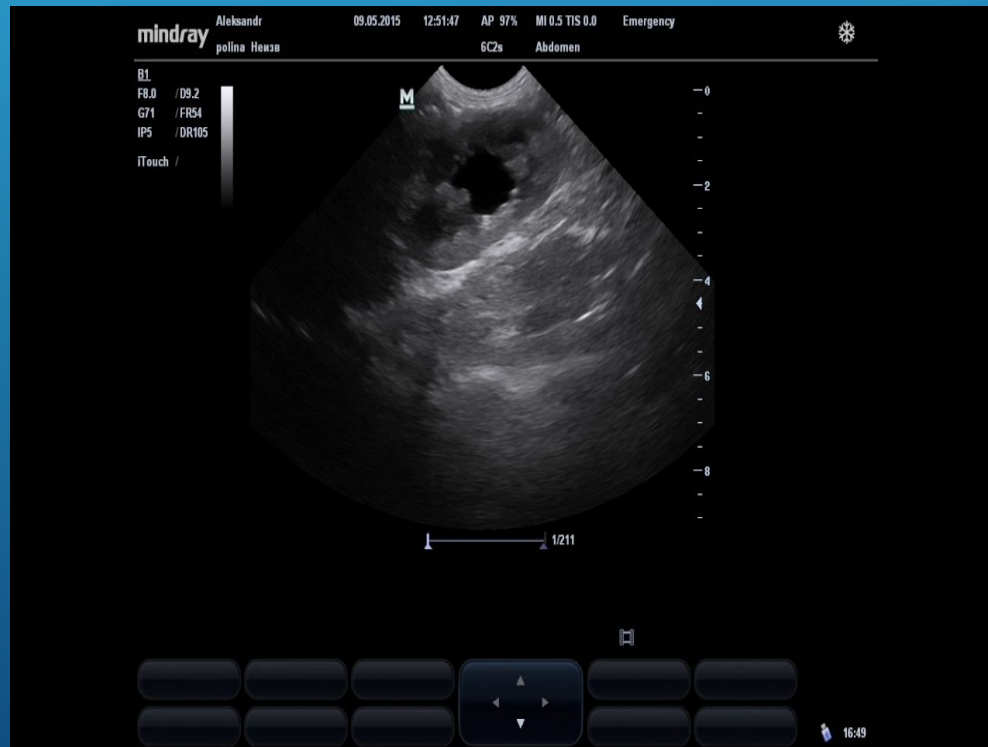
B1
F8.0 / D12.0
G69 / FR43
IP5 / DR105
ITouch /

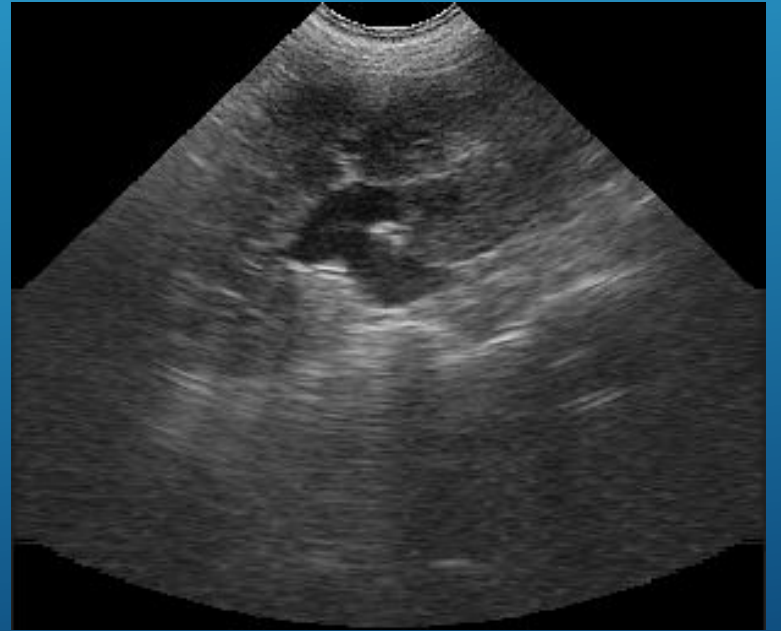
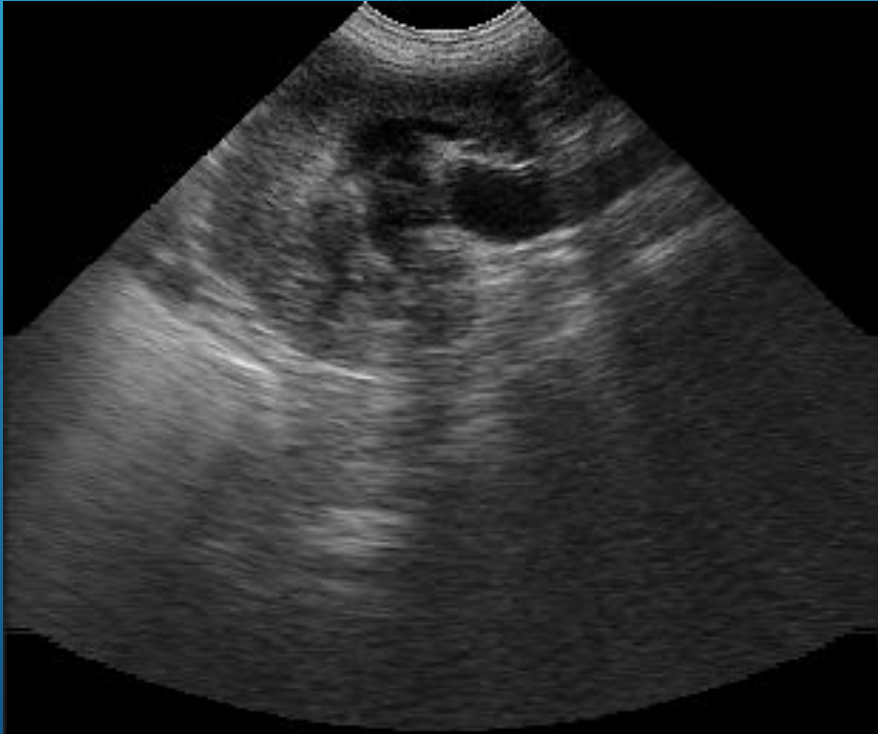


19:56

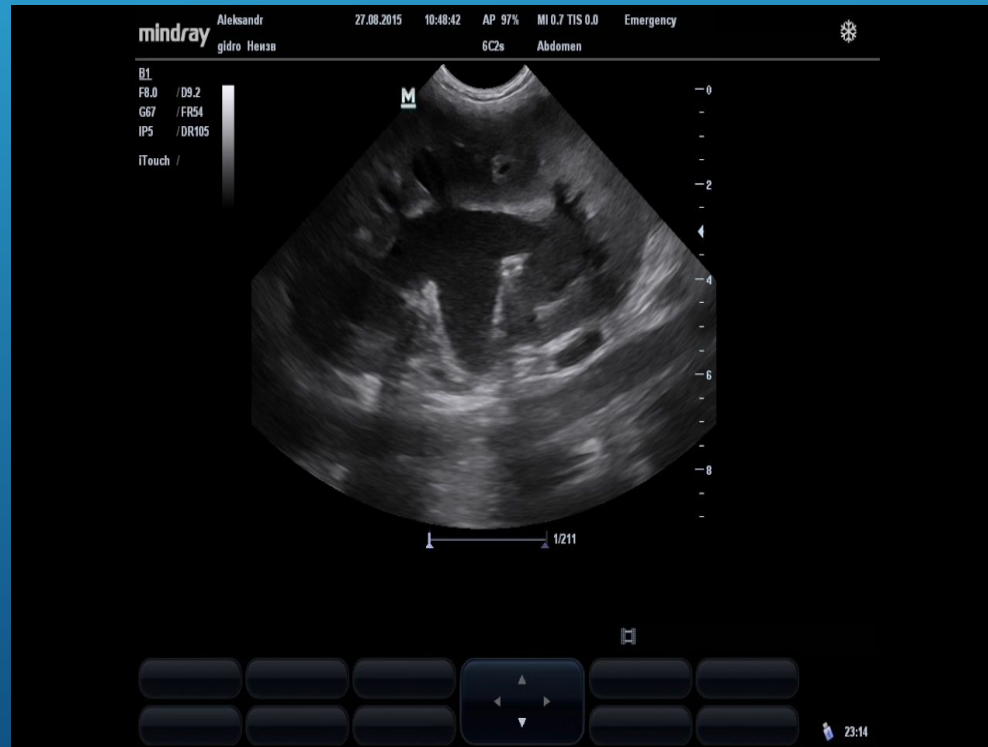

ЭХОГРАММЫ ГИДРОНЕФРОЗА ПОЧЕК (САГИТАЛЬНАЯ ПРОЕКЦИЯ)





ЭХОГРАММЫ ГИДРОНЕФРОЗА ПОЧЕК



mindray

Aleksandr
gidron Невза

09.11.2015

14:44:30

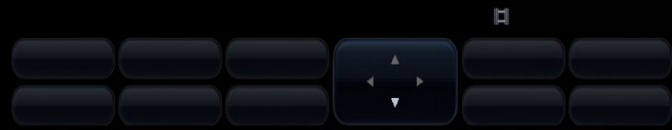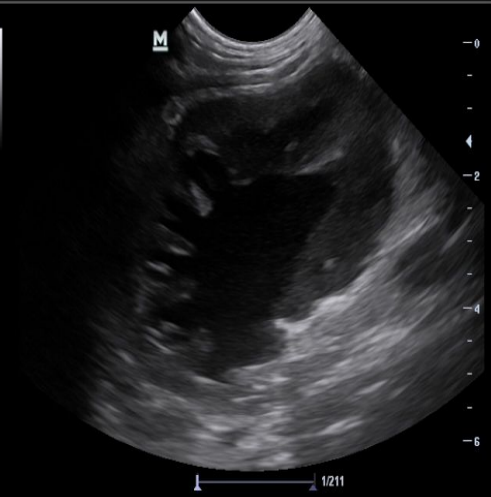
AP 97%

MI 0.8 TIS 0.0

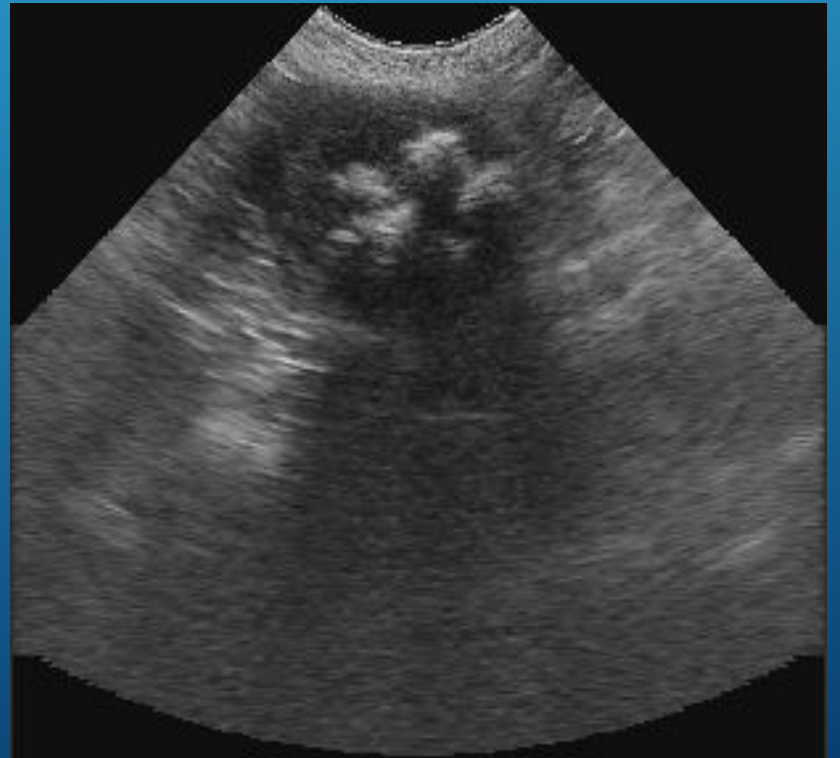
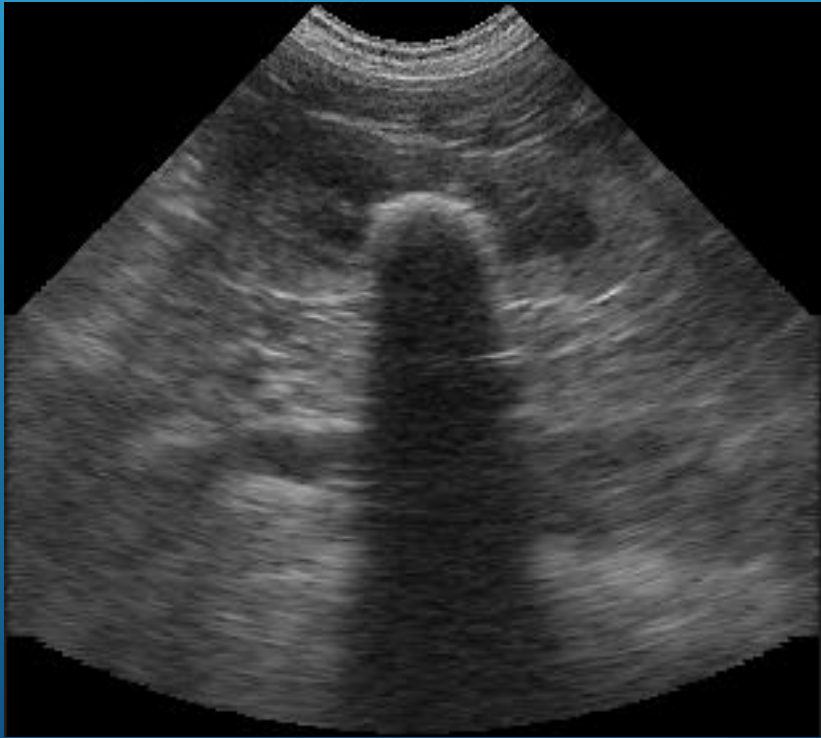
Emergency

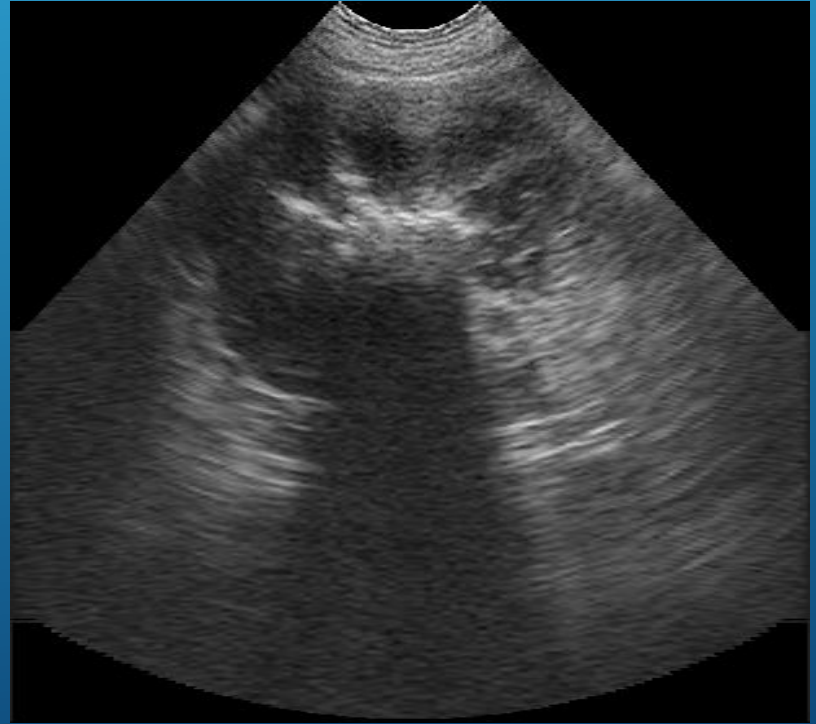
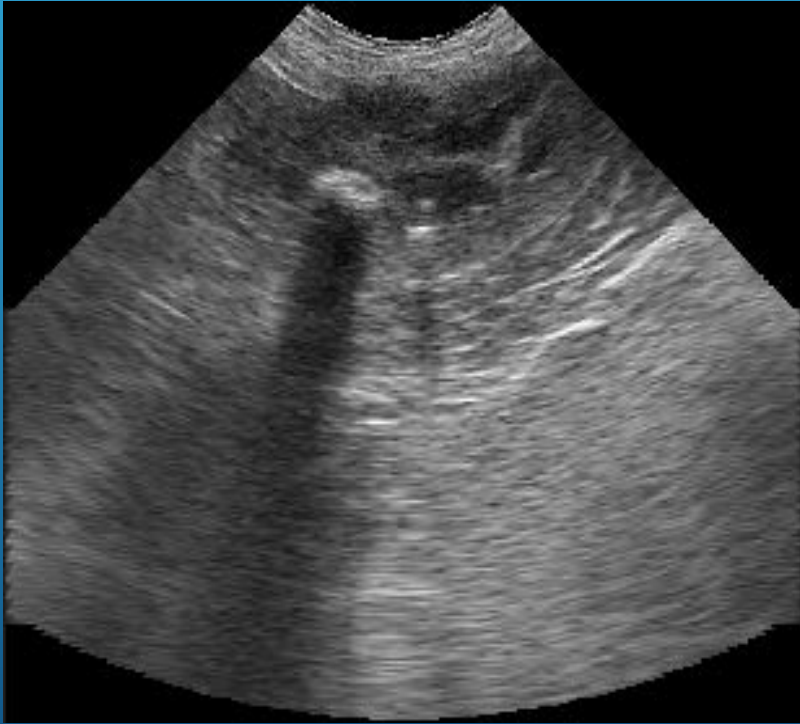


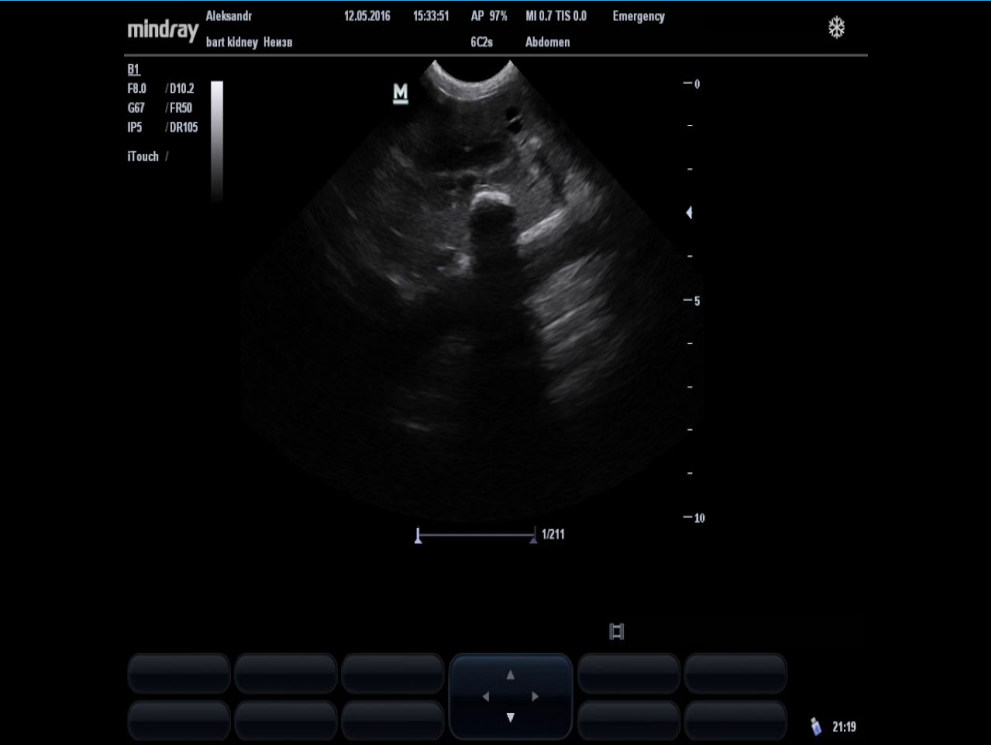
B1
F8.0 / D6.5
G69 / FR74
IP5 / DR105
iTouch /

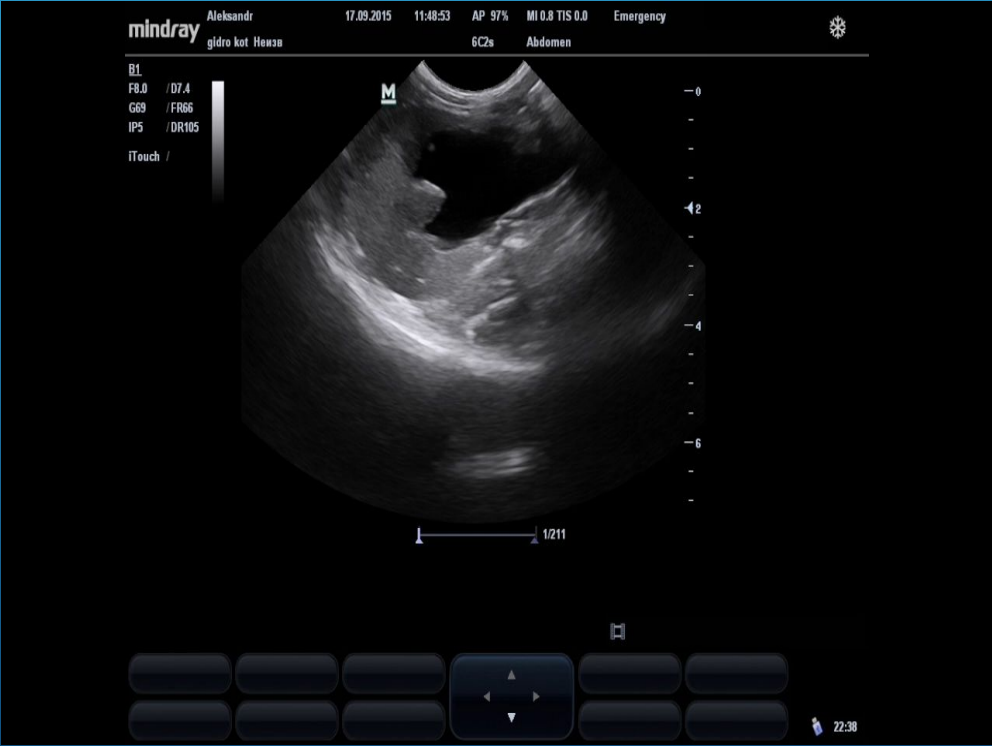


22:08




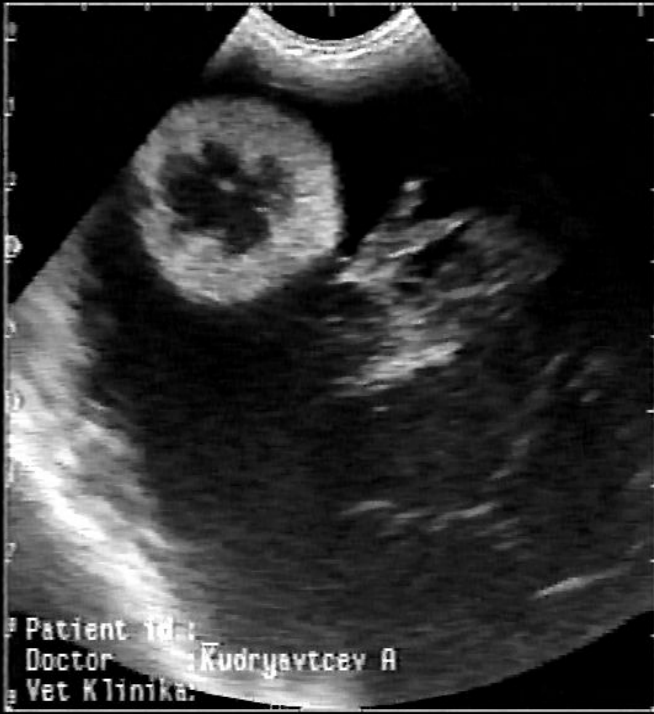




07-09-00
16:42:35
Convex
5.0 MHz

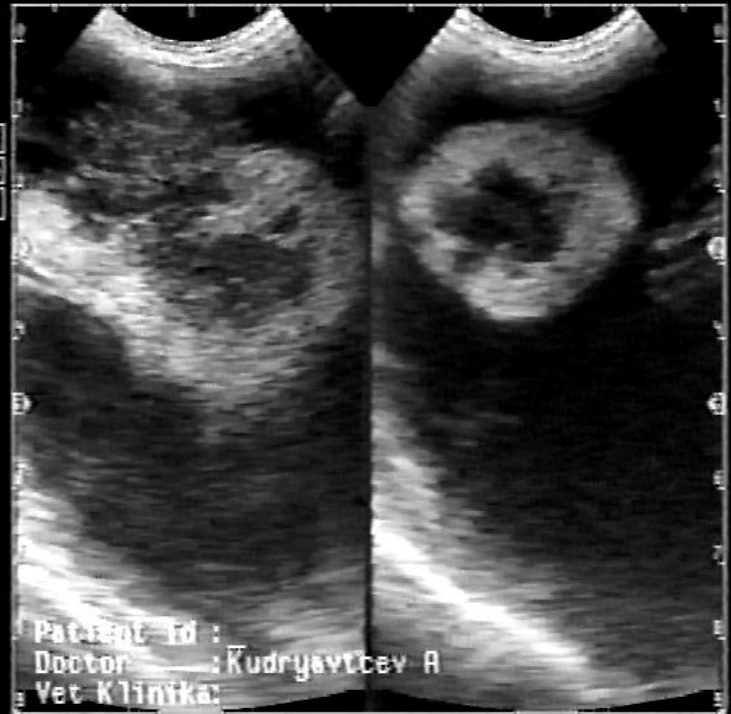
[dof] [F] [R→]
12 Fps



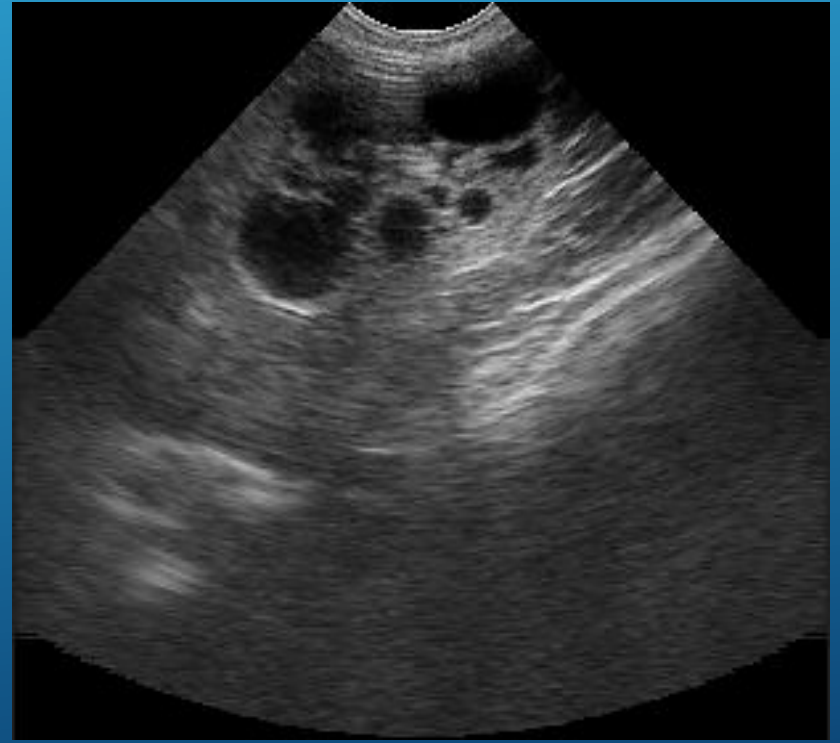
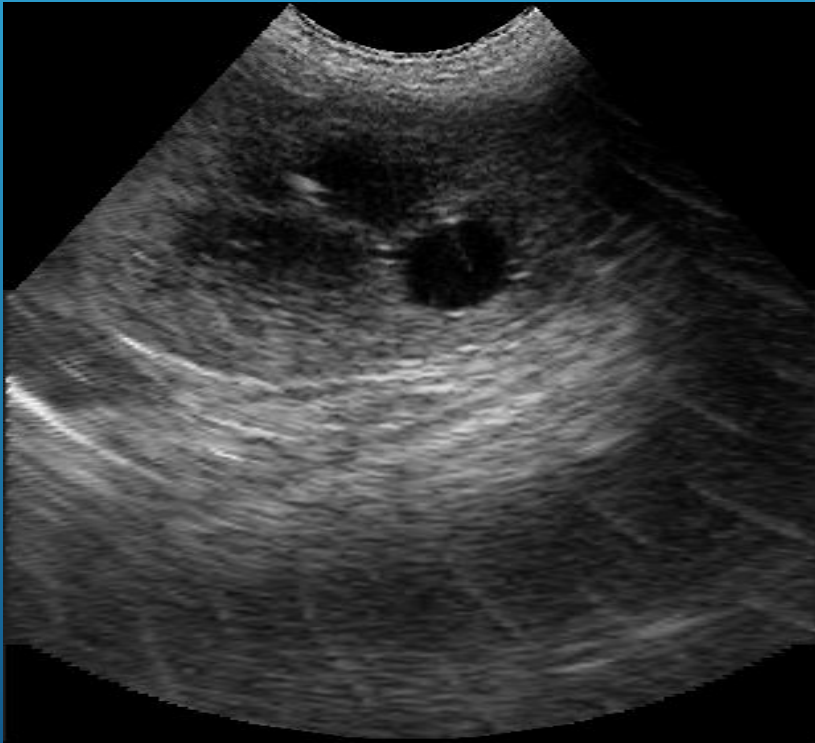Patient Id :
Doctor : Kudryavtcev A
Vet Klinika:

07-09-00
16:43:28
Convex
5.0 MHz

[B] [B] [X] [X]
[dof] [F] [R→]
12 Fps



Patient Id :
Doctor : Kudryavtcev A
Vet Klinika:

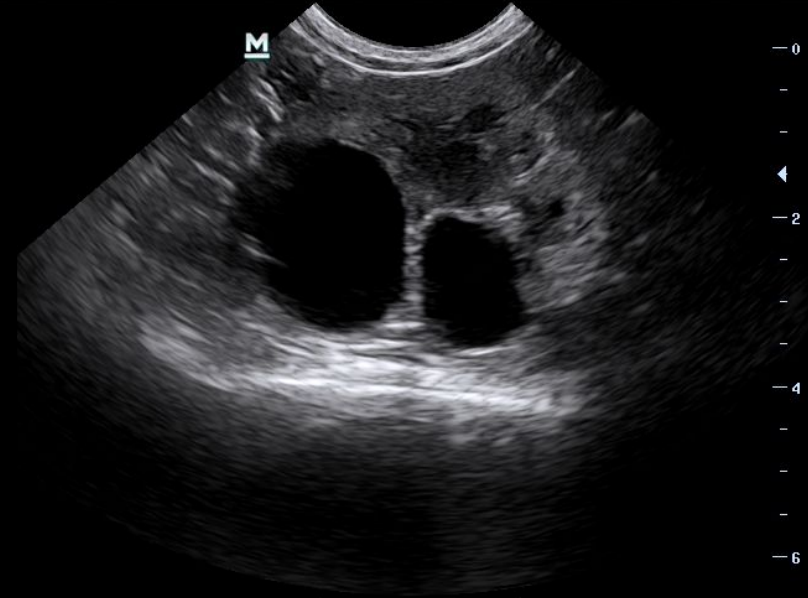

mindray

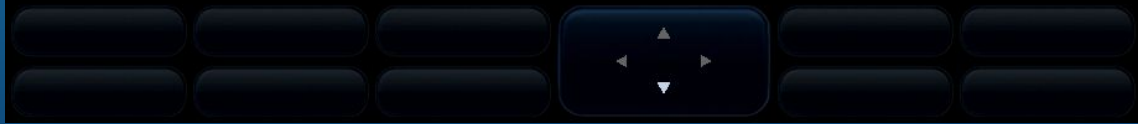02.06.2013 09:57:21 AP 97% MI 0.8 TIS 0.0
kista pochki 20130602.095625.639D 6C2s Abdomen



M7Vet
B1
F8.0 / D6.5
G69 / FR74
IP5 / DR105
iTouch /



1/213



10:49

mindray

polikistoz 20130513-131920-639D

13.05.2013

13:19:57

AP 97%

MI 0.6 TIS 0.1



6C2s

Abdomen

M7Vet

B1

F8.0 / D6.5

G77 / FR18

IP5 / DR105

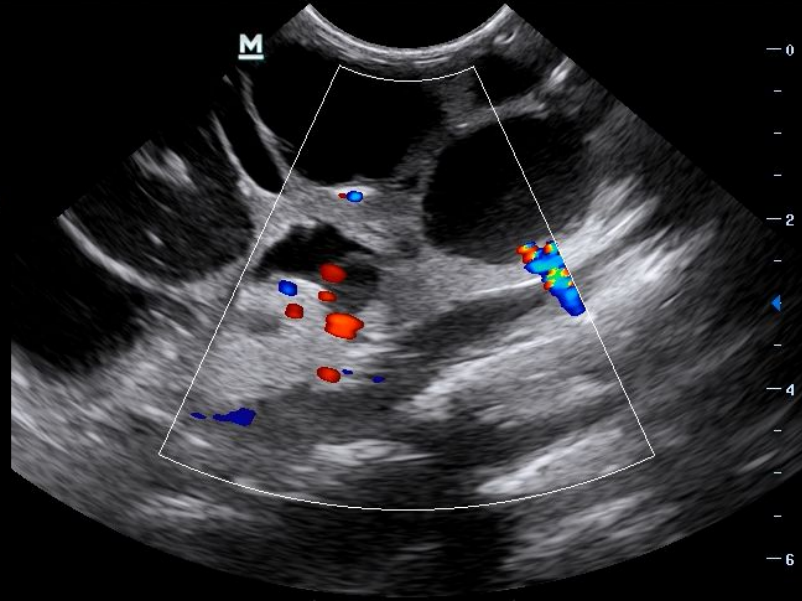
iTouch /

C

F4.4 / G38

IP3 / WF398

PRF2.4k



1 / 89



10:06

mindray

MM 20121128-104042-639D

28.11.2012

12:36:25

AP 97%

MI 0.8 TIS 0.0

6C2s

Abdomen

M7Vet

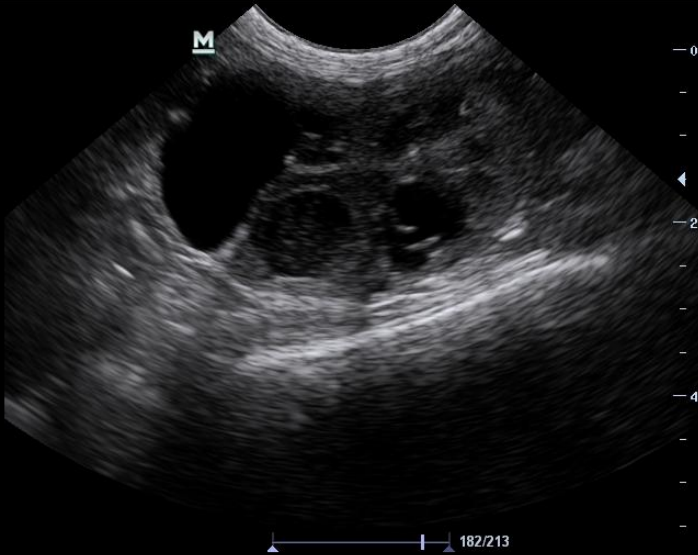
B1

F8.0 / D5.5

G69 / FR84

IP5 / DR105

iTouch /



mindray

MM 20130123-104638-639D

23.01.2013

10:49:36

AP 97%

MI 0.7 TIS 0.1

6C2s

Abdomen

M7Vet

B1

F8.0 / D5.5

G64 / FR21

IP5 / DR105

iTouch /

C

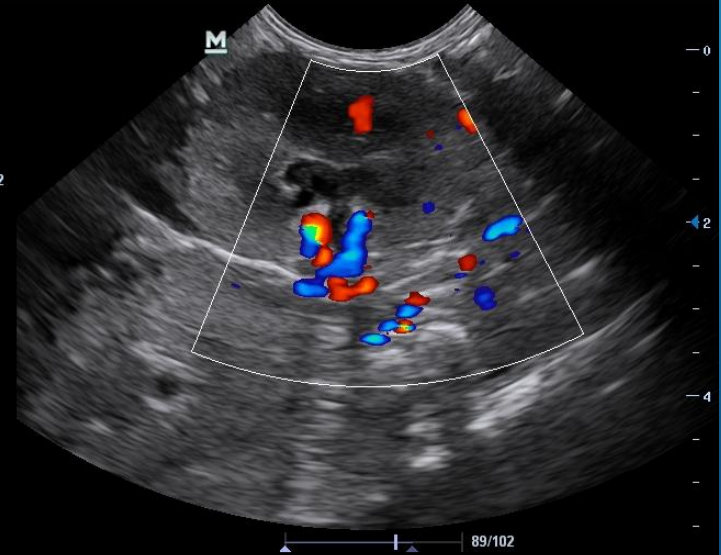F4.4 / G34

IP3 / WF398

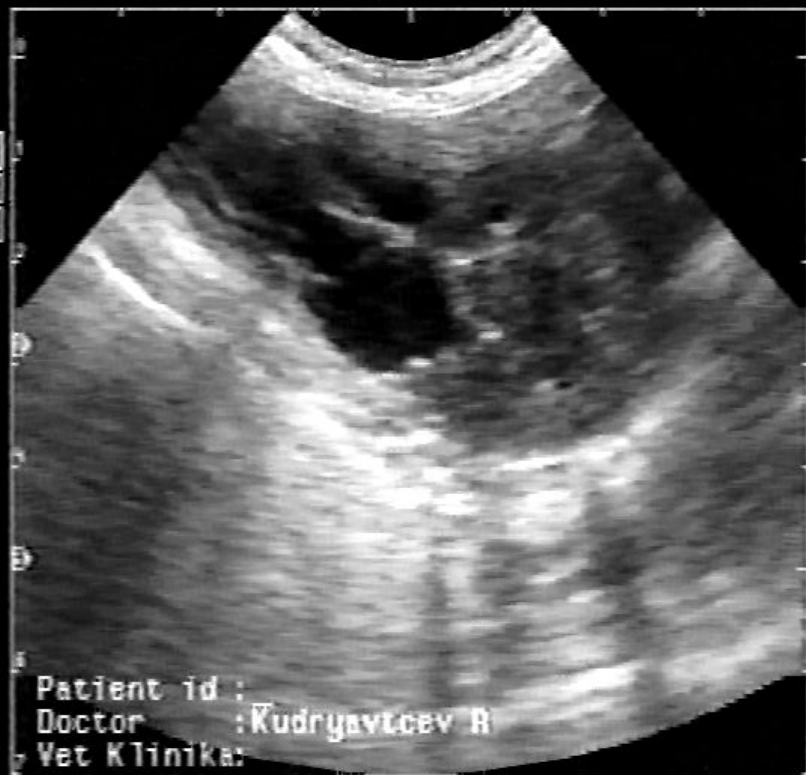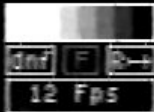PRF2.4k

21.2

-21.2



06-09-09
13:36:09
Convex
5.0 MHz



Patient id :
Doctor : Kudryavtsev A
Vet Klinika:

mindray

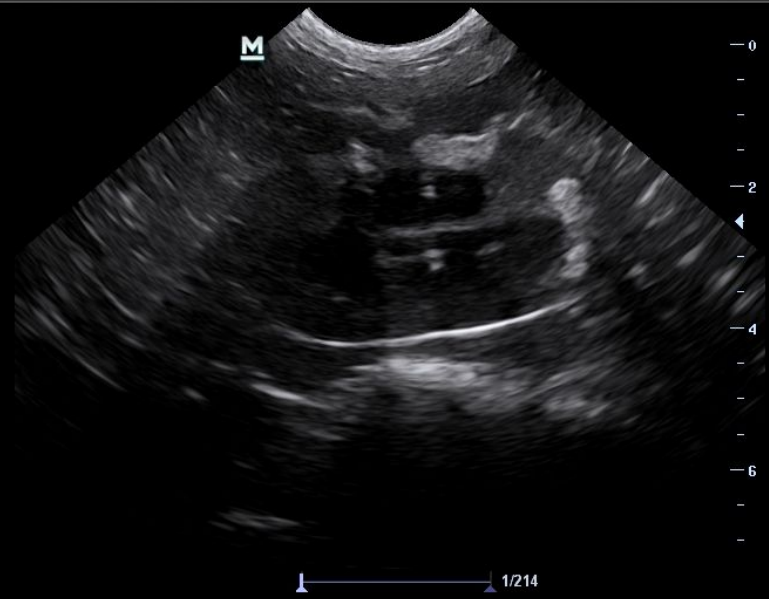
28.03.2013 17:51:54 AP 97% MI 0.8 TIS 0.0
casya 20130328-172309-639D 6C2s Abdomen



M7Vet

B1
F8.0 / D7.4
G77 / FR66
IP5 / DR105

iTouch /



1/214



11:14

mindray

Aleksandr
неопі рошка Невза

16.06.2014

10:32:28

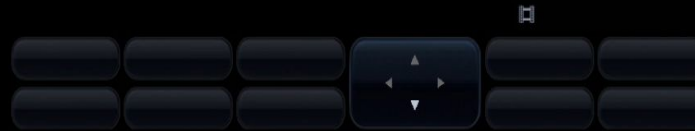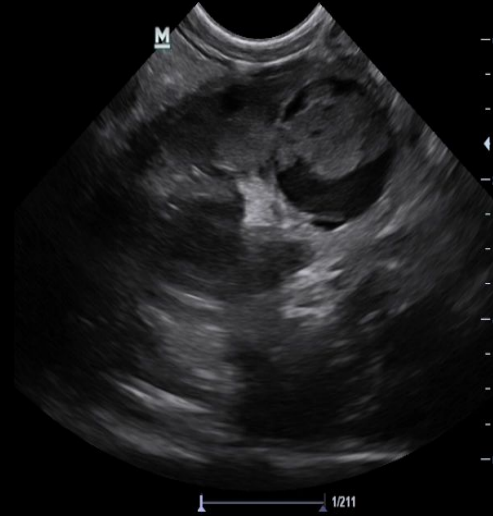
AP 97%

MI 0.8 TIS 0.0

Emergency

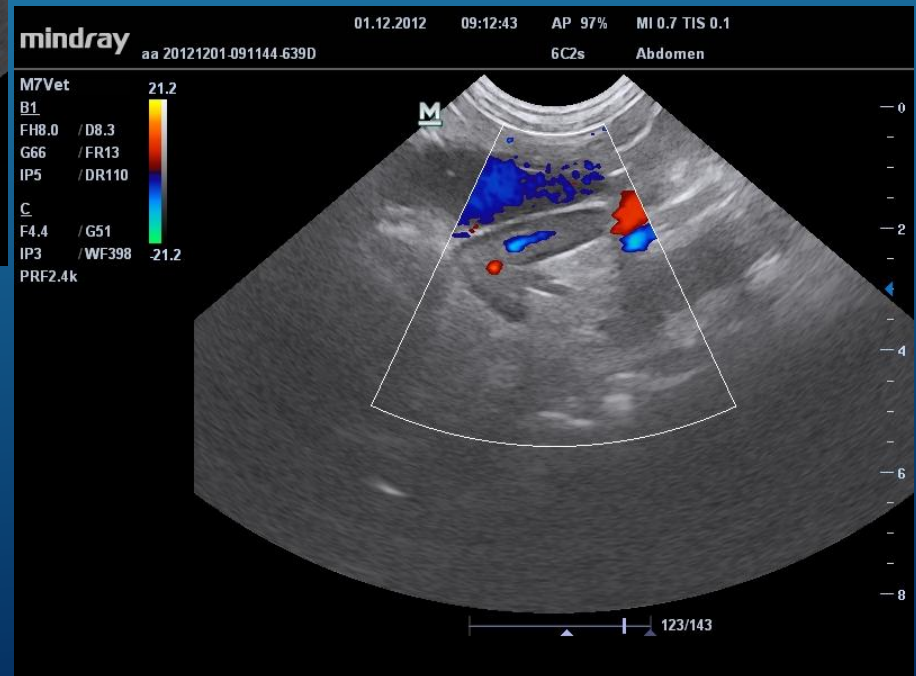
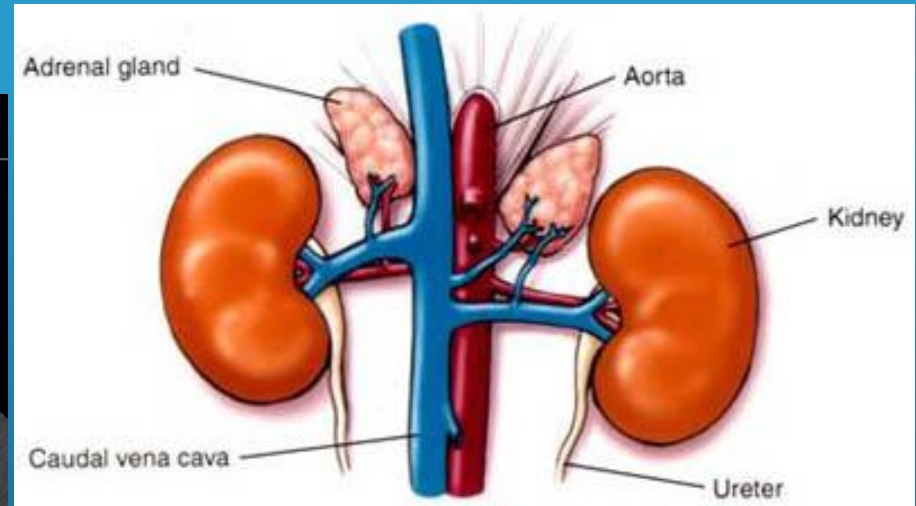
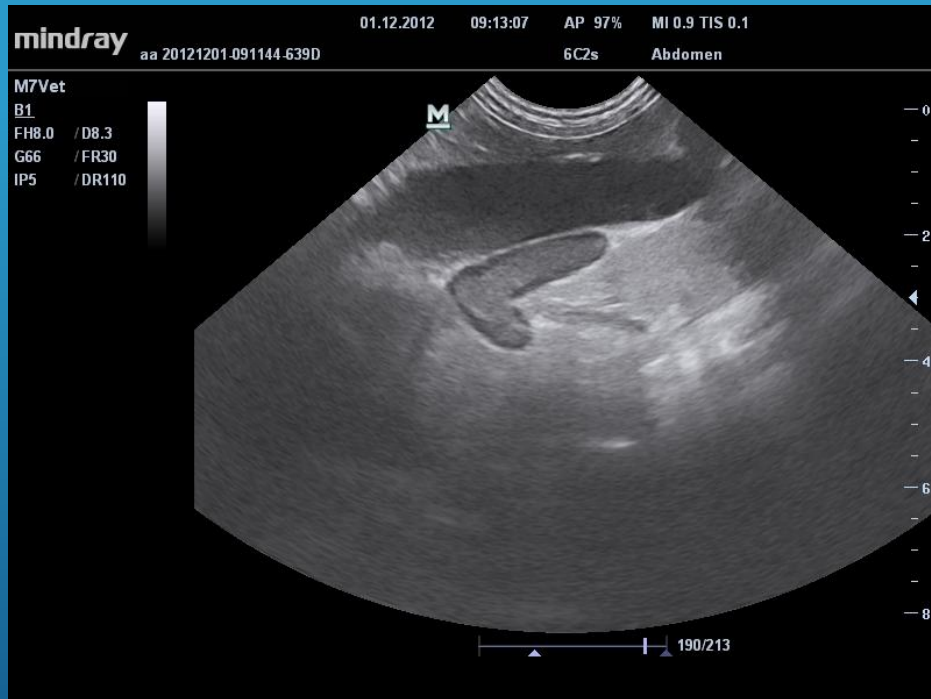


B1
F8.0 / D6.5
G71 / FR74
IP5 / DR105
iTouch /



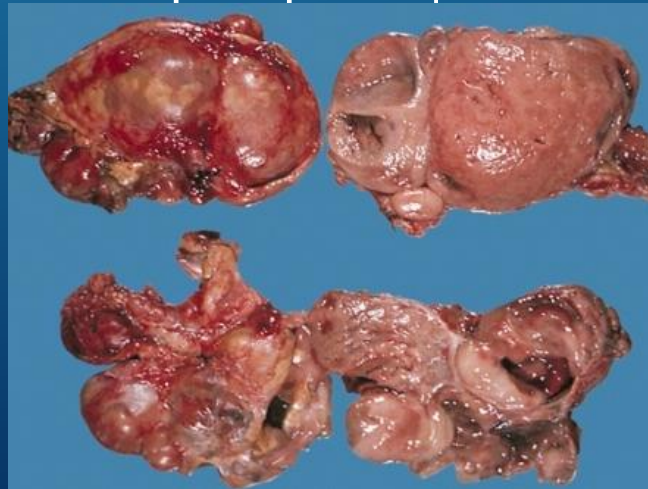16:41

НАДПОЧЕЧНИКИ



НАДПОЧЕЧНИКИ ПОКАЗАНИЯ К ПРОВЕДЕНИЮ

- Дифференциальная диагностика первичного и вторичного гипернадренкортицизма
- Подозрение на новообразование в брюшной полости
- Исследование гипертонии и других клинических признаков связанных с развитием феохромоцитомы



НАДПОЧЕЧНИКИ

Размеры надпочечников
зависят от породы и размеров
тела собаки.

В норме:

- У котов диаметр 0,28 – 0,55 см
- У собак диаметр до 0,74 см

mindray 18.05.2013 09:03:31 AP 97% MI 0.5 TIS 0.0
или 20130518.090338.6390 6C2s Abdomen

M7Vet
B1
F8.0 / D8.3
G71 / FR60
IP5 / DR105
iTouch /

193/213

ay 18.05.2013 09:04:14 AP 97% MI 0.5 TIS 0.2
или 20130518.090338.6390 6C2s Abdomen

Color Doppler ultrasound image of the abdomen. A color scale on the left ranges from 21.2 (red) to -21.2 (blue). A white box highlights a region of interest. A depth scale on the right ranges from 0 to 8 cm. A horizontal scale at the bottom indicates 62/67.

62/67

Уст. лев Уст. прав Автовосп X 0 Вид < > Раскрас. Вкл Сохр. CIN

К первому К последнему Сравн. кадров Вык Карта цвета 8

Уст. лев Уст. прав Автовосп X 0 Color Вид < > Раскрас. Вкл Сохр. CIN

К первому К последнему Сравн. кадров Вык Карта цвета 8

mindray

Aleksandr
nepi nadpachehi Heksa

07.06.2014

12:55:38

AP 97%

MI 0.8 TIS 0.0

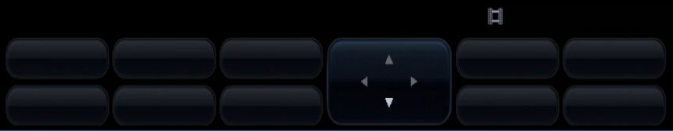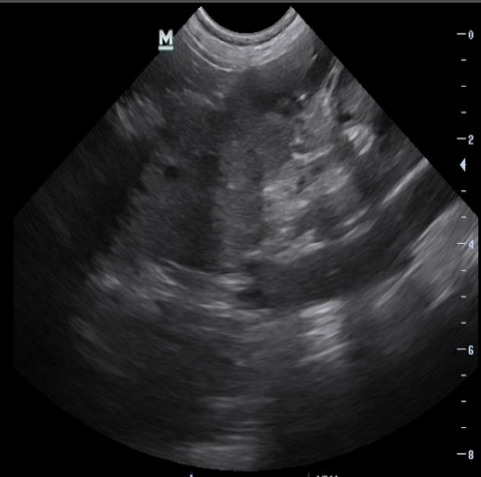
Emergency

6C2s

Abdomen



B1
F8.0 / D8.3
G64 / FR60
IP5 / DR105
ITouch /



16:45

mindray

Aleksandr
nadpoch koshka Hwzab

30.05.2015

11:11:01

AP 97%

MI 0.8 TIS 0.0

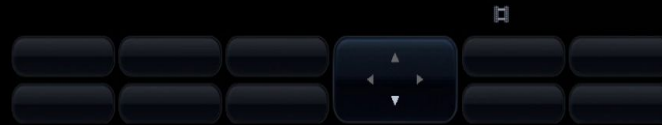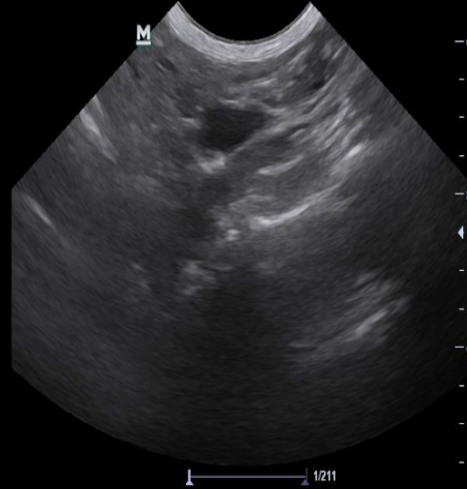
Emergency

6Cz

Abdomen



B1
F8.0 / D5.5
G67 / FR84
IP5 / DR105
ITouch /



14.04

mindray

Aleksandr
nadpoch Hevzu

26.05.2016

17:24:12

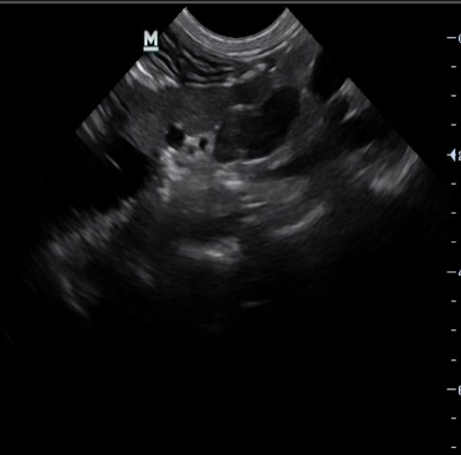
AP 97%

MI 0.8 TIS 0.0

Emergency

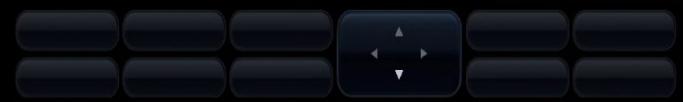

B1
F8.0 / D7.4
G62 / FR66
IP5 / DR105
ITouch /



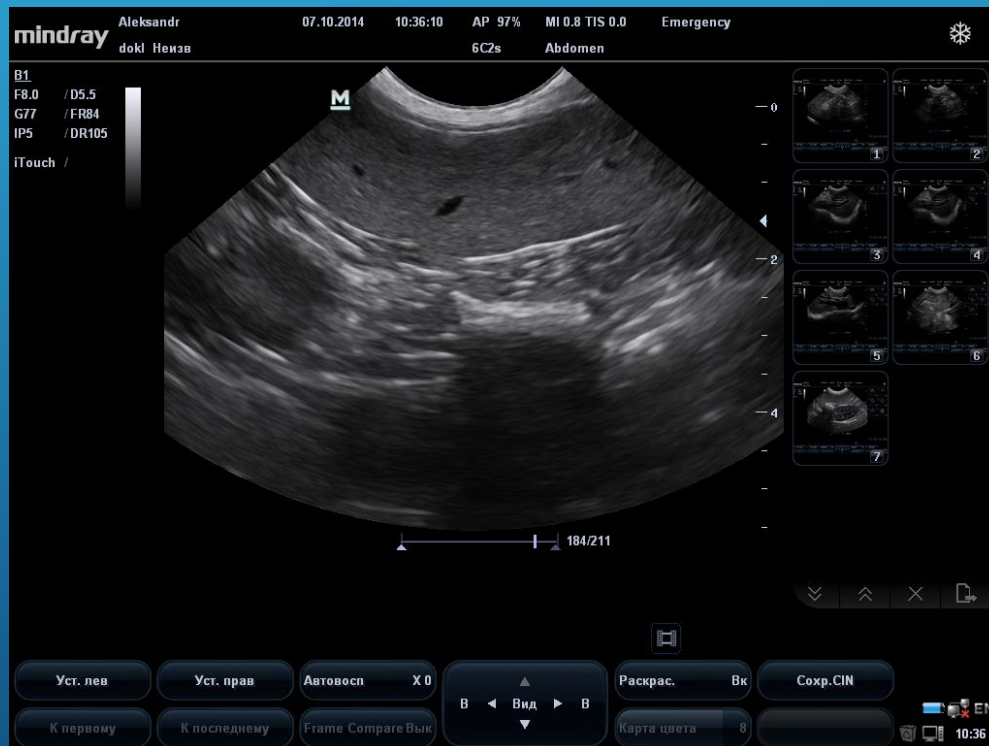0
2
4
6

1/211



21:14

СЕЛЕЗЕНКА



ПОКАЗАНИЯ К ПРОВЕДЕНИЮ УЗИ СЕЛЕЗЕНКИ

- Кровоизлияние в брюшную полость
- Пальпаторное или рентгенологическое подтверждение наличия новообразования в брюшной полости
- Травма селезенки

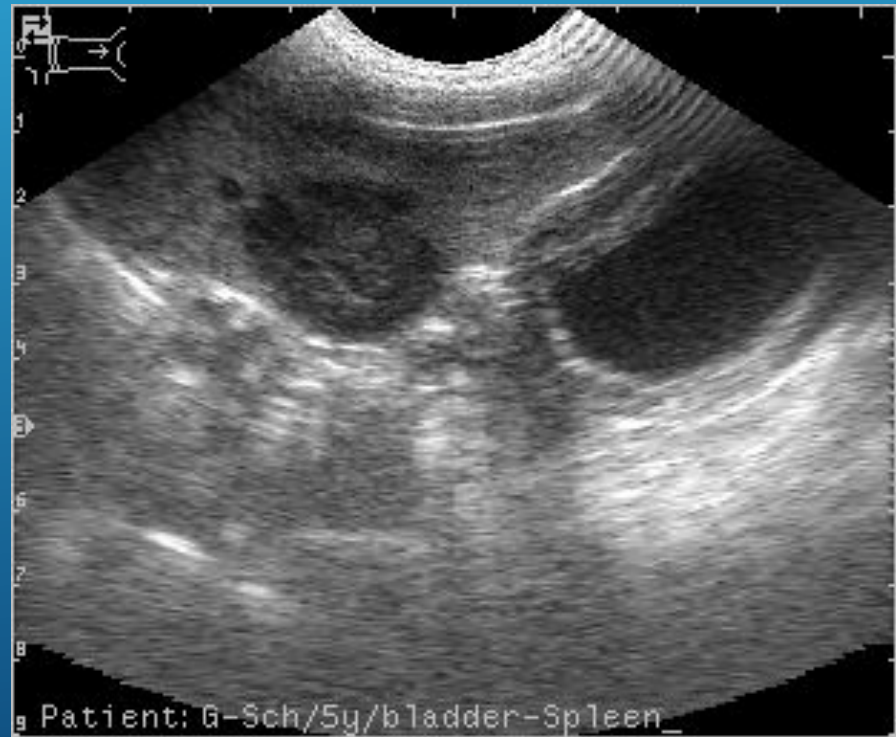
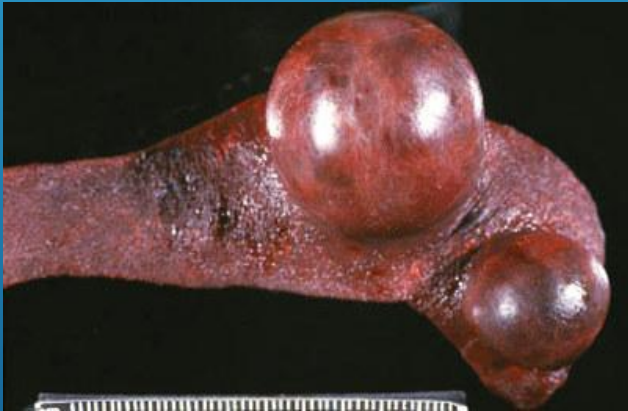РАЗМЕРЫ

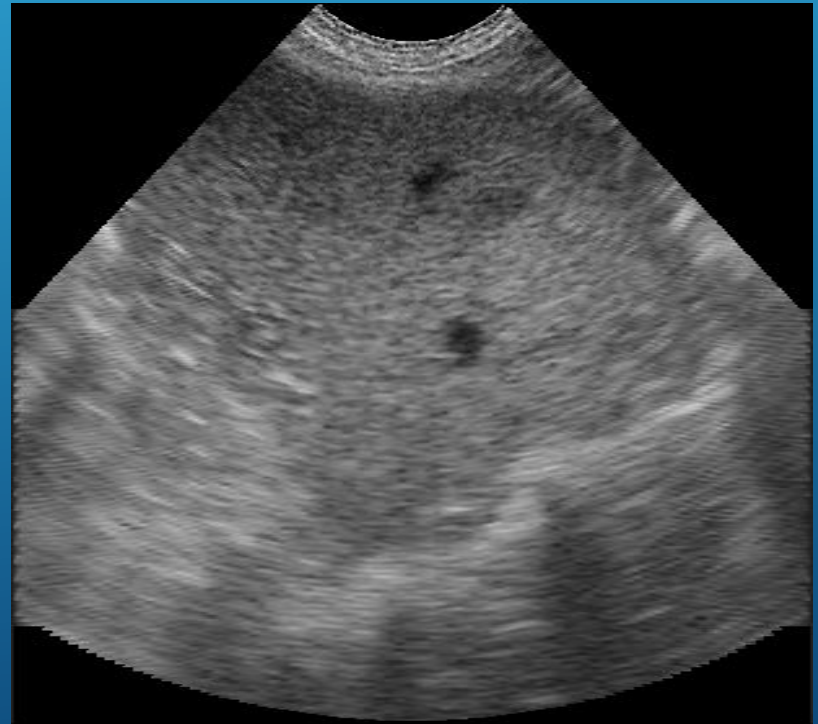
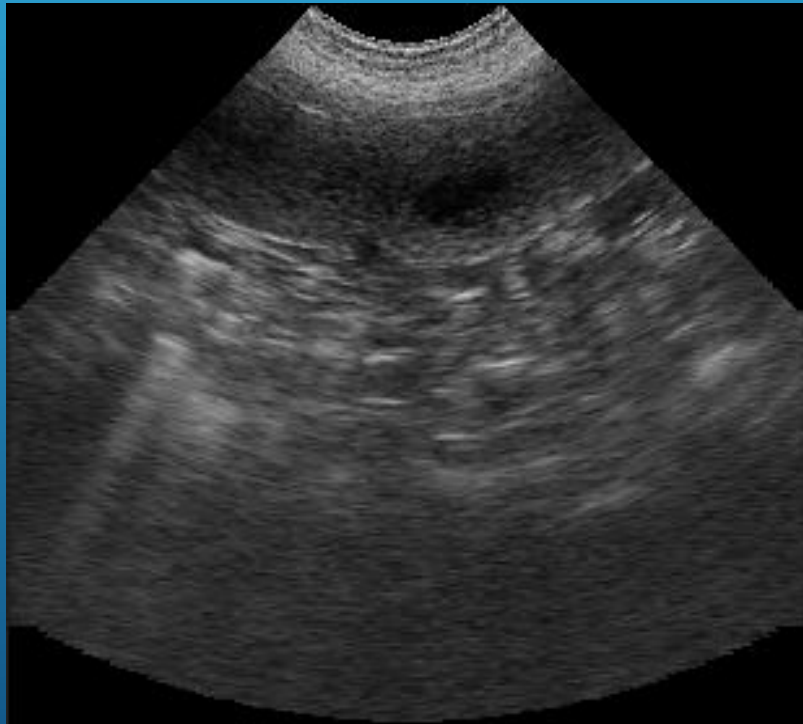
- Субъективно
- Породные особенности
- В зависимости от размера животного

ИЗМЕНЕНИЯ В ПАРЕНХИМЕ СЕЛЕЗЕНКИ

- **Фокальные**
 1. Спленит
 2. Неоплазия
 3. Узелковая гиперплазия
 4. Инфаркт
 5. Селезеночный тромбоз
 6. Экстрamedуллярный гемопоэз

- **Диффузные**
 1. Спленит
 2. Неоплазия





mindray

Aleksandr
maxik Heasa

20.06.2015

13:35:34

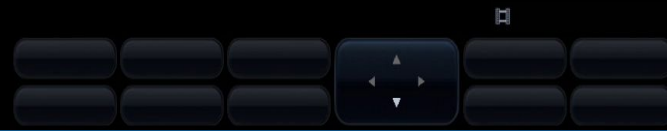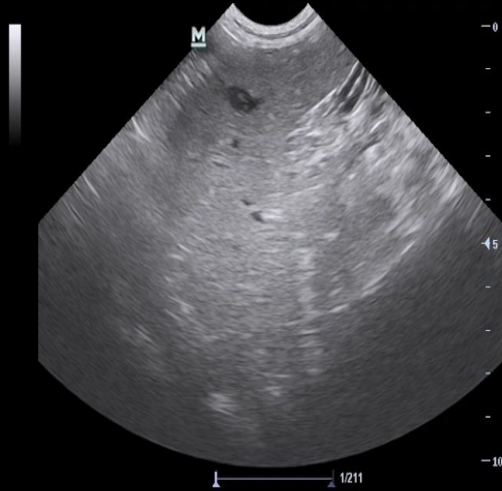
AP 97%

MI 0.6 TIS 0.0

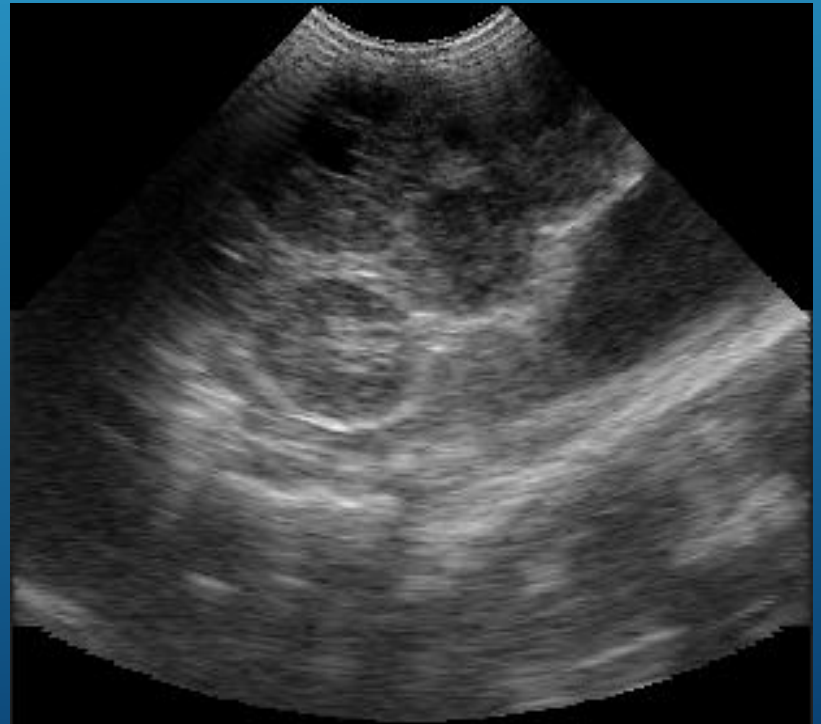
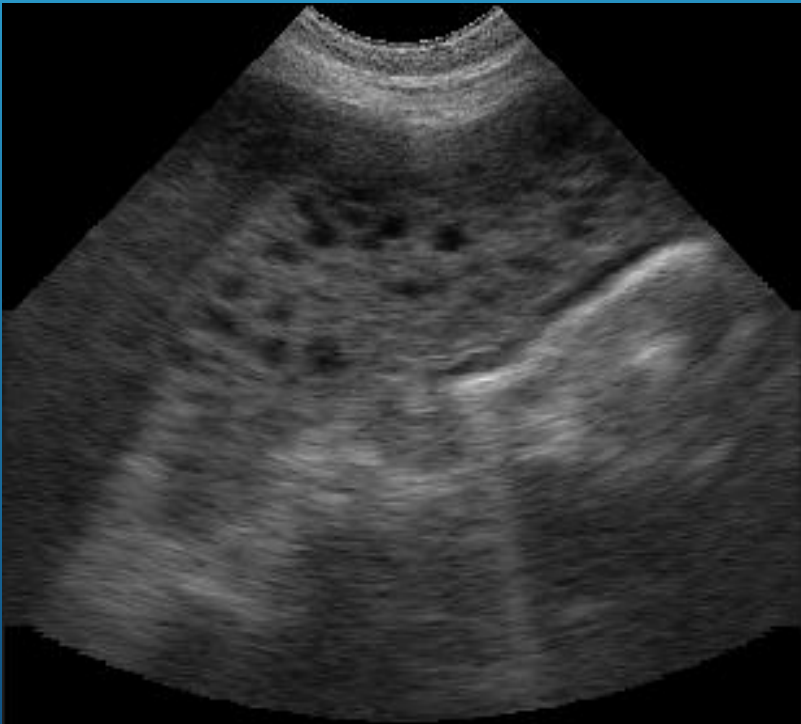
Emergency



B1
F6.5 / D10.2
G54 / FR50
IP5 / DR105



15:06



mindray

Aleksandr
eva Hessa

09.11.2014

18:49:50

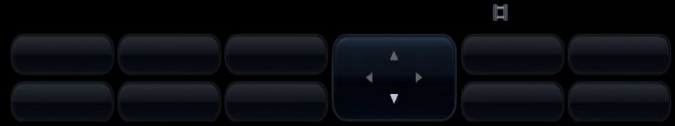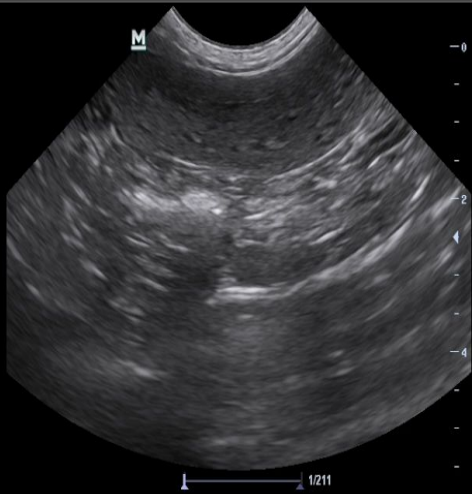
AP 97%

MI 0.8 TIS 0.0

Emergency



B1
F8.0 / D5.5
G66 / FR84
IP5 / DR105
iTouch /



14:25

mindray

Aleksandr

12.06.2014

10:14:43

AP 97%

MI 0.7 TIS 0.0

Emergency



лимфома Неизв

6C2s

Abdomen

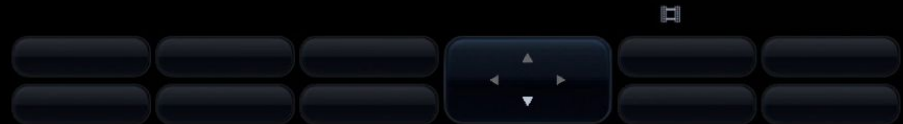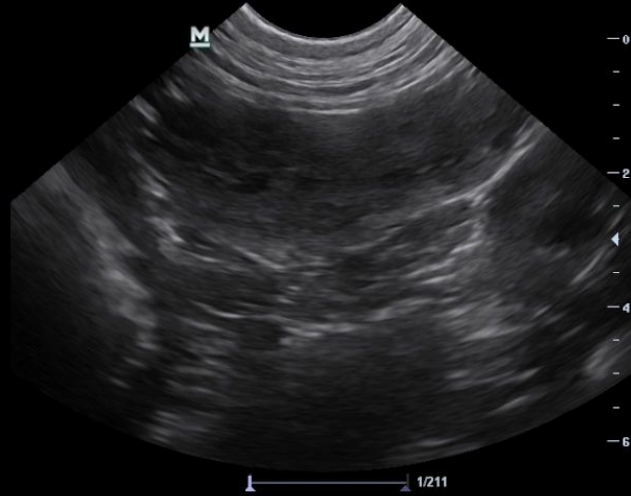
B1

F8.0 / D6.5

G69 / FR74

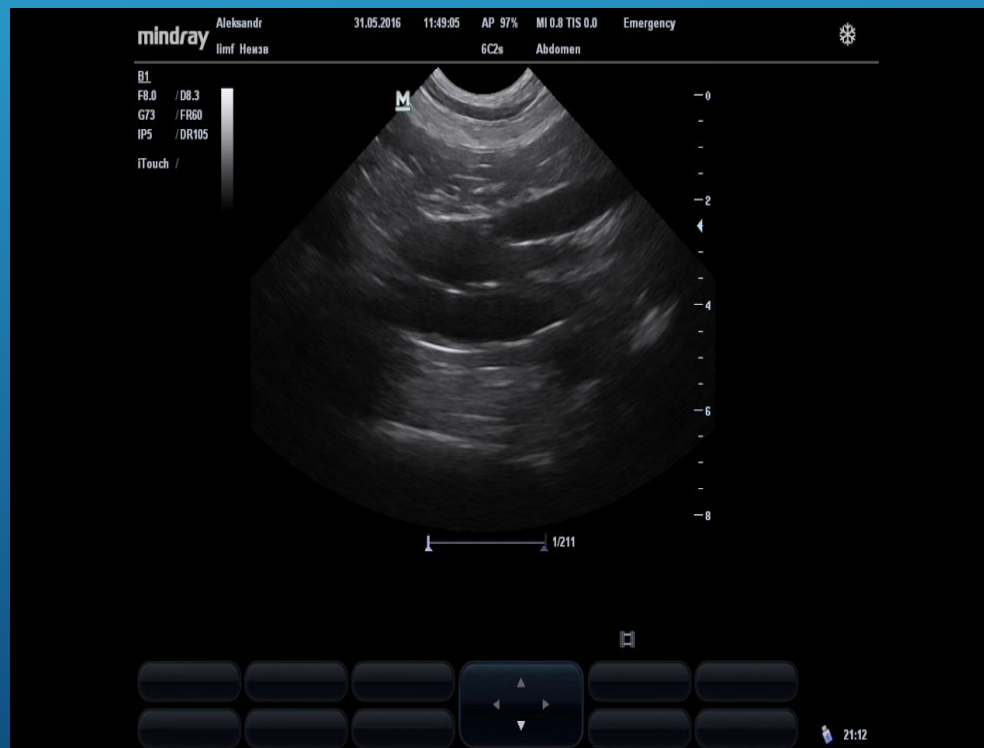
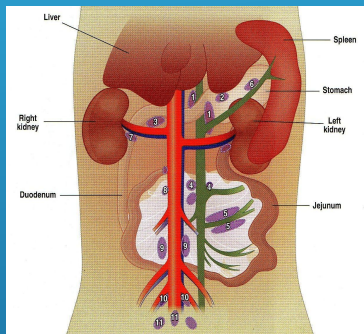
IP5 / DR105

ITouch /



16:43

ЛИМФАТИЧЕСКИЕ УЗЛЫ



mindray

Aleksandr
uretra Hevzo

18.07.2015 13:24:36

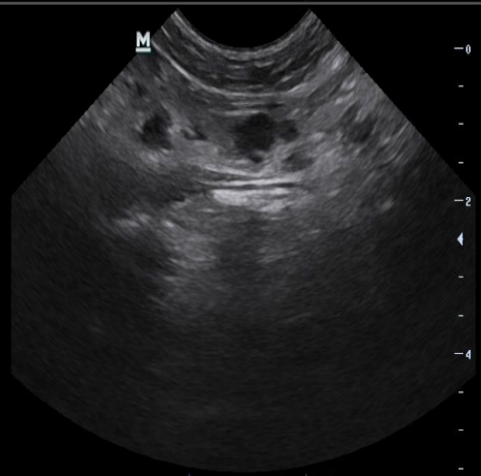
AP 97%

MI 1.0 TIS 0.1

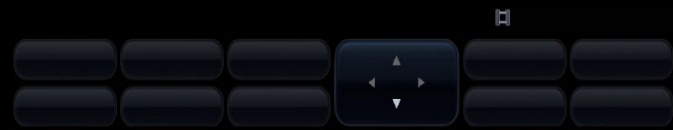Emergency



B1
FH0.0 / D5.5
GB4 / FRA2
IP5 / DR110
iTouch /



1/210



23:51

mindray

Aleksandr
Лимфома Неязо

20.11.2015

13:06:02

AP 97%

MI 0.9 TIS 0.0

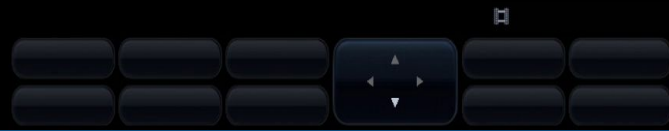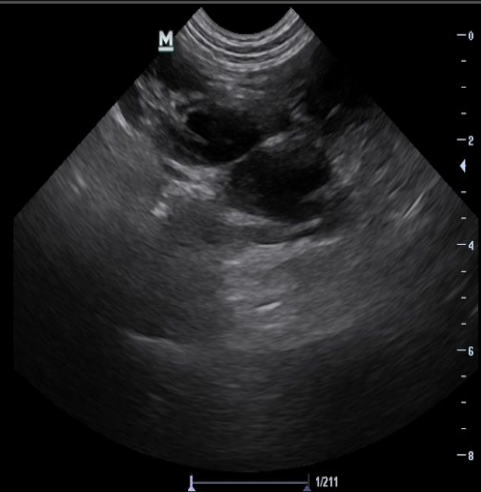
Emergency

6C2s

Abdomen

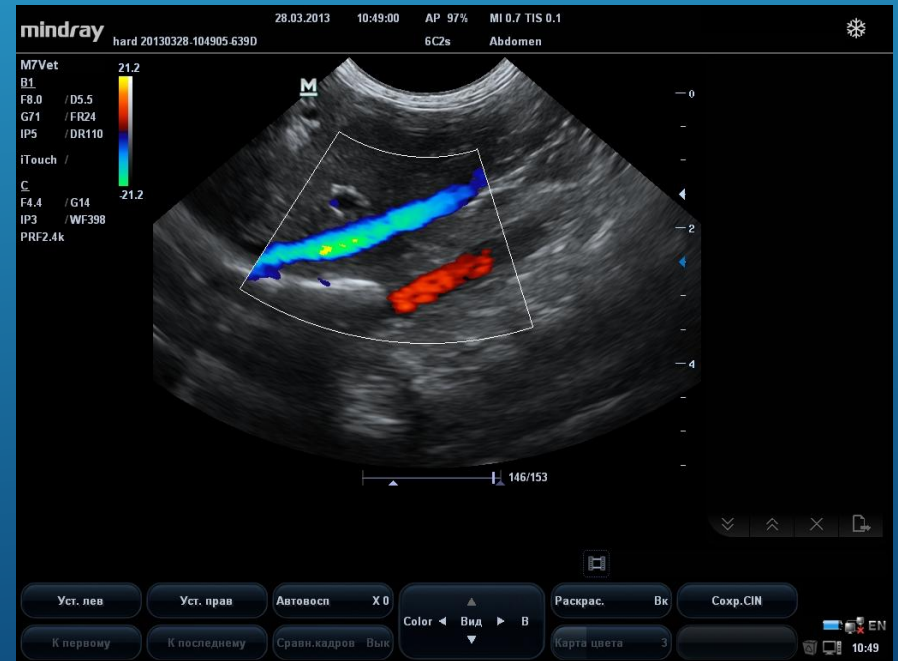
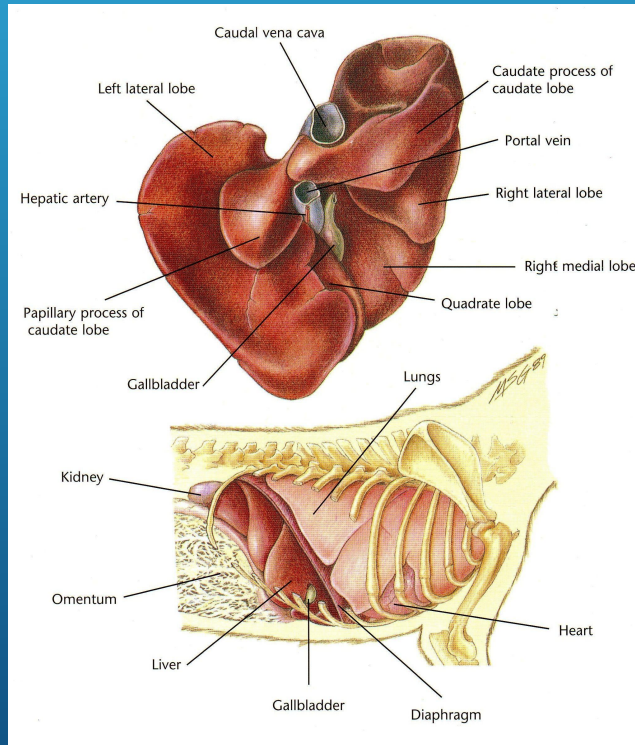


B1
F6.5 / D8.3
G66 / FR60
IP5 / DR105
iTouch /



22:04

ПЕЧЕ НЬ



ПОКАЗАНИЯ К ПРОВЕДЕНИЮ УЗД ПЕЧЕНИ

- Клинические и биохимические изменения крови ,
указывающие на заболевания печени
- Асцит
- Желтуха
- Пирексия неизвестной этиологии
- Новообразования в краниальной области брюшной полости
- Боли в краниальной области брюшной полости
- Новообразование в брюшной полости с целью исключения метастазирования в паренхиму печени

ИЗМЕНЕНИЯ В ПАРЕНХИМЕ ПЕЧЕНИ

- **Фокальные**
 1. Первичные или метастатические неопластические заболевания
 2. Кисты
 3. Гематомы
 4. Абсцесс
 5. Гранулематоз
 6. Тромбоз
 7. Заворот доли
- **Диффузные**

ДИФФУЗНЫЕ ИЗМЕНЕНИЯ В ПАРЕНХИМЕ ПЕЧЕНИ

1. Гипоэхогенные

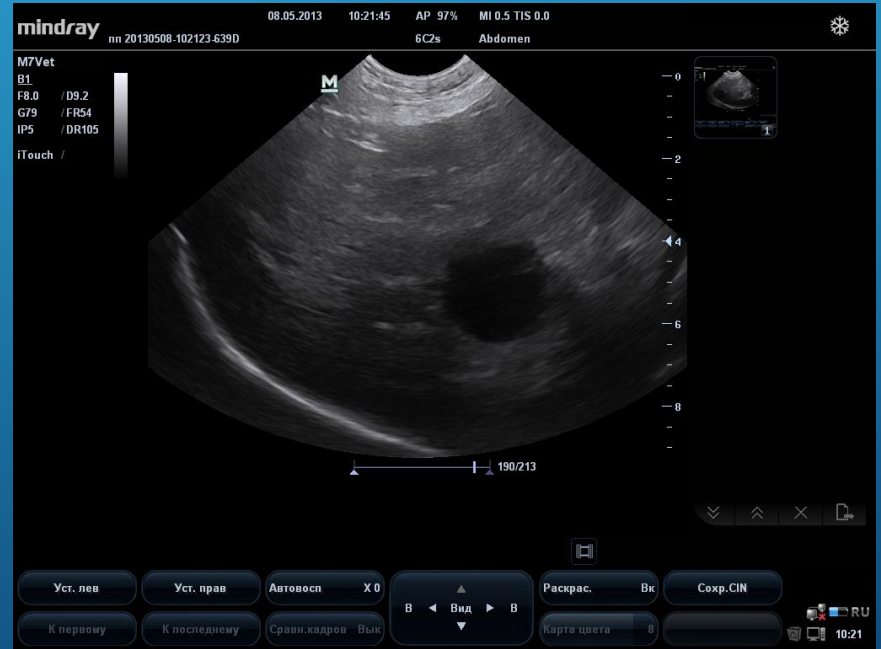
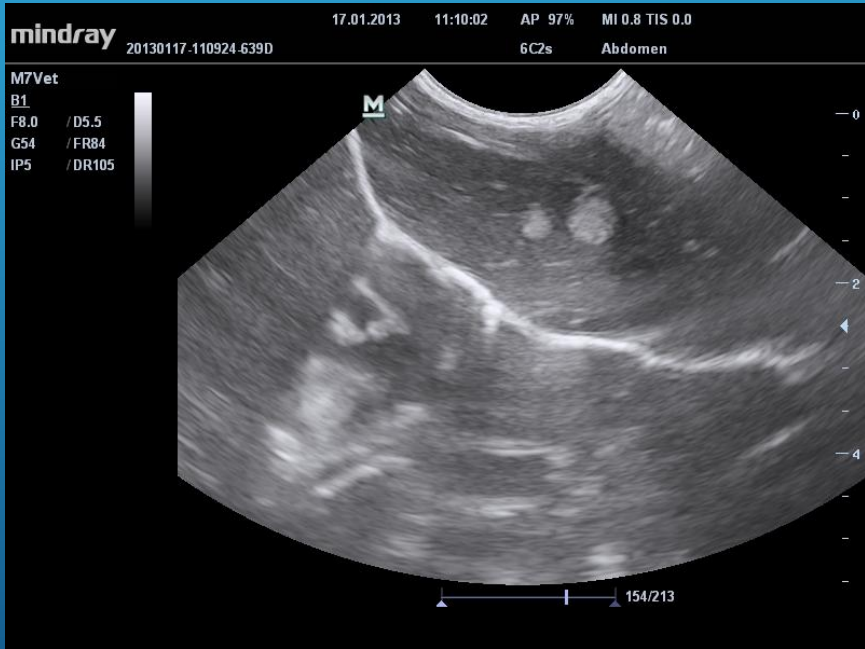
- 2. Острый гепатит или холангиогепатит
- 3. Лимфома
- 4. Лейкемия
- 5. Гистиоцитарная неоплазия
- 6. Амилоидоз
- 7. Заворот долей печени

2. Гиперэхогенные

- Стероидные гепатопатии
- Липидоз
- Фиброз
- Цирроз
- Лимфома

3. Смешанной эхогенности

- Стероидные гепатопатии с гиперплазией или другие смешанные заболевания
- Хронический активный гепатит
- Лимфома
- Клеточная карцинома
- Метастазы
- Некроз



mindray

Aleksandr

Неизв

13.06.2015

12:05:15

AP 97%

MI 0.6 TIS 0.0

Emergency

6C2s

Abdomen



B1

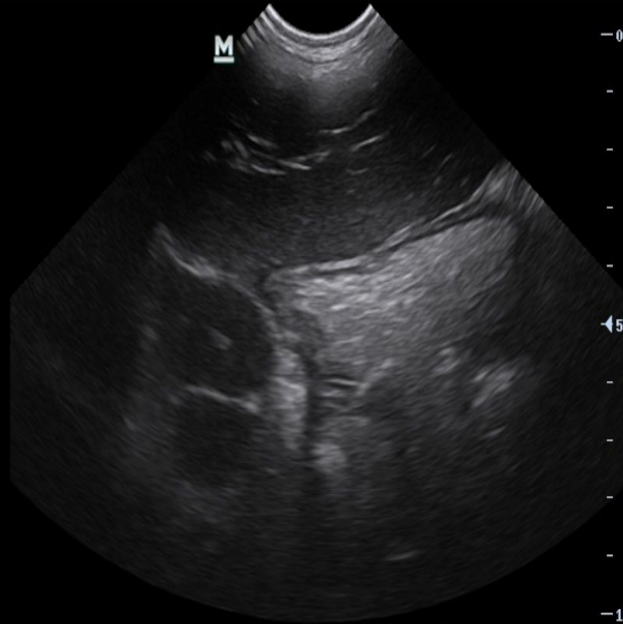
F6.5 / D10.2

G35 / FR50

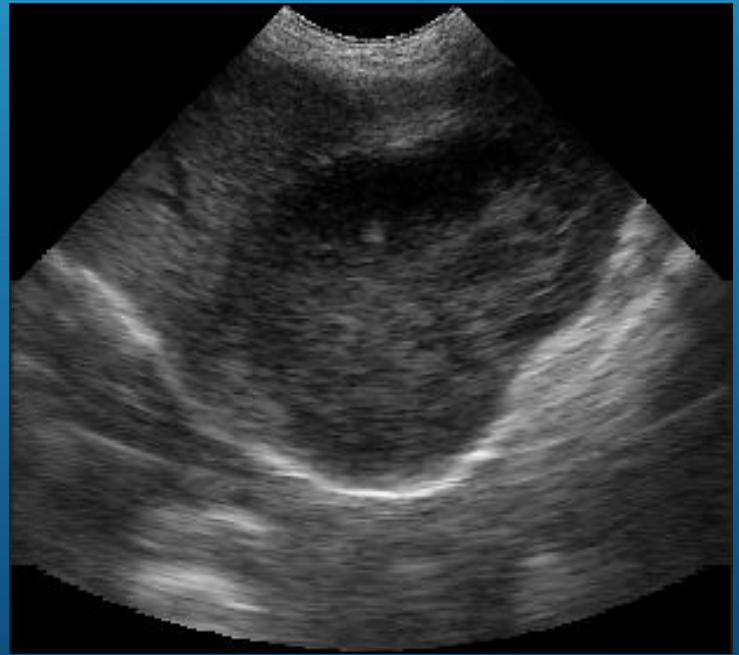
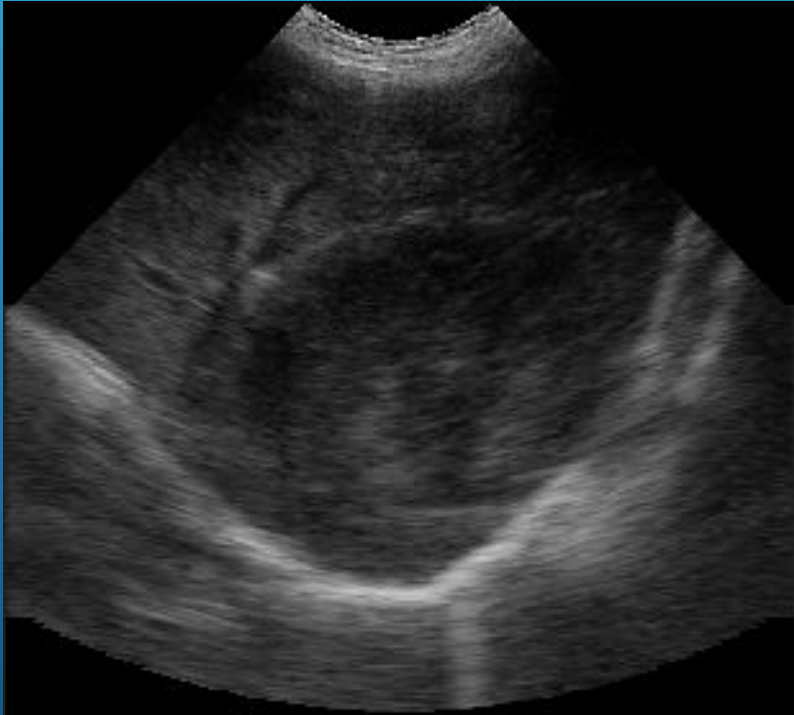
IP5 / DR105

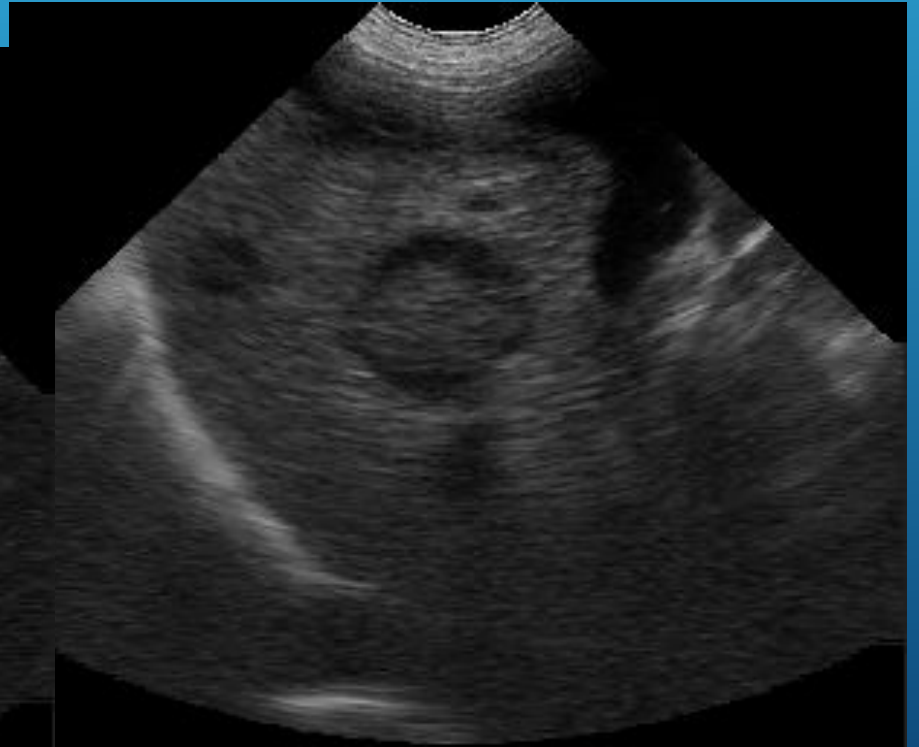
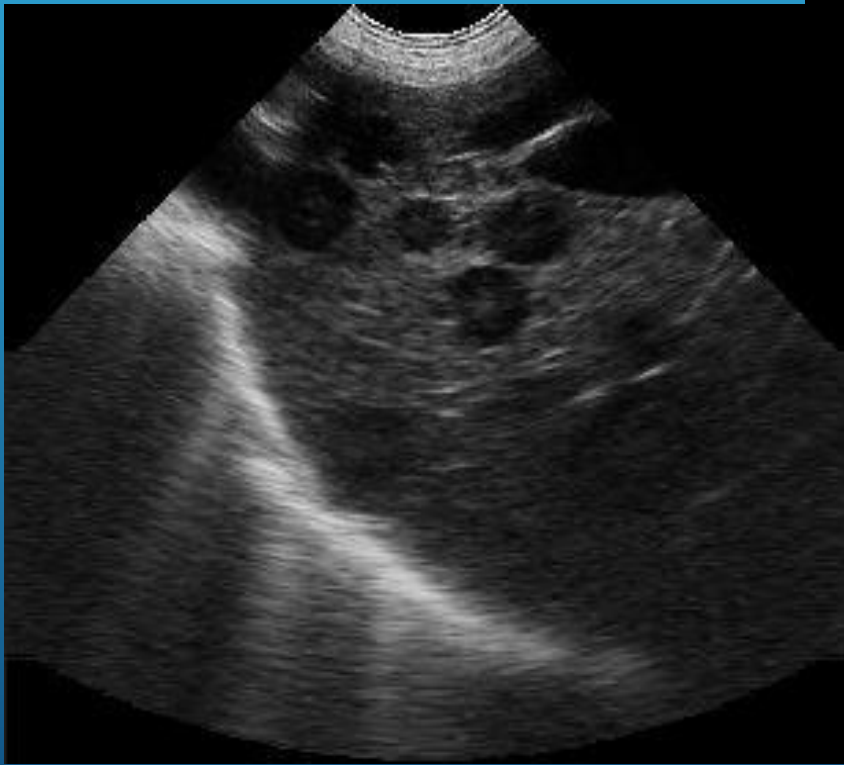


M

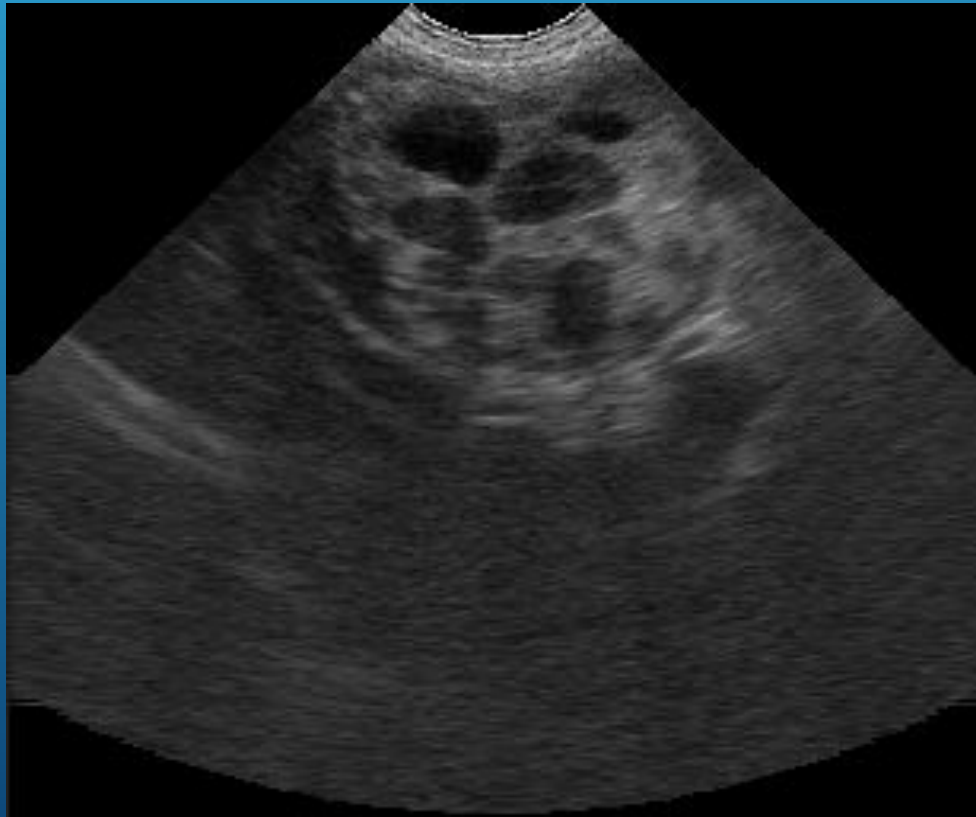


1/211

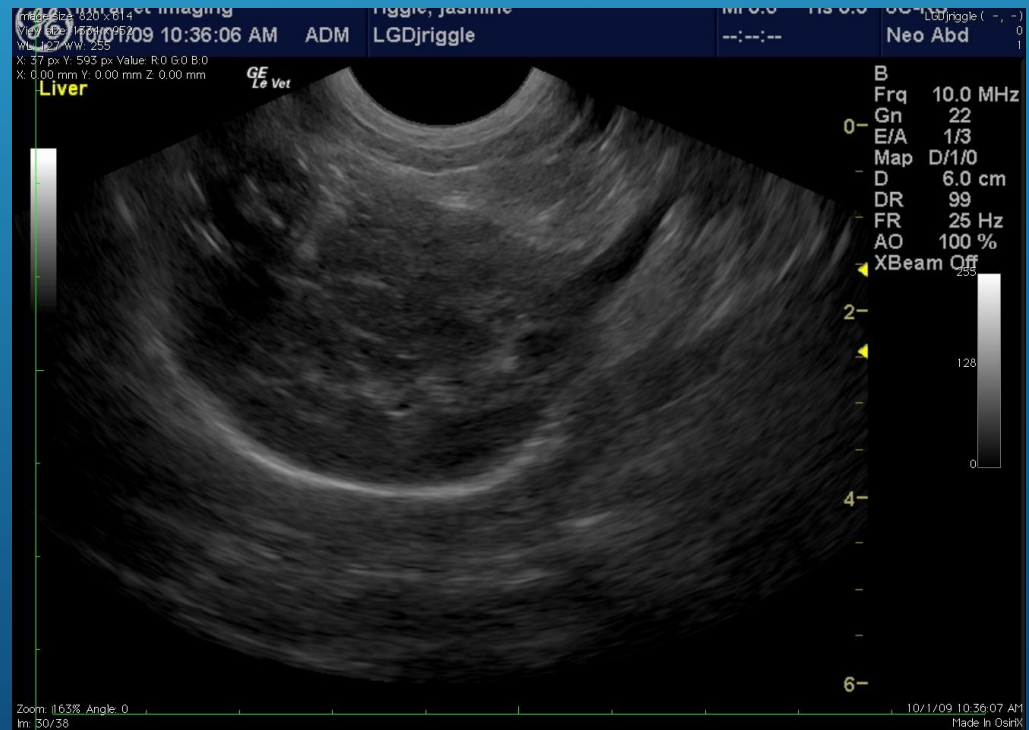
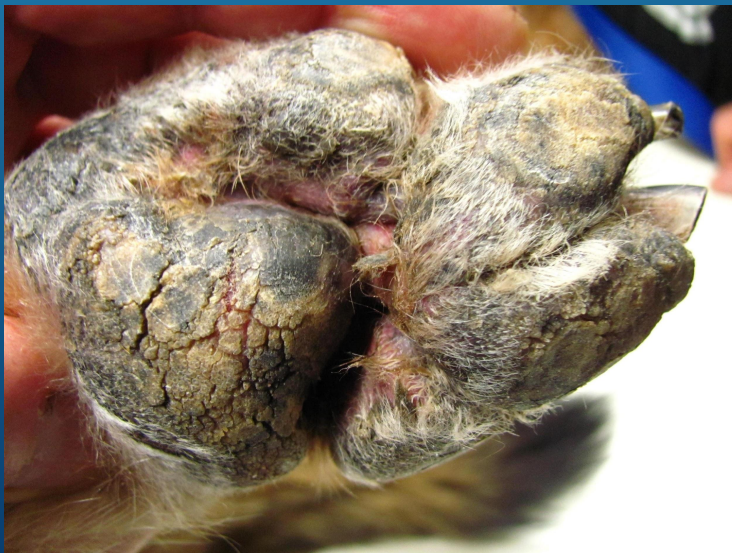
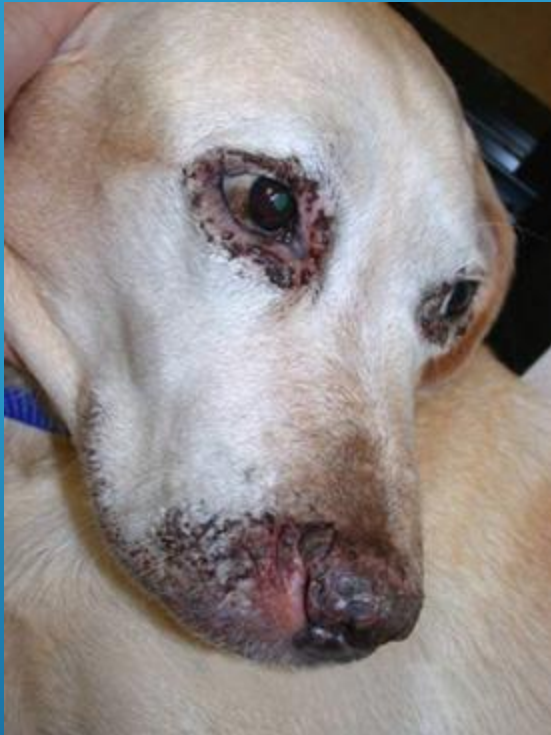


?



HEPATO CUTANEOUS



mindray

Aleksandr

29.08.2014

11:17:37

AP 97%

MI 0.0 TIS 0.0

Emergency

neopl pechen Housa

6C2s

Abdomen



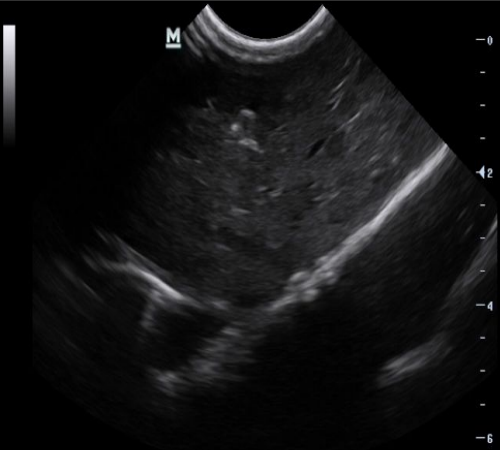
B1

F8.0 / D6.5

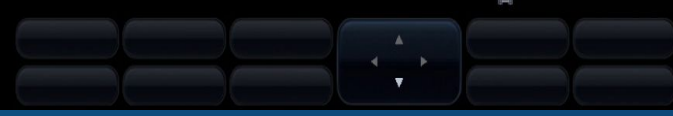G77 / FR74

IP5 / DR105

iTouch /

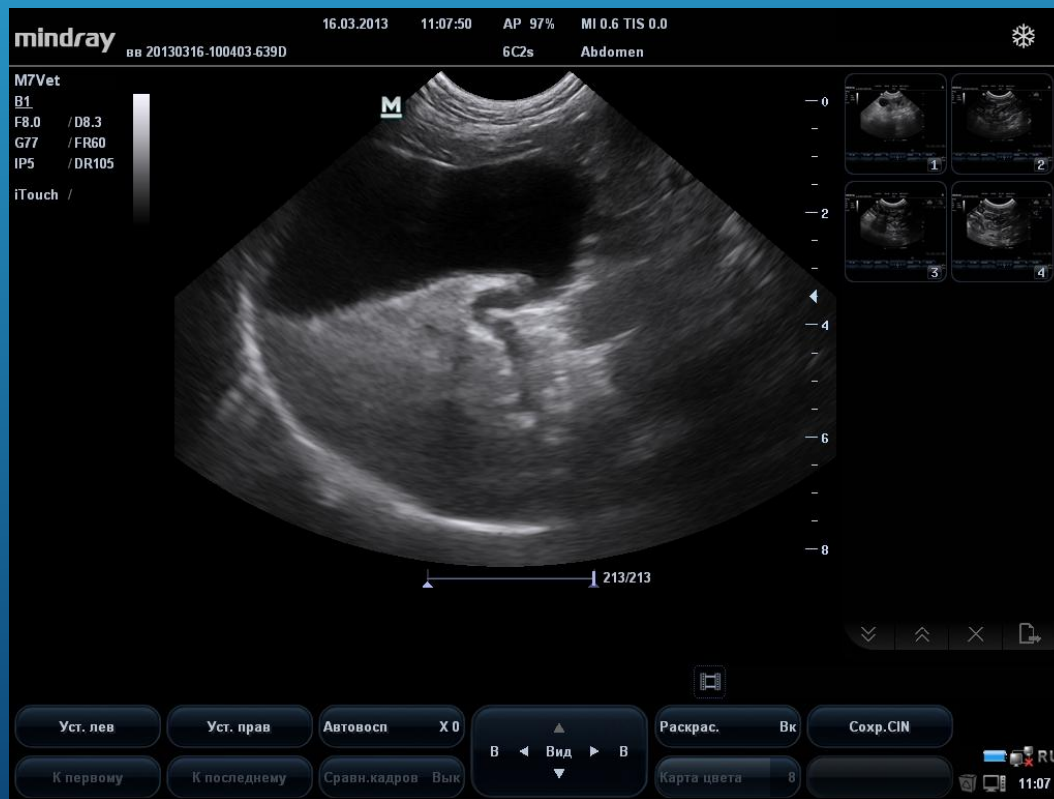


1/211



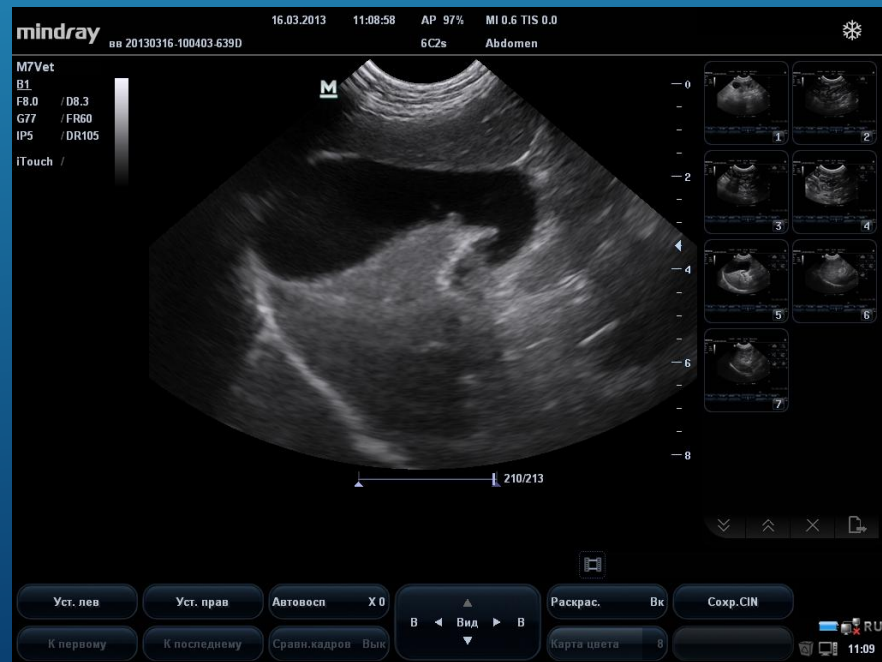
16:10

ЖЕЛЧНЫЙ ПУЗЫРЬ



ЖЕЛЧНЫЙ ПУЗЫРЬ

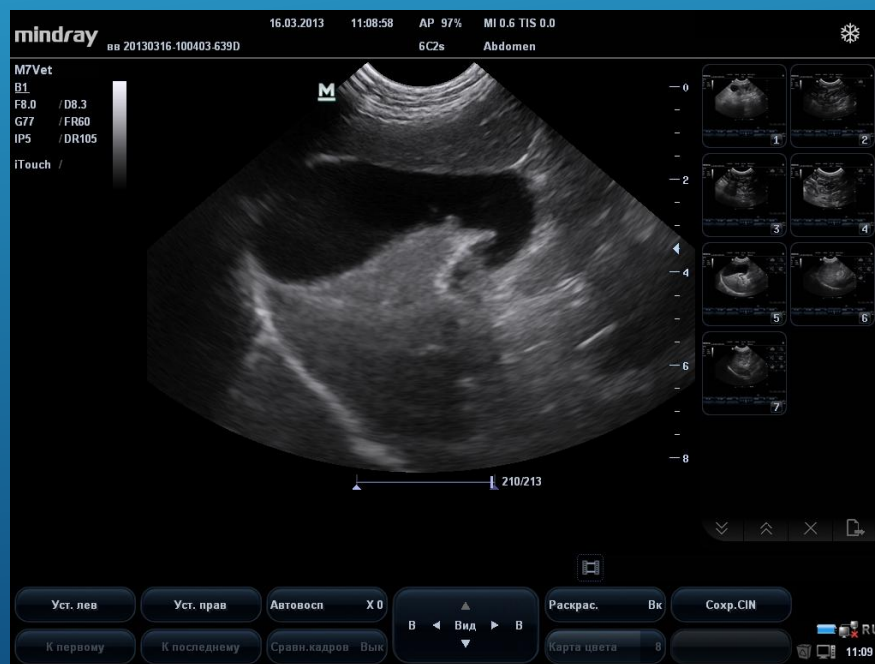
- Толщина стенки в норме:
коты не более 0,1 см
собаки 0,2 – 0,3 см



ЖЕЛЧНЫЙ ПУЗЫРЬ

- Аномалии развития
 - Желчекаменная болезнь
 - Воспалительные заболевания
1. Изменение стенки (гипо и гипертрофия)
 2. Изменение содержимого
 3. Изменение в окружающих тканях
- Опухолевые и гиперпластические поражения

ЭХОГРАММЫ ВОСПАЛИТЕЛЬНЫХ ИЗМЕНЕНИЙ



mindray

pp 20121129-134320-639D

29.11.2012 13:45:44 AP 97% MI 1.1 TIS 0.0

6C2s Abdomen

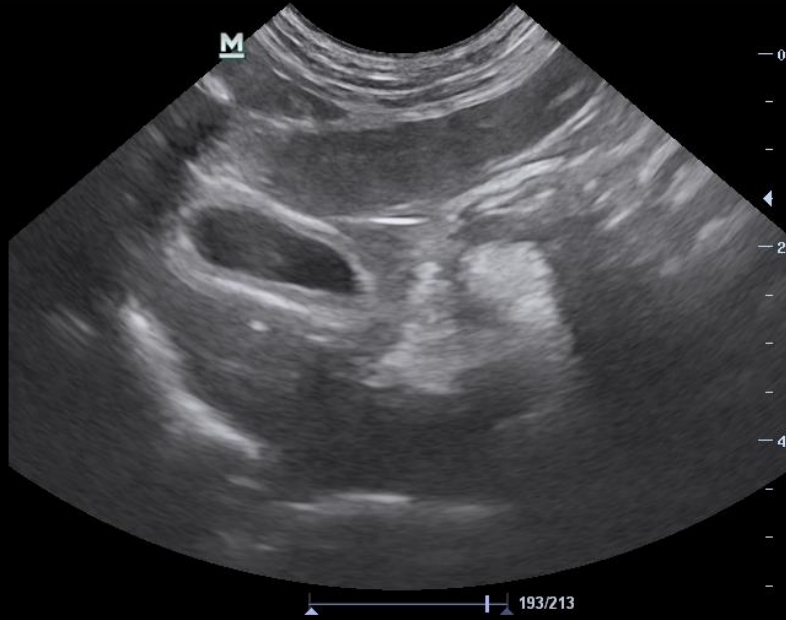
M7Vet

B1

FH8.0 /D5.5

G54 /FR42

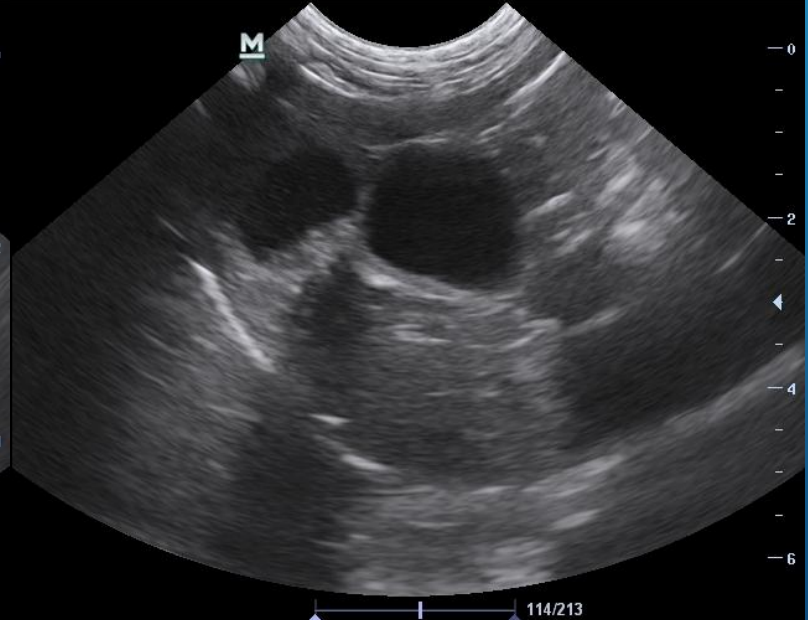
IP5 /DR110



11.12.2012 16:24:02 AP 97% MI 0.7 TIS 0.0

1211-161931-639D

6C2s Abdomen



mindray

aaa 20130121-101931.639D

21.01.2013 10:23:45 AP 97% MI 0.8 TIS 0.0

6C2s Abdomen

M7Vet

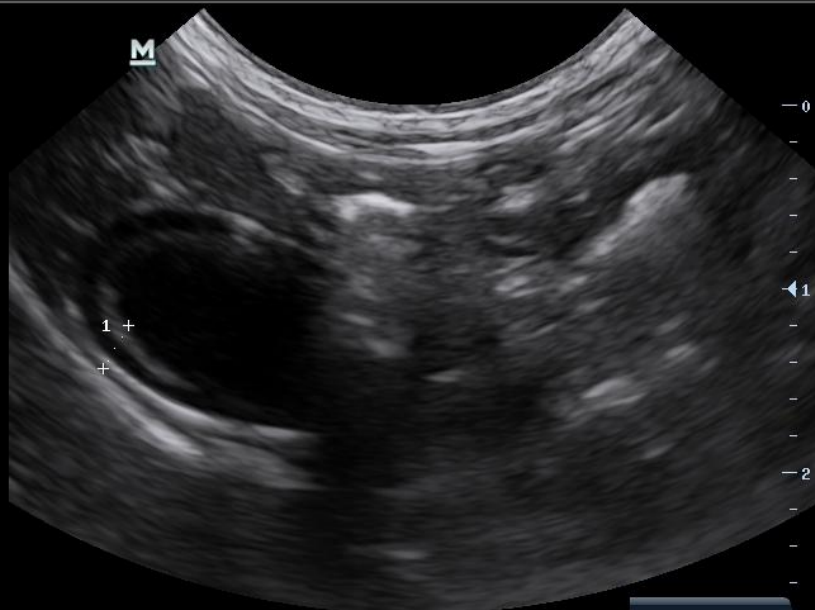B1

F8.0 /D2.8

G71 /FR93

IP5 /DR105

iTouch /



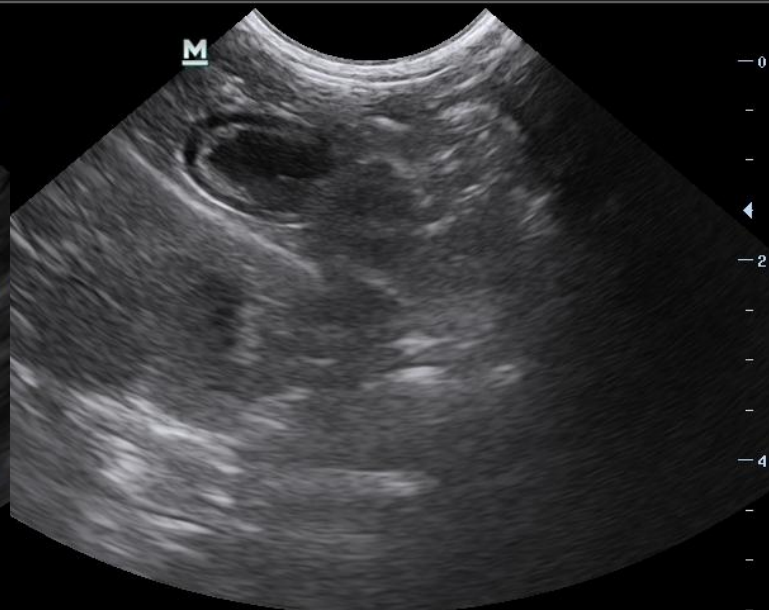
193/284

1 Отр. 0.27 см

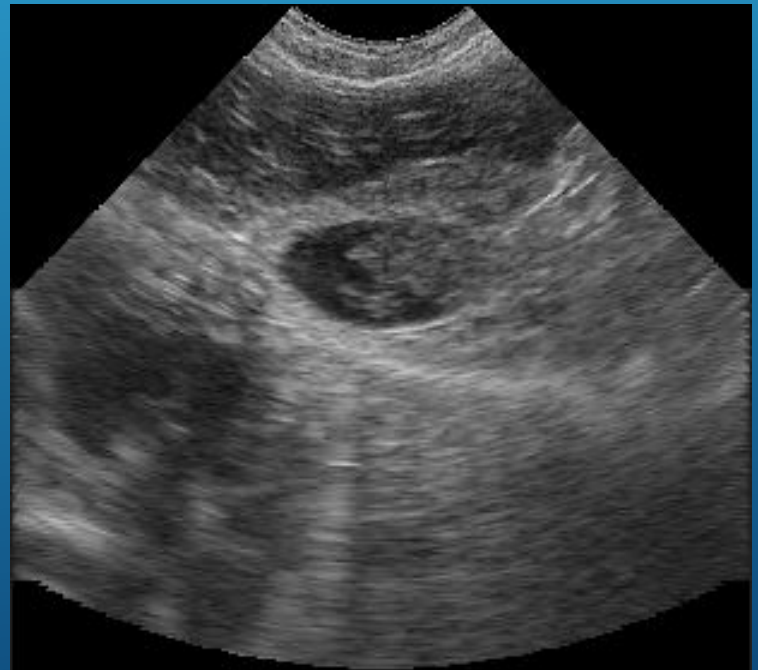
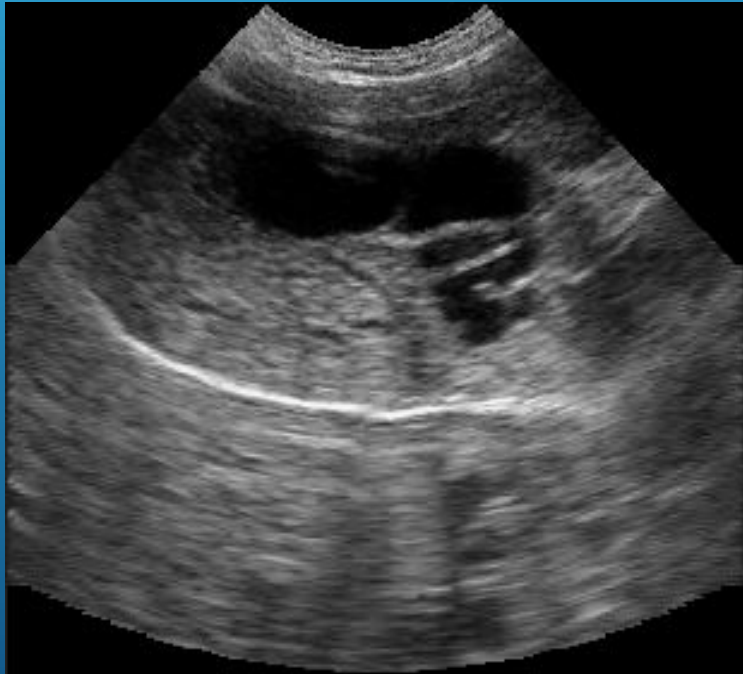21.01.2013 10:19:21 AP 97% MI 0.8 TIS 0.0

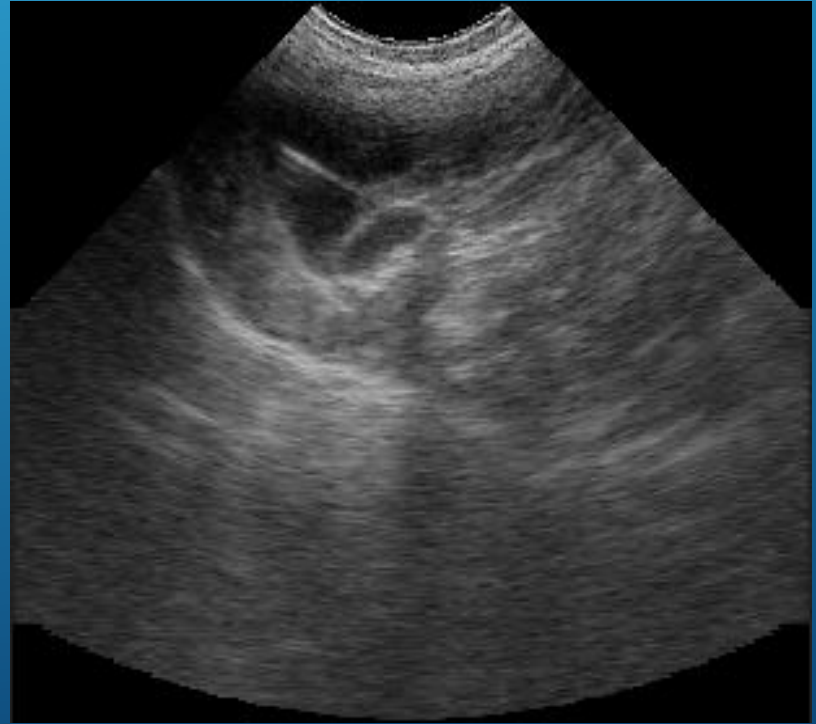
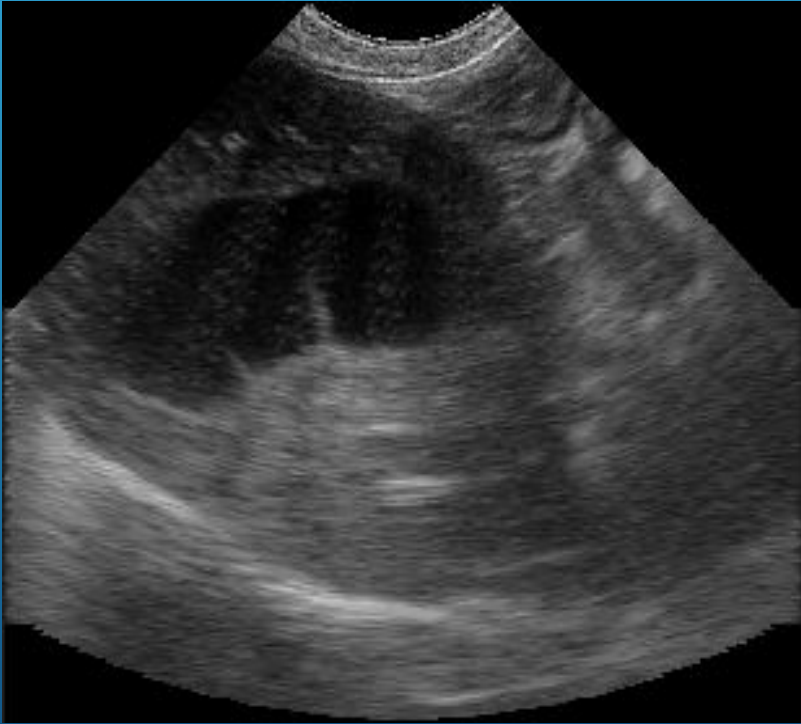
-101931.639D

6C2s Abdomen



126/213





mindray

Aleksandr
puz protok Hevza

12.11.2015

13:06:42

AP 97%

MI 0.0 TIS 0.0

Emergency

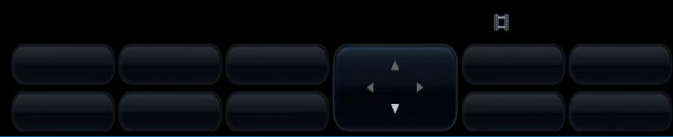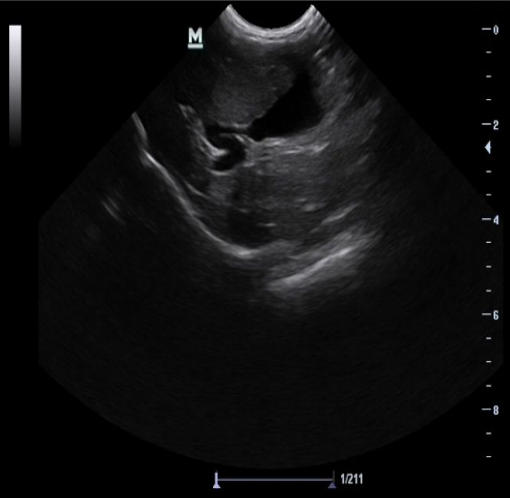
6C2s

Abdomen



R1
F8.0 / 09.2
G75 / FR54
IP5 / DR105

ITouch /



22:06

mindray

jp 20130527-110629-639D

27.05.2013

11:07:01

AP 97%

MI 0.8 TIS 0.0



6C2s

Abdomen

M7Vet

B1

F8.0 / D7.4

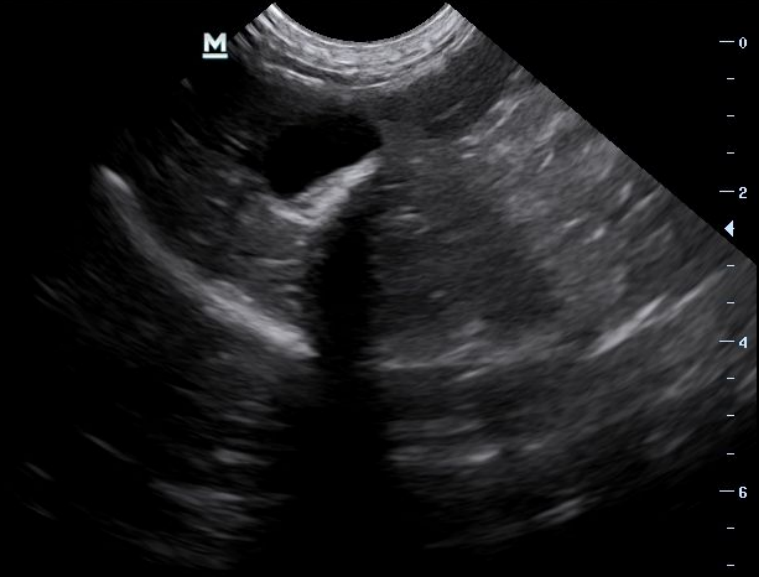G71 / FR66

IP5 / DR105

iTouch /



M

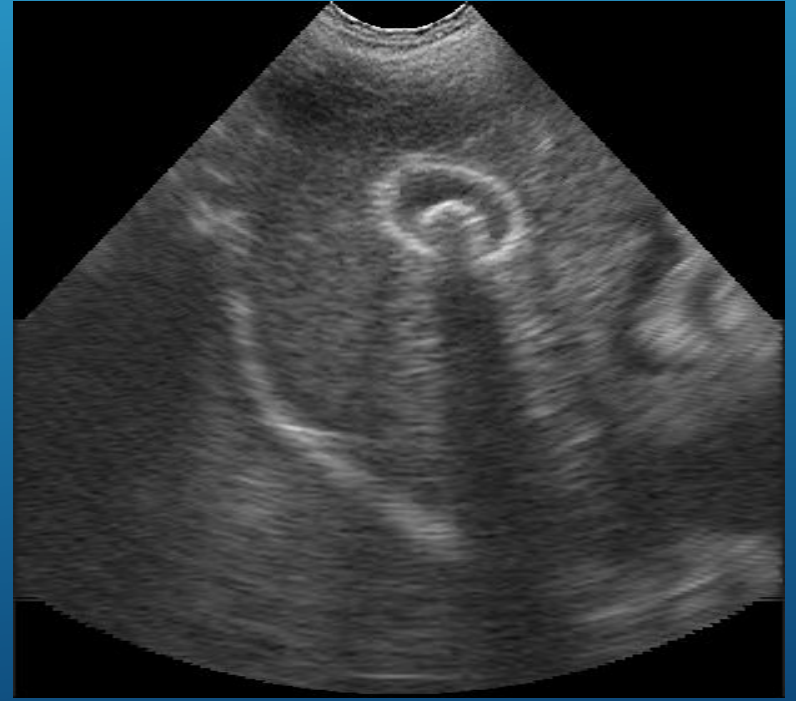
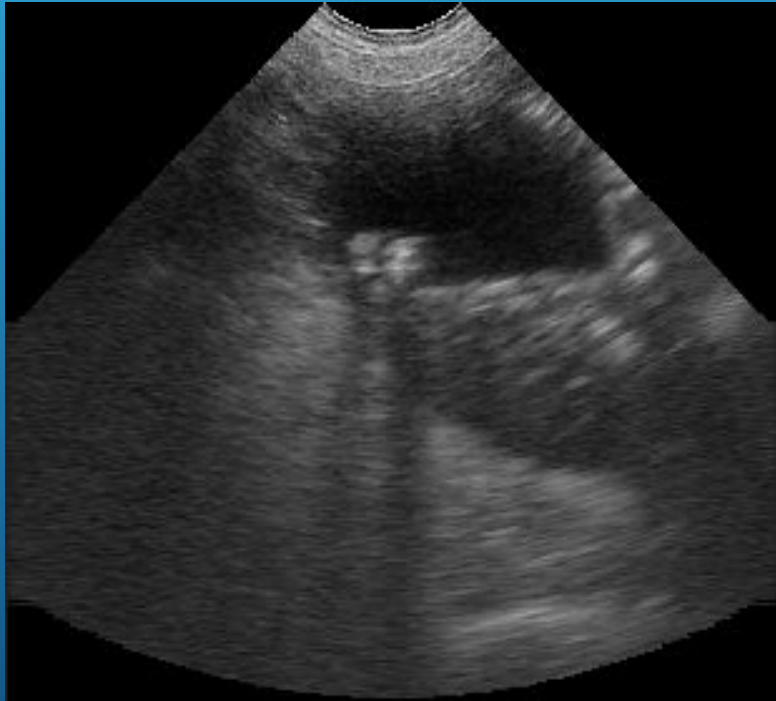


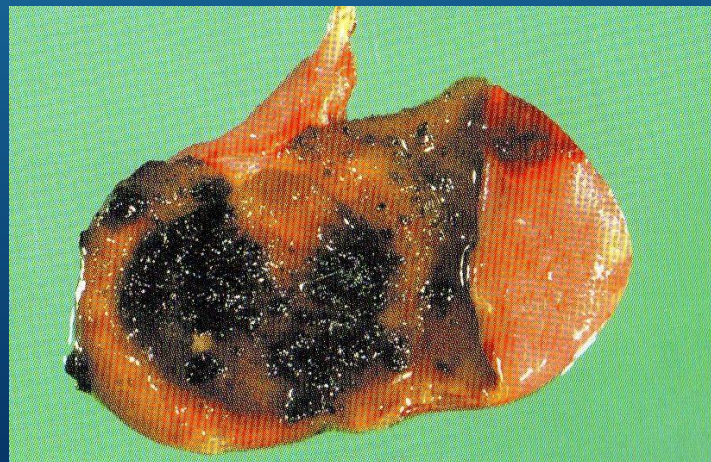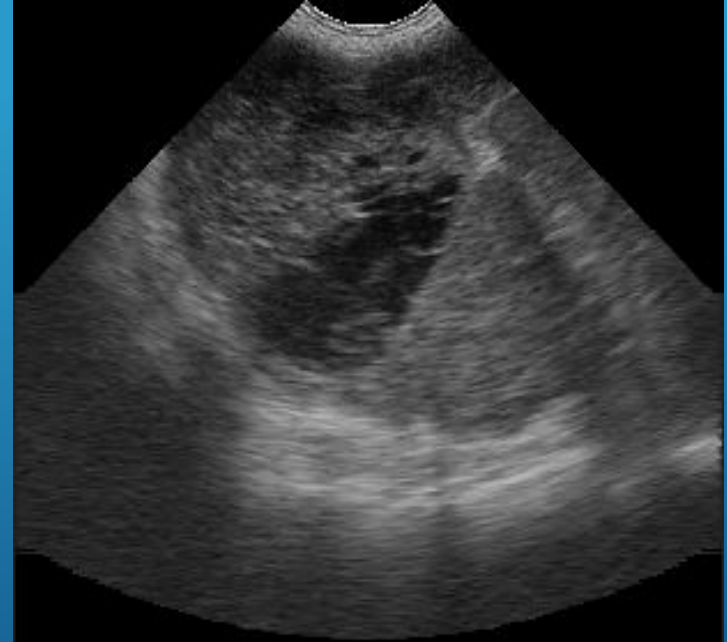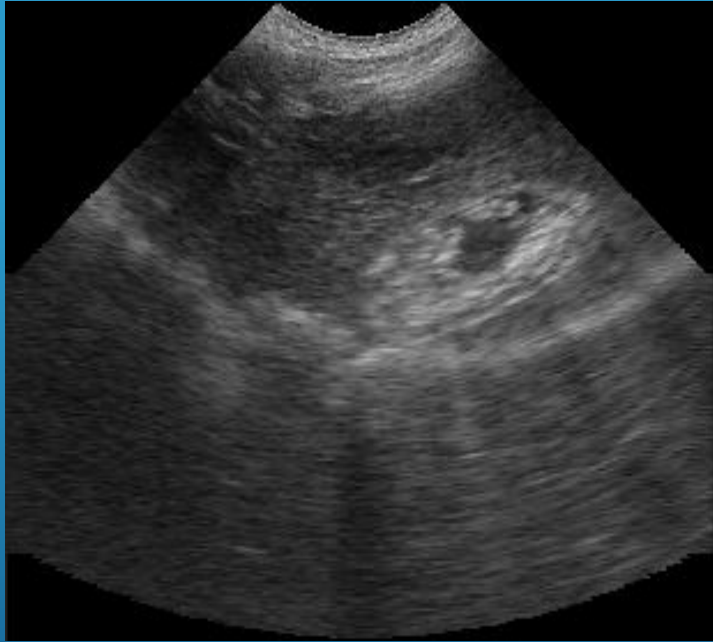
0
-
-
-
-
2
-
-
-
-
4
-
-
-
-
6
-
-
-

1/214



10:49



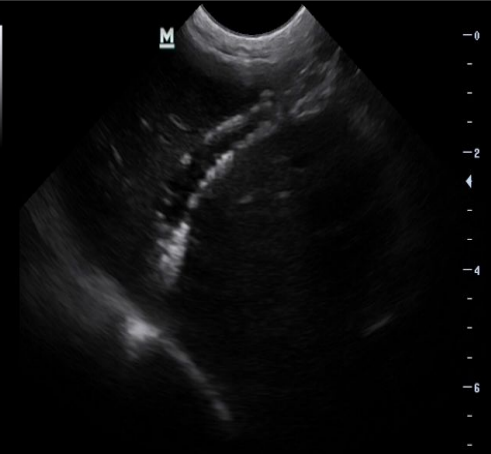


mindray
jp Hensu

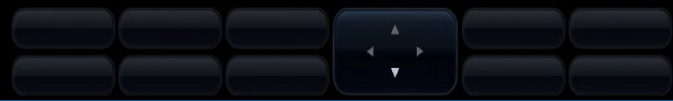Aleksandr 21.10.2014 10:27:23 AP 97% MI 0.0 TIS 0.0 Emergency



R1
FR.0 / 07.4
G67 / FR66
IP5 / DR105
ITouch /



1/211



14:40

mindray

Aleksandr
jp Heese

15.03.2016

13:34:40

AP 97%

MI 0.6 TIS 0.0

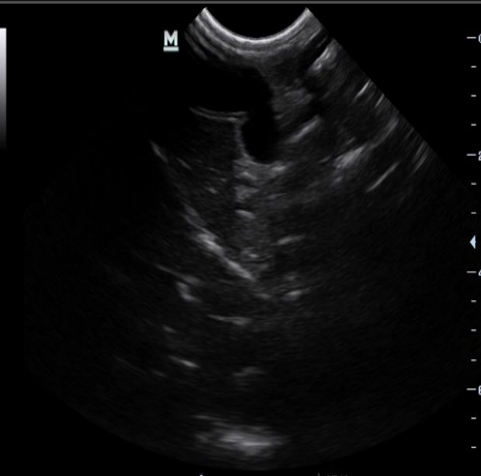
Emergency



B1
F8.0 / D7.4
G71 / FR66
IP5 / DR105
ITouch /



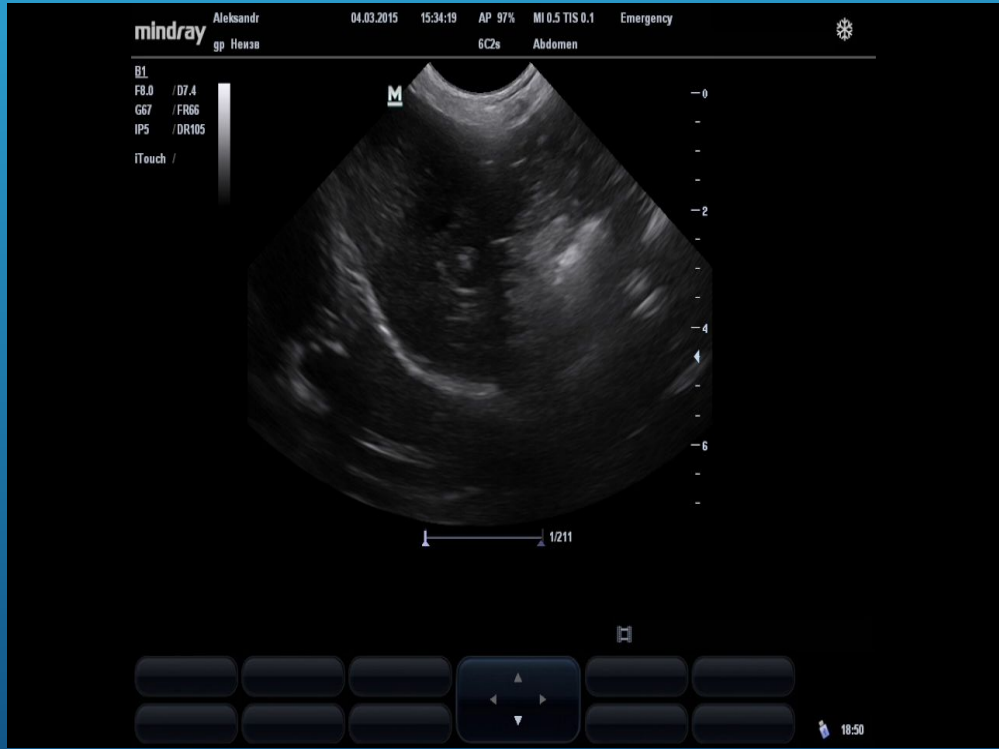
M



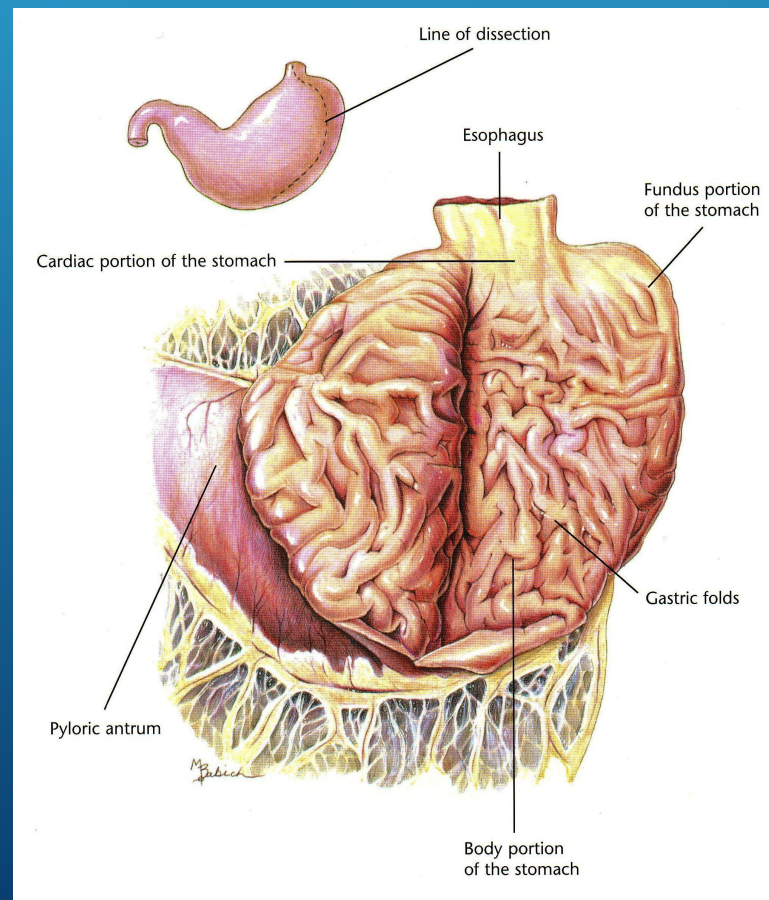
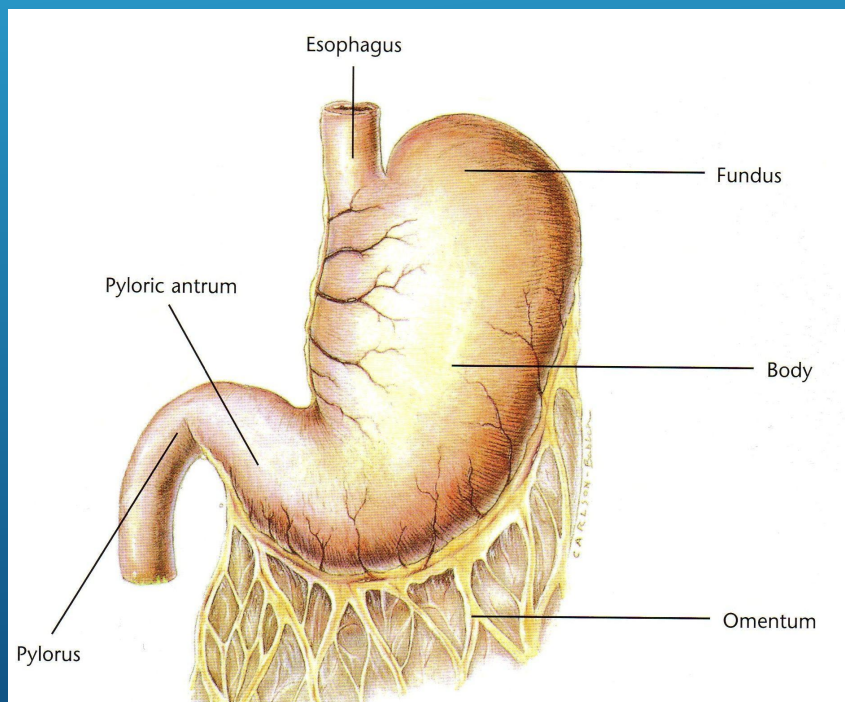
1/211



21:32



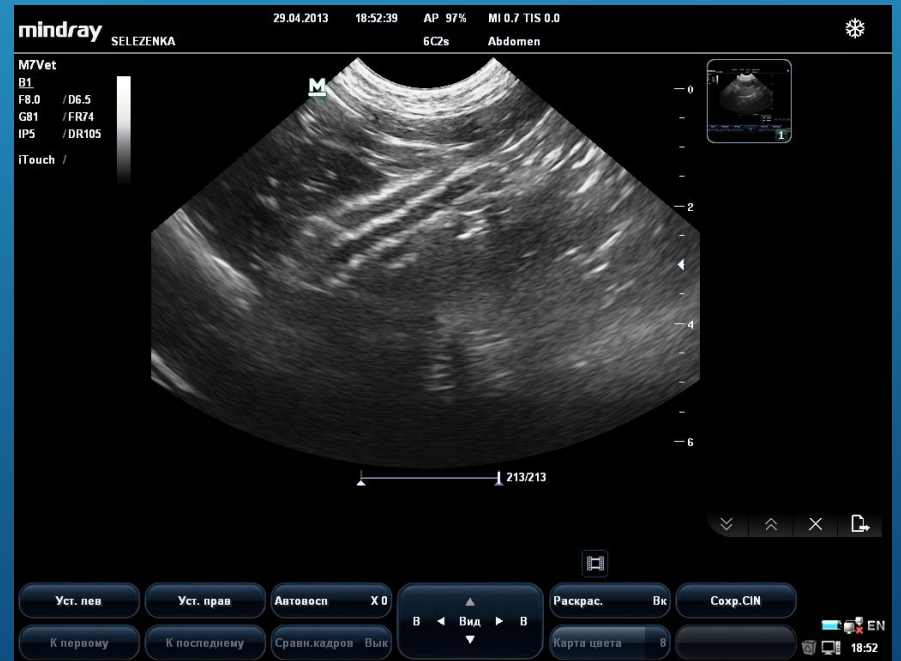
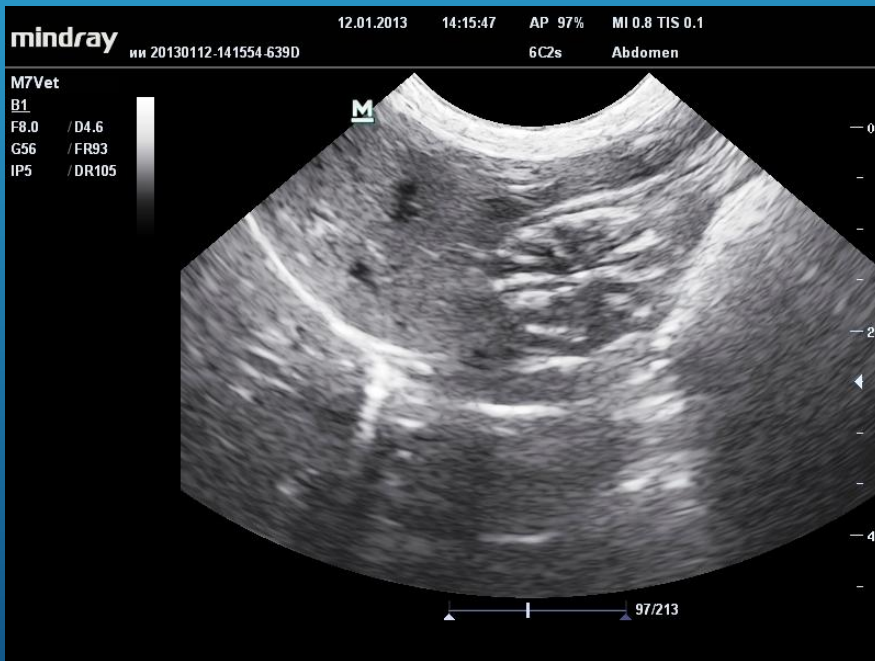
ЖЕЛУДОК



ПОКАЗАНИЯ К ПРОВЕДЕНИЮ

- Периодические или хронической рвоты
- Диарея
- Боль в животе при пальпации брюшной полости
- Утолщение тонкого кишечника при пальпации
- Потеря веса и анорексия
- Подозрение на инородное тело
- Подозрение на неоплазию
- Подозрение на наличие грыжи

ЭХОГРАММЫ ЖЕЛУДКА В НОРМЕ



mindray

Aleksandr
greludok karm Hovsa

25.10.2014

11:56:38

AP 97%

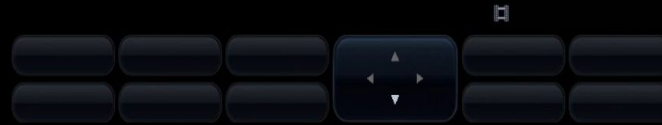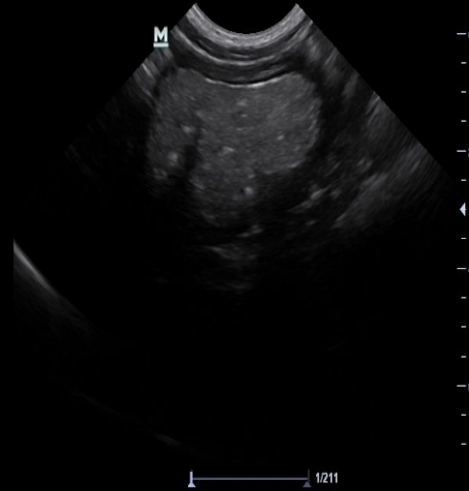MI 0.7 TIS 0.0

Emergency



6C2s Abdomen

B1
F8.0 / D7.4
G66 / FR66
IP5 / DR105
ITouch /



14:33

mindray

Aleksandr
gbs Hevsa

24.09.2014

09:57:43

AP 97%

MI 0.0 TIS 0.0

Emergency

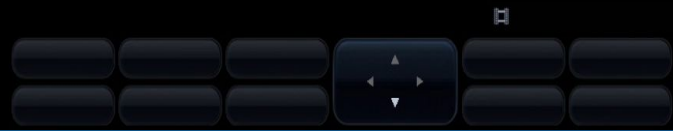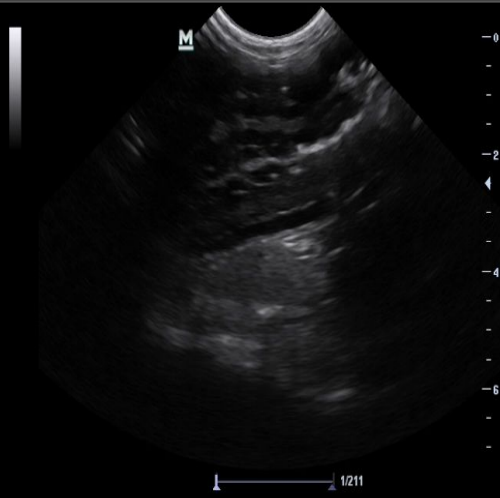
6C2s

Abdomen



R1
F8.0 / D7.4
G64 / F866
IP5 / DR105

iTouch /



15:51

mindray

Aleksandr
pj kot Heuse

29.08.2015

11:00:45

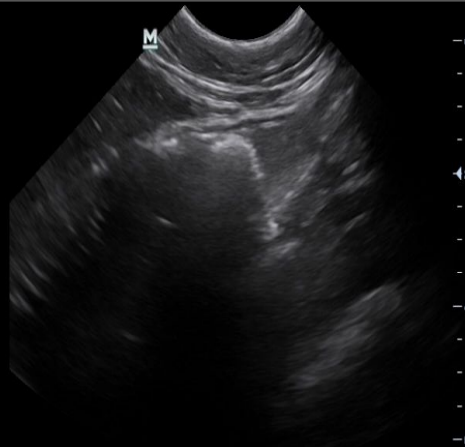
AP 97%

MI 0.0 TIS 0.0

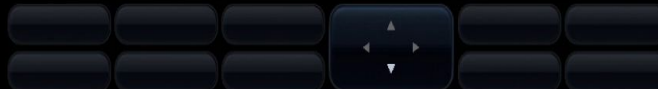Emergency



B1
F8.0 / D6.5
G64 / FR74
IPS / DR105
ITouch /



1/211



23:02

mindray

Aleksandr
jeludok Hensa

17.08.2015

13:11:26

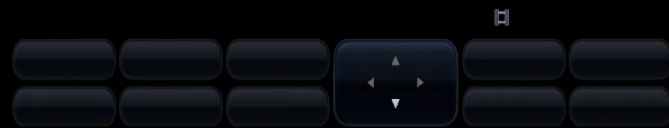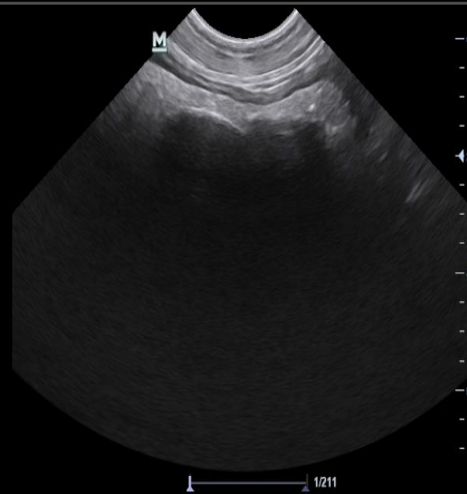
AP 97%

MI 0.8 TIS 0.0

Emergency



B1
F8.0 / D7.4
G92 / FR66
IP5 / DR105
ITouch /



23.32

mindray

Aleksandr
bart kidney House

12.05.2016

15:41:57

AP 97%

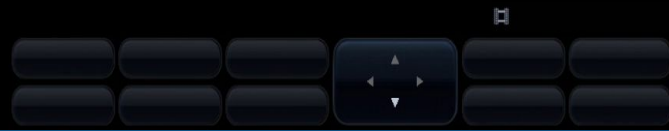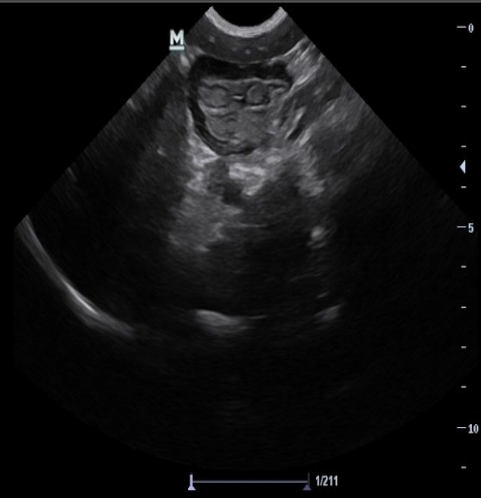
MI 0.6 TIS 0.0

Emergency

6C2s Abdomen



B1
F8.0 / D11.1
G67 / FR46
IP5 / DR105
ITouch /



2121

mindray

Aleksandr

27.10.2015

14:08:51

AP 97%

MI 0.8 TIS 0.0

Emergency

Нензв

6C2s

Abdomen



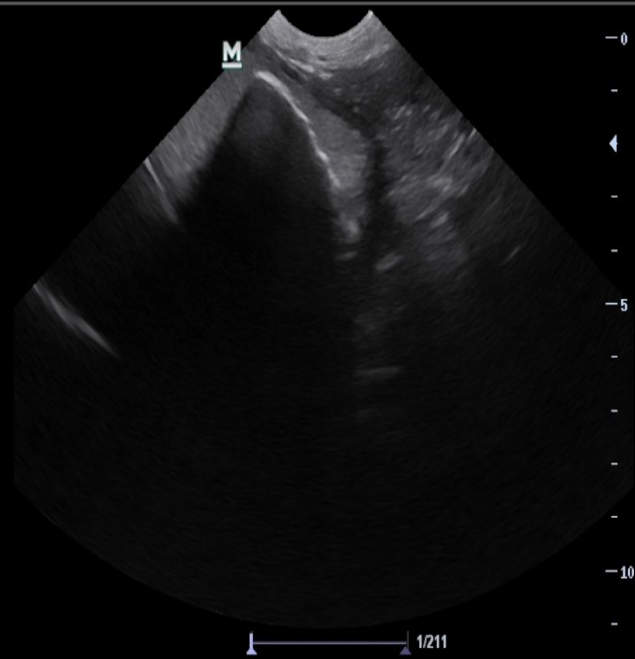
B1

F8.0 /D11.1

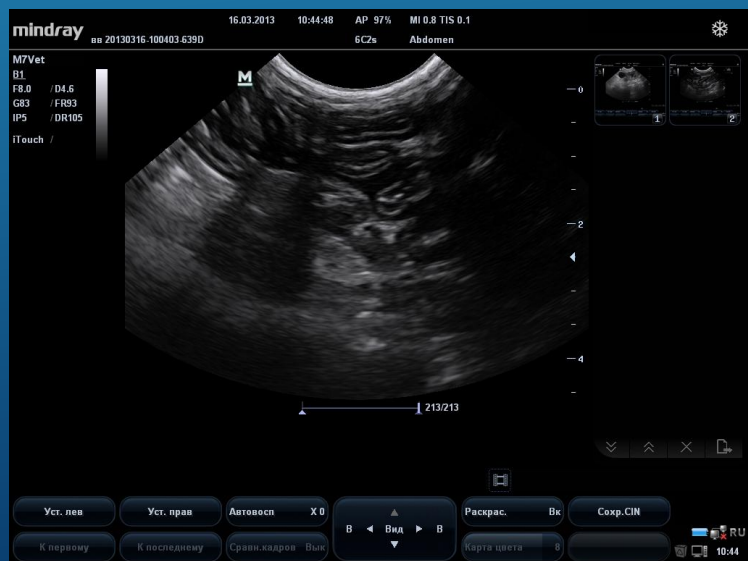
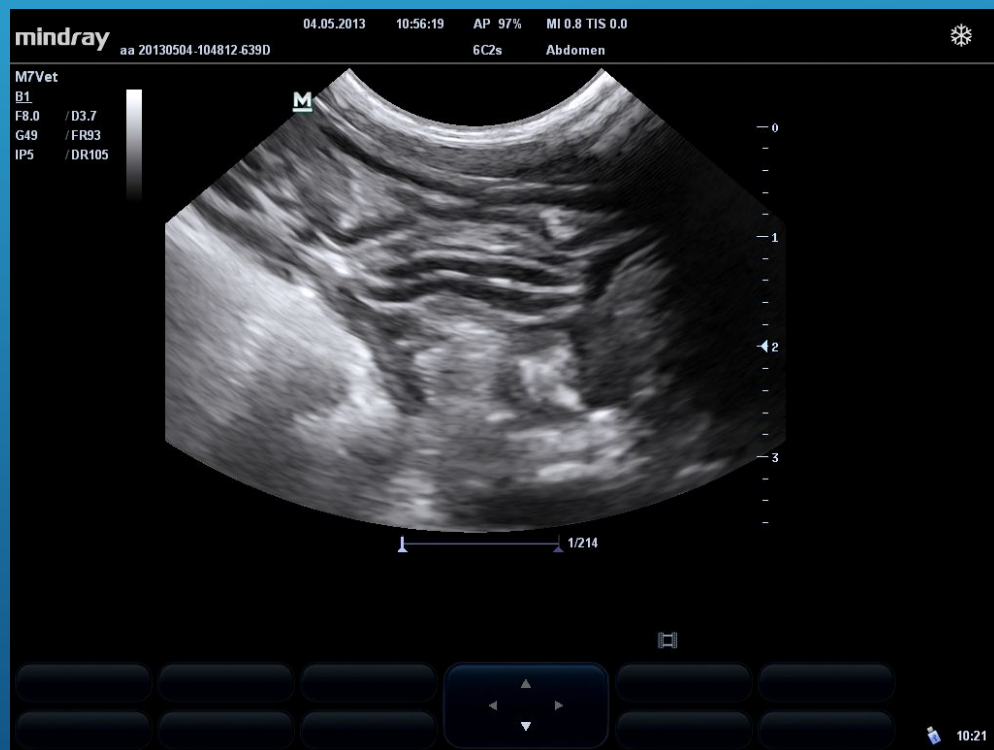
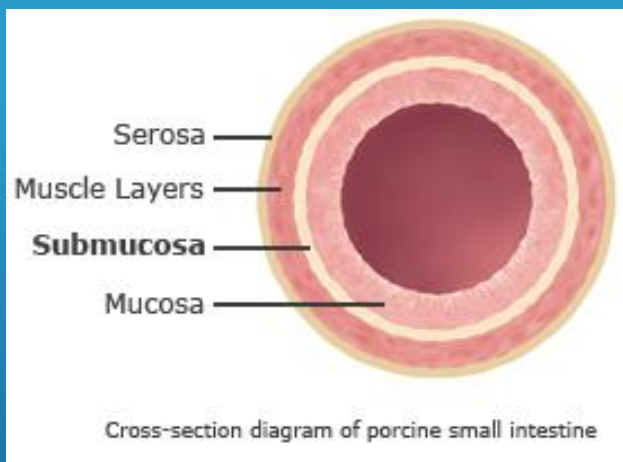
G71 /FR46

IP5 /DR105

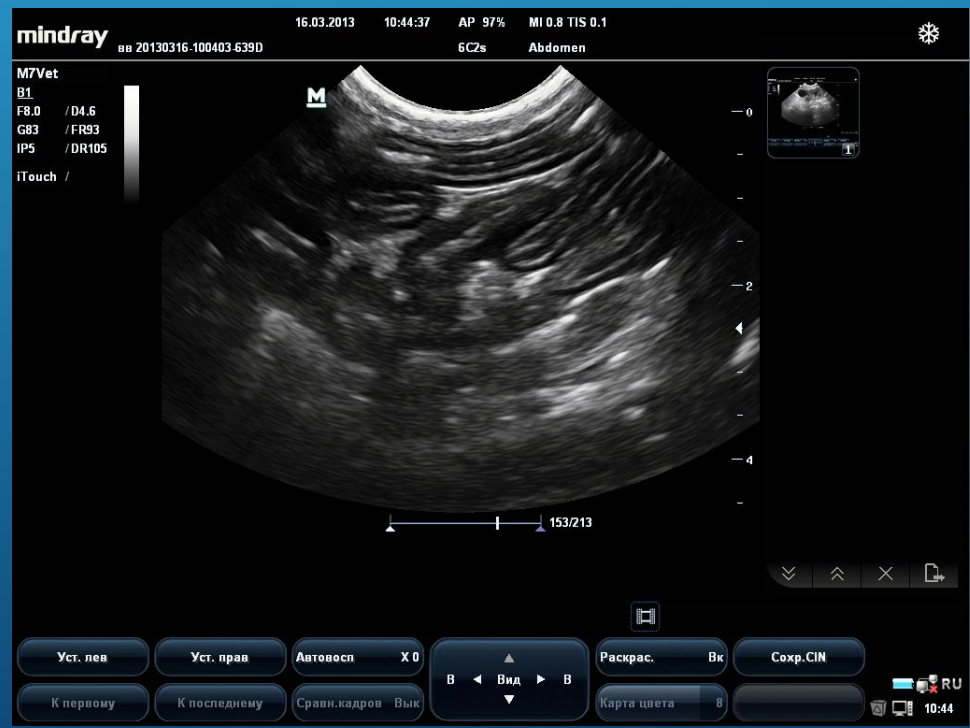
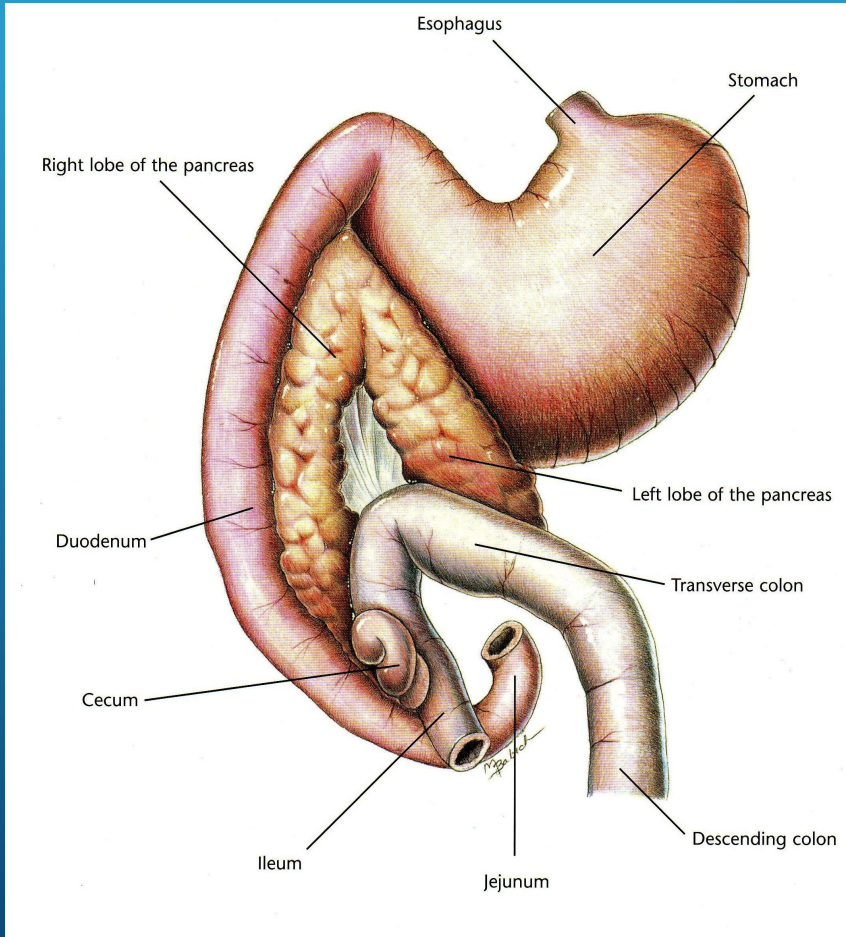
iTouch /



ТОНКИЙ КИШЕЧНИК



ТОНКИЙ КИШЕЧНИК



mindray

Aleksandr

07.07.2014

15:43:28

AP 97%

MI 0.8 TIS 0.0

Emergency



папілома дуоденум Нейзв

6C2s

Abdomen

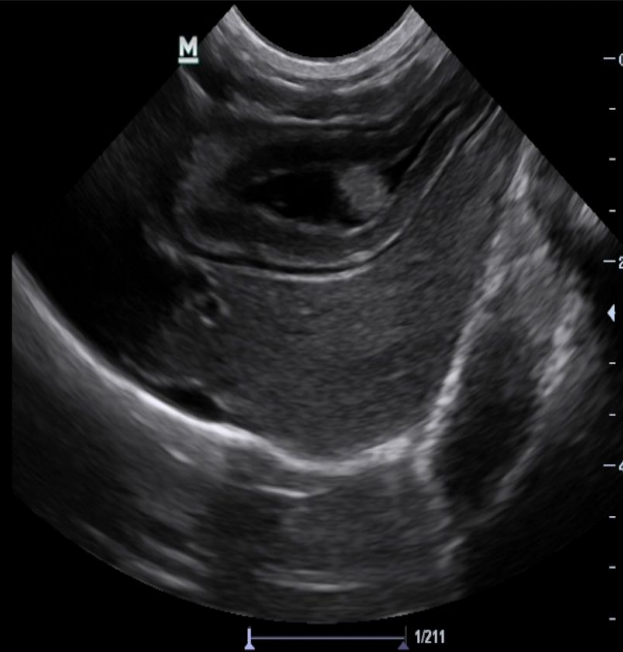
B1

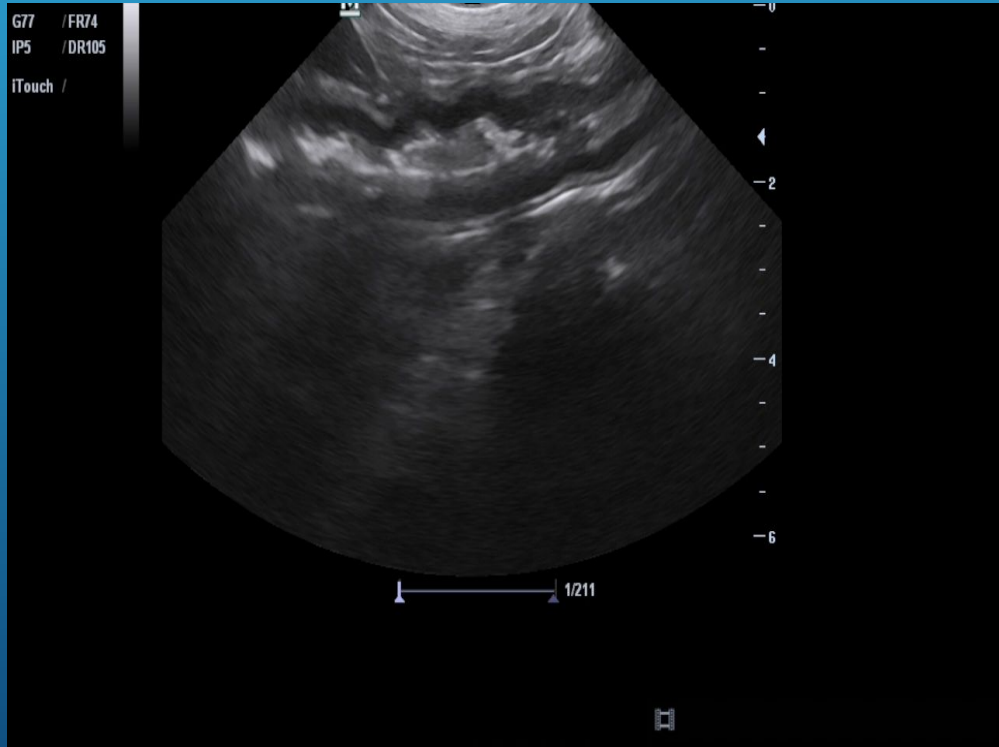
F8.0 /D5.5

G64 /FR84

IP5 /DR105

ITouch /





mindray

Aleksandr
invag Невза

13.06.2014

16:07:50

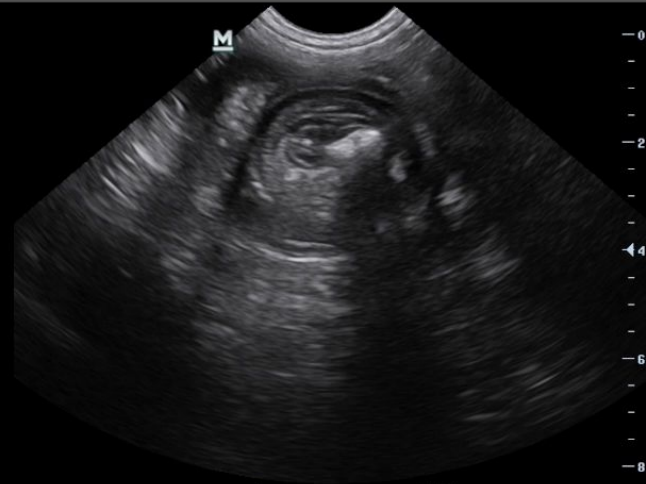

AP 97%
6C2s

MI 0.5 TIS 0.0
Abdomen

Emergency



B1
F8.0 /D8.3
G64 /FR60
IP5 /DR105
ITouch /



1/211



16:42

mindray

Aleksandr
gydronefroz Heu3a

04.02.2015

13:09:18

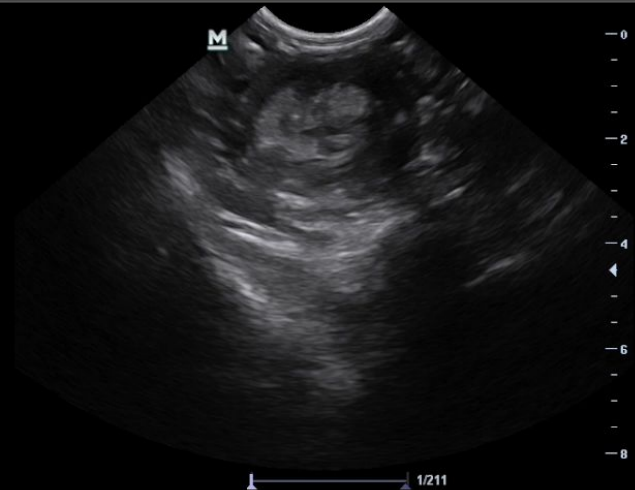
AP 97%

MI 0.5 TIS 0.1

Emergency



B1
F8.0 / D8.3
G71 / FR60
IP5 / DR105
ITouch /



Control panel with several touch-sensitive buttons and a central directional pad (up, down, left, right arrows).

21:43

mindray

Aleksandr
Intelo Huawei

04.08.2015

13:15:32

AP 97%

MI 0.0 TIS 0.1

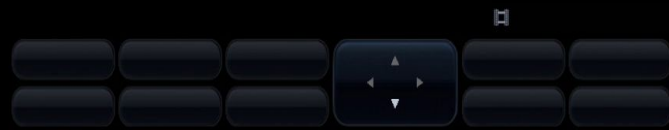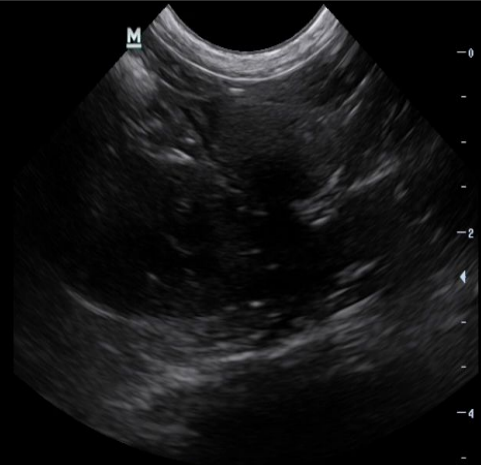
Emergency

6C2s

Abdomen



B1
F8.0 / D4.6
G71 / FR93
IPS / DR105
ITouch /



23:43

mindray

Aleksandr
pr yaichnik Hovza

03.08.2015

11:20:16

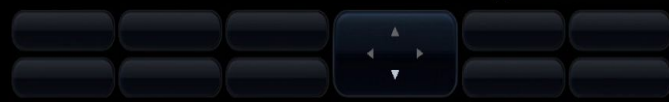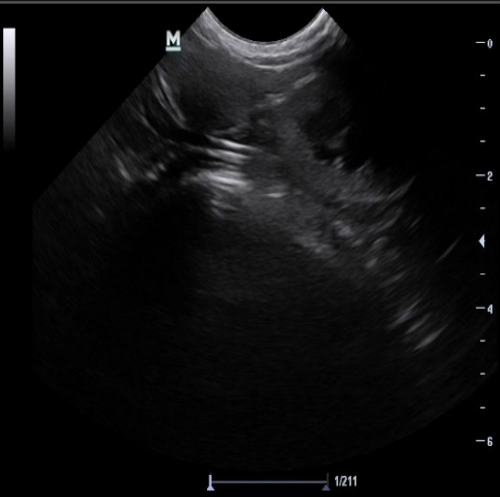
AP 97%

MI 0.7 TIS 0.0

Emergency



B1
F8.0 / D6.5
G71 / FR74
IP5 / DR105
ITouch /



23:44

mindray

Aleksandr
Имя Кличь Фамилия

20.08.2015

10:45:57

AP 97%

MI 0.8 TIS 0.0

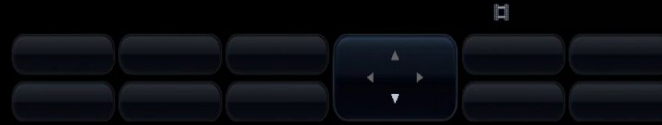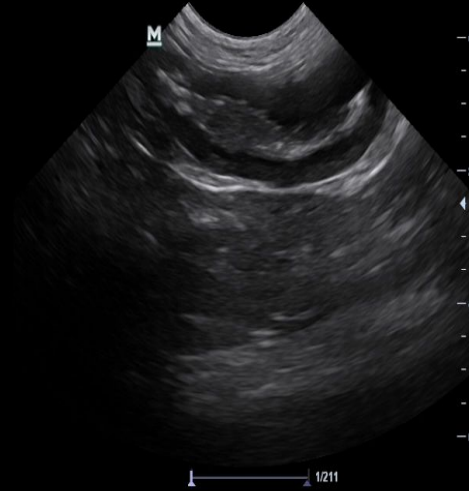Emergency



B1
F8.0 / D6.5
G66 / FR74
IP5 / DR105
TTouch /



M



23.28

mindray

Aleksandr

30.10.2015

12:18:55

AP 97%

MI 0.7 TIS 0.0

Emergency

opuch kishejn Hensa

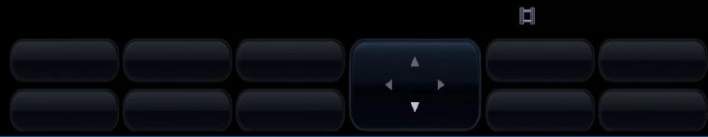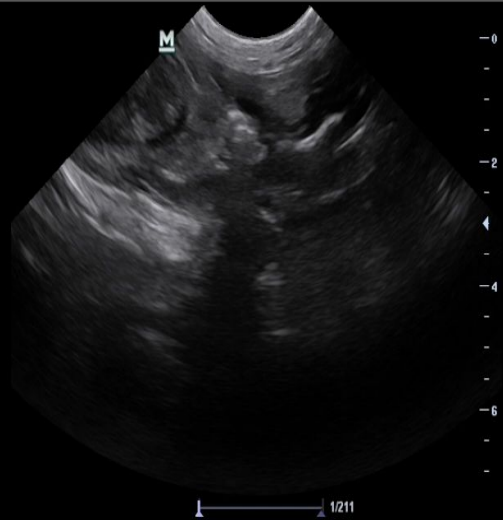
6C2s

Abdomen



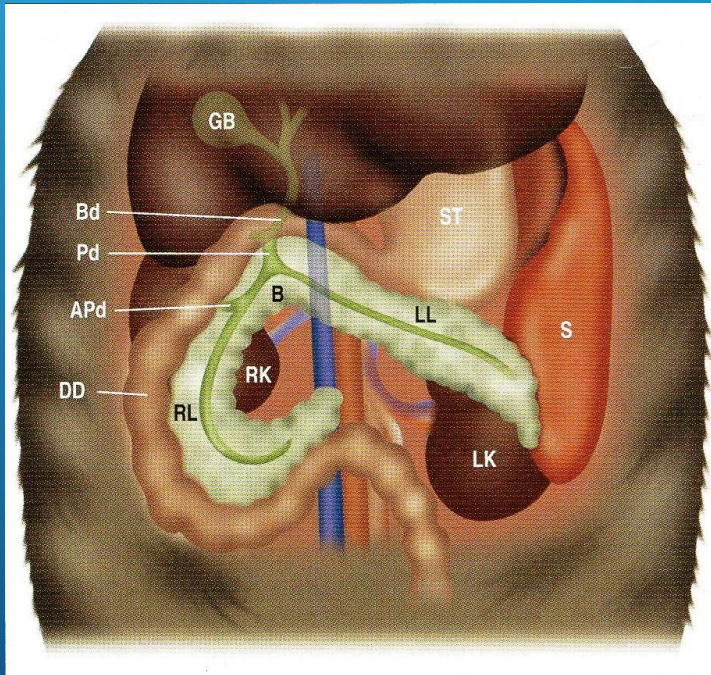
B1
F8.0 / D7.4
G69 / FR66
IP5 / DR105

iTouch /



22:12

ПОДЖЕЛУДОЧНАЯ ЖЕЛЕЗА



Размер поджелудочной железы

- У собаки длина от 1 – 3 см
- Ширина до 1 см

ПОДЖЕЛУДОЧНАЯ ЖЕЛЕЗА

Показания к проведению

- Анорексия
- Потеря веса
- Рвота
- Диарея
- Боль в животе
- Болезненность при пальпации
- Сахарный диабет
- Гипогликемия
- Желтуха

ИЗМЕНЕНИЯ ПАРЕНХИМЫ ПЖ

- Диффузные

1. Острый и хронический панкреатит
2. Неоплазия

- Фокальные

1. Узловая гиперплазия
2. Кистоз, псевдокистоз
3. Абсцесс

mindray

griga 20131030-110048.639D

30.10.2013

11:00:45

AP 97%

MI 0.8 TIS 0.0



6C2s

Abdomen

M7Vet

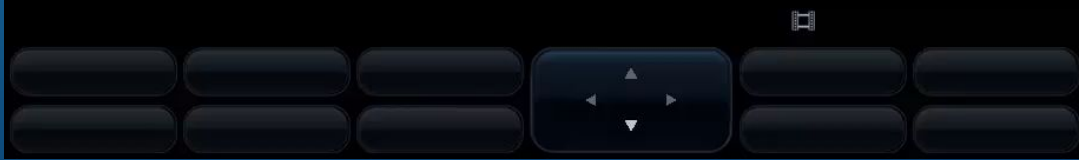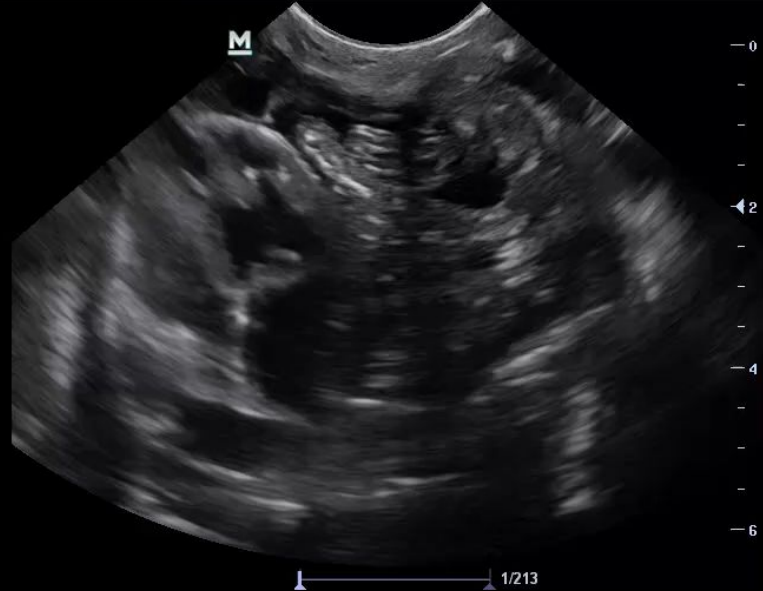B1

F8.0 /D6.5

G73 /FR74

IP5 /DR105

iTouch /



14:59

mindray

Aleksandr
pancr Heuse

29.12.2015

13:09:28

AP 97%

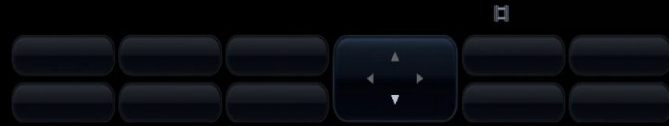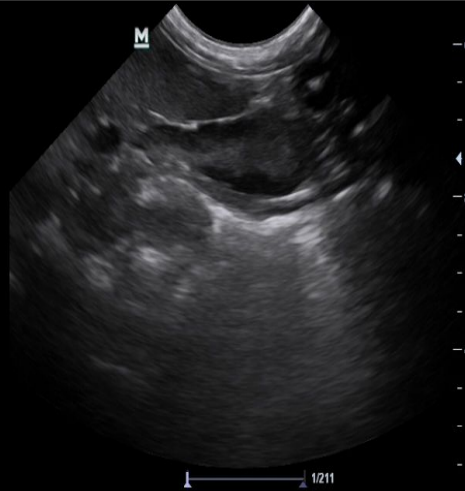
MI 0.0 TIS 0.0

Emergency

6C2s
Abdomen



B1
F8.0 / D5.5
G64 / FR84
IPS / DR105
ITouch /



21:48

mindray

Aleksandr

22.03.2016

13:00:59

AP 97%

MI 0.6 TIS 0.0

Emergency

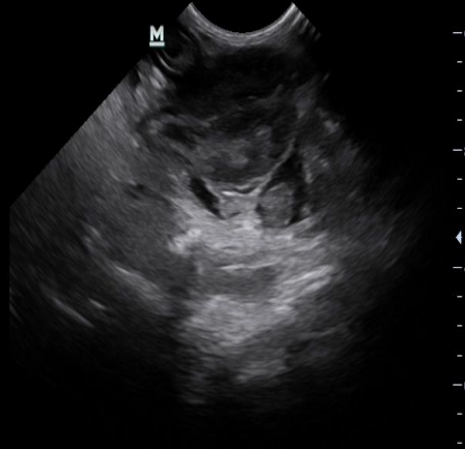
kasper pj Невза

6C2s

Abdomen



B1
F8.0 / D7.4
G60 / FR66
IP5 / DR105
ITouch /



1/211



21:30

mindray

Aleksandr
jp. Hev3a

21.10.2014

11:29:09

AP 97%

MI 0.7 TIS 0.1

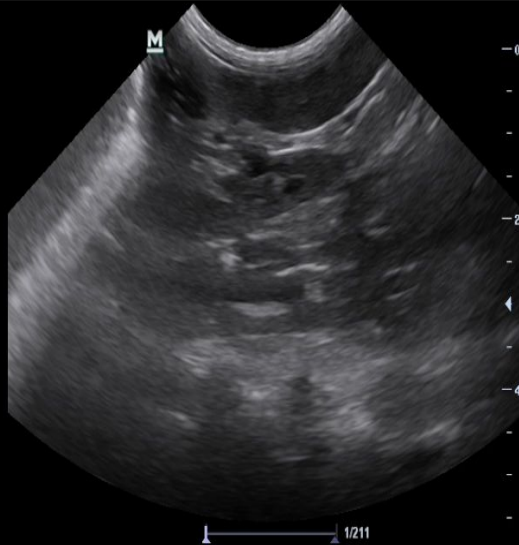
Emergency

6C2s

Abdomen



B1
F8.0 / D5.5
G66 / FR84
IP5 / DR105
iTouch /



Control panel with directional buttons (up, down, left, right) and a central square button. A battery icon and the time 14:30 are visible in the bottom right corner.

mindray

Aleksandr
enko legkie Nozuz

27.10.2015

12:57:38

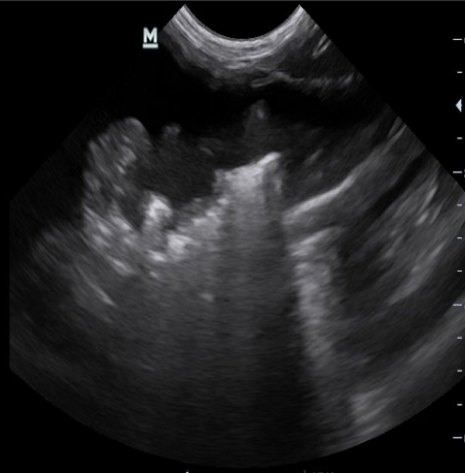
AP 97%

MI 0.8 TIS 0.0

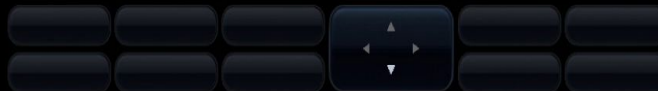Emergency



B1
F8.0 / D6.5
G71 / FR74
IP5 / DR105
ITouch /



1/211



22:17

mindray

Aleksandr

07.07.2014

16:18:06

AP 97%

MI 0.5 TIS 0.0

Emergency



papiloma duodenum Невзв

6C2s

Abdomen

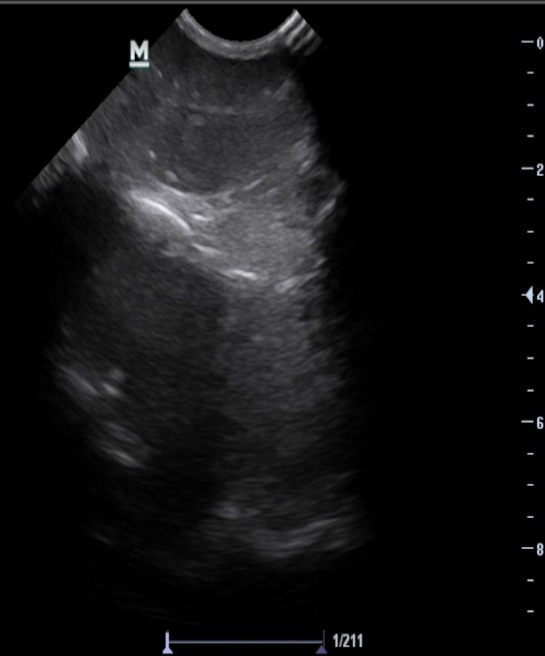
B1

F8.0 / D9.2

G58 / FR54

IP5 / DR105

ITouch /



mindray

Aleksandr
poch House

27.04.2016

13:53:34

AP 97%

MI 0.7 TTS 0.0

Emergency

6C2s

Abdomen



B1

F8.0 / D7.4

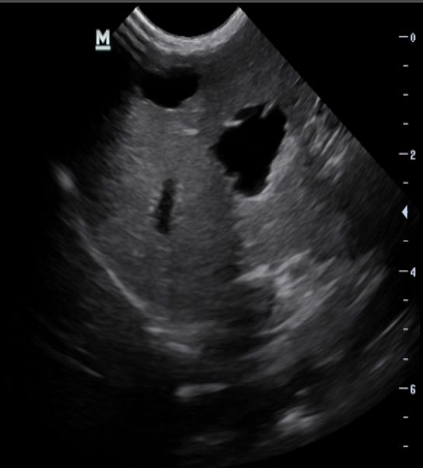
G66 / FR66

IP5 / DR105

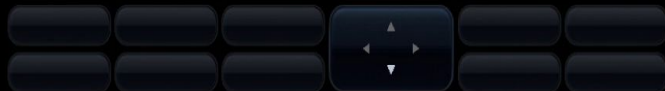ITouch /



M



1/211



21:25

mindray

griga 20131030-110048-639D

30.10.2013

11:00:45

AP 97%

MI 0.8 TIS 0.0

6C2s

Abdomen



M7Vet

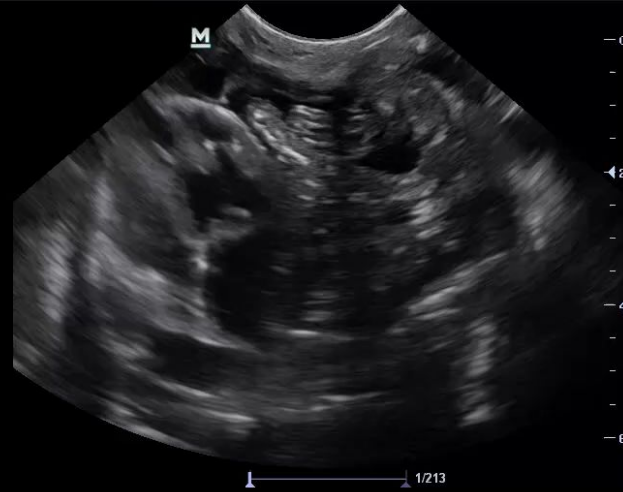B1

F8.0 / D6.5

G73 / FR74

IP5 / DR105

iTouch /



14:59

mindray

Aleksandr
kista jpr Hensa

28.12.2015

13:15:34

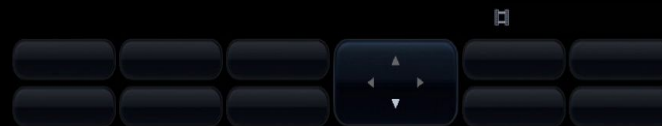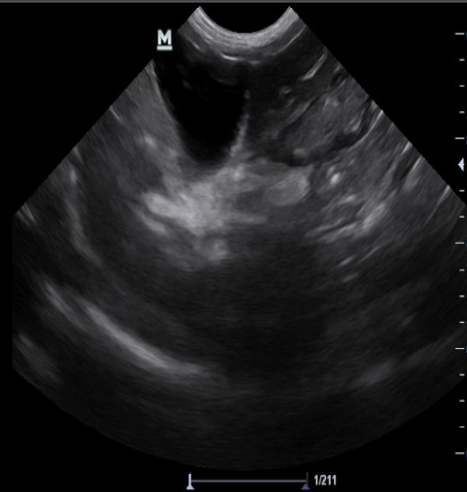
AP 97%

MI 0.8 TIS 0.0

Emergency



B1
F8.0 / D8.3
G69 / FR60
IP5 / DR105
ITouch /



21:49

mindray

Aleksandr
seleznenka Hwsa

21.09.2016

12:25:11

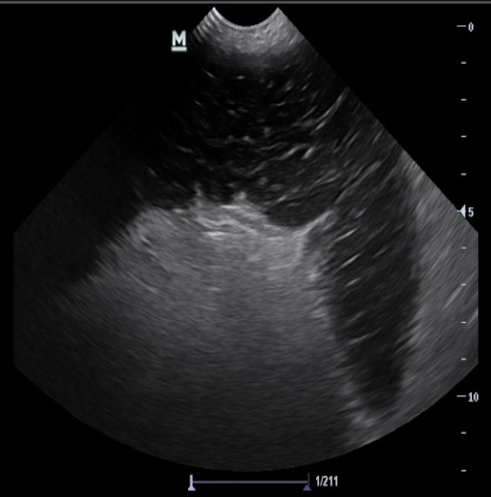
AP 97%

MI 0.4 TIS 0.0

Emergency



B1
F5.0 / D12.0
G71 / FR13
IP5 / DR105
ITouch /



21:07

mindray

Aleksandr
dg Hevza

23.04.2015

18:21:38

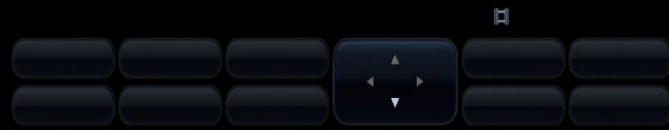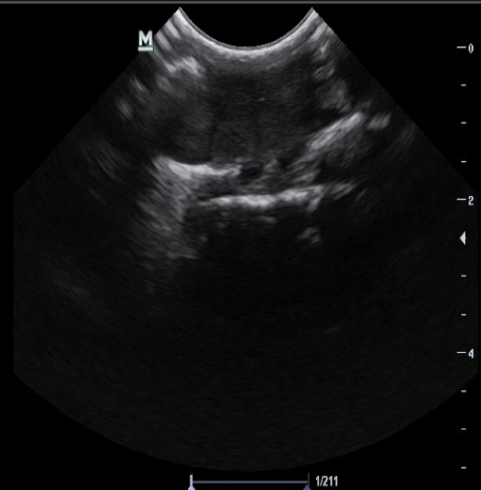
AP 97%

MI 0.8 TIS 0.0

Emergency



B1
F8.0 / D5.5
G73 / FR84
IP5 / DR105
ITouch /



17:01

